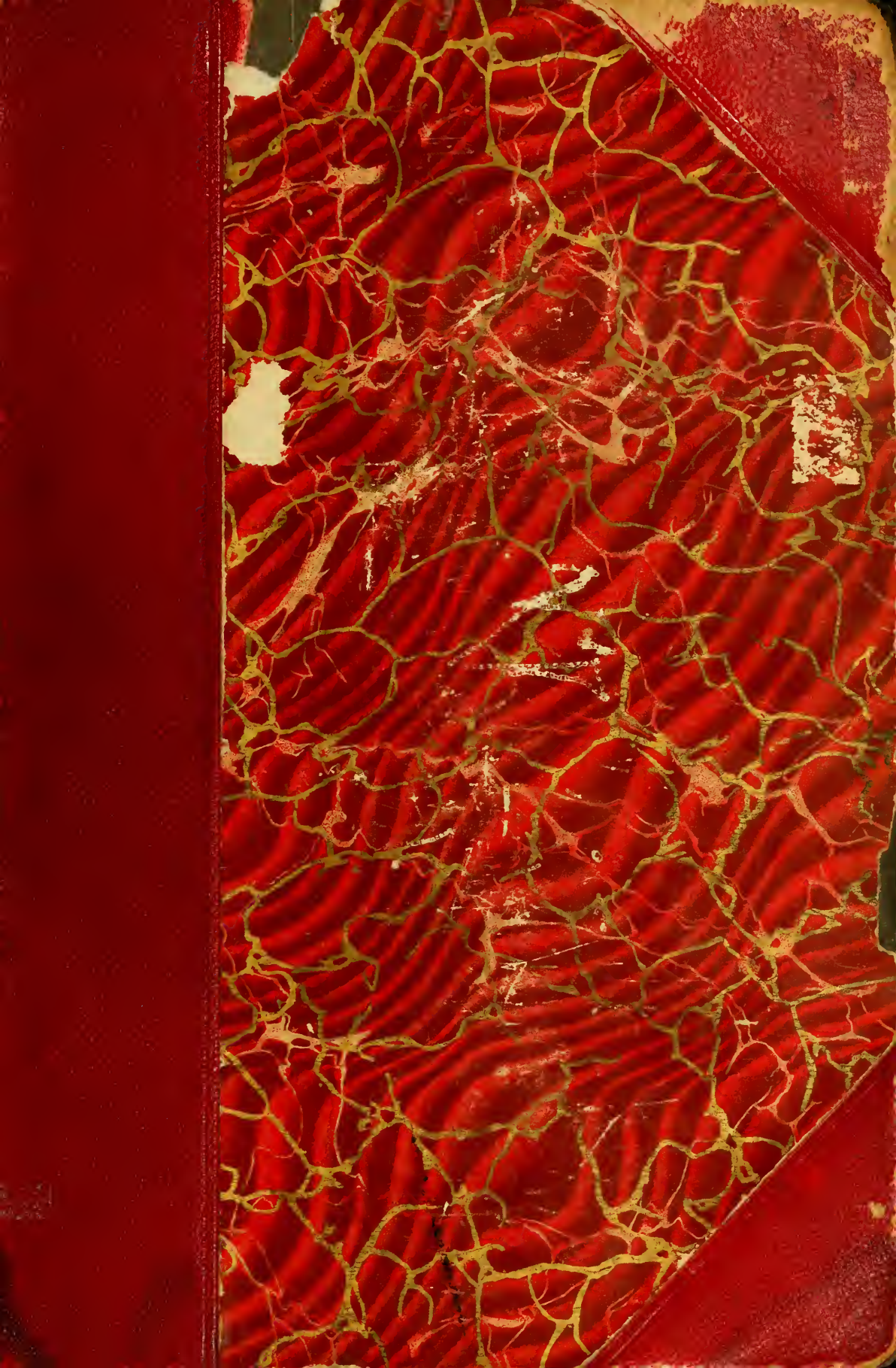

Herp.
QL
669
.E3A
1877
Abt. 1-2

HARVARD UNIVERSITY.

LIBRARY

OF THE

MUSEUM OF COMPARATIVE ZOÖLOGY.

12,022

GIFT OF

ALEXANDER AGASSIZ.

July 13, 1888 – November 4, 1899

12,022
Juni 13. 888

DIE

ANATOMIE DES FROSCHES.

EIN HANDBUCH

FÜR

PHYSIOLOGEN, ÄRZTE UND STUDIRENDE

VON

DR. ALEXANDER ECKER,
Professor an der Universität Freiburg.

ERSTE ABTHEILUNG:

KNOCHEN- UND MUSKELLEHRE.

MIT 96 MEHRFARBIGEN HOLZSTICHEN.

ZWEITE AUFLAGE.

BRAUNSCHWEIG,
DRUCK UND VERLAG VON FRIEDRICH VIEWEG UND SOHN.
1888.

ANKÜNDIGUNG.

Die Anatomie des Frosches hat den Zweck, Allen denen, welche dieses unentbehrliche physiologische Hausthier zu wissenschaftlichen Zwecken benützen, den Physiologen, Aerzten und Studirenden als ein Leitfaden bei ihren physiologischen und histologischen Arbeiten zu dienen, vermittelst dessen sie in dem zu bearbeitenden Material sich orientiren und ein zeitraubendes und oft nicht einmal dem Zweck genügendes Nachschlagen in der Literatur ersparen können. Der Verfasser wollte eine möglichst vollständige descriptiv-anatomische Monographie geben, in welche etwaige neue wissenschaftliche Erwerbungen leicht eingetragen werden können. Zahlreiche Illustrationen sind geeignet, die vorstehend genannten Zwecke auf das Vollständigste zu unterstützen.

DIE

ANATOMIE DES FROSCHES.

ERSTE ABTHEILUNG:

KNOCHEN- UND MUSKELLEHRE.

Holzstiche
aus dem xylographischen Atelier
von Friedrich Vieweg und Sohn
in Braunschweig.

Papier
aus der mechanischen Papier-Fabrik
der Gebrüder Vieweg zu Wendhausen
bei Braunschweig.

DIE

ANATOMIE DES FROSCHES.

EIN HANDBUCH

FÜR

PHYSIOLOGEN, ÄRZTE UND STUDIRENDE

VON

(Joseph).
DR. ALEXANDER ECKER,
Professor an der Universität Freiburg.

ERSTE ABTHEILUNG:

KNOCHEN- UND MUSKELLEHRE.

MIT 96 MEHRFARBIGEN HOLZSTICHEN.

ZWEITE AUFLAGE.

BRAUNSCHWEIG,
DRUCK UND VERLAG VON FRIEDRICH VIEWEG UND SOHN.
1887.

12 July 1888.
Museum of Comp. Zool.

Alle Rechte vorbehalten.

VORWORT ZUR ERSTEN AUFLAGE.

Die erste Idee zu dem Handbuch der Anatomie des Frosches, von welchem ich hiermit den Physiologen „und solchen, die es werden wollen", den ersten Theil in die Hand gebe, ist bei der Bearbeitung der das Nervensystem des Frosches darstellenden Tafel in meinen *icones physiologicae* entstanden. Ich konnte mich damals recht überzeugen, dass ein derartiges Buch ein Bedürfniss sei. Leider haben mancherlei innere und äussere Gründe die Ausführung bis daher verzögert. Zum Glück für das Buch ist das Bedürfniss inzwischen nicht geringer geworden und so kommt es wohl immer noch zu rechter Zeit. Indem ich dasselbe der nachsichtigen Beurtheilung meiner Fachgenossen empfehle, fühle ich, dass dies sehr nothwendig ist; denn fast Jeder hat am Frosch gearbeitet, der eine in diesem Gebiete, der andere in jenem und Jeder wird in dem, in welchem er zu Hause ist, eine strenge Kritik üben. Allen zumal zu genügen, wird mir wohl nicht gelingen, wohl aber darf ich hoffen, dass meine Arbeit eine des weiteren Ausbaus fähige Grundlage abgeben könne, und so möchte ich auf dieselbe das Motto, was Soemmering seiner Anatomie vorgesetzt hat, angewendet wissen: „Ich wünschte ein Handbuch zu liefern und seine Einrichtung so zu treffen, dass man künftig an ihm als einer Basis nach Erforderniss leicht ändern, wegnehmen und zusetzen könnte."

Damit aber nicht Anforderungen an das Buch gestellt werden, deren Erfüllung ich mir gar nicht zum Ziel gesetzt habe, glaube ich bemerken zu müssen, dass ich durchaus nur den Zweck einer descriptiven Anatomie des einheimischen Frosches im Auge hatte. Eine vergleichende Anatomie der Batrachier lag mir eben so ferne als eine Rücksichtsnahme auf Entwicklungsgeschichte und histologische Fragen und man wird daher z. B. in der vorliegenden Osteologie keinerlei Eingehen auf morphologische Fragen zu erwarten haben. Was die angewandte Terminologie der Muskeln betrifft, so habe ich darauf verzichtet, derselben consequent ein Princip zu Grunde zu legen. Weder eine Bezeichnung nach der Wirkung, die wir nur zum geringsten Theil kennen, ist durchführbar, noch eine Benennung nach Ursprung und Ansatz, wie schon die unaussprechlichen Namen von Chaussier und Dugès beweisen. So habe ich vorgezogen, mich so viel wie möglich der alten bekannten Namen zu bedienen, die theils nach Wirkung, theils nach Ursprung und Ansatz, theils nach Lage und Gestalt gewählt sind und bei der Wahl neuer Namen den einfachsten den Vorzug gegeben.

Die Figuren, mit wenigen Ausnahmen lauter Originale, sind von mir selbst gezeichnet. Die treffliche Ausführung in Holzschnitt hat zu der Treue, die ich allein als mein Verdienst beanspruche, auch, wie ich glaube, die erforderliche Sauberkeit hinzugefügt.

Freiburg, im Februar 1864.

Alexander Ecker.

VORWORT ZUR ZWEITEN AUFLAGE.

Zwischen dem Erscheinen der ersten Abtheilung dieses Buches (1864) und der Ausgabe der dritten (Schluss-) Abtheilung (1882) liegt ein Zeitraum von 18 Jahren. Dadurch ist es gekommen, dass von der ersteren eine neue Auflage nothwendig geworden ist, während für die zweite und dritte ein solches Bedürfniss zur Zeit noch nicht vorliegt. Indem ich die erste Abtheilung, die Knochen- und Muskellehre, hiermit in neuer Auflage den Fachgenossen vorlege, habe ich noch zu bemerken, dass nur in der Knochenlehre einige Zusätze nothwendig geworden sind, welche ich der Gefälligkeit meines Collegen, Prof. Wiedersheim, verdanke.

Freiburg, im April 1887.

Alexander Ecker.

EINLEITUNG.

Es bedarf wohl heutzutage keiner ausführlichen Begründung mehr, wenn der Anatomie des Frosches ein eigenes Lehrbuch gewidmet wird. Geniesst doch derselbe die zweifelhafte Ehre, das physiologische Hausthier κ. ἐξ. zu sein, das in jedem physiologischen Laboratorium gehalten und auf dem Altar der Wissenschaft alltäglich in Menge geschlachtet wird. Die wichtigsten Lehrsätze der Physiologie lassen sich leicht und schnell nur durch Experimente am Frosch beweisen, und bei jeder neuen Frage greifen wir, um eine Antwort zu erhalten, nach diesem Thiere, das uns immer in Menge zu Gebote steht, durch seine Lebenstenacität sich ganz besonders zu Versuchen eignet und, weil dem Menschen in der Thierreihe ferner stehend als die Säugethiere, auch den mit einer empfindlicheren Gemüthsseite begabten Physiologen zugänglich ist.

So sind diese unglückseligen Batrachier jetzt einem schlimmeren Beherrscher verfallen als dem Storch in der Fabel, und ihr prophetischer Ausruf im Fröschechor des Aristophanes „δεινὰ γὰρ πεισόμεθα“[1]) hat sich reichlich erfüllt.

Da sich die Geschichte der wichtigsten physiologischen Entdeckungen an die Einführung dieses Hausthieres knüpft, so wird es nicht ohne Interesse sein, einen kurzen Rückblick auf die Geschichte

[1]) „Schlimmes werden wir zu erdulden haben.“

der Verwendung desselben zu wissenschaftlichen, insbesondere physiologischen Zwecken und damit auf die Dienste, die es der Wissenschaft bis jetzt geleistet hat, zu werfen. Swammerdam (geb. 1637, gest. 1685) ist es, welcher, wie Dubois-Reymond mit Recht sagt, „der Physiologie den Frosch, das wichtigste Organ ihrer Untersuchungen, entdeckt hat“. Derselbe lässt sich[1]) über unser Thier, wie folgt, aus: „An den Thieren, die das heisseste Blut haben, ist die Bewegung der Muskeln nicht so merklich oder hält vielmehr nicht so lange an als an Thieren, die mit kälterem Blute begabt sind. Dergleichen sind die Fische und viele andere Wasserthiere, wie auch solche, die sowohl im Wasser als auf dem trocknen Lande leben können. Deswegen habe ich insonderheit mit dem Frosch meine Versuche angestellt. Denn an diesen Thieren sind die Sehnen[2]) sehr sichtbar und lassen sich leicht entdecken und entblössen.“ — Die ersten Versuche über Muskelzusammenziehung durch chemische oder mechanische Reizung ihrer Nervenstämme, die Grundlagen unserer heutigen Muskel- und Nervenphysiologie, rühren von ihm her. Auf ihnen hat sich diese im Verlauf von nicht ganz 200 Jahren, von denen aber das erste Hundert kaum durch einen weiteren Fortschritt bezeichnet ist, aufgebaut. Seit dem berühmten Septemberabend des Jahres 1786, an welchem Galvani zuerst die Zuckungen der an metallenen Haken an einem eisernen Geländer aufgehängten Froschschenkel beobachtete, bis zum heutigen Tage hat der Frosch für die Lehre von der Erregbarkeit des Nerven und die mit dieser zusammenhängende von dem elektromotorischen Verhalten desselben fast das alleinige Untersuchungsmaterial und für die gesammte übrige Nerven- und Muskelphysiologie wenigstens den grössten Theil geliefert. Der Bell'sche Lehrsatz wurde erst dann ein leicht nachweisbarer, als Joh. Müller die betreffenden Versuche beim Frosch anstellen lehrte, und die Lehre von den Rückenmarksfunctionen überhaupt beruht zum grossen Theil auf Versuchen an diesen Thieren. Ebenso waren es die Froschmuskeln, an denen die Erscheinungen und das Wesen der Muskelzusammenziehung von Swammerdam an bis auf Eduard Weber und seine Nachfolger studirt wurden. Aber auch fast alle anderen Gebiete der Physiologie haben wichtige Lehren aufzuweisen, die erst durch Versuche und Beobachtungen am Frosch

[1]) Buch der Natur. Leipzig 1752. S. 330.
[2]) d. d. Nerven.

fest begründet wurden. Ohne die Schwimmhaut desselben (und Kiemen und Schwanz seiner Larven, bei welchen schon Leeuwenhoek[1]) das wundervolle Phänomen auf das Deutlichste beschreibt) wären wir vielleicht lange nicht zu einer genügenden Einsicht in das Wesen und die Bedingungen des Capillarblutlaufs gekommen. Dass sich hierbei auch zuerst die richtigen Ideen über die Bestandtheile des Blutes, welche zunächst und direct an der Ernährung Antheil nehmen, gebildet haben, ist bekannt. Die Physiologie des Blutes und der Lymphe selbst verdankt sehr wichtige Thatsachen, wie die nähere Kenntniss der Blut- und Lymphkörperchen, der Coagulirbarkeit des Plasma, den Untersuchungen am Frosch, und nicht minder haben die Vivisectionen an diesem Thiere die Lehre von der Herzbewegung begründen helfen. — Nicht nur die Physiologie aber ist, wie die angeführten wenigen Beispiele zeigen, dem Frosch zum Danke verpflichtet, auch für die Histologie haben die Untersuchungen an demselben manches wichtige Resultat geliefert, und auch für den Unterricht in dieser Wissenschaft ist er ein unentbehrliches Thier geworden. Abgesehen von den schon erwähnten Entdeckungen in Bezug auf die Formbestandtheile von Blut und Lymphe ist es insbesondere der Bau der Nervenröhren, der Ursprung und das peripherische Ende derselben, insbesondere in den Muskeln, das Verhalten derselben in den Ganglien und dann der Bau der Muskelprimitivbündel, deren Kenntniss durch die Verwendung des Frosches mächtig gefördert wurde. Endlich verdankt. was freilich kaum hierher gehört, die Lehre von der Zeugung und Entwickelung, nächst dem Hühnchen, diesem ihre wichtigsten Grundlagen; man denke nur an die Versuche über die Befruchtung von Spallanzani bis Newport, an die Lehre von der Furchung u. dergl. mehr.

So haben sich im Laufe der Zeit mehr und mehr die Gebiete gehäuft, in welchen der Frosch, sei es zur Beweisführung für mehr oder minder feststehende Lehrsätze vor Schülern, sei es zur Lösung neuer Fragen, der Beobachtung und dem Experimente unterworfen wird, und dieser Batrachier ist so, wie Eingangs erwähnt, das eigentliche physiologische Hausthier geworden.

Dass bei dieser mannigfachen Verwendung eine genauere anatomische Kenntniss desselben sehr nöthig ist, liegt auf der Hand; die Mehrzahl der Jünger in der Physiologie beginnt aber ihre Ar-

[1]) Leeuwenhoek, arcana naturae III. epist. 65 ad. reg. soc. Lond. I. 158.

beiten ohne viel mehr als den *Nervus ischiadicus* und den Wadenmuskel und höchstens noch das Rückenmark mit seinen Nervenwurzeln oberflächlich zu kennen und erwirbt sich erst stückweise einige weitere Kenntnisse. Und ein grosser Vorwurf ist daraus nicht zu machen. Die Literatur der Anatomie des Frosches ist so weit zerstreut in Monographieen und Zeitschriften, dass das Nachschlagen eine sehr zeitraubende Sache wird. Als überflüssig wird daher der im Folgenden gemachte Versuch, eine durchaus auf eigene Untersuchungen basirte Darstellung der Anatomie des Frosches zu geben, keineswegs bezeichnet werden können, viel eher ist zu befürchten, dass diese als nicht genügend werde erachtet werden.

Den Gegenstand der vorliegenden Darstellung bildet ausschliesslich[1]) der europäische Frosch, d. h. die zwei Linné'schen Arten des Genus *Rana*, *Rana esculenta* L. und *Rana temporaria* L., und insbesondere ist es die erstgenannte Art, welche der Beschreibung im Allgemeinen zu Grunde gelegt wurde, jedoch sind überall, wo sich Verschiedenheiten im Bau zwischen den einzelnen Arten finden, die Unterschiede angegeben, so dass also, wo solches nicht bemerkt ist, die Beschreibung für beide Arten gilt. Auf eine genaue systematisch-zoologische Charakteristik der beiden Arten einzugehen, ist wohl hier der Ort nicht, jedoch scheint es nicht thunlich, davon ganz Umgang zu nehmen. Unterschieden wurden die beiden Arten namentlich durch ihren verschiedenen Aufenthalt als Wasser- und Landfrösche wohl schon sehr früh und jedenfalls durch C. Gessner, der sie als *rana aquatica*, *innoxia*, Wasserfrosch, und als *rana s. rubeta gibbosa*, Garten- oder Grasfrosch, unterscheidet[2]). Wenigstens ist letzterer nach der Abbildung für nichts Anderes zu halten als für *rana temporaria*, obgleich Gessner, wahrscheinlich in der Meinung, die *rubeta* alter Schriftsteller darin zu finden, beifügt: „ist für giftig zu halten". Auch Leeuwenhoek[3]) hat schon beide Arten ganz bestimmt unterschieden, vor Allem aber verdanken wir

---

[1]) Zur Vergleichung wurden auch aussereuropäische, namentlich amerikanische Arten von *rana* untersucht, die ich der Gefälligkeit meines hochgeehrten Freundes Agassiz verdanke. Es sind dies insbesondere die folgenden: *rana Catesbyana* Shaw (*r. mugiens Catesby — r. pipiens* Harlan., der Ochsenfrosch), *rana sylvatica* Leconte, *rana clamitans* Daudin, *rana palustris* Leconte, *rana halecina* Leconte, jedoch ist im Text darauf keine weitere Rücksicht genommen.

[2]) C. Gessner, Thierbuch. Zürich. Fol. S. 157.

[3]) Leeuwenhoek, arcana naturae. Vol. III meiner Ausgabe. Leyden 1722. Epist. 65. ad. reg. soc. Lond. S. 154.

Rösel[1]) eine schärfere Unterscheidung und genauere Kenntniss der Lebensweise der beiden Arten.

Rana esculenta L. Der grüne Wasserfrosch, Fig. 1, erreicht im Allgemeinen eine bedeutendere Grösse[2]), ist lebhafter als die andere Art, und kann deshalb als zu physiologischen Zwecken tauglicher

Fig. 1.

Der grüne Wasserfrosch, rana esculenta L.

bezeichnet werden. Aus diesem Grunde lege ich dieselbe auch meiner Beschreibung des Baues zu Grunde.

Der Kopf ist platt, dreieckig, ebenso breit als lang, vorn mit stumpfer Spitze. Die obere Schädelfläche, d. h. der Raum zwischen

[1]) Rösel, Naturgeschichte der Frösche Deutschlands, ed. Schreber. Nürnberg 1815. S. 36.

[2]) Die Extreme in der Grösse sind bei dieser Art viel bedeutender. Exemplare von der Grösse mancher Wasserfrösche habe ich bei *rana temporaria* nie gesehen.

den Augen, ist leicht concav, rinnenförmig und schmaler als bei der anderen Art. Das Trommelfell ist kreisförmig und im Verhältniss zum Auge grösser als bei dieser. Die oberen Augenlider haben in ihrem hinteren Theile einige Querfalten. Die Pupille ist horizontal, länglich. Die Gaumenzähne des *vomer* bilden zwei Häufchen, die relativ grösser sind als bei *rana temporaria* und genau zwischen den inneren Nasenöffnungen liegen, ohne weder die eine noch die andere zu erreichen. Die Oeffnungen der Eustachischen Röhren übertreffen die inneren Nasenöffnungen an Grösse nicht so bedeutend, als dies bei *rana temporaria* der Fall ist. Die Männchen besitzen eine Stimmblase, welche unter dem Trommelfell durch eine hinter dem Mundwinkel gelegene Spalte austritt und bei grossen ausgewachsenen Exemplaren die Grösse einer Kirsche erreicht. Die Hinterbeine sind relativ länger. Die Zehen sind lang, gegen die Spitze sich allmälig verdünnend; die Schwimmhäute zwischen den einzelnen Zehen halbkreisförmig ausgeschnitten. An der längsten (vierten) Zehe geht die Schwimmhaut bis an die Spitze der Endphalanx. Das Rudiment der grossen Zehe bildet einen knorpelharten ovalen Vorsprung. Die Haut des Rückens ist mit warzenförmigen Hervorragungen versehen, welche sich in longitudinaler Richtung aneinanderreihen, so dass Längsleisten oder Riffe entstehen. Regelmässig erstreckt sich eine solche erhabene Linie vom hinteren Winkel der Augenlider bis zum Anfang des Schenkels jederseits, eine zweite umsäumt beim Männchen den hinteren Umfang der äusseren Oeffnung der Stimmblasen, ist aber auch beim Weibchen vorhanden und verläuft hier in einer dieser analogen Richtung. Die Haut der Bauchfläche ist vollkommen glatt. Die Färbung zeigt mancherlei Verschiedenheiten, die von sehr verschiedenen Umständen abzuhängen scheinen. Einmal sind sie bedingt von vorübergehenden physiologischen Zuständen des Thieres. v. Wittich [1]) hat gezeigt, dass ein ganz hellgrünes Exemplar durch Abschliessen des Lichtes dunkelblattgrün wird und nach Zulassung des Lichtes wieder hell; dass man ganz dunkle Exemplare durch intensives Sonnenlicht fast citronengelb machen kann, und hat nachgewiesen, dass das Hellerwerden der Haut ein activer Zustand ist, bedingt durch die Contraction sternförmiger Pigmentzellen. Man wird sich danach nicht wundern dürfen, dass man bisweilen, wie derselbe Forscher erwähnt, Exemplare von *rana esculenta* findet, deren Grundfarbe fast

[1]) v. Wittich, Müller's Archiv 1854. S. 41.

ganz grüngelb ist (wie z. B. in Rösel's Abbildung, Taf. XIII), während sich bei anderen dieselbe von den schwarzen Rückenflecken nur durch einen leichten grünlichen Schimmer unterscheidet. Dass die Verschiedenheiten der Localitäten im Freien, sei es auch nur durch Vermittlung des Lichtes einen Einfluss auf die Farbe äussern, ist wohl ausser Zweifel; bei Fischen ist dies durch genaue Beobachter

Fig. 1.

Der grüne Wasserfrosch, rana esculenta L.

constatirt [1]). So können scheinbar Varietäten entstehen. In Froschkästen hat man oft Gelegenheit, solche Verschiedenheiten der Farbe zu beobachten; nicht selten sieht man sie sogar an einem und demselben Individuum, indem z. B. der untere im trüben Wasser befindliche

[1]) Agassiz und Vogt, Histoire naturelle des poissons d'eau douce. Neuchatel 1839. Planches, tab. IV. erwähnen, dass die Farbe der Forellen sehr wechsele und dass in dicht beschatteten, tiefliegenden Bächen und Flüssen sich eine ganz dunkle Varietät derselben finde.

Theil des Körpers ganz dunkel, der über dem Wasser befindliche ganz hell ist. Dass der Häutungsprocess einen Einfluss auf die Lebhaftigkeit der Färbung ausübt, ist sicher, es giebt aber, wie v. Wittich richtig bemerkt, noch andere, von diesem ganz unabhängige Farbenveränderungen, welche offenbar mehr pathologischer Natur sind. Die Frösche bekommen hierbei ein schmutzig grünes, fleckiges Aussehen, das Grün schwindet immer mehr und zuletzt erscheinen alle sonst grünen Hautstellen schmutzig graubraun mit einem leichten bronzenen Ueberzug. Nach dem genannten Autor entstehen diese Veränderungen am sichersten durch Nahrungsentziehung. Die dunkle Färbung, welche die Frösche beim Austritt aus dem Winterschlaf zeigen, ist vielleicht einem Zusammenwirken mehrerer der genannten Ursachen zuzuschreiben. Die gewöhnliche Färbung gesunder Thiere im Freien ist die folgende: der Rücken hellgrün mit drei goldgelben Längsstreifen, einem medianen und zwei seitlichen, mit einer Anzahl ziemlich gleich grosser unregelmässiger brauner oder schwarzer Streifen; am Kopf zwei schwarze Streifen, die vom Augenwinkel durch die Nasenlöcher zur Schnauzenspitze gehen; bisweilen hat das Trommelfell und dessen Umgebung auch einen schwarzen Fleck wie bei *rana temporaria*; die vordere Fläche des Armes in der Nähe der Schulter hat einen schwarzen Streifen. An den Schenkeln finden sich schwarze, gelbe und weisse Marmorirungen; die ganze untere Fläche ist weiss oder gelblich. Bisweilen fehlen auch die gelben Rückenstreifen oder sind undeutlich. Dass die Farbe der Grundsubstanz vielfachen Variationen unterworfen ist, wurde oben erwähnt. Die als neu von *rana esculenta* L. abgetrennten Arten *rana maritima* Risso, die namentlich im Süden Europas sich finden soll, *rana alpina* Risso, in den hochgelegenen Alpenseen, ferner *rana hispanica* Fitzinger und Bonaparte, sowie *rana calcarata* Michahelles sind, wenigstens die drei letzteren, als solche nicht festzuhalten, wie wohl allgemein anerkannt ist. Wahrscheinlich haben zur Aufstellung derselben die oben erwähnten Farbenvariationen vorzugsweise Veranlassung gegeben. Dass der Wasserfrosch, dessen sich Spallanzani[1]) zu seinen Befruchtungsversuchen bediente, die *rana maritima* Risso gewesen sei, ist nicht unwahrscheinlich. Er sagt, man dürfe seinen Frosch nicht mit dem verwechseln, welchen Rösel den grünen

[1]) Spallanzani, Versuche über Erzeugung der Thiere und Pflanzen. Leipzig 1786. 8°. S. 5.

Wasserfrosch nenne. Der Rösel'sche sei viel grösser, dieser viel kleiner, und habe nicht die drei goldgelben Rückenstreifen wie jener. Die Laichzeit (in der Lombardei) gehe vom April bis Mai. Auch Rusconi[1]) spricht von zwei Varietäten in Oberitalien.

Rana temporaria L. (von dem grossen schwarzen Fleck in der Schläfengegend, d. h. zwischen Auge und Schulter so genannt), der braune oder Grasfrosch. Während eine Trennung der vorhergehenden Art in mehrere als nicht gerechtfertigt erscheint, hat sich dagegen gezeigt, dass man unter dem Namen *rana temporaria* bis dahin zwei Arten zusammengefasst hat. Zuerst hat, wie es scheint, Millet in Angers[2]) in einer Fauna des dép. d. Maine-et-Loire als grenouille rousse eine von *rana temporaria* verschiedene Art beschrieben und der bis dahin als *rana temporaria* bezeichneten Art den Namen *rana flaviventris* (grenouille à ventre jaune) gegeben. Diese Bemerkung wurde aber weiter nicht beobachtet, selbst nicht von Duméril und Bibron in ihrer herpétologie. Ganz unabhängig davon hat Steenstrup[3]) im Jahre 1846 nachgewiesen, dass unter dem Namen *rana temporaria* zwei durch Körperbau und Lebensart verschiedene Frösche von jeher mit einander verwechselt worden sind, die er als *rana platyrhinus* und *rana oxyrhinus* unterscheidet. v. Siebold[4]) hat die Angaben von Steenstrup bestätigt, ebenso Schiff[5]) zum Theil. Ich muss mich den Ausführungen von Steenstrup und Siebold nach eigenen Beobachtungen ebenfalls anschliessen, und werde daher statt der einen *rana temporaria* zwei Arten unterscheiden, nämlich 1) *rana temporaria* L., *rana platyrhinus* Steenstrup; 2) *rana oxyrhinus* Steenstrup.

1) *Rana temporaria* L., *rana platyrhinus* Steenstrup. Der braune Grasfrosch, Fig. 2 (a. f. S.), erreicht nicht die bedeutenden extremen Grössen von *rana esculenta* L., wird aber immer grösser als die folgende Art. Der Kopf ist etwas breiter als lang, die obere Schädelfläche nicht wie bei *rana esculenta* rinnenförmig vertieft, sondern platt. Der Raum zwischen den Augen ist breiter (nach Duméril gleich der Breite des oberen Augenliedes, bei *rana esculenta*

---

[1]) Rusconi, dévelopg. de la grenouille. Milan. 1826. S. 6.

[2]) Annales des sciences naturelles. Zoologie. 4ème Série, IV, 1855, S. 365.

[3]) Amtl. Bericht über die 24. Versammlung deutscher Naturforscher in Kiel. 1846. S. 131. — Wiegmann's Archiv 1847. Bd. II, S. 341.

[4]) Wiegmann's Archiv 1852. Bd. I, S. 14.

[5]) Annales des sciences naturelles l. c.

gleich $^2/_3$ der Breite), die *ossa fronto-parietalia* breit und flach. Das Trommelfell ist im Verhältniss zum Auge kleiner als bei *rana esculenta*, und meist auch weniger durch Farbe und Durchsichtigkeit von der Umgebung verschieden. Die Oeffnungen der *tuba Eustachii* sind im Verhältniss zu den inneren Nasenöffnungen grösser als bei dem Wasserfrosch. Die Gaumenzahn-Häufchen sind relativ kleiner und liegen in zwei Gruppen in Form eines mit der Spitze nach hinten liegenden und an der Spitze geöffneten Daches, mit anderen Worten, es geht von einem jeden ein erhabener Sparren zum vorderen Umfange

Fig. 2.

Der braune Grasfrosch, rana temporaria L.

des Nasenlochs; sie liegen ferner nicht zwischen den inneren Nasenlöchern, sondern nach hinten von einer Linie, die vom hinteren Rande des einen quer zu dem des anderen zieht. Aeussere Stimmblasen fehlen beiden Geschlechtern. Die Hinterbeine sind relativ kürzer, die Zehen gegen die Spitze nicht so gleichmässig verdünnt, sondern an diesen eher etwas angeschwollen, die vierte Zehe im Verhältniss zur dritten und fünften Zehe etwas länger als beim Wasserfrosch, die Schwimmhaut geht an dieser Zehe nicht bis an die Zehenspitze, sondern hört bei beiden Geschlechtern an der vorletzten (dritten) Pha-

lanx und zwar an der Grosszehenseite derselben früher auf, als an der Kleinzehenseite. Aber auch an den übrigen Zehen sind die die Spitzen derselben säumenden Theile der Schwimmhäute schmaler als bei *rana esculenta*, und daher erscheinen bei dieser die freien Ränder mehr halbkreisförmig ausgerundet, bei jener mehr gerade. Das Daumenrudiment bildet nur eine unbedeutende und weiche Hervorragung. Der Rücken ist meist glatt, der erhabene drüsige Streifen, der vom Auge zum Schenkel zieht, ist auch hier vorhanden, aber viel schmaler und flacher als bei *rana esculenta*, ein anderer geht vom Mundwinkel zur Schulter. Die Färbung im Ganzen, insbesondere die Grundfarbe der Oberseite, wechselt sehr von den hellsten Tinten bis zum dunkelsten Braunschwarz; die Bedingungen der Veränderungen sind ohne Zweifel die gleichen, wie sie oben für *rana esculenta* näher besprochen wurden, ein dunkel schwarzbraunes Exemplar, aus dem dunkeln Froschkasten genommen, ist in der Regel am anderen Tage gelbroth. Constant ist der schwarze Fleck zwischen Mundwinkel und Schulter, die Spitze am Mundwinkel, der dieser Art den Namen *rana temporaria* verschafft hat. Ein anderer schwarzer Streifen geht vom Auge durch die Nasenlöcher zur Schnauzenspitze, ein gleicher findet sich auf der Vorderfläche des Oberarms. Auf den Hinterbeinen finden sich meist quere Bänder. Die untere Seite ist gelblich, bisweilen gefleckt. Die Schenkel haben ein körniges Aussehen, und diese sowie der Unterbauch und die Umgegend des Afters nicht selten eine röthliche Farbe und ein wie frattes Aussehen.

2) *Rana oxyrhinus* Steenstrup. Diese Art ist immer kleiner und zierlicher als die vorige. Der Kopf ist kegelförmig zugespitzt, mit spitzer über dem Unterkiefer vorragender Schnauze. Dies ist besonders beim Anblick von unten her sehr in die Augen fallend. Der Zwischenraum zwischen den Augen ist schmaler als bei *rana temporaria*, dagegen nicht rinnenförmig, sondern gewölbt, die *ossa frontoparietalia* schmal und gewölbt. In Bezug auf das Verhalten der Gaumenzähne und die Grösse der Oeffnungen der *tuba Eustacchii* hält dieselbe gewissermaassen die Mitte zwischen den beiden anderen Arten. Der neben der spitzen Schnauze bedeutendste Unterschied von *rana temporaria* ist das Vorhandensein eines viel grösseren und knorpelharten, seitlich zusammengedrückten Daumenrudiments, dem ein stärkerer Knochen zu Grunde liegt [1]). Die Schwimmhäute rei-

[1]) Nach Steenstrup l. c. beträgt die Grösse desselben bei *rana temporaria* $^1/_2$, bei *rana oxyrhinus* $^2/_3$ der Länge der äussersten (zweiten) Zehe.

chen an der längsten Zehe beim Männchen bis an das vorletzte Glied, beim Weibchen dagegen ragen die drei letzten Zehenglieder frei aus der Schwimmhaut hervor. Die Zehenspitzen sind mehr zugespizt als bei *rana temporaria* und es nähert sich in dieser Beziehung, wie in mehreren anderen, diese Art mehr der *rana esculenta*. Was die Färbung betrifft, so stimmt *rana oxyrhinus* darin sowie auch im Mangel der äusseren Stimmblasen mit *rana temporaria* überein; die Kehle ist aber bei derselben, wenigstens beim Männchen, in der Regel rein weiss, die Brust schmutzig weiss und gefleckt, während bei der letztgenannten Art Kehle und Brust mehr gleich gefärbt und gelblich sind. Sehr richtig ist, was v. Siebold bemerkt, dass die Männchen zur Brunstzeit wie mit einem bläulichen Reife oder Nebel überzogen sind[1]). Da die Gesammtfärbung um diese Zeit eine sehr lichte zu sein pflegt, so entstehen dadurch sehr hübsche Farbentöne. v. Siebold[2]) giebt überdies an, dass der Ton, welchen die Männchen zur Paarungszeit hören lassen, bei beiden Arten verschieden sei. Alles zusammengenommen steht *rana oxyrhinus*, wie Siebold richtig bemerkt, gleichsam in der Mitte zwischen *rana esculenta* und *rana temporaria*.

Thomas[3]) unterscheidet ausser den drei genannten Arten noch eine *rana agilis*, welche aber die schon von Millet erwähnte *grenouille rousse* sei, und Schlotthauber[4]) hat einen Frosch beschrieben, der in Zeichnung und Färbung die Mitte halten soll zwischen *rana esculenta* und *rana temporaria* und nach der Meinung des Verfassers vielleicht ein Bastard beider sei. Dass trotz der Verschiedenheit der Laichzeit wenigstens Begattungsversuche vorkommen, ist bekannt. Pontallié[5]) erwähnt dies, und ich selbst habe öfters Männchen von *rana temporaria* mit Weibchen von *rana esculenta* in Conjunction gefunden.

Was die im Folgenden angewendete Terminologie betrifft, so habe ich mich folgender Ausdrücke bedient. Ich nehme das Thier in seiner natürlichen Stellung, den Bauch nach der Erde, den Rücken nach oben gewendet. Durch einen horizontalen Schnitt von der

[1]) Dass derselbe ganz verschwinde, sobald die Thiere am Lande sind, kann ich nicht finden; ich habe eben jetzt Thiere in einem Glase, an denen dieser Schimmer noch ganz deutlich ist.

[2]) l. c. S. 15.

[3]) Ann. d. sc. nat. l. c.

[4]) Wiegmann's Archiv. X. Jahrg. I. Bd., 1844, S. 255.

[5]) Annales des sciences naturelles. Zoologie. III. série. Vol. XVIII, 1852, p. 243.

Schnauze zum Steiss wird dasselbe in eine obere oder Rückenhälfte und eine untere oder Bauchhälfte getheilt; die Ausdrücke oben und unten, dorsal und ventral bezeichnen die relative Lage zu dieser Ebene. Vorne nenne ich, was nach dem Kopf, hinten, was nach dem Steiss zusieht. Ein senkrechter, rechtwinkelig auf die Mitte der Längsaxe geführter Schnitt theilt den Körper in eine vordere und hintere oder Kopf- und Steisshälfte. Alle Schnitte und Ebenen, welche parallel mit diesem liegen, sowie dieser selbst sind frontale. Durch einen senkrechten Schnitt in der Mittellinie des Körpers endlich wird das Thier in eine rechte und linke Hälfte getheilt; die Ebene dieses Schnittes ist die Median-Ebene; die relative Lage zu dieser wird durch die Ausdrücke medial und lateral bezeichnet. Mit der Median-Ebene parallel liegende Ebenen sollen als sagittale bezeichnet werden.

I.

LEHRE VON DEN KNOCHEN

UND

IHREN VERBINDUNGEN.

I.

Lehre von den Knochen

und ihren Verbindungen.

Literatur.

Albrecht, Note sur le basi-occipital des batraciens anoures Extr. d. Bullet. d. Musée royal d'hist. nat. de Belgique. Tome II. 1883.

van Altena. Commendatio ad quaest. zoologicam in academia Lugduno-Batava. a. MDCCCXXVIII propositam, qua desideratur, ut systematice enumerentur species indigenae reptilium ex ordine batrachiorum addita unius saltem speciei anatomia et praesertim osteographia accurata. Lugd.-Bat. 1829. (Handelt von Rana esculenta.)

Born, Die sechste Zehe der Anuren. Morphol. Jahrb. Bd. I, 1876.

Derselbe, Ueber das Skelet des Fersenhöckers von Rana fusca etc. Sitzungsber. der Schles. Gesellschaft f. vaterländ. Cultur vom 2. Juli 1879.

Derselbe, Nachträge zu Carpus und Tarsus. Morphol. Jahrb. Bd. VI, 1880.

Bronn's Classen und Ordnungen des Thierreiches. Abtheilung: Amphibien, bearbeitet von C. K. Hoffmann. Leipzig und Heidelberg 1873 bis 1878.

Cuvier, Recherches sur les ossements fossiles. Paris 1825. V. Bd., II. Thl., S. 386 u. ff. Taf. XXIV.

Derselbe, Leçons d'anatomie comparée. Paris 1835. Tome I.

Dugès, Recherches sur l'ostéologie et la myologie des batraciens à leurs différents âges. Paris 1834.

Gegenbaur, Ueber Bau und Entwickelung der Wirbelsäule bei Amphibien überhaupt und beim Frosch insbesondere.
Abhandl. d. naturforsch. Gesellsch. zu Halle. Bd. VI, Halle 1861.

Derselbe, Untersuchungen zur vergl. Anatomie der Wirbelsäule bei Reptilien und Amphibien. Leipzig 1862.

Derselbe, Untersuchungen zur vergl. Anatomie der Wirbelthiere. I. Heft: Carpus und Tarsus. II. Heft: Schultergürtel der Wirbelthiere. Leipzig 1864 bis 1865.

Derselbe, Grundzüge der vergl. Anatomie. Leipzig 1870.

Derselbe, Grundriss der vergl. Anatomie. Leipzig 1878.

Götte, Entwickelungsgeschichte der Unke. Leipzig 1875.

Derselbe, Beitr. zur vergl. Morphologie des Skeletsystems der Wirbelthiere. Brustbein und Schultergürtel. Archiv. f. mikr. Anatomie. Bd. XIV. 1877.

Günther, Ueber geschlechtliche Differenzen in Knochen von lebenden und fossilen Fröschen und Fischen. Annals of natural history. 1859. 3. serie. Vol. III, p. 377.

Hallmann, Die vergl. Anatomie des Schläfenbeins etc. Hannover 1837.

C. K. Hoffmann, Beitr. z. Kenntniss des Beckens der Amphibien und Reptilien. Niederländ. Arch. f. Zool. Bd. III.

Derselbe, Beitr. zur vergl. Anatomie der Wirbelthiere. Niederländ. Archiv f. Zoologie. Bd. IV, V.

Howes, An Atlas of practical elementary Biology. London 1885.

Huxley, Handbuch der Anatomie der Wirbelthiere. Deutsch von Fr. Ratzel. Breslau 1873.

Huxley and Martin, A course of elementary instruction in practical Biology. New Edition. London 1883.

Köstlin, Der Bau des knöchernen Kopfes. Stuttgart 1844.

Leydig, Die anuren Batrachier der deutschen Fauna. Bonn 1877.

Derselbe, Ueber den Bau der Zehen bei Batrachiern und die Bedeutung des Fersenhöckers. Morphol. Jahrbücher. Bd. II, 1876.

Martin St. Ange, Recherches sur les organs transitoires des batraciens. Ann. d. scienc. nat. 1re série. Tome XXIV, 1831.

Meckel, System der vergl. Anatomie. II. Thl. I. Abthlg. Halle 1824.

Mertens, Anatomiae batrachiorum prodromus sistens observationes nonnullas in osteologiam batrachiorum nostratium. Halae 1820.

Morren, Observations ostéologiques sur l'appareil costal des batraciens. Bull. de l'acad. de Bruxelles 1835. II, 112. — Mémoires de l'académie 1837. Tome X.

Owen, Anatomy of Vertebrates. London 1866—1868.

Parker, A Monograph on the structure and development of the shoulder-girdle and sternum. Ray Soc. 1867.

Derselbe, On the structure and development of the skull in the common frog. Philos. Transact. of the Royal Society. London 1871.

Derselbe, On the structure and development of the skull in the Batrachia pt. II, III. Philos. Transact. of the Royal Society 1876, 1881.

Parker und Bettany, Die Morphologie des Schädels. Ins Deutsche übersetzt von B. Vetter. Stuttgart 1879. (Dieses Werk umfasst sämmtliche Wirbelthierclassen.)

Pouchet, Note sur les différences que le sexe imprime au squelette des grenouilles. Comptes rendus. Tome XXV, p. 761. 1847.

Reichert, Vergl. Entw.-Gesch. des Kopfes der nackten Amphibien. Königsberg 1838.

Rusconi, Sulle metamorfosi delle osse della testa della rana. Annali di Bologna. 1re serie, Vol. II.

Stannius, Zootomie der Amphibien. (Handb. der Zootomie der Wirbelthiere, 2. Buch.) 2. Aufl. Berlin 1856.

Stöhr, Zur Entwickelungsgeschichte des Anurenschädels. Zeitschr. f. wissensch. Zool. Bd. XXXVI.

Troya, Mémoire sur la structure singulière du tibia et du cubitus des grenouilles et des crapauds, mémoires de mathématique et de physique presentées à l'acad. de Paris. Tome IX. 1780.

Wiedersheim, Lehrbuch der vergl. Anatomie der Wirbelthiere. 2. Auflage. Jena 1886.

Der Zweck dieses Buches verbietet es, auf die Verschiedenheiten in Form, Zahl und histologischer Beschaffenheit einzugehen, welche die Skelettheile in den verschiedenen Lebensaltern erleiden. Wir haben es hier nur mit dem ausgebildeten, erwachsenen Frosche zu thun. Das Skelet desselben besteht aus verschiedenen histologisch differenten Materialien und zwar 1) aus wahrem oder ächtem Knochen, 2) aus hyalinem Knorpel und 3) aus sogenanntem Kalkknorpel. Nur über die letztere Substanz ist es wohl nöthig, noch etwas beizufügen. Ich habe für dieselbe die Benennung „Kalkknorpel" statt der ebenfalls gebrauchten „Knorpelknochen", „Knorpelverkalkung", „primordiale Verknöcherung" gewählt, da damit die Beschaffenheit kurz und unzweideutig ausgedrückt erscheint[1]); denn es ist hyaliner Knorpel, in welchem in verschiedener Ausdehnung Kalkkrümel abgelagert sind. Im frischen feuchten Zustande hat diese Substanz das Aussehen eines allerdings bisweilen etwas festen Knorpels, getrocknet wird sie undurchsichtig, weiss, den Kalkkrusten auf den Knorpeln der Plagiostomen ähnlich. Die Kalkablagerungen im Knorpel bilden zum Theil Haufen von grobkörniger, drusiger, zum Theil mehr feinkörniger Masse; nach Entfernung der Kalksalze durch Säuren kommt die Knorpelstructur wieder zum Vorschein, wenn auch nicht so vollständig, wie im unverkalkten Knorpel. Die Verbreitung dieses Kalkknorpels im Skelet des Frosches ist eine nicht unbeträchtliche, und sehr viele Theile des Skelets, die bei höheren Thieren nur vorübergehend, beim Uebergange von Knorpel zu Knochen, aus dieser Substanz gebildet waren, sind es beim Frosch zeitlebens. Bau des Skelets.

Ein ausgedehntes Vorkommen findet dieselbe unter Anderem in den Apophysen der Röhrenknochen, in der Hand- und Fusswurzel, den Knochen des Schultergürtels etc. Um später Wiederholungen zu vermeiden, will ich das Vorkommen am erstgenannten Orte hier in Kürze schildern. Das eigenthümliche Verhalten derselben hat schon Dugès[2]), so weit es die äussere Form betrifft, beschrieben und Bruch[3]) hat uns mit den histologischen Verhältnissen bekannt gemacht. Trocknet man einen Röhrenknochen des Frosches, z. B. das *os femoris*, so findet man das Mittelstück in Farbe und sonstiger Be-

[1]) Vergl. hierüber H. Müller. Sieb. und Köll. Zeitschrift. Bd. IX.

[2]) Dugès, l. c. 116.

[3]) Bruch, Beiträge zur Entwickelungsgeschichte des Knochensystems. Schweiz. Denkschriften S. 118.

schaffenheit sehr von den Apophysen verschieden. Nur das erstere hat das Aussehen von Knochen, die letzteren bestehen aus einer weissen, opaken, festen, gips- oder kalkartigen Masse, die im frischen feuchten Zustande vollkommen das Aussehen von Knorpel hat. Diese Apophysen sind mützenartig oder wie ein Stockknopf über die Enden der Diaphysen herübergestülpt (Fig. 3 *A*) und hören auf der äusseren Fläche dieser mit ziemlich scharfer Grenze auf, wie z. B. auf den Figuren 36, 39, 45 und 46 deutlich zu sehen ist. Macht man einen Durchschnitt durch die Apophyse und einen Theil der Diaphyse, so sieht man den aus ächtem Knochen bestehenden Cylinder des Röhrenknochens (Fig. 3 *D*) etwas über *o* aufhören, und über das Ende desselben ist in der That wie ein Stockknopf über den Stock die Apophyse *E* gleichsam aufgesetzt. Diese besteht vorzugsweise aus Kalkknorpel *c'* und hat einen Ueberzug von hyalinem Knorpel *A*. Der Knochencylinder der Diaphyse *o*, der im Inneren Markknochen *M* enthält, ist gegen die Apophyse durch hyalinen Knorpel *c* abgeschlossen, dessen Zellen zwischen den Enden des Knochens *o* in querer Richtung gelagert sind.

Fig. 3.

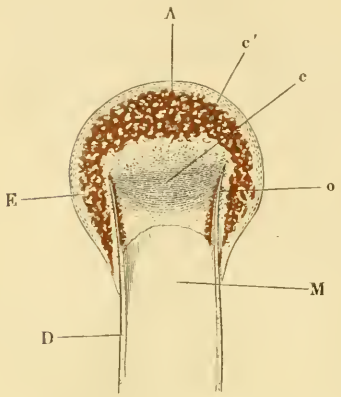

Längs-Durchschnitt des oberen Gelenkendes des os femoris, von rana esculenta, vergrössert.

D Knochencylinder des Mittelstücks.
o Ende desselben.
M Markhöhle.
E Epiphyse.
c' Kalkknorpel der Epiphyse.
c hyaliner Knorpel, das Ende des Knochencylinders schliessend.
A hyaliner Knorpel (Gelenkknorpel).

I. Wirbelsäule.

Die Wirbelsäule der Frosches besteht aus zehn Stücken, nämlich neun eigentlichen Wirbeln und dem stabförmigen Steissbein, welches allein fast so lang ist, als die ganze übrige Wirbelsäule zusammengenommen. Wirbelsäule.

I. Allgemeine Beschreibung der neun Wirbel.

a) Die Wirbelkörper sind von oben nach unten plattgedrückt und in dieser Richtung ziemlich dünn; die hintere Fläche eines jeden Wirbelkörpers, mit Ausnahme des achten, stellt einen überknorpelten Gelenkkopf dar, die vordere, mit Ausnahme des Körpers des neunten Wirbels, eine entsprechende überknorpelte Gelenkpfanne. Im Allgemeinen.

b) An den Bogen, welche nach vorn und hinten ziemlich scharfe Ränder wenden, finden sich:

1. Gelenkfortsätze (Fig. 4 und 5 *oo*). Dieselben haben eine ähnliche Stellung wie die der Rückenwirbel des Menschen, stehen in horizontaler Ebene, die überknorpelten Gelenkflächen an den hinteren nach unten, an den vorderen nach oben gerichtet.

2. Die Querfortsätze (Fig. 4 a. f. S. u. Fig. 5 *t* bis *t'* a. S. 23) sind stark, platt und von sehr verschiedener Grösse und Richtung. Der Querfortsatz des vierten Wirbels ist der längste, der des dritten nur um Weniges kürzer, die kürzesten sind die des siebenten und achten Wirbels. Der Atlas besitzt keinen Querfortsatz. Was die Richtung dieser Fortsätze betrifft, so sind der zweite und dritte gerade nach aussen und etwas abwärts, der vierte, fünfte und sechste auf- und rückwärts, der siebente und achte wieder mehr gerade nach auswärts und zugleich rückwärts, der neunte aufwärts und stark nach hinten gewendet. Alle

Querfortsätze haben knorpelige Apophysen, die grössten der zweite, dritte, vierte und neunte Wirbel.

3. Die Dornfortsätze sind im Allgemeinen klein, im Einzelnen aber von verschiedener Grösse, Gestalt und Richtung. Die längsten finden sich am dritten, vierten und fünften Wirbel, und hier sind sie auf dem Querschnitt von dreiseitig prismatischer Gestalt, wie die der Rückenwirbel des Menschen, rückwärts gerichtet und mit einer knorpligen Apophyse versehen. Die Dornfortsätze des sechsten und siebenten Wirbels sind kürzer, von beiden Seiten zusammengedrückt, gerade nach aufwärts stehend, meist ohne knorplige Apophyse, der des achten noch kürzer. Nach den Dornfortsätzen zu urtheilen, entsprechen der dritte, vierte und fünfte Wirbel Rückenwirbeln, der sechste, siebente und achte Lendenwirbeln. Der neunte Wirbel hat keinen Dornfortsatz oder nur eine Andeutung desselben. Was den ersten und zweiten Wirbel betrifft, die man nach dem Vorigen als Halswirbel betrachten kann, so hat der zweite einen ganz kurzen Dornfortsatz mit knorpliger Apophyse, beim ersten stellt der Knorpel, der die beiden Bogenhälften verbindet, zugleich das Rudiment eines *proc. spinosus* dar.

Fig. 4.

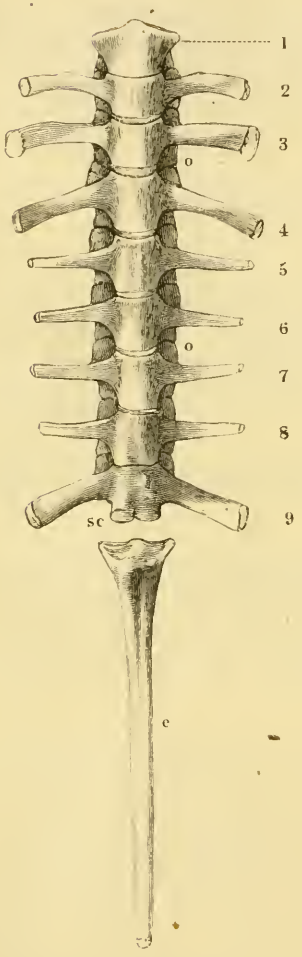

Wirbelsäule von rana esculenta von unten, 2 mal nat. Gr.
1 bis 9 erster bis neunter Wirbel.
o bis *o* processus obliqui.
c Steissbein.
sc Die beiden Gelenkhöcker am Kreuzbein zur Verbindung mit dem Steissbein.

II. Beschreibung der Wirbel im Einzelnen.

Einzelne Wirbel.

1. Der Atlas besteht aus einem im *dorso-ventralen* Durchmesser dünnen Körper und einem Bogen. Der erstere hat nach hin-

ten einen wenig erhabenen, in der Quere breiten, überknorpelten Gelenkkopf, nach vorn zwei concave Gelenkflächen, die durch einen medianen Höcker von einander getrennt sind. Die Richtung der Gelenkflächen ist derart, dass dieselben nach unten convergiren. Der Bogen ist nach oben nur durch Knorpelmasse geschlossen, welche über den Knochen etwas vorstehend das Rudiment eines *processus spinosus* darstellt. Der hintere Rand des Bogens trägt zwei *processus obliqui*. Querfortsätze sind nicht vorhanden.

Fig. 5.

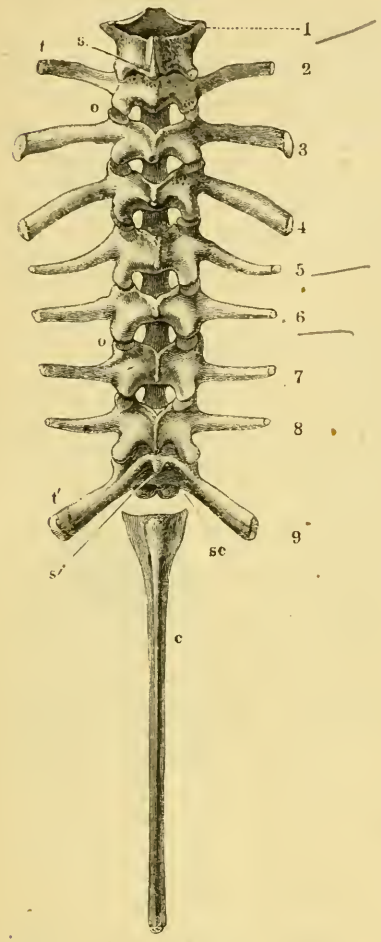

Wirbelsäule von rana esculenta von oben, 2 mal nat. Grösse.
1 bis 9 erster bis neunter Wirbel.
o bis *o* proc. obliqui.
t bis *t'* proc. transversi.
s bis *s'* proc. spinosi.
c Steissbein
sc Gelenkhöcker am Kreuzbein zur Verbindung mit dem Steissbein.

2. Der zweite Wirbel zeigt die im Allgemeinen geschilderten Verhältnisse, der Querfortsatz ist etwas nach abwärts gerichtet.
3. Der Querfortsatz des dritten Wirbels ist länger als der des zweiten, abwärts gerichtet, am freien Ende breiter als am Ursprung und trägt eine, die der übrigen Querfortsätze an Grösse übertreffende knorplige Apophyse von hammerförmiger Gestalt.
4. Der Querfortsatz des vierten Wirbels ist der längste, am Ende breiter als am Ursprung, auf- und rückwärts gerichtet und mit einer knorpligen Apophyse versehen.
5. Die Querfortsätze des fünften, sechsten und siebenten Wirbels sind kleiner, gegen das freie Ende verjüngt und aufwärts gewendet.
6. Der achte Wirbel ist von den übrigen namentlich dadurch verschieden, dass sein Körper keinen Gelenkkopf hat. Derselbe

ist sowohl vorn als hinten mit einer concaven Gelenkfläche versehen. Der Querfortsatz verhält sich wie der des siebenten Wirbels.

7. Der neunte Wirbel vermittelt die Verbindung mit den Hüftbeinen und ist daher als Kreuzbein zu betrachten. Der Körper desselben hat auf seiner vorderen Fläche einen Gelenkkopf zur Verbindung mit dem achten Wirbel, auf seiner hinteren Fläche zwei neben einander liegende kleine kuglige Gelenkköpfe (Fig. 4 und 5 *sc*) zur Verbindung mit dem Steissbein. Der Querfortsatz ist stark, am Ende breiter als am Ursprung, aufwärts und rückwärts gewendet und mit einer knorpligen Apophyse versehen.

III. Verbindung der Wirbel.

Verbindung.

Die Gelenkköpfe und Gelenkpfannen der Wirbelkörper sowie die Gelenkflächen der *processus obliqui* sind mit hyalinem Knorpel überzogen. Das Periost bildet sowohl an den Körpern als an den Gelenkfortsätzen wirkliche Gelenkkapseln. Die Verbindung der Wirbelkörper wird noch verstärkt durch senkrechte Fasern, die, dem *ligamentum vertebrale commune anticum et posticum* des Menschen entsprechend, über die vordere und hintere Fläche der Wirbel herabziehen. Zwischen den Wirbelbogen sind Membranen ausgespannt, welche die Stelle der *ligamenta intercruralia* einnehmen, übrigens nur aus gewöhnlichem Bindegewebe bestehen, sowie die zwischen die Dornfortsätze herein sich erstreckenden Fortsetzungen derselben die *ligamenta interspinalia*.

(Ueber die Verbindung mit dem Hinterhauptsbein s. bei diesem.

Bau der Wirbel.

IV. Bau der Wirbel[1]) (Fig. 6 und 7).

Jeder Wirbelkörper besteht aus einem Cylinder von ächtem Knochen, welcher seitlich unmittelbar in die Knochenmasse der

[1]) Vergl. insbesondere Gegenbaur: 1) über Bau und Entwicklung der Wirbelsäule bei Amphibien überhaupt und beim Frosche insbesondere in Abhandlungen der naturforschenden Gesellschaft zu Halle, Bd. VI. Halle 1861. 2) Untersuchungen zur vergleichenden Anatomie der Wirbelsäule bei Amphibien und Reptilien mit 4 Taf. Leipzig, Engelmann, 1862. 4°. — Die Angaben Gegenbaur's, soweit sie das erwachsene Thier betreffen, kann ich vollkommen bestätigen und bin deshalb im Vorstehenden ganz seiner Darstellung gefolgt; auf die Entwicklungsgeschichte hier näher einzugehen, verbieten Zweck und Grenzen dieses Buches.

Bogentheile übergeht. Im Inneren dieses Cylinders findet sich ein abgeschnürter Rest der *chorda dorsalis* (*Ch*), umgeben von gelbem oder Markknochen (*c*), welcher nach hinten gegen den Gelenkkopf, sowie nach vorn unmittelbar in den Gelenkknorpel übergeht, so dass hier der ächte Knochen ganz fehlt. Auf einem Querschnitt durch einen Wirbelkörper erblickt man daher folgende Theile (Fig. 6): a. Eine äussere Lage von ächtem Knochen (*o*) (den Durchschnitt des vorhin erwähnten Cylinders), welche aus parallelen Lamellen von verschiedener Dicke zusammengesetzt ist; dieselben zeigen sich nach Gegenbaur und, wie ich bestätigen kann, in der Regel so angeordnet, dass immer eine Anzahl von 5 bis 8 dünnen Lamellen in eine durch einen schärferen Contur abgegrenzte Lage vereinigt sind; die Zahl der secundären Lamellensysteme wächst mit dem Alter des Thieres. Die innerste älteste ist immer deutlich von dem aus dem Intervertebralknorpel hervorgegangenen centralen Theil des Wirbels abgegrenzt. Diese Lamellen setzen sich auch auf die Bogen fort. Die vom Wirbelcanal aus entstandenen Knochenlamellen bilden nur eine ganz dünne Schicht über der Mitte des Wirbels. b. Im Inneren des Wirbelkörpers liegt der Chorda-Rest in Form eines Cylinder-Abschnitts, der aus einer doppelten Scheide (*Ch'*) und einem Inhalt von Chordazellen (*Ch*) besteht. c. Zunächst um den persistenten Chorda-Theil liegen die durch Umbildung des Intervertebralknorpels sowie durch die Anfangsstücke der ursprünglichen knorpligen Bogen gebildeten Centralpartien des Wirbelkörpers. Zu beiden Seiten der Chorda liegen grössere Markräume (*c*), die mit Zellen erfüllt sind, und davon gehen engere Canäle in verschiedenen Richtungen gewunden und mehrfach unter einander anastomosirend nach vorn und hinten, deren Wandungen theils von ächtem Knochen, theils von Knorpel gebildet sind.

Fig. 6.

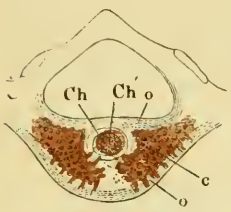

Frontaler Durchschnitt durch einen Wirbel von rana esculenta, vergrössert.
Ch Chorda.
Ch' Scheide derselben.
o Faserknochen auf der oberen und unteren Fläche des Wirbelkörpers.
c Markknochen.

Fig. 7.

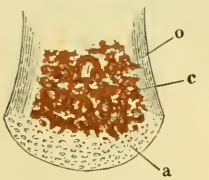

Längsschnitt durch die hintere Hälfte eines Wirbelkörpers von rana esculenta.
o Rinde von ächtem Knochen.
c Markknochen.
a Knorpel des Gelenkkopfs.

V. Das Steissbein (Fig. 8 und 9)

Steissbein. ist ein einfacher, langer, stabförmiger Knochen, der in der Mitte zwischen beiden Hüftbeinen herunter sich erstreckt und über dem After endet. Sein vorderes Ende (Fig. 8 *a*) ist der dickste, insbesondere breiteste Theil des Knochens und hat zwei kleine Gelenkvertiefungen (s. Fig. 9) zur Articulation mit den beiden Gelenkköpfen des neunten Wirbels oder Kreuzbeins. Das hintere Ende ist zugespitzt, cylindrisch und endet in einen Knorpel, der in dem röhrenförmigen Ende des Knochens steckt. Die ventrale Fläche des ziemlich cylindrischen Mittelstücks ist vorn mit einer nach hinten sich allmälig verflachenden medialen Rinne versehen. Die Rückenfläche besitzt einen Kamm (Fig. 8 u. 9 *s*), welcher am vorderen Ende hoch und ziemlich dick beginnt, dann sofort schärfer und niedriger wird und gegen das hintere Drittheil allmälig verschwindet, so dass der Knochen auf dem Querschnitt in den zwei vorderen Drittheilen dreieckig erscheint, mit einer unteren und zwei Seitenflächen, während das hintere Drittheil cylindrisch ist. Der vorderste Theil des Knochens enthält einen Canal, *canalis vertebralis* (Fig. 9 *c. v.*), eine Fortsetzung des Wirbelcanals, und man kann an diesem Theil deutlich Wirbelkörper und Bogen unterscheiden. In diesem Canal verlaufen die letzten Rückenmarksverven. Auf den beiden Seitenflächen des vordersten Theils des Steissbeins bemerkt man kleine Oeffnungen (Fig. 8 *c. c.*), die in Canäle führen, welche im *canalis vertebralis* münden. Durch diese Canäle (*canales coccygei*) treten die Steissbeinnerven aus. Vor diesen Oeffnungen, und dieselben von vornher theilweise überdeckend finden sich kleine dreieckige Fortsätze (Fig. 8) (rudimentäre *processus transversarii*), jedoch nicht constant und jedenfalls bei *rana esculenta* häufiger als bei *rana temporaria*, bei welcher letzteren Art die Löcher überhaupt kleiner sind.

Fig. 8.

Steissbein von rana esculenta von der Seite, 2 mal nat. Gr.
a vord. Ende.
s obere Kante (pr. spinos.).
c. canal. coccyg.

Fig. 9.

Steissbein von rana esculenta von vorn, 2 mal nat. Grösse.
c Körper.
s obere Kante (proc. spin.).
c. v. canalis vertebralis.

II. Kopf.

Die platte Gestalt des Kopfs der Frösche, wie der Batrachier überhaupt, ist insbesondere durch die grosse Entfernung der Kiefer Kopf.

Fig. 10.

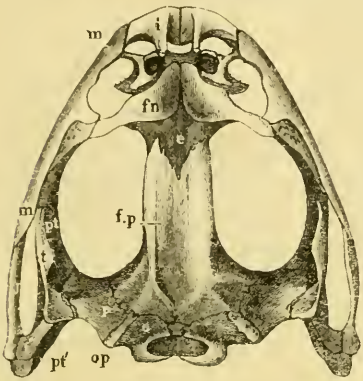

Schädel von rana esculenta von oben, 2 mal nat. Gr.

o os occip. laterale.
p os petros.
op Knorpel zwischen beiden.
f. p. os fronto-parietale.
e os ethmoideum.
t os tympanicum.
t' hinterer Arm desselben.
pt os pterygoid.
pt' hinterer Arm desselben.
j os jugale.
m os maxillare.
i os intermaxillare.
fn os fronto-nasale.

Fig. 11.

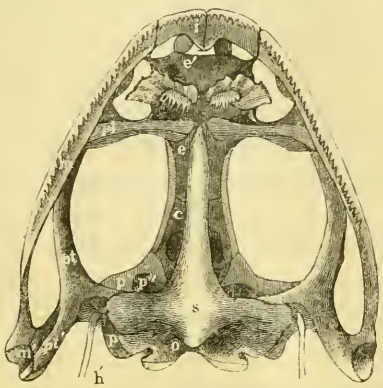

Schädel von rana esculenta von unten, 2 mal nat. Gr.

o os occ. laterale.
s os sphenoideum.
p os petrosum.
p' vorderer Theil desselben (ala magna autt.).
p'' Loch in dems. zum Durchtritt des trigeminus.
c knorplige Seitenwand des Schädels.
e os ethmoideum.
e' knorplige Nasenkapsel.
pt vorderer Arm des os pterygoid.
pt' hinterer Arm desselben.
m os maxillare.
m' Gelenkkopf für den Unterkiefer.
pl os palatinum.
i os intermaxillare.
v vomer.
h' vorderes Zungenbeinhorn.

der beiden Seiten, die Grösse der Augenhöhlen und die horizontale Richtung des Bodens derselben bedingt. Der äussere Umfang des Kopfs stellt einen parabolischen Rahmen dar (Fig. 10 u. 11), welcher von den Oberkiefer- und Zwischenkieferknochen (*m. i*) und den *ossa jugalia* (*j*) gebildet wird. In der Mitte dieses Rahmens liegt die längliche prismatische Schädelkapsel. Nach vorn ist dieselbe durch das knorplige Gerüst des Geruchsorgans (Fig 11 *e'*) mit dem vorderen Ende des genannten Rahmens verbunden, nach hinten breitet sie sich in zwei quere Arme aus (*p*), die das Gehörorgan enthalten. Von diesem Vorsprung gehen wie Strebepfeiler Knochenbalken nach hinten

an das hintere Ende des genannten Rahmens, die aus den hinteren Armen des *os tympanicum* (*t'*) und *os pterygoideum* (*pt'*) bestehen, und eben solche nach vorn und lateralwärts gegen die Mitte des seitlichen Theils desselben, welche aus den vorderen Armen des *os pterygoideum* (*pt*) gebildet werden. Der vordere Arm des *os tympanicum* (*t*) erreicht den Rahmen nicht ganz und ist nur durch Bandmasse mit demselben verbunden. Zwischen dem letztgenannten Arm nach hinten, der Schädelkapsel medianwärts und dem Rahmen lateralwärts bleibt ein grosser Raum übrig, welcher zugleich die Augenhöhle und Schläfengrube darstellt.

A. Schädel.

Schädel.

Der Schädel des Frosches bildet eine hinten breitere, vorn schmalere prismatische Röhre, deren knorplige Grundlage (s. unten Fig. 15 u. 17) noch zu einem grossen Theil vorhanden ist. In der Gesammtform der Schädelkapsel unterscheiden sich unsere einheimischen Froscharten nicht unwesentlich. Bei *rana esculenta* ist dieselbe länger und schmaler, bei *rana temporaria* kürzer und breiter; zugleich ist die obere Fläche bei ersterer Art stark concav, rinnenförmig vertieft, bei letzterer platt, bei *rana oxyrhinus* gewölbt, Unterschiede, die sich schon am lebenden und unverletzten Thier erkennen lassen.

Knochen des Schädels im Einzelnen.

1. Hinterhauptsbeine, *ossa occipitalia lateralia* (Cuvier.) (Fig. 10, 11, 12, 15, 17 *o*).

Cuvier, l. c. S. 387. tb. XXIV. bb.
Dugès, N. 14.

Hinterhauptsbeine.

Diese paarigen Knochen bilden den hinteren Theil der Schädelkapsel, umgrenzen das *foramen magnum* und vermitteln die Verbindung mit der Wirbelsäule. Sie sind in die knorplige Grundlage des Schädels eingelassen und sowohl oben durch einen nicht verknöcherten Theil dieser Grundlage (*occipitale superius* Dugès), welcher dem Schuppentheil entspricht, als unten durch einen eben solchen (*occipitale basilare* Dugès), welcher dem Körper des Hinterhauptbeins entspricht, von einander getrennt und repräsentiren also eigentlich nur die Gelenktheile (*partes condyloideae*) dieses Knochens. Ein jeder trägt einen überknorpelten Gelenkkopf zur Verbindung mit dem ersten

Halswirbel. Diese beiden länglichen, gewölbten Gelenkköpfe umfassen, nach unten convergirend, die untere Hälfte des Umfangs des *foramen magnum*. Dieses hat bei *rana esculenta* eine mehr querovale, bei *rana temporaria* eine mehr herzförmige Gestalt mit aufwärts gekehrter Spitze, und dem entsprechend ist der ganze Knochen bei ersterer Art mehr breit als hoch, bei letzterer umgekehrt mehr hoch als breit. Nach oben und lateralwärts vom *foramen magnum* findet sich ein von oben schräg lateralwärts herabsteigender Kamm, in welchem zugleich die Naht zwischen diesem Knochen und dem Felsenbein liegt und an dessen Bildung diese beiden Knochen Antheil haben. Dieser Knochenkamm (*processus mastoideus autt.*) ist bei *rana esculenta* auch an alten Thieren grösstentheils knorplig, bei *rana temporaria* auch an kleinen Exemplaren knöchern. Bei letzterer Art verschmelzen nämlich die beiden Knochen sehr frühzeitig, während sie bei ersterer durch primitiven Knorpel getrennt bleiben. Zwischen diesem Kamm und dem *processus condyloideus* findet sich nach unten zu eine Vertiefung (*fossa condyloidea*) mit einem Loch (*foramen condyloideum*), durch welches der *N. vagus* aus der Schädelhöhle austritt. — Diese Knochen nehmen einen später genauer zu erwähnenden Antheil an der Bildung des Ohrlabyrinths.

Fig. 12.

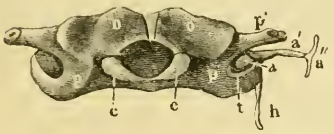

Schädel von rana esculenta von hinten, 2 mal nat. Grösse.
o os occip. lat.
c condyli desselben. Dazwischen sieht man die knorplige pars basilaris, sowie oben die knorplige p. squamosa.
p Felsenbein.
p' Fortsatz, an welchem sich das Kiefersuspensorium anlegt.
h vorderes Zungenbeinhorn, aus dem Knorpel des os petros. entspringend.
t fossa tympanica.
a erstes, *a'* zweites und *a''* drittes ossiculum auditus.

Verbindung der Hinterhauptsknochen mit dem ersten Halswirbel. Hinterhauptsgelenk.

Von der Mitte der vorderen Fläche des Körpers des Atlas entspringt ein Band, das, gewissermaassen das *lig. suspensorium dentis* darstellend, sich am Basilartheil des Hinterhauptbeins befestigt.

2. Felsenbeine, *ossa petrosa* Cuvier. (Fig. 10. 11 und 12 *p*). Felsenbeine.

Cuvier, *rocher* l. c. S. 388. tb. XXIV. *ee.*
Dugès, n. 12 *rupéo-ptéréal* (Felsen-Flügelbein).
Stannius, *ala temporalis.*
Meckel, Schädelstück des Schläfenbeins.

Diese paarigen Knochen liegen lateralwärts und vor den *ossa occipitalia*. Wie schon erwähnt, bleiben sie bei *rana esculenta* stets durch

Knorpel (Fig. 10 *op*) von diesen getrennt, während sie bei *rana temporaria* schon frühzeitig eine knöcherne Verschmelzung mit denselben eingehen, womit auch die oben erwähnte vollständigere Ossification des *processus mastoideus* bei letzterer Art zusammenhängt. Es bilden diese Knochen die oben erwähnte seitliche Ausbreitung des hintersten Theils der Schädelkapsel, in welcher das Gehörorgan enthalten ist. Die ansehnliche Höhle, welche dieselben zur Aufnahme des Ohrlabyrinths enthalten und an deren Bildung auch noch das *os occipitale laterale* Antheil nimmt, ist nach innen in die Schädelhöhle frei geöffnet und mündet an der hinteren Schädelwand durch das *foramen ovale* nach aussen, welches gemeinschaftlich von den beiden genannten Knochen gebildet wird. Der laterale hintere Theil des Felsenbeins bleibt in der Regel knorplig.

Fig. 13.

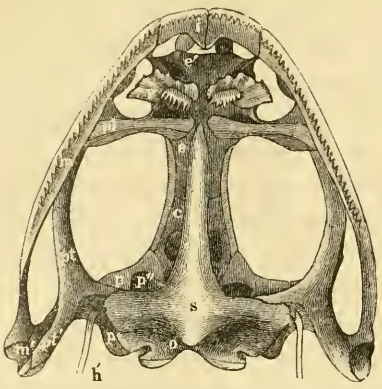

Schädel von rana esculenta von unten, 2 mal nat. Gr.

o os occ. laterale.
s os sphenoideum.
p os petrosum.
p' vorderer Theil desselben (ala magna autt.).
p'' Loch in demselben zum Durchtritt des trigeminus.
c knorplige Seitenwand des Schädels.
e os ethmoideum.
e' knorplige Nasenkapsel.
pt vorderer Arm des os pterygoid.
pt' hinterer Arm des os pterygoid.
m os maxillare.
m' Gelenkkopf für den Unterkiefer.
pl os palatinum.
i os intermaxillare.
v vomer.
h' vorderes Zungenbeinhorn.

Dieser Knorpel ist lateralwärts und nach vorn vom *foramen ovale* von einem kleinen Loch durchbohrt, durch welches der *nervus facialis* oder *ramus tympanicus n. vagi* Volkm., welcher die Elemente des *N. facialis* enthält, austritt, um nach Aufnahme eines Astes vom *ramus glossopharyngeus* des *N. vagus* (*r. auricularis n. vagi*) als eigentlicher *facialis* weiter zu gehen. Lateralwärts findet sich ein Fortsatz, an welchem sich das Kiefersuspensorium ansetzt (Fig. 12 *p*), hinter diesem die Aushöhlung, in welcher die Gehörknöchelchen liegen und welche man als *fossa tympanica* bezeichnen kann (Fig. 12 *t*). Den vorderen Theil des Knochens begrenzt von hinten her die Augenhöhle und bildet deren hintere und mediale Wand. In diesem Theil ist das Loch gelegen (Fig. 11 *p''*), durch welches der *N. trigeminus* und mehrere Augenmuskelnerven durchtreten und welches dem *foramen ovale*, *rotundum* und der *fissura orbitalis superior* des menschlichen Keilbeins zusammen entspricht. Dieses Loch ist bisweilen,

besonders bei jungen Thieren, nur ein Ausschnitt und wird erst durch einen später zu erwähnenden Knorpel vervollständigt. Wegen des Verhaltens dieses Theils des Knochens (Fig. 11 *p'*) zu den durchtretenden Nerven hat man auch wohl den ganzen Knochen als *ala magna* oder *temporalis* des Keilbeins bezeichnet (Stannius), oder wenigstens als einen Knochen, der diese Theile in sich enthält, wie Dugès, der ihn deshalb Felsenflügelbein (*rupéo-ptéréal*) genannt hat.

Dependenzen des Felsenbeins.

Dependenzen des Felsenbeins.

1. *Cartilago styloidea.* Aus dem Knorpel des Felsenbeins entspringt nach unten, hinten und innen die *cartilago styloidea*, welche sich unmittelbar in das vordere Horn des Zungenbeins fortsetzt (Fig. 11 *h'* und 12 *h*).

Fig. 14.

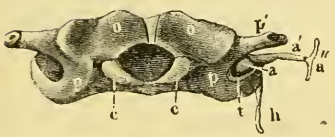

Schädel von rana esculenta von hinten, 2 mal natürl. Gr.
o os occip. lat.
c condyli desselben.
Dazwischen sieht man die knorplige pars basilaris, sowie oben die knorplige pars squamosa.
p Felsenbein.
p' Fortsatz, an welchem sich das Kiefersuspensorium anlegt.
h vorderes Zungenbeinhorn, aus dem Knorpel des os petros. entspringend.
t fossa tympanica.
a erstes, *a'* zweites und *a''* drittes ossiculum auditus.

2. Gehörknöchelchen.
   a) Eine dicke Knorpelscheibe (*operculum*) (Fig. 12 *a*) schliesst das *foramen ovale*;
   b) an dieses schliesst sich ein knöchernes, keulenförmiges Stück (Fig. 12 *a'*), welches am dickeren medialen Ende eine knorplige Epiphyse hat und in querer Richtung, mit der Spitze nach aussen, gelagert ist;
   c) mit dieser Spitze ist das dritte knorplige Stück (Fig. 12 *a''*) unter einem stumpfen Winkel verbunden. Dasselbe ist am Trommelfell und mit seinem oberen Theil am knorpligen Trommelfellring befestigt.

3. Der Trommelfellring (*annulus tympanicus*) ist ein ringförmiger Knorpelrahmen, der, genauer gesagt, die Gestalt eines kurz abgestutzten Trichters hat, da er sich medianwärts verengert, und am *os tympanicum* befestigt ist.

Weiteres über diese Theile siehe beim Gehörorgan.

Keilbein.

3. Keilbein, *os sphenoideum* Cuv. (Fig. 11 u. 17 *s*).

Cuvier, l. c. 388. tb. XXIV. d. — Dugès, n. 8. — Meckel, Theil des Grundbeins.

Ein grosser Theil der Schädelbasis wird durch einen Knochen von kreuzförmiger Gestalt eingenommen. Von den zwei in der Mittellinie liegenden longitudinalen Armen ist der hintere bei weitem kürzer und liegt vor und zum Theil unter dem knorpligen *os occipitale basilare*. Der vordere lange longitudinale Arm schliesst von unten den grösseren Theil der Schädelkapsel, und verbindet sich mit seinen Seitenrändern mit dem von Manchen als *ala magna* gedeuteten Theil des Schläfenbeins und dem vorn an diesem gelegenen Knorpel, welcher die Seitenwand der Schädelkapsel zum grösseren Theil bildet. Die vordere Spitze dieses Armes steht mit den Gaumenbeinen in Verbindung. Die queren Seitenarme des Kreuzes legen sich auf die untere Fläche der *ossa occipitalia lateralia* und der Felsenbeine an.

Der grösseren Breite der Schädelkapsel bei *rana temporaria* entsprechend ist bei dieser Art der vordere longitudinale Arm dieses Knochens ebenfalls relativ breiter.

Stirnscheitelbein.

4. Stirnscheitelbeine, *ossa fronto-parietalia* Cuv. (Fig. 10 u. 15 *f p*).

Cuvier, l. c. 387. tb. XXIV. c. c. — Dugès, n. 1.

Paarige längliche und platte Knochen, welche den grössten Theil der oberen Wand oder Decke der Schädelkapsel bilden und das hier noch zum grösseren Theil vorhandene Primordialcranium von oben bedecken. Dieselben sind in der Mittellinie durch die Pfeilnaht verbunden, nach hinten mit den Hinterhaupts- und Felsenbeinen, nach vorn mit dem *os ethmoideum*, über welches sich diese Knochen schuppenartig herüberlegen. Die Seitenwand eines jeden Knochens ist etwas nach abwärts umgebogen (Fig. 17 *f p*), und zwischen ihm und dem Keilbein bleibt an der Seitenwand des Schädels eine nur durch Knorpel und fibröses Gewebe ausgefüllte Lücke.

Diese Knochen sind bei *rana esculenta* schmaler und nach der *sutura sagittalis* hin rinnenartig vertieft, die seitlichen Kanten, in welchen die obere Fläche sich in die seitliche umbiegt, viel stärker ausgeprägt; bei *rana temporaria* sind sie breiter und flach, selbst etwas gewölbt. Letzteres ist bei *rana oxyrhinus* in noch höherem Grade der Fall.

5. Siebbein, *os ethmoideum* (Fig. 10, 11, 15 u. 17 *e*).

Cuvier, os en ceintnre l. c. 387. th. XXIV. a. — Dugès, n. 15. — Rathke, vordere Keilbeinflügel (Vortr. z. vergl. Anat. d. Wirbelthiere. Leipzig 1862. S. 42). — Meckel, Riechbein l. c. S. 502. — Parker, Sphenethmoid.

Die längliche röhrenförmige Schädelkapsel ist nach vorn vervollständigt durch einen unpaaren Knochen, der sowohl Decke als Basis und Seitenwände bildet, also ringförmig ist und deshalb von Cuvier als *os en ceinture* bezeichnet wurde. Nur der hintere Theil des Knochens allein ist übrigens ringförmig, der vordere bildet vielmehr einen Doppelcanal zum Durchtritt der Riechnerven mit einer mittleren Scheidewand, und indem sich diese Canäle nach vorn trichterförmig erweitern, nimmt er Antheil an der Bildung der Nasenhöhlen, die jedoch zum grösseren Theil von einem sogleich näher zu beschreibenden Knorpel gebildet werden, in welchen der in Rede stehende Knochen sich nach vorn fortsetzt. Bei manchen Froscharten (z. B. *rana ocellata*, nach Rathke) verknöchert auch dieser Knorpel zum grossen Theil.

Das *os ethmoideum* hat jederseits einen von hinten nach vorn und medianwärts laufenden kleinen Knochencanal, durch welchen der *ramus nasalis* vom ersten Ast des Trigeminus verläuft.

Knorplige Nasenkapsel.

Knorplige Nasenkapsel[1]) (Fig. 15 u. 17 *n*, *n''*, *n'''*, *n''''*). Die vorderen Ränder der trichterförmig sich nach vorn erweiternden beiden Höhlungen des *os ethmoideum* gehen in einen Knorpel über, der zwei durch eine mediane knorplige Scheidewand getrennte, lateralwärts sich öffnende Kapseln bildet. Wir können daran unterscheiden: a) ein knorpliges Septum, welches die Fortsetzung des knöchernen bildet; b) einen Boden dieser Geruchshöhlen, nach hinten schmaler, nach vorn breiter; c) eine etwas schmalere Decke derselben. Boden und Decke gehen in einer vorderen gewölbten Fläche in einander über. Von dieser Knorpelkapsel gehen verschiedene Fortsätze aus, welche dieselbe mit anderen Theilen des Gesichtsskelets verbinden: zunächst vom hintersten Theil der Kapsel ein Knorpelbalken quer lateralwärts (*sn*), der, nach aussen sich verbreiternd, in den Knorpel (*sp''*) übergeht, welcher dem vorderen Arm des *os pterygoideum* zu Grunde liegt. Von der vorderen Ecke geht ein Knorpelfortsatz aus (Fig. 15, 17 *n''*), der sich mit einer Zacke am

[1]) Bezüglich der genaueren Details des Naseneavums vergl. die Lehre vom Geruchsorgan.

vorderen Ende des Oberkiefers verbindet, von derselben Stelle krümmt sich ein geweihartig gestalteter Knorpelfortsatz n'' n''' in einem Bogen nach rück- und medianwärts. Dieser Fortsatz umgrenzt von aussen das Nasenloch, giebt im Verlauf eine freie Zacke ab (n''') und endet mit einer an die Decke der knorpligen Nasenkapsel angelegten Doppelzacke (n''''). Auf dem Boden der Nasenkapsel findet sich in der Richtung von hinten nach vorn und lateralwärts jederseits eine hügelförmige, knorplige Erhöhung, welche man vielleicht auch als Andeutung einer Nasenmuschel betrachten kann. Von der vorderen Wand ausgehend aber erstreckt sich in einer jeden Nasenhöhle eine ziemlich horizontal liegende, nach hinten mit einem freien gezackten Rande endigende, theilweise verknöcherte Platte (cn). Es sind die cornets von Dugès (l. c. S. 21. Tab. I. Fig. 1, 5), von diesem Forscher als Nasenmuscheln, von Cuvier als Rudimente von Nasenbeinen bezeichnet[1]). Erst Born hat diese Knochen richtig als Ossa lacrimalia gedeutet.

Fig. 15.

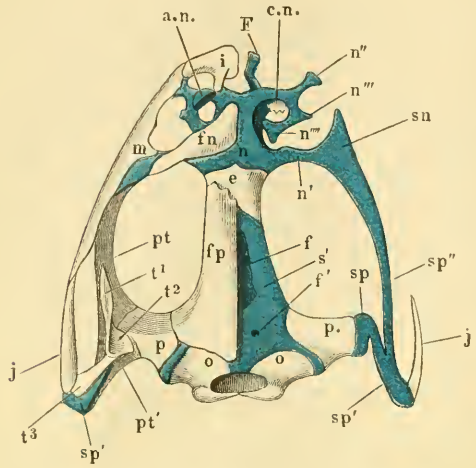

Knorplige Grundlage des Kopfskelets von rana esculenta, von oben. 2 mal natürl. Grösse.
Auf der einen (rechten) Hälfte sind die sogen. Deckknochen (nach früherer Auffassung) entfernt. Alles Knorplige ist durch blauen Druck ausgezeichnet.

o os occipitale.
p os petrosum.
fp os fronto-parietale
e os ethmoideum.
fn os fronto-nasale.
pt vorderer Arm,
pt' hinterer Arm des os pterygoideum.
t1 vorderer, *t2* mittlerer, *t3* hinterer } Arm des os tympanicum.
j os jugale.
m os maxillare.
cn concha narium.
s' Primordialcranium.
ff Lücken in demselben.
sp Knorpel des Kiefersuspensoriums an seinem Ursprung aus dem Primordialcranium.
sp' hinterer Balken desselben (unter dem os tympanicum).
sp'' vorderer Balken (auf dem os pterygoideum), verbindet sich mit
sn einem Knorpelbalken, der aus dem knorpligen Nasengerüst hervorgeht.
n knorplige Nasenkapsel.
n'' n''' n'''' zackige Ausläufer derselben.
an Nasenflügelknorpel.
F Processus rostralis (Wiedersheim'scher Knorpel).

[1]) Cuvier (*ossem. fossil.* V, 2. 388) sagt, es sei dieses kleine gezahnte Knöchelchen nach aussen vom Nasenloch befestigt, so dass man vermuthen könnte, er habe den an dieser Stelle befindlichen Nasenflügelknorpel damit verwechselt. Dugès giebt richtig dessen Lage innerhalb der Nasenkapsel an. Meckel (vergl. Anat. II, 504) betrachtet dasselbe ebenfalls als Nasenbein. Bruch (Würzb. naturwiss. Zeitschr. Bd. II. 1861. S. 213) konnte dasselbe in keinem Froschschädel auffinden, ohne Zweifel, weil er es nicht innerhalb der Nasenkapsel aufsuchte. Parker hat es als Septo-maxillare bezeichnet.

Nach vorn, gegen die Schnauzengegend zu, springt das ethmoidale Knorpelgerüst in zwei, rechts und links von der Medianlinie liegende, schlanke Knorpelspangen aus („Wiedersheim'sche Knorpel", Born). Dieselben zeigen während ihres Verlaufes eine gegen die Mittellinie hin erfolgende, knieartige Einknickung und legen sich mit ihrem Vorderende wie zwei kleine Strebepfeiler an die Hinterfläche des *Os intermaxillare* an. Dabei durchsetzen sie die später näher zu schildernde *Glandula intermaxillaris*, die durch die weite Abhebung des *Os intermaxillare* vom Primordialcranium einer bedeutenden Entfaltung fähig ist (Fig. 15, 17, 18, 20).

Als zum Nasengerüste gehörig ist endlich noch der Nasenflügelknorpel (*a n*) zu erwähnen, ein muschelförmiger, medianwärts ausgehöhlter, von vorn nach hinten an Breite abnehmender Knorpel, welcher mit dem breiteren vorderen Ende an der Spitze des aufsteigenden Astes des *os intermaxillare* beweglich befestigt ist, und das Nasenloch an seinem lateralen Umfang umgrenzend dasselbe wie eine Klappe zu schliessen bestimmt ist. Nasenflügelknorpel.

Fig. 16.

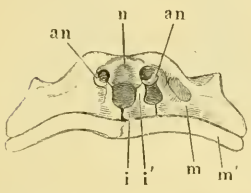

Nasenknorpel des Frosches von vorn.
m Oberkiefer.
m' Unterkiefer.
i Zwischenkiefer.
i' aufsteigender Fortsatz desselben.
n Nasenkapsel.
a n Nasenflügelknorpel.

6. Knorplige Grundlage der Schädelkapsel, *Primordialcranium* (Fig. 15, 17). Knorplige Grundlage der Schädelkapsel.

a) Entfernt man die *ossa fronto-parietalia*, so findet man (Fig. 15, 18) darunter einen die Schädelhöhle von oben noch theilweise schliessenden Knorpel (*s'*), welcher in der Regel jederseits durch ein Loch (*f'*) unterbrochen ist. Weiter nach vorn findet sich in der Mittellinie in diesem Knorpel eine Lücke (*f*), welche bis an das *os ethmoideum* reicht und nur durch Bindegewebe ausgefüllt ist. Nach hinten reicht der Knorpel zwischen den *ossa occipitalia lateralia*, ein *os occipitale superius* darstellend, bis an das *foramen magnum*.

b) Die Basis der Schädelkapsel (Fig. 17 a. f. S.) bleibt ebenfalls zum Theil knorplig. Entfernt man das *os sphenoideum* (*s*), so findet man darüber gelagert einen Knorpel (*s'*), der sich auch nach hinten über das Keilbein hinaus zwischen die *ossa occipitalia lateralia*, einem *os occipitale basilare* entsprechend, bis an das *foramen magnum* erstreckt.

c) Die Seitenwand der Schädelkapsel ist zum grösseren Theil nur von Knorpel gebildet. Dieser Knorpel füllt den Raum zwischen *ossa fronto-parietalia* oben, dem Keilbein unten, der sogenannten *ala magna* des Felsenbeins hinten und dem *os ethmoideum* nach vorn aus und enthält in seinem hinteren Abschnitt ein Loch (*r*), durch welches der *nervus opticus* austritt, und hinter diesem ein kleineres (*r'*) für den *nervus abducens*. Die Längenausdehnung dieses Knorpels von vorn nach hinten ist bei *rana esculenta* grösser, als bei *rana temporaria*, mit anderen Worten, das *os ethmoideum* erstreckt sich bei letzterer Art weiter rückwärts.

Fig. 17.

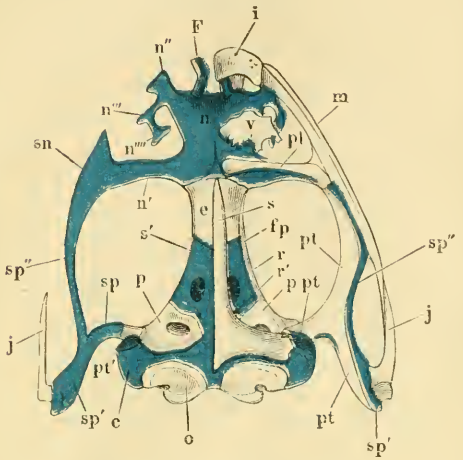

Knorplige Grundlage des Kopfskelets von rana esculenta, von unten, 2 mal nat. Gr. Knorpel blau.

	o os occipitale.	*p t'*	Gelenkfläche für das os pterygoideum.
	p os petrosum.	*s p*	Knorpel des Kiefersuspensoriums.
	s os sphenoideum.	*s p'*	hinterer Theil desselben unter dem os tympanicum,
	e os ethmoideum.	*s p''*	vorderer Arm desselben, über dem os pterygoideum verlaufend.
	f p os fronto-parietale.	*s n*	Verbindung des vorderen Arms mit dem Balken
	p t os pterygoideum.	*n'*	aus der Nasenkapsel.
	j os jugale.	*n*	knorplige Nasenkapsel.
Gesichtsknochen.	*m* os maxillare.	*n'' n''' n''''*	Zacken derselben.
	i os intermaxillare.	*F*	Processus rostralis (Wiedersheim'scher Knorpel).
	p l os palatinum.		
	v vomer.		
	s' Primordialcranium.		
Quadratbein.	*r* foramen opticum.		
	r' Loch zum Durchtritt des N. abducens.		
	c Felsenbeinknorpel.		

B. Gesichtsknochen.

I. Kiefersuspensorium.

7. Quadratbeine, *ossa tympanica* Cuvier (Fig. 10, 15 *t*).

Cuvier, *oss. foss.* V, 2. 390, tab. XXIV, Fig. 1, 2 *n*. — Dugès, *temporo-mastoidien* n. 10. — Meckel, Gelenkstück des Schläfenbeins — Hallmann u. A., Quadratbein.

Diese Knochen, welche die Verbindung zwischen Schädel und Kieferbogen vermitteln und aus einem Knorpel und einem diesen deckenden Knochen bestehen, sind von T-förmiger Gestalt. Von den drei Armen des T endet der vordere (Fig. 15 t^1) frei und spitz an der hinteren und lateralen Circumferenz der *fossa temporo-orbitalis*, einen wahren *processus zygomaticus* bildend, und ist mit dem Oberkiefer durch Bandmasse verbunden. Bei *rana temporaria* ist derselbe relativ viel kürzer als bei *rana esculenta*. Der hintere obere Arm (t^2)

ist mit dem Felsenbein verbunden, der dritte oder hintere untere Arm (t^3) steigt rück- und abwärts und legt sich, auf dem im Folgenden beschriebenen Knorpel von oben aufruhend, mit seinem hinteren Ende an das hintere breitere Ende des *os jugale* seitlich an.

Die knorplige Grundlage des Knochens (Fig. 18 *sp*, *sp'*) ist eine directe Fortsetzung der knorpligen Grundlage der Schädelkapsel und geht aus derselben am lateralen Ende des *os petrosum* hervor; von hier verläuft dieser Knorpelbalken vom Knochen bedeckt nach rückwärts und theilt sich dann in zwei Aeste; der eine (*sp'*) verläuft in der ursprünglichen Richtung weiter nach hinten und lateralwärts gegen das Unterkiefergelenk, welches derselbe in Verbindung mit dem *os jugale* (*j*) bildet, der andere (*sp''*) läuft vorwärts auf dem vorderen Arm des *os pterygoideum*, um nach vorn, indem er sich verbreitert (*sn*), mit dem oben beschriebenen aus dem hinteren Theil des knorpligen Nasengerüstes hervorgehenden Knorpelbalken (*n'*) continuirlich zusammenzufliessen.

Fig. 18.

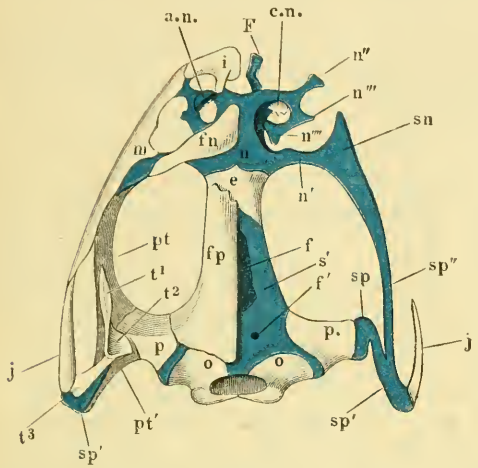

Knorplige Grundlage des Kopfskelets von rana esculenta, von oben. 2 mal nat. Gr.
Auf der einen (rechten) Hälfte sind die sogen. Deckknochen (nach früherer Auffassung) entfernt. Alles Knorplige ist durch blauen Druck ausgezeichnet.

o os occipitale.
p os petrosum.
fp os fronto-parietale.
e os ethmoideum.
fn os fronto-nasale.
pt vorderer Arm,
pt' hinterer Arm des os pterygoideum.
t1 vorderer, *t2* mittlerer, *t3* hinterer } Arm des os tympanicum.
j os jugale.
m os maxillare.
cn concha narium.
s' Primordialcranium.
ff' Lücken in demselben.
sp Knorpel des Kiefersuspensorium an seinem Ursprung aus dem Primordialcranium.
sp' hinterer Balken desselben (unter dem os tympanicum).
sp'' vorderer Balken (auf dem os pterygoideum), verbindet sich mit
sn einem Knorpelbalken, der aus dem knorpligen Nasengerüst hervorgeht.
n knorplige Nasenkapsel.
n'' n''' n'''' zackige Ausläufer derselben.
an Nasenflügelknorpel.
F Processus rostralis (Wiedersheim'scher Knorpel).

8. Quadratjochbeine, *ossa jugalia* Cuv. (Fig. 10, 18, 20 *j*). Quadratjochbein.

Dugès, *tympano-malléal*, n. 11. — Cuvier, l. c. S. 390, tab. XXIV, Fig. 1, 2 *o*. — Hallmann, Quadratjochbein, l. c. S. 39.

Eine kleine Knochenleiste in der Gestalt von Dugès passend mit einem Komma verglichen, welche mit ihrem hinteren breiteren Theil am Suspensoriumknorpel angelegt, mit diesem einen Theil des

Gelenkkopfes für den Unterkiefer bildet, mit seinem vorderen spitzen Ende nach vorwärts gewendet ist, um sich mit dem *os maxillare* durch Bandmasse zu verbinden.

Fig. 19.

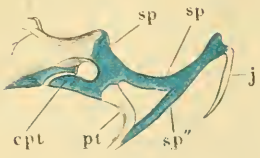

Ursprung des Suspensorium-Knorpels (*s p*) vom Schädel und Befestigung des os pterygoideum an demselben, von vorn gesehen.

Flügelbein.

s p Ursprung des Suspensorium-Knorpels vom Schädel.
s p' hinterer Arm desselben.
s p'' vorderer Arm desselben.
c p t knorplige Epiphyse des os pterygoideum, aus dem Suspensorium-Knorpel hervorgehend.
p t os pterygoideum.
j os jugale.

II. Das Oberkiefergaumengerüst besteht ebenfalls zum Theil aus Knorpel, zum Theil aus Knochen.

9. Flügelbeine, *ossa pterygoidea* (Fig. 10, 11, 18, 20 *pt*).

Cuvier, l. c. S. 389, tab. XLIV, Fig. 1, 2 *m m*. — Dugès, n. 9.

Diese Knochen, von der Gestalt des griechischen Buchstaben λ, besitzen drei Arme, wovon der mediale am Ende des queren Keilbeinschenkels auf der unteren Fläche des Felsenbeinknorpels durch eine nachher zu erwähnende knorplige Verlängerung befestigt ist, während der hintere rinnenartig vertieft auf der unteren Fläche des knorpligen Kiefersuspensoriums (Fig. 19 *sp'*) aufliegt und der vordere (*pt*) am inneren Rand des vorderen Astes des knorpligen Suspensorium (*sp''*) nach vorn verläuft und sich an das *os maxillare superius*, *palatinum* und *frontonasale* anlegt.

Fig. 20.

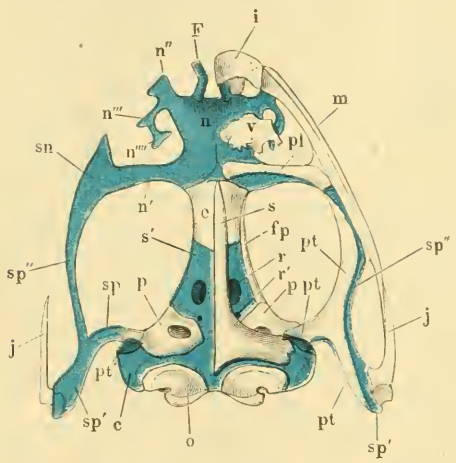

Knorplige Grundlage des Kopfskelets von rana esculenta, von unten, 2 mal natürl. Gr. Knorpel blau.

o os occipitale.
p os petrosum.
s os sphenoideum.
e os ethmoideum.
f p os fronto-parietale.
p t os pterygoideum.
j os jugale
m os maxillare.
i os intermaxillare.
p l os palatinum.
v vomer.
s' Primordialcranium.
r foramen opticum.
r' Loch zum Durchtritt des N. abducens.
c Felsenbeinknorpel.
p t' Gelenkfläche für das os pterygoideum.
s p Knorpel des Kiefersuspensorium.
s p' hinterer Theil desselben unter dem os tympanicum,
s p'' vorderer Arm desselben, über dem os pterygoideum verlaufend.
s n Verbindung des vorderen Arms mit dem Balken
n' aus der Nasenkapsel.
n knorplige Nasenkapsel.
n'' n''' n'''' Zacken derselben.
F Processus rostralis (Wiedersheim'scher Knorpel).

Fig. 19) aus dem Schädelursprung des Suspensoriumknorpels (*sp*) hervor, wendet sich von da nach abwärts und bildet dann eine Art knorpligen Gelenkkopfes (*ept*), welcher auf einer ovalen platten Erhöhung des Felsenbeinknorpels (Fig. 20 *pt'*) durch ein wahres Gelenk beweglich befestigt ist. Lateralwärts setzt sich der oben erwähnte knorplige Gelenkkopf, ziemlich scharf abgesetzt, in die Knochensubstanz (Fig. 19 *pt*) des *os pterygoideum* fort.

10. Oberkieferbeine, *ossa maxillaria superiora* Cuv. (Fig. 10, 11, 18, 20 *m*). Oberkieferbein.

Cuvier, l. c. S. 389. tb. XXIV, Fig. 1, 2 *kk*. — Dugès, n. 4. *maxillo-jugal*.

Ein länglicher, hinten schmalerer, vorn breiterer Knochenbogen, welcher mit dem *os jugale* den knöchernen Rahmen bildet, der auf beiden Seiten das knöcherne Gerüst des Gesichts begrenzt. Der Knochen ist nach oben und lateralwärts convex, seine untere Fläche ist rinnenartig ausgehöhlt und trägt auf der lateralen Fläche dieser Rinne die später zu beschreibenden Zähne. Vom oberen und medialen Rande der vorderen Hälfte dieses Knochens geht ein Fortsatz (*processus frontalis*) aufwärts, der sich mit den *ossa fronto-nasalia* verbindet. Das vordere Ende des Knochens verbindet sich mit dem Zwischenkiefer, das hintere mit dem *os jugale*.

Das *os maxillare* steht durch sein vorderes Ende mit einer Zacke (Fig. 20 *n''*) des knorpligen Nasengerüstes in Verbindung. Von seinem *proc. frontalis* bedeckt, legt sich an dasselbe die breite Knorpelplatte (Fig. 20 *sn*) an, welche den hintersten Querbalken des Nasengerüstknorpels (*n'*) mit dem Knorpel (*sp''*), der über dem vorderen Arm des *os pterygoideum* vom Suspensoriumknorpel nach vorwärts läuft, in Verbindung setzt.

11. Nasenstirnbeine, *ossa fronto-nasalia* Dugès (Fig. 10, 18 *fn*). Nasenstirnbein.

Cuvier, *frontale anterius*, l. c. *h*. — Dugès, n. 2. — Meckel, Nasenbein.

Diese platten dreieckigen Knochen, welche als Deckknochen auf dem Nasengerüstknorpel (*n*) liegen, helfen von vorn her die Augenhöhle begrenzen, und stehen durch ihre äussere Ecke mit dem Oberkiefer in Verbindung [1]).

[1]) Ueber das *os nasale*, Cuv. (l. c. *g*), *cornet* (*concha*), Dugès (n. 5), siehe oben bei der knorpligen Nasenkapsel.

Zwischenkieferbein.

12. Zwischenkieferbeine, *ossa intermaxillaria* (Fig. 10, 11, 18, 20 *i*).

Cuvier, l. c. 388. tb. XXIV, Fig. 1, 2 *ff.* — Dugès, n. 3.

Ein jeder dieser beiden in der Mittellinie verbundenen Knochen besteht aus einem zahntragenden Theile, welcher den Kieferbogen vervollständigt, und einem aufsteigenden Fortsatze, an dessen Spitze der die Nasenöffnung klappenartig öffnende und schliessende Nasenflügelknorpel (*a n*) beweglich befestigt ist. Indem sich an diesen Fortsatz Muskeln ansetzen, wird derselbe der Hebel, durch welchen diese Bewegungen zu Stande kommen.

Fig. 21.

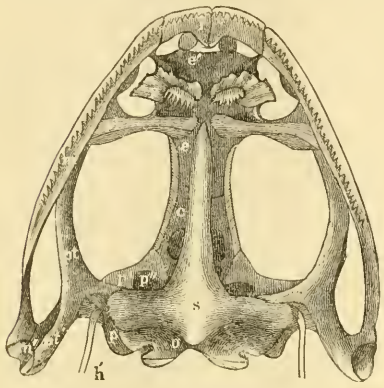

Schädel von rana esculenta, von unten, 2 mal natürl. Grösse.

Gaumenbein.

13. Gaumenbeine, *ossa palatina* (Fig 20, 21 *pl*).

Cuvier, l. c. S. 389. tb. XXIV, Fig. 1, 2 *ii.* — Dugès, n. 7.

Unter dem vorderen Theil des *os ethmoideum* liegt jederseits ein querer Knochenbalken, der sich von der Spitze des Keilbeins quer lateralwärts zum Oberkiefer erstreckt, an die Stelle, wo dieser den aufsteigenden Fortsatz zum *os fronto-nasale* abgiebt.

Pflugscharbein.

14. Pflugscharbein, *vomer* (Fig. 20, 21 *v*).

Cuvier, l. c. S. 389. tb. XXIV, Fig. 1, 2 *ll.* — Dugès, n. 6.

Paarige, platte Knochen, die jederseits in dem dreieckigen Raume zwischen den Gaumenbeinen und dem vorderen Theil des Kieferbogens in einer horizontalen Ebene auf der unteren Fläche der knorpligen Nasenkapsel gelagert sind. Sie umsäumen den lateralen Rand des Bodens dieser Kapsel und dieser liegt in einer auf der Rückenfläche des Knochens befindlichen Rinne. Der laterale Rand eines jeden Knochens ist mit drei Spitzen und dazwischen mit zwei Ausschnitten versehen; der hintere dieser Ausschnitte umfasst das innere Nasenloch. Die medialen Ränder der beiden Knochen stossen an einander; die untere Fläche trägt eine Querreihe kleiner spitzer Zähne.

15. Der Unterkiefer, *maxilla inferior* (Fig. 22). Unterkiefer.

Cuvier, l. c. 398. tb. XXIV, Fig 1, 2*rst*. — Dugès, n. 16, 17, 18, 19.

Derselbe besteht aus zwei vorn in der Mittellinie durch Bandmasse verbundenen Bogenhälften, deren jede aus vier Stücken zusammengesetzt ist. Diese sind: 1) ein starkes, knöchernes Stück (Fig. 22 C, B 1, A 1), welches die untere und mediale Seite des Unterkiefers bildet, nach hinten bis unter das Gelenk sich erstreckt, nach vorn an der medialen Wand des Stückes angelegt endigt. Dasselbe ist dem grössten Theil seiner Länge nach durch eine nach oben und seitwärts gerichtete Rinne (C, *b*) ausgehöhlt und nach oben (C, *a*) mit einem Fortsatz versehen, welcher dem *processus coronoideus* entspricht; 2) ein zweites knöchernes Stück (A 2, B 2) liegt in der vorderen Hälfte des eben erwähnten Knochens von aussen her an demselben an und steht nach vorn mit dem folgenden Stück in Verbindung; es stellt dasselbe eine dünne platte Knochenlamelle dar; 3) in der Rinne des ersteren liegt der ganzen Länge nach ein Knorpel, der Meckel'sche Knorpel (A u. B 4), welcher nach hinten breiter wird und hier die Gelenkgrube des Unterkiefers ganz allein bildet, nach vorn hin vom zweiten Knochen von aussen her bedeckt wird, und 4) schliesslich am vorderen Ende mit einem vierten Stück in Verbindung steht (A u. B 3), welches, mit dem gleichnamigen der anderen Seite durch Bandmasse verbunden, die beiden Hälften des Unterkiefers zu einem Bogen verbindet. Was die Deutung und Benennung

Fig. 22.

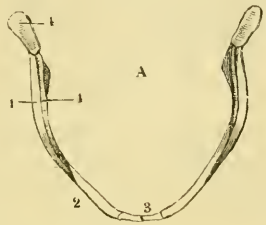

Fig. 22.

Fig. 22.



A Unterkiefer von rana esculenta in natürlicher Grösse, von oben. B linke Unterkieferhälfte von aussen. 2 mal nat. Gr. In beiden Figuren bedeutet: 1 os operculo-angulare, 2 os dentale, 3, 4 os articulare.
C os operculo-angulare. *b* Rinne für den Knorpel (4). *a* proc. coronoideus.

dieser einzelnen Stücke betrifft, so ist das dritte knorplige Stück, welches die Gelenkverbindung mit dem Suspensorium vermittelt, als *articulare* zu bezeichnen, und diesem gehört auch als vorderster, ossificirter Theil das vierte Stück [1]) an; das zweite, welches als äussere Schale, als Belegknochen den Meckel'schen Knorpel deckt, müssen wir wohl als *os dentale* [2]) bezeichnen, und das erste grösste Stück, das an der Innenseite des Knorpels liegt, als *operculo-angulare*, wie es auch Dugès bezeichnet hat, da es die Elemente dieser Knochen enthält.

Zungenbein.

16. Zungenbein, *os hyoideum* (Fig. 23). Dasselbe besteht aus einer breiten, dünnen Knorpelplatte von beigezeichneter Gestalt und davon ausgehenden Fortsätzen. Wir unterscheiden daran: a) den Körper (*H*), im Ganzen viereckig, vorn breiter, hinten schmaler. Von der vorderen Ecke geht jederseits ein stumpfer abgerundeter Fortsatz (*h*), von der hinteren Ecke ein mehr spitzer Fortsatz (*h'*) aus; b) die vorderen Hörner (*H'*) (*cornua styloidea*); dieselben gehen aus dem vorderen Rande des Körpers hervor, zuerst in der Richtung nach vorn, dann in einem Bogen nach rück- und aufwärts, um (vergl. Fig. 12) in den Knorpel des Felsenbeins ununterbrochen sich fortzusetzen. Da, wo die Richtung nach vorn in die nach hinten umwendet, schickt ein jedes nach vorn einen stumpfen Fortsatz aus; c) die hinteren Hörner (*cornua thyreoidea*) (*H''*) gehen vom hinteren Rande des Körpers divergirend nach hinten und umfassen den zwischen ihnen gelegenen Kehlkopf. Die hinteren Hörner bestehen aus Knochensubstanz und entsprechen dem ersten bis vierten Kiemenbogen der Larve.

Fig. 23.

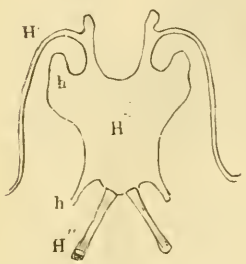

Zungenbein von rana esculenta. 2 mal nat. Gr.
H Körper, *h h'* Fortsätze desselben.
H' vorderes Horn.
H'' hinteres Horn.

---

[1]) Dugès, *os dentale*. — [2]) Dugès, *surangulaire*.

III. Brustbein (Fig. 25 *es*, *hs*).

Cuvier, l. c. 401. tb. XXIV, Fig. 31 *ef.* — Dugès, n. 27, 28.

Die Knochen des Brustbeins stehen in genauester Verbindung mit dem Schultergürtel und man ist nicht allgemein gleicher Ansicht darüber, was zu dem einen und dem anderen zu rechnen sei.

Fig. 24.

Os episternale, knöchernes Stück von rana esculenta. 2 mal nat. Gr. *a* vorderes Ende. *p* hinteres.

Als unzweifelhaft dem Brustbein angehörig sind die folgenden Stücke zu betrachten:

1. Ein vorderes, das man als Episternum bezeichnen kann und das aus zwei Theilen, einem knöchernen und einem knorpligen, besteht.

   a) Das erstere (Fig. 24) bildet einen hinten breiteren, vorn schmäleren Stiel, und trägt

   b) das zweite (Fig. 25 *es'*), eine halbmondförmige

Fig. 25.

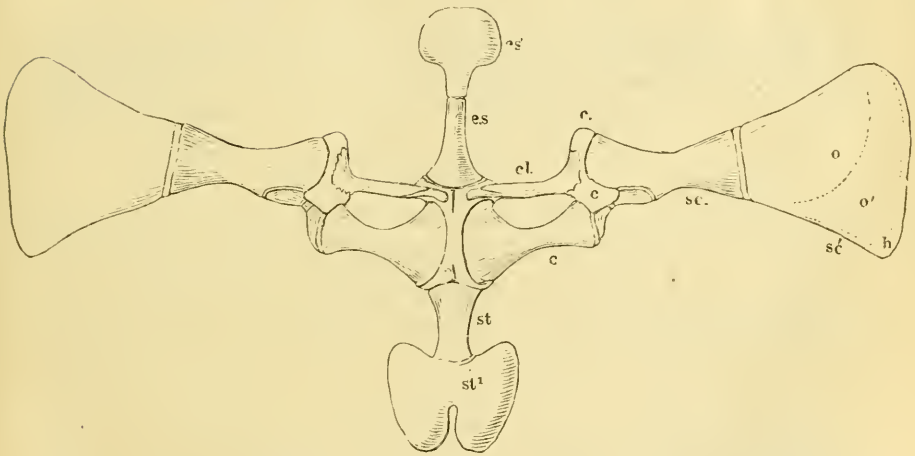

Schultergürtel und Brustbein von rana esculenta, in der Fläche ausgebreitet, 2 mal natürl. Grösse.
e s knöcherner Theil des Episternum.
e s' knorpliger Theil desselben.
s t knöcherner Theil des Sternum.
s t' knorpliger Theil desselben.
c c c Knorpel zwischen Episternum und Sternum sowie zwischen Schlüsselbein (procoracoid) und scapula.
c l clavicula (procoracoid).
c o os coracoideum.
s c scapula.
s c' pars suprascapularis.
o Knochen, *o'* Kalkknorpel, *h* Hyalinknorpel.

Scheibe, welche aus Kalkknorpel und nur an dem dünnen freien Rand aus unverändertem hyalinen Knorpel besteht.

2. Das hintere Stück, welches dem eigentlichen Sternum entspricht, besteht ebenfalls aus einem knöchernen und einem knorpligen Theil.
   a) Der knöcherne (Fig. 25 *st*) stellt ebenfalls einen Stiel dar, der oben etwas breiter ist als der vordere und nach hinten sich verschmälert. Derselbe trägt auf dem hinteren schmaleren Ende
   b) das knorplige Stück (Fig. 25 *st'*) einer Scheibe, deren Gestalt am besten aus Fig. 25 zu ersehen ist und deren Bau derselbe ist, wie der der vorderen Scheibe.

Zwischen dem Episternum und Sternum liegt ein Knorpel (*c*), der im Folgenden, beim Schultergürtel, seine nähere Betrachtung finden soll und der als mediale Knorpelapophyse der beiden Coracoid-Platten zu betrachten ist [1]).

Vordere Extremität.

IV. Knochen der vorderen Extremität.

Schultergürtel.

A. Knochen des Schultergürtels.

Der Schultergürtel des Frosches (Fig. 26) besteht aus vier Stücken, zwei bilden die oberen, auf dem Rücken gelegenen und die seitlichen Theile desselben, zwei den unteren die Brustgegend einnehmenden Theil.

Fig. 26.

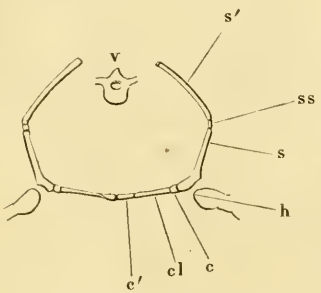

Schultergürtel des Frosches in frontalem Durchschnitt, schematische Figur.
v Wirbel.
s' knorplige scapula.
s knöcherne scapula.
s s Verbindung zwischen beiden.
c l clavicula (procoracoid).
c Knorpel zwischen scapula und clavicula.
c' medianer Knorpel (*c* Fig. 25).
h humerus.

Oberes Schulterblatt.

1. Oberes Schulterblatt, *pars suprascapularis scapulae*, *scapula superior*, *s. omolita* (Fig. 27, 28. Fig. 26 *s*). Dasselbe bildet den oberen, dünneren Theil des Schulterblatts. Im frischen Zustande sieht es zum grösseren Theil wie Knorpel aus, getrocknet wie Carton oder Pergament. Seine Gestalt ist eine unregelmässig vierseitige, am schmalsten, aber dicksten untersten Rande ist es mit dem folgenden Stück verbunden. Die übrigen drei

[1]) Dugès, l. c. S. 61, betrachtet die beiden Knorpelscheiben als *os episternale* und *proc. xiphoideus*, und die beiden Knochen *e s* und *h s* (Fig. 25) als Brustbein.

Ränder sind frei; der hintere und der mediale laufen papierdünn aus (*h*), der vordere Rand (*o'*) ist nach der Bauchfläche umgebogen. Was den Bau dieser Platte betrifft, so bestehen 1) die dünnen medialen und hinteren Ränder (*hh*) aus hyalinem Knorpel; 2) der folgende Theil (*co*) aus Kalkknorpel; 3) der laterale Theil (*o*) und vordere Rand (*o'*) aus ächtem Knochen.

Dieser knöcherne Theil bildet einen schuppenförmigen Schild, welcher, ähnlich wie Fischschuppen, sowohl eine radiäre als eine dem freien Rand concentrische Streifung zeigt und am vorderen Rand (*o'*) so nach der Bauchfläche umgebogen ist, dass an dieser

Fig. 27.

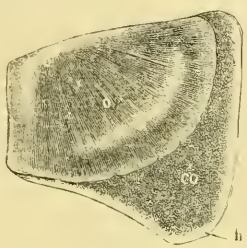

Pars suprascapularis von rana esculenta von oben, 2 mal nat. Gr.
o knöcherner Theil.
o' vorderer umgebogener Rand desselben.
c o Kalkknorpel.
h hyalinknorpliger Rand.

Fig. 28.

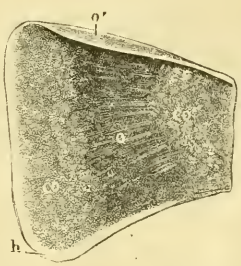

Pars susprascapularis von rana esculenta, von unten, 2 mal nat. Gr.
o knöcherner Theil.
o' vorderer umgebogener Rand desselben.
c o Kalkknorpel.
c o' Lage von Kalkknorpel auf der unteren Fläche des Knochens.
h hyalinknorpliger Rand.

(Fig. 28) unter dem genannten Rand eine Rinne entsteht. Die Rückenfläche des Knochenschildes ist ganz glatt und nur mit dem Periost überzogen; die Bauchfläche dagegen ist zu einem grossen Theil mit einer nicht überall gleich mächtigen Lage von Kalkknorpel überzogen (Fig. 28 *co'*), welcher in die zweite nur allein aus solchem bestehende Abtheilung (*co*) unmittelbar übergeht, so dass sich an getrockneten Stücken der dünne harte Knochenschild vom unterliegenden pergamentartigen Kalkknorpel vom freien Rand her leicht absplittern lässt. Der Ueberzug von Kalkknorpel auf der unteren Fläche ist jedoch nicht so ununterbrochen, dass man sagen könnte, es bestehe die omolita ganz aus Kalkknorpel und sei nur von einem Knochenschild bedeckt.

2. Schulterblatt. Eigentliches Schulterblatt, *scapula* (Figur 26 *s*. Fig. 29, 30, a. f. S.). Eine länglich viereckige Platte aus ächtem Schulterblatt.

Knochen gebildet, die, in der Mitte verschmälert, nach beiden Enden breiter wird. Von seinem geraden dorsalen Rand (Fig. 29 *l*) steigt es mit einer leichten Wölbung, deren Convexität nach aussen sieht, gegen die Schultergegend herab. Der untere ventrale Rand (Fig. 29 *m*), welcher zur Bildung des Schultergelenks beiträgt, ist in zwei Fortsätze gespalten, einen ventralen und einen dorsalen, wie dies besonders deutlich ist, wenn man (wie in Fig. 30) von vorn oder von hinten auf den Rand des Knochens sieht. Den unteren ventralen dieser Fortsätze (Fig. 30 *v*) kann man als das *acromion* oder wenigstens als dessen Anfang, d. h. als *spina scapulae* betrachten, der obere dorsale (Fig. 30 *d*) entspricht offenbar der Wurzel des *processus coracoideus*. Der vordere Rand (Fig. 29 *a*) ist frei, ziemlich scharf und leicht concav, der hintere (Fig. 29 *p*), ebenfalls concave, ist im lateralen Theile frei, während der mediale da, wo die Spaltung des ventralen Randes beginnt, Antheil an der Bildung der Schulterpfanne (Fig. 29 und Fig. 30 *ca*) nimmt.

Fig. 29.

Linke scapula von rana esculenta, von unten gesehen, 2 mal natürl. Gr.
l lateraler Rand.
m medialer „
a vorderer „
p hinterer „
ca cavitas articularis.

Fig. 30.

Scapula von hinten gesehen, 2 mal nat. Gr.
d dorsaler Fortsatz.
v ventraler.
c a cav. articul.

Verbindung mit der *pars suprascapularis*.

Die *scapula* besteht aus einer Rinde von compacter Knochensubstanz und einem Inneren von Marksubstanz; diese letztere geht an der Grenze zwischen diesem Knochen und der *omolita* vermittelst einer Zwischenlage von Kalkknorpel allmälig in hyalinen Knorpel über, der dann unmittelbar in den oben beschriebenen Knorpel dieser letzteren sich fortsetzt. Die compacte Rinde hört da auf, wo der Kalkknorpel liegt und das Periost der *scapula* geht unmittelbar in das Perichondrium der *omolita* über.

Fig. 31.

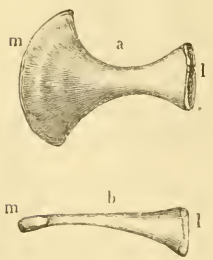

Os coracoideum der linken Seite, 2 mal natürl. Gr.
a von unten.
b vom hinteren Rand gesehen.
m mediales Ende.
l laterales Ende.

Den ventralen Theil des Schultergürtels bilden ebenfalls zwei Stücke, die in ziemlich paralleler Richtung hinter einander liegen.

3. Der grössere hintere Knochen, *os coracoideum* (Fig. 25 co, Fig. 31), ist in der Mitte schmaler, an beiden Enden, besonders aber am Sternal-Ende breiter. In der medialen Hälfte ist er im dorso-ventralen Durchmesser platt, lateralwärts wird er mehr cylindrisch. Vorder- und Hinterrand sind stark concav, der laterale Rand ist (Fig. 31 *l*) durch einen nachher zu erwähnenden Knorpel mit dem *proc. coracoideus* der *scapula* verbunden, der mediale Rand (*m*) durch ein im Folgenden zu beschreibendes Knorpelstück von seinem Partner getrennt. Dieser mediale Rand ist so breit, dass er das mediale Ende der *clavicula* (Fig. 25 *cl*) fast berührt. Dadurch entsteht zwischen beiden Knochen jederseits eine Lücke, welche sehr an das *foramen ovale* des Beckens erinnert. Os coracoideum.

Fig. 32.

Clavicula (Procoracoid) der linken Seite, 2 mal natürliche Grösse.
m mediales,
l laterales Ende.

4. Den kleinen vorderen Knochen des ventralen Theiles des Schultergürtels (Fig. 25 *cl*, Fig. 32) bezeichne ich mit Cuvier u. A. als *clavicula*. Dugès (n. 33) nennt ihn „*acromial*“, Gegenbaur *procoracoid*. Derselbe ist schmaler als das *os coracoideum*, medianwärts zugespitzt (*m*), lateralwärts (*l*) breiter, und verbindet sich mittelst dieses breiteren Endes mit dem nachher zu erwähnenden Knorpel, welcher die Verbindung zwischen dem dorsalen und ventralen Theil des Schultergürtels vermittelt, während die mediale Spitze auf einem in der Median-Ebene liegenden Knorpel aufruht. Der aus ächter Knochensubstanz bestehende Knochen ist fast seiner ganzen Länge nach oben und hinten rinnenförmig ausgehöhlt und diese Rinne erweitert sich nach dem lateralen Ende (*l*). In dieser Rinne liegt ein Knorpelstreifen (Fig. 33 *c*), dessen Verbindung mit lateralwärts und medianwärts davon gelegenen Knorpelstücken im Folgenden genau geschildert werden soll. Clavicula.

Fig. 33.

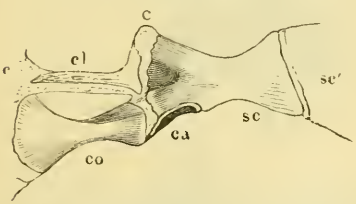

Rechter Schultergürtel von Rana esculenta, von oben (Eingeweideseite) gesehen.
co os coracoid.
cl clavicula (procoracoid).
cc Knorpel.
ca cav. articularis.
sc scapula.
sc' knorplige scapula.

Knorplige Theile des Schultergürtels (Fig. 25, 33, 35). Ein Knorpel (*c*), welchen Dugès als „*paraglénal*“ bezeichnet, verbindet die *scapula* mit dem *os coracoideum* und verwandelt den Ausschnitt zwischen den beiden am ventralen Rande der *scapula* Knorpel des Schultergürtels.

befindlichen Fortsätzen (*d* und *v*) in ein Loch, welches nach hinten in die Schulterpfanne mündet und hier durch den Pfannenüberzug verschlossen wird. Dieser Knorpel verbindet die beiden genannten Fortsätze mit dem *os coracoideum*, ist aber zwischen diesem und dem *proc. coracoideus* mächtiger; er nimmt einen wesentlichen Antheil an der Bildung des Bodens der Schulterpfanne. Am vorderen Rande des Schultergürtels, am lateralen Ende der *clavicula* bildet er eine hervorragende Ecke und setzt sich in der oben erwähnten Rinne dieses Knochens gegen die Mittellinie fort (Fig. 33, 35); hier breitet sich der Knorpel wieder aus, verbindet sich am vorderen Rande mit dem Episternum, am hinteren mit dem Sternum und seitlich mit dem *os coracoideum* und steht in der Mittellinie mit dem der anderen

Fig. 34.

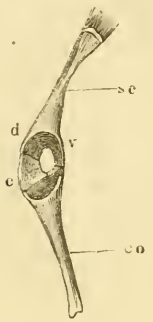

Hinterer Rand der Scapula und des os coracoideum mit dem verbindenden Knorpel und der Schultergelenkpfanne, 2 mal nat. Gr.

co os coracoideum.
sc scapula.
d dorsaler Fortsatz.
v ventraler „
c verbindender Knorpel.

Fig. 35.

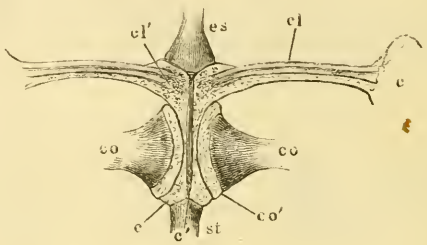

Schlüsselbeinknorpel von einem jungen Thiere von rana halecina nach gänzlich vollendeter Metamorphose, vergrössert.

cl clavicula.
co os coracoideum.
co' Knorpel desselben.
cl' Uebergang der clavicula in Knorpel.
st sternum.
es episternum.
c Verbindungsknorpel.
c' Bandmasse zwischen den Hälften desselben.

Seite durch Bandmasse in Verbindung. Dugès bezeichnet diesen mittleren Knorpel, sowie die in der Rinne seines *acromial* verlaufende Fortsetzung als *clavicula*. Es erscheint naturgemässer, diesen mittleren Theil auf Grundlage der Entwicklungsgeschichte als fortgewucherten Theil des Episternal-Apparates aufzufassen. In Fig. 35 ist der Schultergürtel von einem jungen Thiere dargestellt. Das Schlüsselbein *cl* besteht hier aus Knochenknorpel, der hier noch sehr grosse Knorpel, der später in der Rinne desselben liegt (*c*), ist hyalin und setzt sich bei *cl* in den medialen Theil fort, der aber auch aus zwei in der Mittellinie durch Bandmasse verbundenen Hälften besteht.

Beim erwachsenen Thiere geht der ganze mediale Theil in Kalkknorpel über, der laterale, der an Volumen abnimmt und in einer Rinne des Schlüsselbeins gelagert ist, ebenfalls. Das Schlüsselbein besteht aus ächtem Knochen, geht aber an seiner Spitze allmälig in den Kalkknorpel des mittleren Theiles über.

B. Knochen des Arms.

Knochen des Arms.

1. Oberarmknochen, *os humeri* (Fig. 36, 37, 38). Das Mittelstück des Oberarmknochens ist dorsalwärts leicht concav, nach der Bauchseite convex; im Ganzen ist es cylindrisch, in der Mitte am dünnsten. In der oberen Hälfte wird die Cylinderform durch eine

Oberarmknochen.

Fig. 36.

Oberarmknochen von rana esculenta, Weibchen, 2 mal natürliche Grösse von der unteren Fläche.

Fig. 37.

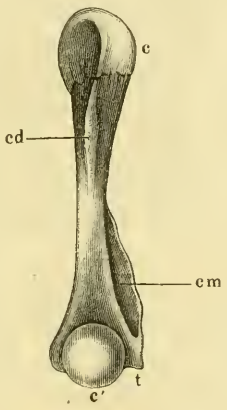

Oberarmknochen von rana esculenta, Männchen, 2 mal natürliche Grösse von der unteren Fläche.

Fig. 38.

Oberarmknochen von rana esculenta, Weibchen, 2 mal natürl. Grösse von der lateralen Fläche.

c vorderes Gelenkende.
c' hinteres Gelenkende.
cd crista deltoidea.
cm crista medialis.
t trochlea.

starke *crista* (*crista deltoidea*) auf der unteren oder Bauchfläche undeutlich; die hintere Hälfte des Mittelstücks zeigt bei beiden Geschlechtern eine sehr verschiedene Form; bei dem Weibchen bleibt dieselbe bis gegen das hintere Gelenkende cylindrisch, beim Männchen erhebt sich, ungefähr von da an, wo die *crista deltoidea* aufhört, auf der hinteren Seite eine sehr beträchtliche scharfe Knochen-

leiste (*crista medialis*), die sich allmälig mehr medianwärts wendet und am *epicondylus medialis* endet. Dieser Geschlechtsunterschied findet sich gleichmässig bei allen den drei in der Einleitung erwähnten Arten unserer einheimischen Frösche und es scheint die Knochenleiste des Männchens zur Brunstzeit an Höhe zuzunehmen. Der Muskel, welcher von dieser Kante hauptsächlich entspringt, ist der *flexor carpi radialis* Fig. 71 *fc*), der beim Männchen zur Zeit der Brunst ein sehr grosses Volumen erreicht und namentlich am Ursprung um das Doppelte breiter ist als beim Weibchen. Dugès[1]) hatte unrichtiger Weise angegeben, dass diese *crista* eine Eigenthümlichkeit der *rana temporaria* sei und bei *rana esculenta* fehle. Pouchet[2]) hat zuerst darauf aufmerksam gemacht, dass es ein Geschlechtsunterschied ist.

Das vordere Gelenkende stellt eine Kugel dar, von welcher lateralwärts ein Stück ausgeschnitten ist. Der untere, ventrale Schnittrand ist scharf und verlängert sich gegen das Mittelstück in die oben erwähnte starke Knochenleiste (*crista deltoidea*), deren freier Rand lateralwärts etwas umgebogen ist. Ueber dem Ausschnitt findet sich auf der lateralen platten Seite des Gelenkkopfs ein kleiner Vorsprung, den man wohl als Analogon eines *tuberc. maius* betrachten kann. Die mediale Hälfte der Kugel des Gelenkkopfs ist vollkommen.

Das hintere Gelenkende besteht erstens aus einer fast vollständigen Kugel (*c'*), die von unten her auf das hintere Ende des Mittelstücks gleichsam aufgesetzt ist und den bei weitem grössten Theil des Gelenkkopfs bildet und dann aus einer medianwärts an dieser angesetzten kleinen *trochlea* (*t'*), welche auf dem *epicondylus medialis* aufsitzt. Der *epicondylus lateralis* ist nur ganz klein; beide umfassen die Kugel wie mit zwei Armen einer Zange. Vor der Kugel befindet sich auf der unteren Fläche eine *fossa cubitalis anterior*. In Bezug auf ihren Bau sind die beiden Gelenkenden des *humerus* sehr verschieden, das obere zeigt denselben Bau, welcher oben für die Gelenkenden der Röhrenknochen im Allgemeinen geschildert wurde, besteht also aus Knorpel mit einem Ueberzug von Kalkknorpel, der selbst wieder vom Gelenkknorpel bedeckt ist, das untere zeigt aber einen hiervon abweichenden Bau, indem es durchweg aus schwammiger Knochensubstanz mit rundlichen Markräumen besteht und mit einer Schicht von grösstentheils verkalktem Knorpel überzogen ist.

[1]) l. c. p. 68. — [2]) Compt. rend. Tom. XXV, 1847, p. 761.

Schultergelenk. Die Pfanne wird von dem hinteren Rand der Scapula von den beiden Fortsätzen dieses Knochens und dem lateralen Theile des *os coracoideum* gebildet, ferner von dem oben beschriebenen Knorpel, welcher die Verbindung zwischen diesen beiden Knochen vermittelt (s. Fig. 34). Der Boden der Pfanne öffnet sich am skeletirten Gelenke dorsalwärts in eine Grube, welche zwischen die beiden genannten Fortsätze der *scapula* (Fig. 33) eindringt. Diese Oeffnung ist am frischen Gelenke nur von der Synovialhaut verschlossen und hier fehlt der Knorpel, der den übrigen Theil der Pfanne überzieht. Die die Oeffnung überziehende Synovialhaut bildet einen Sack, welcher sich leicht sowohl von der dorsalen Grube her nach dem Gelenk als umgekehrt aufblasen lässt. Der ganze Pfannenrand ist von einem theils faserigen, theils knorpeligen *labrum* gebildet, welches sich leicht in continuo ablösen lässt. Von dem *labrum* entspringt die Kapsel, welche sich unterhalb des *caput humeri* ansetzt. Von dem Verbindungsknorpel am ventralen Rand der Pfanne sowie vom anliegenden Theil der *scapula* geht ein starkes Band aus, das sich an die platte laterale Seite des Humerus-Kopfs ansetzt. Schultergelenk.

2. Vorderarmknochen, *os antibrachii* (Fig. 39). Die beiden Knochen des Vorderarmes sind in einen Knochen verschmolzen, welcher aber stets deutlich die Zusammensetzung aus zweien erkennen lässt. Von diesen beiden Knochen ist der den unteren (dem vorderen des Menschen entsprechenden) Rand bildende der *radius*, der andere die *ulna*, und die Stellung der Knochen ist demnach derart, dass es den Anschein hat, als wären sie im Zustande halber Pronation, bei welcher der Daumenrand des Arms gerade abwärts (vorwärts beim Menschen) sieht, mit einander verwachsen. Die beiden Knochen sind so verschmolzen, dass dadurch ein platter Röhrenknochen entstanden ist, dessen beide durch Rinnen bezeichnete Flächen median- und lateralwärts, dessen beide Ränder aber nach der Rücken- und Bauchseite gekehrt sind. Das Mittelstück des Knochens ist in dem angegebenen Sinn platt, oben schmal, nach unten allmälig breiter werdend. In der oberen Hälfte lässt sich die Rinne, welche die Zusammensetzung aus zwei Knochen andeutet, kaum erkennen und es hat hier vielmehr den Anschein, als bestehe das obere Ende nur aus Vorderarmknochen.

Fig. 39.

Os antibrachii der rechten Seite von rana esculenta, 2 mal nat. Grösse.
u ulna.
r radius.
u' olecranon.
r' capitulum radii.

ulna und sei der *radius* ganz verkümmert, nach unten wird die Rinne zunehmend deutlicher. Das obere Gelenkende besteht anscheinend aus einem *olecranon* (Fig. 39 *u'*) und einem *processus coronoideus* (*r'*) zwischen welchen sich die *cavitas sigmoidea maior* für den *processus cubitalis humeri* befindet. Bei genauerer Betrachtung erscheint dies aber kaum als die richtige Auffassung; der gegen den ventralen Rand des Knochens zu gegen *r'* gelegene Theil der concaven Gelenkfläche des *os antibrachii* entspricht wohl der Gelenkfläche des *capitulum radii* wie die Kugel des *humerus* (*c'* Fig. 36) dem *capitulum humeri*, und der obere Theil der Gelenkfläche (gegen *u'*) gehört der *ulna* und verbindet sich mit der *trochlea* (Fig. 36, 37 *t*) des *humerus*. Der mediale Rand des oberen Gelenkendes greift in die Tiefe der Rolle *t* des *humerus* ein. Das untere Gelenkende bildet eine gemeinschaftliche knorplige Apophyse, in welcher die beiden nach unten ziemlich von einander getrennten Knochen stecken. Der dem *radius* entsprechende Theil des unteren Gelenkendes hat eine dreieckige Form, ist convex und erstreckt sich mit einer Verlängerung auf die mediale oder untere Fläche des *os antibrachii*, der der *ulna* angehörende bildet ein *capitulum*. Was den Bau des unteren Gelenkendes betrifft, so zeigt es den oben im Allgemeinen für die Apophysen der Röhrenknochen angegebenen, nur sind es hier zwei getrennte Markröhren, die in einer gemeinschaftlichen Hülse von Kalkknorpel drin stecken; das vordere Gelenkende besteht wie das hintere des *humerus* aus schwammiger Knochensubstanz, die nur mit einem Ueberzug von grösstentheils verkalktem Knorpel bedeckt ist.

Knochen der Hand.

3. Knochen der Hand.

Dugès, tb. VIII, Fig. 52. 37, 38, 39, 40, 41, 42, 43.

Handwurzel.

a) Knochen der Handwurzel, *ossa carpi.*

Dieselben liegen in zwei Reihen. Die erste oder vordere articulirt mit dem Vorderarm und besteht aus drei Knochen:

1. *Os lunatum*, der mittlere (Fig. 40 *l*), Dugès n. 38, articulirt mit dem dem *radius* angehörenden Theil der Gelenkfläche des *os antibrachii* und ist von unregelmässig viereckiger Gestalt. Mit dem *radius* articulirt er durch eine concave Gelenkfläche, mit dem grossen Knochen der zweiten Reihe (*h c*) durch einen kuglichen Gelenkkopf; mit den beiden anderen Knochen dieser Reihe, dem *os naviculare* (*n*) und *pyramidale* (*p*), ist er, mit dem ersteren durch eine sattelförmige

Gelenkfläche, mit dem letzteren vorzugsweise durch Bandmasse verbunden; Rücken- und Volarfläche sind rauh und frei. Ich nenne diesen Knochen mit Dugès *os lunatum*, Mertens [1]) bezeichnet ihn als *os naviculare*.

Fig. 40.

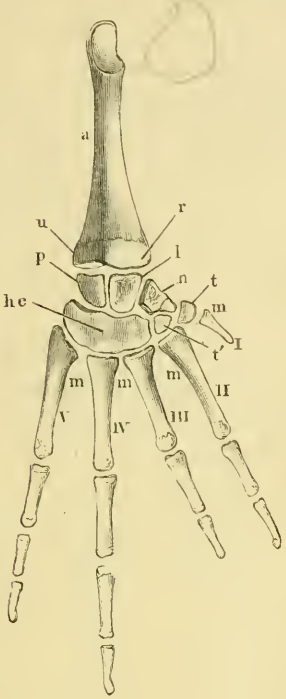

Knochen des Vorderarms und der Hand der rechten Seite von rana esculenta, von der Dorsalfläche, 2 mal nat. Gr.
a os antibrachii.
r Theil, welcher dem radius entspricht.
u Theil, welcher der ulna entspricht.
p os pyramidale.
l os lunatum.
n os naviculare.
hc os capitato-hamatum.
t os multangulum maius oder trapezium.
t' os multangulum minus oder trapezoides.
m ossa metacarpi.
I—*V* erster bis fünfter Finger, erster nur aus os metacarpi bestehend, zweiter und dritter mit 2, vierter und fünfter mit 3 Phalangen.

2. *Os pyramidale* (Fig. 40 *p*), Dugès n. 37, articulirt mit dem der *ulna* angehörigen Theil des hinteren Gelenkendes des *os antibrachii* und liegt am Ulnarrand. Nach vorn hat der Knochen eine Gelenkpfanne, welche das *capitulum ulnae* aufnimmt und daneben eine kleine plane Gelenkfläche, welche am *radius* anliegt; nach hinten gegen die zweite Reihe wendet er eine in der Richtung von der Dorsal- zur Volarfläche längliche erhabene Gelenkfläche, nach der Volarfläche eine von vorn nach hinten gerichtete Kante. Mertens nennt diesen Knochen *os lunatum*. Os pyramidale.

3. *Os naviculare* (Fig. 40 *n*), Dugès n. 39. Der dritte Knochen der ersten Reihe steht nicht in Berührung mit dem Vorderarmknochen. Derselbe steht mit dem *os lunatum* durch eine sattelförmige, nach hinten mit dem *os capitatum* durch eine concave Gelenkfläche in Verbindung und daneben gegen den Daumen hin befindet sich eine kleine concave Gelenkfläche für das *os multangulum minus* oder *trapezoides* (Fig. 40 *t'*). Os naviculare.

Das *os multangulum maius* (*t*) liegt nach der Volarseite zu auf einer convexen Gelenkfläche des Knochens auf; die Radialseite ist frei und stösst mit der mit dem *os lunatum* articulirenden Ulnarfläche in einer nach vorn (armwärts) gerichteten Kante zusammen. Mertens nennt

[1]) Mertens l. c.

diesen Knochen *os triquetrum*. Offenbar ist, wenn man einmal die Anordnung beim Menschen als Vergleichsgrundlage annimmt, die von Dugès und hier gebrauchte Benennung die allein richtige, nur ist hier das *os naviculare* ganz ausser Berührung mit der Gelenkfläche des *os antibrachii* gekommen:

Die zweite Reihe besteht ebenfalls aus drei Knochen:

Os capitato-hamatum. 4. Das *os capitato-hamatum* (Fig. 40 *hc*), Dugès n. 40, 41, 42, entspricht dem *os capitatum* und *hamatum*[1]), die zu einem Knochen verschmolzen sind. Derselbe ist der grösste von allen und steht mit allen drei Knochen der ersten Reihe durch Gelenkflächen in Verbindung; nach hinten bildet er eine grosse Wölbung, die auf drei Facetten die drei letzten *ossa metacarpi*, das dritte, vierte und fünfte, trägt.

Os multang. minus. 5. *Os multangulum minus* oder *trapezoides* (Fig. 40 *t'*), Dugès n. 43, ein kleiner, neben dem vorigen gelegener Knochen, welcher das *os metacarpi II.* trägt und nach vorn mit dem *os naviculare* articulirt. Dugès betrachtet denselben als *os trapezium*.

Os multang. maius. 6. *Os multangulum maius* s. *trapezium* (Fig. 40 *t*), ein kleiner Knochen, der auf der Volarseite des *os naviculare* auf einer convexen Gelenkfläche aufsitzt. Dugès betrachtet diesen Knochen (Dugès n. 44) als *os metacarpi pollicis*, Mertens als *multangulum minus*. Es scheint mir die hier gegebene Deutung dadurch gerechtfertigt, dass dieser Knochen das Daumenrudiment trägt, dabei aber gar keine Aehnlichkeit mit einem Röhrenknochen hat, also nicht wohl als *os metacarpi* gedeutet werden kann.

Bau der Carpusknochen. Alle Carpusknochen bestehen aus Kalkknorpel, und Altersverschiedenheiten bestehen nur in der geringeren oder grösseren Durchdringung desselben mit Kalk. Wahre Knochensubstanz kommt nicht darin vor.

Handgelenk. Handgelenk. Die Articulation der Hand mit dem Vorderarm vermittelt, wie schon erwähnt, das *os lunatum* und *triquetrum*. Nebst der Kapsel, die diese Theile vereinigt, finden sich Verstärkungsbänder und namentlich sind zwei derselben als für die Bewegung der Hand wichtig zu erwähnen. Das eine entspringt von der Volarfläche des hinteren Gelenkendes der *ulna* und verläuft, an der scharfen Volarkante des *os pyramidale* befestigt, zum *os capitato-hamatum*,

[1]) Nach Dugès ist darin auch das *os trapezoides* enthalten.

an welchem es sich ansetzt; das zweite Band geht ebenfalls auf der Volarfläche vom *radius* zum *os naviculare*. Zwischen beiden Bändern findet sich auf der Volarfläche eine ziemlich tiefe Aushöhlung.

Fig. 41.

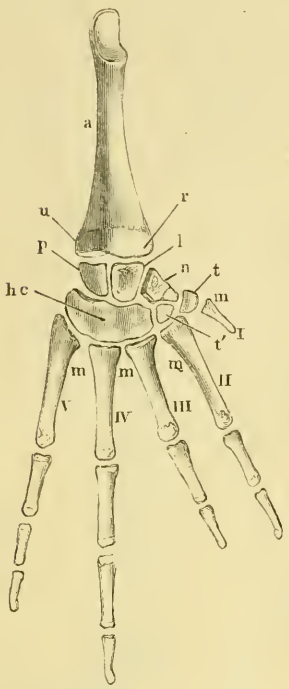

Knochen des Vorderarms und der Hand der rechten Seite von rana esculenta, von der Dorsalfläche, 2 mal-nat. Gr.

a os antibrachii.
r Theil, welcher dem radius entspricht.
u Theil, welcher der ulna entpricht.
p os pyramidale.
l os lunatum.
n os naviculare.
hc os capitato-hamatum.
t os multangulum maius oder trapezium.
t' os multangulum minus oder trapezoides.
m ossa metacarpi.
I—V erster bis fünfter Finger, erster nur aus os metacarpi bestehend, zweiter und dritter mit 2, vierter und fünfter mit 3 Phalangen.

Bewegung der Hand. Beide Knochen des Vorderarms sind, wie oben erwähnt, fest verschmolzen, so dass eine Pronation und Supination in der Weise wie beim Menschen nicht zu Stande kommen kann. Die natürliche Stellung der Hand ist, wie schon oben beim *os antibrachii* bemerkt wurde, die einer halben Pronation (vergl. Fig. 2 und Fig. 71). Befindet sich das Thier in seiner natürlichen Stellung, den Arm im Ellenbogengelenk gebogen, auf dem Boden (vgl. Fig. 1), so kann es eigentlich nur mit dem Ulnarrand den Boden berühren, in der Regel aber berührt (vgl. Fig. 2) die ganze Handfläche den Boden und dieses geschieht auf folgende Weise. Die Ebene des Carpus, welche in der Extension mit der des Vorderarms parallel ist, kreuzt sich in der Beugung fast rechtwinklig mit derselben (Fig. 71) und hierbei rutscht das *os lunatum* auf die Verlängerung der Gelenkfläche an der medialen oder volaren Seite des *radius*, während das *os pyramidale* durch das oben erwähnte Band mehr festgehalten wird. Die Hand folgt der Bewegung des ersteren Knochens und, indem zugleich die drei letzten *ossa metacarpi* etwas medianwärts gleiten, wenden sich die Finger der auf den Boden sich stützenden Hand einwärts, als wenn sie sich kreuzen wollten.

b) Knochen der Mittelhand, *ossa metacarpi* (Fig. 41 *m*). Es sind deren fünf vorhanden, der zweite bis fünfte von ziemlich Mittelhand.

gleicher Länge, der erste, ein unter der Haut verborgenes Rudiment des Daumens bildend, viel kürzer. Dieses *os metacarpi* des Daumens wird von Dugès u. A. als erste Phalanx bezeichnet; die Gründe, weshalb ich es als *os metacarpi* bezeichne, sind im Wesentlichen schon oben angegeben. Dieser Knochen lässt ebenfalls eine Geschlechtsverschiedenheit erkennen. Es ist zwar unrichtig, was Meckel [1]) angiebt, dass derselbe nur beim Männchen vorhanden sei und beim Weibchen ganz fehle, er ist aber beim ersteren viel grösser als beim letzteren, breiter und mehr krallen- oder sichelförmig, und während er bei diesem nur einen rein knorpligen Stift darstellt, bei jenem ganz aus Kalkknorpel gebildet oder selbst knöchern. Beim Trocknen schwindet dieses Stück beim Weibchen fast völlig und daher erklärt sich wohl Meckel's Angabe. Der zweite Finger ist derjenige, der beim Frosch die Functionen des Daumens übernommen hat, und dieser ist es, der bei den männlichen Fröschen während der Begattungszeit anschwillt und eigenthümliche Structurveränderungen eingeht. Das *os metacarpi* dieses Fingers zeigt nun ebenfalls dem entsprechend Geschlechtsverschiedenheiten, es ist nämlich beim Männchen stärker, namentlich breiter und an der Daumenseite in eine scharfe, oft in eine dornartige Spitze sich erhebende Leiste ausgezogen, welche der Sehne des *m. abductor digiti II. (pollicis) longus*, der bei dem Männchen in der Brunstzeit eine ganz ungewöhnliche Entwickelung erreicht, zum Ansatz dient. Die übrigen *ossa metacarpi*, das dritte, vierte und fünfte, sind von ziemlich übereinstimmender Form, das letztere mit einem *tuberculum* versehen. Die vorderen Gelenkenden sind ziemlich breit, concav, die hinteren bilden rundliche Köpfchen.

Finger. c) Fingerglieder, *phalanges digitorum*. Die Hand hat vier Finger und ein unter der Haut verborgenes Rudiment eines fünften, der, wie erwähnt, nur aus einem *os metacarpi* besteht. Von diesen vier Fingern ist der vierte der längste, der dritte der kürzeste, der zweite und fünfte stehen dazwischen und sind ziemlich gleichlang; der vierte und fünfte Finger haben drei Phalangen, der zweite und dritte zwei. Die Form ist der der menschlichen nicht unähnlich.

---

[1]) l. c. II, 464.

V. Knochen der hinteren Extremität.

Knochen der hinteren Extremität.

A. Knochen des Beckengürtels (Fig. 42).

Beckengürtel.

Der Beckengürtel erhält seine charakteristische V-förmige Gestalt dadurch, dass die Scham- und Sitzbeine der beiden Seiten zusammen eine verticale Scheibe (*a p*) bilden, die nach vorn sich gabelförmig in die beiden Darmbeine (*i l*) theilt. Die beiderseitigen Sitzbeine und die *Pars acetabularis* sind mit ihren medialen Flächen derart verbunden, dass die Beckenhöhle auf den Raum zwischen den beiden Darmbeinen reducirt ist.

Fig. 43.

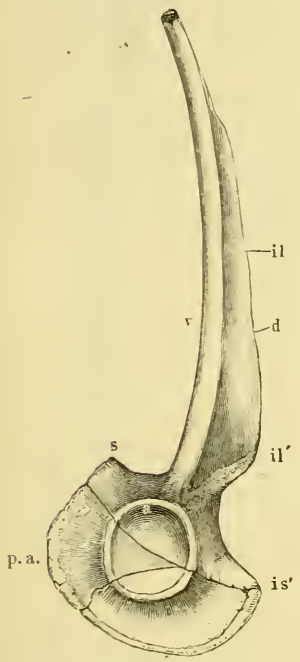

Beckengürtel von der linken Seite gesehen, von rana esculenta, 2 mal nat. Gr.
i l Darmbein.
v unterer Rand desselben.
d oberer scharfer Rand.
i l' oberer Vorsprung desselben.
s unterer Vorsprung der Symphyse.
i s Sitzbein.
i s' tuber ischii.
p a pars acetabularis.
a acetabulum.

Fig. 42.

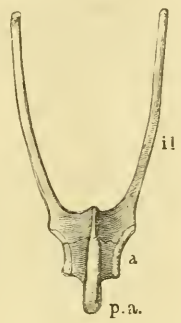

Beckengürtel von rana esculenta in natürl. Gr. von unten.
i l Darmbein.
p a pars acetabularis.
a acetabulum.

1. Die Darmbeine, *ossa ilei* (Fig. 43 *i l*). Darmbeine. An denselben kann man einen hinteren breiteren Theil oder Körper unterscheiden, welcher an der Bildung des *acetabulum* (*a*) Antheil nimmt. Mit dem hintersten breitesten Ende sind die beiderseitigen Körper unter einander durch Bandmasse verbunden, während sie nach vorn aus einander weichen und eine nach hinten sich konisch verjüngende Höhle, die Beckenhöhle, zwischen sich lassen. Die Naht, durch welche der Körper des Darmbeins mit Sitz- und Schambein verbunden ist, geht in der Richtung von oben nach unten mitten durch das *acetabulum* (Fig. 43 von dem Buchstaben *p a* durch das *acetabulum a* zum Buchstaben *i s'*).

Nach unten und vorn bilden die vereinigten Darmbeine einen Vorsprung (*s*), welcher auf den ersten Anblick der *Symphysis oss. pub.* beim Menschen zu entsprechen scheint. Von einer eigentlichen Homologisirung beider kann aber, da den Amphibien das Schambein fehlt, keine Rede sein. — Die Flügel des Darmbeins sitzen unmittelbar über der Pfanne mit einer etwas schmaleren Stelle (Wurzel) auf. Der eigentliche Flügel ist ein säbelförmiger Knochen, dessen scharfer, convexer, der Schneide der Klinge entsprechender Rand (*d*) nach oben, dessen concaver, stumpfer, den Rücken derselben darstellender Rand (*v*) nach unten, dessen beide Flächen, wovon die mediale etwas rinnenförmig ausgehöhlt ist, median- und lateralwärts gerichtet sind. Der breitere Theil der Klinge entsteht unmittelbar aus der schmaleren Wurzel und hier findet sich (bei *il'*) als hinteres Ende des oberen schneidenden Randes ein Vorsprung, *proc. superior*, von welchem die Sehne des *m. vastus externus* entspringt. Die Spitze der Klinge bildet einen hohlen Cylinder, welcher einen Knorpel enthält. Mit dem Querfortsatz des letzten Wirbels oder Kreuzbeins ist dieselbe durch Bandmasse beweglich verbunden.

Fig. 44.

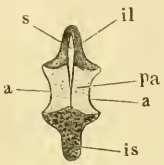

Horizontaler Durchschnitt durch Darmbeinkörper, Scham- und Sitzbein.
il Darmbeine.
pa pars acetabularis.
a acetabulum.
s Sitzbeine.
s Bandmasse.

Sitzbeine.

2. Die Sitzbeine, *ossa ischii* (*is*), sind unregelmässig viereckige Knochenplatten, die in der ganzen Ausdehnung ihrer medialen Flächen untereinander verwachsen sind. Die verticale Scheibe, welche durch die Verwachsung der beiden gleichnamigen Knochen entsteht, nimmt nur einen sehr geringen Antheil an der Bildung der Pfanne. Dieselbe hat einen oberen, ziemlich scharfen Rand, der nach oben in einen Fortsatz (*is*), an dessen Bildung das Darmbein Antheil nimmt, ausläuft, welchen man als den vereinigten *tubera ischii* entsprechend betrachten kann; der hintere Rand, der sich nach unten mit dem Schambein verbindet, ist gewölbt.

Pars acetabularis.

3. Die *Pars acetabularis pelvis* (Fig. 42, 43, 44 *pa*). Die früher allgemein als Schambein aufgefasste Beckenpartie besteht auch bei ganz alten Thieren nur aus Kalkknorpel. Sie bildet ein dreieckiges, zwischen die beiden anderen Knochen eingekeiltes Stück, das ebenfalls starken Antheil an der Bildung des *acetabulum* hat. Die beiderseitigen Stücke sind, wie ein Horizontalschnitt (Fig. 44) zeigt, unter sich in der Mittellinie durch Bandmasse verbunden.

B. Knochen des Beins.

Knochen des Beins.

1. Oberschenkelknochen, *os femoris* (Fig. 45). Das im Ganzen cylindrische Mittelstück hat eine doppelte leicht S-förmige Krümmung, ist im vorderen Theil nach oben, in den zwei hinteren Drittheilen nach unten convex; gegen das hintere Gelenkende geht die Form aus der cylindrischen mehr in eine von oben nach unten abgeplattete über. Das vordere Gelenkende bildet einen kugligen Gelenkkopf, welcher aber nicht auf einem im Winkel zum Mittelstück gestellten Halse aufsitzt und daher dem *humerus* ähnlich ist. Der Gelenkkopf ist nach vorn, oben und unten am gewölbtesten, dagegen median- und lateralwärts etwas abgeplattet. Der Bau des Gelenkkopfs gleicht dem des *humerus*. Das untere Gelenkende ist nach unten mehr gewölbt, nach oben (gegen die Kniekehle) etwas abgeplattet und hat nach hinten eine ebenfalls ziemlich platte Fläche.

Oberschenkelknochen.

Fig. 45.

Femur der rechten Seite von rana esculenta, 2 mal nat. Gr.
a vorderes Gelenkende.
p hinteres Gelenkende.

Hüftgelenk. Die Pfanne wird durch einen fibrösen Ring, ein *labrum cartilagineum*, vertieft und an das *caput femoris* anschliessend gemacht; von diesem *labrum* entspringt die Gelenkkapsel, die sich hinten am Kopf ansetzt; ganz nahe am unteren Rand der Pfanne entspringt ein *ligamentum teres*, das sich an das *caput femoris* ansetzt.

2. Unterschenkelknochen, *os cruris* (Fig. 46). Der Unterschenkel besteht aus einem einzigen Knochen, *os cruris*, gewöhnlich *tibia* genannt, welcher aber deutlich die Zusammensetzung aus zwei Knochen, einer *tibia* und *fibula*, erkennen lässt. Das Mittelstück ist nicht ganz gerade und, die eigentliche Mitte etwa ausgenommen, im dorso-ventralen Durchmesser etwas abgeplattet. Sowohl auf der oberen als der unteren Fläche des Knochens ist eine von der Mitte nach den Gelenkenden an Tiefe zunehmende Rinne bemerklich, die Andeutung der Zusammensetzung aus zwei Knochen. In der Mitte des Knochens findet sich sowohl auf der Beuge- als auf der Streckseite ein Loch, die beide unter sich

Unterschenkelknochen.

durch einen Canal verbunden sind, so dass man am macerirten und getrockneten Knochen leicht von einer Seite nach der anderen eine Borste durchführen kann. Der Canal ist von knöchernen Wänden gebildet und diese bilden die von Meckel und Troya[1]) erwähnte Scheidewand, welche den Knochen in eine vordere und hintere Hälfte theilen soll. Der Markcanal des Knochens ist ein doppelter und nur in dem mittleren Theile einfach. Das vordere Gelenkende bildet eine Art Rolle mit mittlerer Vertiefung, die sich auf die untere Fläche verlängert, und zwei seitlichen Kanten. Das hintere Gelenkende bildet eine quergelagerte Rolle, welche am medialen Ende einen Einschnitt für die Sehne des *m. tibialis posticus* besitzt.

Fig. 46.

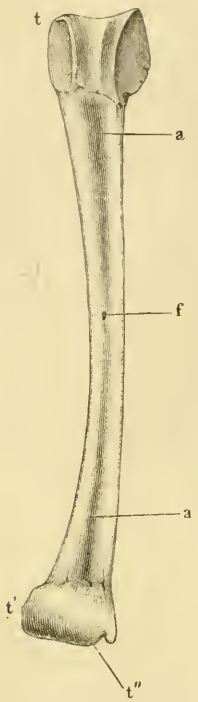

Os cruris von rana esculenta, 2 mal nat. Gr., von der unteren Fläche.
t vorderes Gelenkende.
t' hinteres Gelenkende.
t'' Rinne am malleolus internus für die Sehne des m. tibialis posticus.
f foramen nutritium.
a a Trennungsfurche.

Das Kniegelenk besteht aus einer durch die Insertion mehrerer Sehnen, von denen in der Muskellehre die Rede sein wird, verstärkten Kapsel und innerhalb dieser werden die Gelenkflächen des *femur* und der *tibia* durch von diesen entspringende breite, sich kreuzende fibro-elastische Bänder, die die *ligg. cruciata* darstellen, verbunden und die Gelenkflächen durch lose Halbringe, die die Zwischengelenkknorpel repräsentiren, vertieft. Aussen an der Kapsel finden sich Hülfsbänder auf beiden Seiten.

Fig. 47.

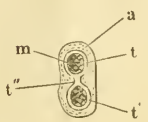

Querschnitt der tibia am hinteren Gelenkende.
t t' die beiden Knochencylinder.
t'' Verbindungsmasse derselben.
m Markhöhle.
a Apophysen-Knorpel.

Knochen des Fusses.

3. Knochen des Fusses (Fig. 48).

Fusswurzel.

a. Fusswurzelknochen, *ossa tarsi*. Der Tarsus besteht aus zwei Knochenreihen, die unter sich wenig Aehnlichkeit haben.

Talus. Calcaneus.

α. Die proximale Reihe besteht aus zwei länglichen Röhrenknochen (Fig. 48 *a c*), welche parallel neben einander liegen und ohne Zweifel dem *talus* und *calcaneus* entsprechen. Die beiden

[1]) Troya l. s. c.

Fig. 48.

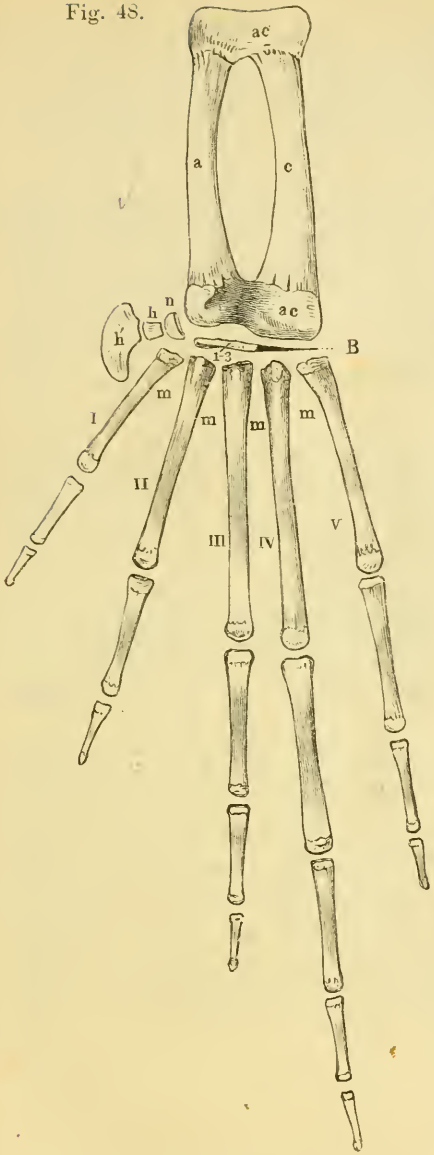

Rechter Fuss von rana esculenta von der Plantarfläche aus gesehen, 2 mal nat. Gr.

a astragalus.
c calcaneus.
a c gemeinschaftliche Apophyse für beide.
1—3 Tarsale.
n, *h*, *h*¹. Die drei Tarsalstücke, welche einer sechsten Zehe entsprechen.
I bis *V* erste bis fünfte Zehe.
m ossa metatarsi.
B Bandmasse, welche dem Os cuboideum entspricht.

Knochen sind in der Mitte am weitesten von einander entfernt und nähern sich einander am vorderen und hinteren Ende. Den lateralen dieser Knochen (*c*) nenne ich übereinstimmend mit Cuvier und Dugès *calcaneus*, den medialen (*a*) *talus*. Die beiden Knochen werden sowohl am vorderen als hinteren Ende von einer beiden gemeinschaftlichen Apophyse aus Kalkknorpel umfasst, welche den oben im Allgemeinen geschilderten Bau zeigt, und es findet also vom *femur* oder *humerus* mit einfacher Knochenröhre durch das durch Verschmelzung zweier, die aber in einer Apophyse stecken, entstandene *os cruris* zu diesen beiden Knochen, die durch eine gemeinschaftliche Apophyse zu einem Knochenrahmen verbunden werden, ein allmäliger Uebergang statt.

β. In der distalen Reihe zwischen den eben genannten Knochen einerseits und den *ossa metatarsi* andererseits liegen noch mehrere kleine Knochen, alle jedoch nur aus Kalkknorpel bestehend. Es sind dies:

1. Tarsale I—III (Fig. 48 1—3). Eine nach vorn concave, nach hinten convexe platte Scheibe, die zwischen der gemeinschaftlichen Apophyse des *astragalus* und *calcaneus* (*a c*) einerseits und den *ossa meta-*

tarsi II, III andererseits liegt. Es entspricht dieses Stück, das bei anderen Batrachiern, z. B. Bufo und hier und da auch bei Rana, in zwei zerfallen ist, den drei *ossa cuneiformia* des Menschen, d. h. dem Tarsale 1—3. Das *os cuboides* ist nur durch ein fibröses Band repräsentirt (Fig. 48 *B*).

Sechste Zehe.

2. Medianwärts von diesem, zwischen *astragalus* und *os metatarsi I*, liegt ein kleines nach vorn concaves, nach hinten convexes Stück (*n*), und daran schliessen sich zwei weitere Stücke (*h* und *h'*) welche am medialen Fussrand einen von der Haut überzogenen Vorsprung bilden. Alle drei entsprechen nach Born einer sechsten Zehe, und zeigen starke, nach Individuen wechselnde Formschwankungen.

Mittelfuss.

b) Mittelfussknochen, *ossa metatarsi* (Fig. 48, *m I—V*). Die fünf *ossa metatarsi* sind längliche, dünne Röhrenknochen, deren vordere Gelenkenden dorsalwärts breit, bauchwärts kantig, also keilförmig sind und nach vorn, zur Articulation mit dem *tarsus* plane Flächen darbieten. Das Mittelstück ist dünn und lang und die hinteren Gelenkenden bilden rundliche Köpfchen. Der Länge nach folgen sich die einzelnen in folgender Reihe vom längsten zum kürzesten: 4, 3, 5, 2, 1. Im Bau schliessen sie sich den übrigen Röhrenknochen an.

Zehen.

c) Zehenglieder, *phalanges digitorum* (Fig. 48). Das Längenverhältniss der einzelnen Zehen ist dasselbe wie das der *ossa metatarsi*, nur ist die Differenz der einzelnen Grössen weit bedeutender, und es hängt dies theils von der verschiedenen Anzahl theils von der verschiedenen Länge der Phalangen ab. Die erste und zweite Zehe haben nur zwei Phalangen, die dritte und fünfte drei, die vierte vier, die überdies die längsten sind. Die Endphalangen sind etwas hakenförmig nach der Plantarfläche zu gekrümmt.

II.

MUSKELLEHRE.

Muskellehre.

Literatur.

P. Albrecht, Beitrag zur Morphologie des M. omohyoides und der ventralen inneren Interbranchial-Musculatur. Inaug.-Dissert. Kiel 1876.

- von Altena, l. s. c. (Rana esculenta).

Hoffmann, l. s. c. (Bronn's Classen und Ordnungen des Thierreichs).

- Carus, Erläuterungstafeln zur vergl. Anatomie, 1. Heft. 1826. Taf. III. (Muskeln des Beins).

Derselbe, Lehrbuch der vergl. Zootomie. 2. Aufl. Leipzig 1834.

- Cuvier, Leçons d'anatomie comparée. Paris 1835. Vol. I, II.

- Dugès, l. s. c.

Fürbringer, Zur vergl. Anatomie der Schultermuskeln, I. und II. Theil in: Jena'sche Zeitschr. Bd. VII und VIII.

Götte, l. s. c. (Entwicklungsgeschichte der Unke).

Howes, l. s. c.

Huxley, l. s. c.

Huxley und Martin, l. s. c.

- Klein, Beiträge zur Anatomie der ungeschwänzten Batrachier (rana temporaria L.) in: Jahreshefte des Vereins für vaterländische Naturkunde in Würtemberg. 6. Jahrg. 1850. S. 1.

Martin St. Ange, Annales des sciences naturelles. T. XXIV, 1831, p. 393.

- Kuhl, Beitrag zur Zoologie der Rana esculenta in: Kuhl, Beitr. z. Zool. Frankfurt a. M. 1820.

- Meckel, System d. vergl. Anatomie. Halle 1828, Bd. III und IV.

Owen, l. s. c.

Schneider, Beitr. z. vergl. Anatomie und Entwicklungsgeschichte der Wirbelthiere. Berlin 1879. (Enthält im Anhang „Grundzüge einer Myologie der Wirbelthiere").

- Stannius, l. s. c.

Wiedersheim, l. s. c.

- Zenker, Batrachomyologia. Diss. c. tab. 2. aen. Jenae 1825.

I. Muskeln am Kopfe.

1. Augenmuskeln.

m. rectus inf.

1. *m. rectus inferior* (Fig. 49 *ri'*).

Dugès, post-orbito-sous-oculaire, n. 12.
Zenker, depressor oculi.

Der Muskel entspringt mit sehr dünner, fast fadenförmiger Sehne vom Keilbein in der Nähe des *foramen opticum*, wird dann ziemlich rasch breiter, deckt von unten die Nickhautsehne und einen Theil des *m. retractor bulbi*, verläuft vor- und lateralwärts und setzt sich am unteren Umfang des Auges fest.

Fig. 49.

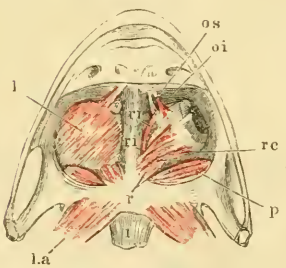

Augenmuskeln von rana esculenta, von unten gesehen.
Rechts (d. i. am linken Auge) ist der m. levator bulbi (*l*) weggenommen; links (d. i. am rechten Auge) ist er noch vorhanden.

l m. levator bulbi.
r m. retractor bulbi.
re m. rectus externus.
ri' m. rectus inferior.
ri m. rectus internus.
os m. obliquus superior.
oi m. obliquus interior.
1 erster Halswirbel.
la m. lev. anguli scapulae.
p m. pterygoideus.

m. rectus externus.

2. *m. rectus externus* (Fig. 49 *re*).

Dugès, post-orbito-ex-oculaire, n. 14.

Entspringt mit dünner, fadenförmiger Sehne medianwärts von und hinter dem *m. rectus inferior* vom Keilbein in der Nähe des *foramen opticum*, tritt dann schräg über den *m. retractor bulbi* und die Nickhautsehne lateralwärts und setzt sich am lateralen und hinteren Umfang des *bulbus* an.

3. *m. rectus internus* (Fig. 49 *ri*). m. rectus internus.

Dugès, post-orbito-in-oculaire, n. 13.

Ein dünner, langer Muskel, welcher mit fadenförmiger Sehne vom Keilbein im hinteren inneren Winkel der Augenhöhle entspringt, längs der medialen Augenwand verläuft und sich am vorderen und medialen Umfang des *bulbus* befestigt.

4. *m. rectus superior* (Fig. 50 *rs*). m. rectus sup.

Dugès, post-orbito-sous-oculaire.

Entspringt mit zarter Sehne vom *os fronto-parietale*, verläuft, indem er sich rasch verbreitert, vor- und lateralwärts und setzt sich am oberen Umfang des *bulbus* fest.

5. *m. obliquus inferior* (Fig. 49 *oi*). m. obliquus inf.

Dugès, pré-sous-orbito-oculaire.

Dieser Muskel entspringt nahe am Boden der Augenhöhle am vorderen inneren Winkel der Augenhöhle vom *os palatinum* mit einer dünnen und langen Sehne, verläuft unter der Hader'schen Drüse hinziehend lateral- und rückwärts und setzt sich, ziemlich rechtwinklig zur Augenaxe, am vorderen Umfang des *bulbus* an.

Fig. 50.

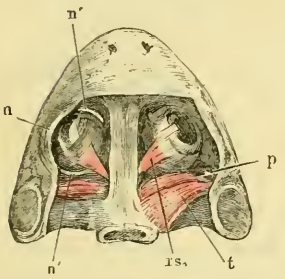

Augenmuskeln von rana esculenta von oben gesehen.
rs m. rectus superior.
n Nickhaut.
n' Nickhautsehne.
p m. pterygoideus.
t m. temporalis.

6. *m. obliquus superior* (Fig. 49 *os*). m. obliquus sup.

Dugès, pré-sus-orbito-oculaire, n. 7.

Die Sehne dieses kleinen Muskels entspringt vom medialen Ende des Gaumenbeins nahe über dem Ursprung des *m. obliquus inferior*, steigt auf-, rück- und lateralwärts und geht in einen platten Muskel über, welcher sich rasch verbreitert und an der oberen Fläche des *bulbus* ansetzt.

7. *m. retractor bulbi* (Fig 49 *r*, Fig. 51 *r* und *r'*). m. retractor bulbi.

Dugès, orbito-post-oculaire oder choanoide, n. 10.
Zenker, m. opticus.

Dieser Muskel, welcher innerhalb des von den geraden Augenmuskeln gebildeten Conus gelagert ist, umgiebt zunächst den *nervus opticus* und besteht aus drei Portionen, welche, breit und fleischig

(die *recti* und *obliqui* entspringen mit dünnen Sehnen), von der unteren Fläche des Keilbeins ihren Ursprung nehmen. Die erste Portion (Fig. 51 *r*) entspringt breit und fleischig von der unteren Fläche des Keilbeins bis fast zur Mittellinie, bedeckt von unten die Sehne des *rectus externus* und läuft vor- und lateralwärts. Die zweite (*r'*) liegt über dieser und der Sehne des *m. rectus externus*, entspringt ebenfalls breit und fleischig und läuft mehr gerade nach vorwärts, mit der vorigen sich etwas kreuzend. Die dritte entspringt, von den vorigen von unten bedeckt, mit einer starken dünnen Sehne am Keilbein und läuft in der Richtung des *m. rectus internus* mehr gerade nach vorwärts. Die beiden ersten Portionen gehen mehr auf die obere Fläche des *bulbus*, die dritte mehr auf die untere, so dass der ganze Muskel einigermaassen einem um die Axe gedrehten Bündel gleicht. Die Fasern, welche auf die obere Fläche des *bulbus* gehen, setzen sich etwas vor, die unteren etwas hinter dem Aequator des Auges an.

Fig. 51.

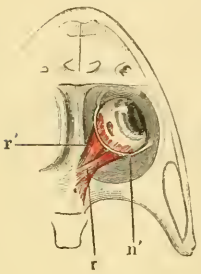

Augenmuskeln von rana esculenta von unten gesehen. Die m. recti und obliqui sind entfernt.
r m. retractor bulbi, untere Portion.
r' zweite Portion desselben.
n' Nickhautsehne.

m. levator bulbi.

8. *m. levator bulbi* Dugès. (Fig. 49 *l*. — Fig. 52 *l*. — Fig. 53 *l*).

Dugès, fronto-pterygoidien. n. 9.
Klein, sustentator bulbi.

Ein knöcherner Boden der Augenhöhle fehlt bekanntlich dem Frosch, und es sind nur Weichtheile, welche Augen- und Mundhöhle trennen, zunächst die Schleimhaut dieser letzteren, dann eine dünne Fascie und über dieser der in Rede stehende hautartige, den Augapfel tragende Muskel. Die Fasern dieses Muskels laufen in schräger Richtung von vorn und innen nach hinten und lateralwärts und bedecken von unten alle übrigen Augenmuskeln mit Ausnahme des Ursprungs des *m. retractor bulbi* und der Sehne des *m. obliquus inferior*, und auch den *m. pterygoideus*; sie entspringen medianwärts vom oberen Seitenrand des *os fronto-parietale* (Fig. 52), hinten vom Querast des *os sphenoideum* und *pterygoideum*, vorn vom *os ethmoideum* und *palatinum*, verlaufen zuerst abwärts, dann in der bezeichneten Richtung unter dem Auge weiter lateral- und rückwärts und setzen sich nach aussen vermittelst schniger Fasern am oberen Rande des Oberkiefers an.

9. Von dem soeben beschriebenen Muskel lösen sich einzelne Faserbündel als ein besonderer Muskel ab, welcher an das untere Augenlid tritt und den man als *Depressor palpebrae inferioris* bezeichnen kann (Fig. 53 *dp*). m. depressor palpebr. inf.

Manz hat als *Depressor palpebrae inferioris* einen kleinen Muskel beschrieben [1]), welcher in der Nähe des äusseren Augenwinkels etwas nach rückwärts vom unteren Augenhöhlenrand entspringt, schräg nach aufwärts steigt und sich am unteren Augenlid inserirt. Diese Beschreibung ist in Bezug auf die Insertion richtig, bedarf dagegen in Bezug auf den Ursprung einer Berichtigung. Der Muskel hängt mit dem Augenhöhlenrand nur dadurch zusammen, dass die Sehnenhaut, in welche der *levator bulbi* im Ganzen am lateralen Rand übergeht, sich an den Oberkiefer befestigt; das in Rede stehende Bündel löst sich schon in der Mitte der oberen Fläche des genannten Muskels von demselben ab und geht an der unteren Fläche des *bulbus* lateralwärts verlaufend an den hinteren Theil des unteren Augenlids.

Fig. 52.

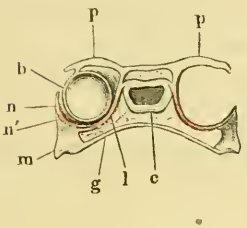

Frontaler Durchschnitt durch Schädelhöhle u. Augenhöhlen von rana esculenta.
c Schädelhöhle.
m Oberkiefer.
g Gaumenhaut.
p Oberes Augenlid.
b Bulbus.
n Nickhaut.
l m. levator bulbi.
n' Ansatz desselben am unteren Augenlid.

Fig. 53.

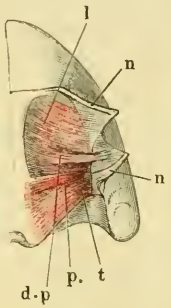

m. levator bulbi von rana esculenta von oben gesehen; der Augapfel, der auf ihm ruhte, ist entfernt.
l m. levator bulbi.
n Nickhaut, vom freien Rande aus eingeschnitten.
d p m. depressor palpebrae inferioris.
p m. pterygoideus.
t m. temporalis.

10. Die Nickhautsehne [2]) (Fig. 54 *n'*). Der pigmentirte freie Rand der Nickhaut geht am inneren und äusseren Augenwinkel in eine Sehne über, welche eine Strecke weit durch fibröses Gewebe verläuft, dann an die untere Fläche des *bulbus* herabsteigt und mit der der anderen Seite zusammenfliesst, so dass der Augenlidrand zusammen mit dieser Sehne einen vollständigen Ring darstellt. Die sehnige, einen dünnen, runden Faden darstellende Partie des Ringes, welche sich an der unteren Fläche des *bulbus* befindet, liegt unter dem *m. retractor bulbi* und ist mit diesem Muskel durch Bindegewebe- Nickhautsehne.

[1]) Manz, Berichte der naturf. Gesellschaft zu Freiburg. 2. Band, 4. Heft. 1862. S. 391. Tafel VI.

[2]) Vergl. Manz l. c.

verbunden. Es ist richtig, was Manz (l. c.) angiebt, dass die beiden Muskeln, welche Dugès als Heber des unteren Augenlids beschrieben hat (*orbito-palpebral antérieur* und *postérieur*, n. 5 und 6) nicht existiren und (was insbesondere aus der Abbildung Tafel VI bis 5 und 6 bei Dugès erhellt) dass er die Nickhautsehne damit verwechselt hat.

Was die Wirkungen der Augenmuskeln betrifft, so ist es wohl keinem Zweifel unterworfen, dass die vier geraden und zwei schiefen Augenmuskeln den *bulbus* um drei Axen, die Augenaxe, eine senkrechte und eine von hinten nach vorn und medianwärtsgehende, drehen. Der *m. retractor* zieht denselben in die Augenhöhle zurück und herab, während der *levator* denselben in die Höhe hebt

Fig. 54.

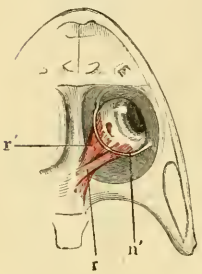

Weniger ist man in Uebereinstimmung über die Bewegung der Augenlider oder vielmehr des unteren Augenlids, da das obere keine selbstständige Bewegung hat. Dugès (*l s*) nimmt an, dass die zwei Muskeln, die er als Heber des unteren Augenlids betrachtet und die nach ihm mit dem *m. retractor bulbi* verbunden sind, das Augenlid in demselben Moment, in welchem der *bulbus* durch diesen zurück- und herabgezogen wird, über den Augapfel heraufziehen. Das Heruntersinken des Augenlids beim Wiederaufsteigen desselben soll eine blosse Folge der Elasticität sein. Manz[1]) hat ganz richtig dargethan, dass das durch die Contraction des *retractor* bewirkte Herabsinken des *bulbus* nothwendiger Weise eine Hebung der Nickhaut herbeiführen muss, indem ihre mit jenem Muskel verwachsene Sehne seinem Zug nach rück- und abwärts nur dadurch folgen kann, dass während ihr unterer Bogen nach abwärts rückt, der vordere (der freie Nickhautrand) sich auf der Cornea nach aufwärts verschiebt.

Das Herabsinken des unteren Augenlids geschieht gleichzeitig mit der Hebung des *bulbus* durch den *m. levator bulbi* vermittelst des aus diesem hervorgehenden *m. depressor palpebrae inferioris*, und es begreift sich leicht, weshalb diese beiden nur Theile eines und desselben Muskels sind.

[1]) l. c. S. 4.

2. Gesichtsmuskeln.

11. *m. intermaxillaris* s. *dilatator narium* (Fig. 55 *im*). m. intermaxillaris.

Dugès, intermaxillaire, n. 1.
Zenker, intermaxillaris medius.

Dieser kleine Muskel füllt den Zwischenraum zwischen den aufsteigenden Aesten der Zwischenkiefer und besteht aus schräg aufsteigenden, sich kreuzenden Fasern, welche von dem einen der genannten Knochen entspringen und am gegenüberliegenden sich inseriren. Er nähert die aufsteigenden Aeste der Zwischenkiefer einander, so dass diese mit ihren oberen Enden sich gegen einander neigen. Gleichzeitig mit dieser Bewegung treten die Nasenflügelknorpel (*an*) aus einander und die Nasenlöcher erweitern sich, so dass man diesen Muskel auch passend als *m. dilatator narium* bezeichnen kann.

Fig. 55.

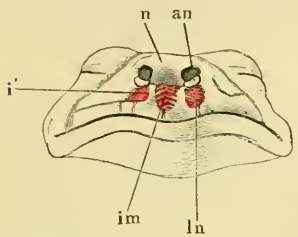

Gesichtsmuskeln von rana esculenta von vorn.
n knorpelige Nasenkapsel.
an Nasenflügelknorpel.
i' aufsteigender Ast des Zwischenkiefers.
im m. intermaxillaris.
ln m. lateralis narium.

12. *m. lateralis narium* (*mihi*) (Fig. 55 *ln*). m. lateralis narium.

Zenker, m. intermaxillaris lateralis.
Klein, m. nasalis inferior.
Dugès, sus-maxillo-pré-nasal, n. 2.

Dieser kleine Muskel füllt den Raum zwischen dem vorderen Theil des Oberkiefers und dem aufsteigenden Ast des Zwischenkiefers und entspringt vom Oberkiefer, um schräg vorwärts aufsteigend sich an den lateralen Rand des aufsteigenden Astes vom Zwischenkiefer anzusetzen. Er ist der Antagonist des vorhergehenden.

Einen dritten Muskel beschreibt Dugès als *sus-maxillo-post-nasal*, n. 3 (*nasalis externus* Klein), und es soll dieser vom *proc. nasalis* des Oberkiefers zum äusseren Rand des Nasenlochs gehen und dieses öffnen. Nach Klein, l. c. S. 9, soll er sich bei *rana temporaria* lang und schmal am oberen Rand des Oberkiefers unter das untere Augenlid hinziehen. Ich habe in dieser Gegend niemals Muskelfasern auffinden können.

3. Muskeln des Unterkiefers.

m. depressor max. inf.

13. *m. depressor maxillae inferioris* Carus, Zenker (Fig. 56, 57, 64 *dm*).

Cuvier, l. c, II, 141, digastricus.
Dugès, sus-occipito-dorso-angulaire, 32.

Ein starker, dreieckiger, oben breiter, nach unten sich zuspitzender Muskel, welcher oben zwischen Kopf und Schulterblatt liegt. Er entspringt mit zwei Portionen, die eine grössere von der *Fascia dorsalis* (*fd*), welche die *scapula* deckt und sich nach median- und rückwärts über die Rückenmuskeln, nach vorn über den *m. temporalis* erstreckt und sich am *os frontoparietale* und *tympanicum* befestigt und in die Fascie des oberen Augenlids fortsetzt. Die zweite Portion entspringt fleischig vom hinteren oberen Arm des *os tympanicum* und vom hinteren und unteren Rand des knorpeligen Trommelfellrings, beide vereinigen sich und setzen sich am hinteren Winkel des Unterkiefers an. Cuvier betrachtet richtig nur die vordere Portion als dem *digastricus* entsprechend, die hintere entspreche dem *m. cervico-maxillaris* der Schlangen. — Er zieht den Unterkiefer herab, öffnet den Mund.

Fig. 56.

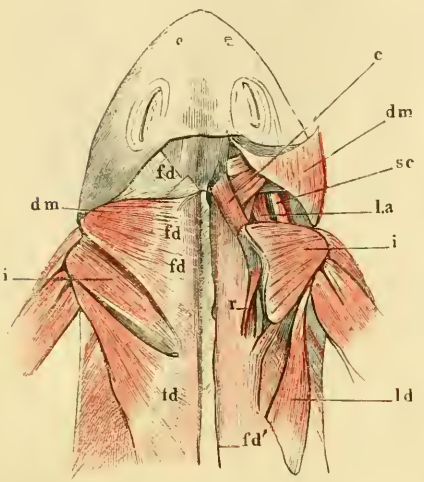

Muskeln des Rückens und Schulterblatts.
fd fascia dorsalis.
fd' dieselbe rechts in der Nähe der Dornfortsätze durchschnitten.
dm m. depressor maxillae, von der fascia dorsalis entspringend, auf der rechten Seite durchschnitten und zurückgeschlagen.
ld latissimus dorsi.
i m. infraspinatus.
c m. cucullaris.
la m. levator anguli scapulae.
sc m. sternocleidomastoideus.
r m. retrahens scapulae.

m. temporalis.

14. *m. temporalis* (Fig. 57, 58, 53, 50*t*).

m. temporalis. I. Cuv. l. c. S. 138.
Dugès, sous-rupéo-temporo-coronoidien.

Er füllt mit dem *m. pterygoideus* den Raum zwischen *os petrosum* und Augapfel und entspringt mit dem grössten Theil seiner Fasern

von der oberen Fläche des *os petrosum*; er geht dann, sich verschmälernd unter dem vorderen Arm des *os tympanicum*, dann über das *os pterygoideum*, zwischen diesem und *os maxillare* und *jugale* hindurch und nimmt auf diesem Wege andere Fasern auf, die vom vorderen Rande des unteren Armes des *os tympanicum* (und vom vorderen Umfang des knorpeligen Trommelfellrings) entspringen. Sämmtliche Fasern heften sich an eine breite platte Sehne, die an der medialen Seite des Unterkiefers am *proc. coronoideus* sich ansetzt.

Fig. 57.

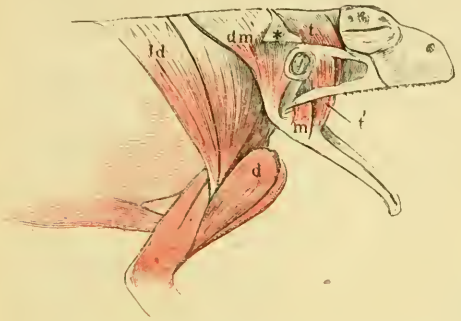

Muskeln des Unterkiefers von rana esculenta.
dm m. depressor maxillae, seine den m. temporalis bedeckende Ursprungssehne bei * zurückgeschlagen.
t m. temporalis, Ursprung.
t' unterer Theil desselben.
m m. masseter.
ld m. latissimus dorsi.
d m. deltoideus.

15. *m. pterygoideus* (Fig. 58 *pt*, 53, 50 *p*). *m. pterygoideus.*

Cuvier, m. temporalis. II. l. c.
Zenker, m. massetericus. l. c. S. 25.
Dugès, pré-rupéo-pterygo-maxillaire, 31.

Fig. 58.

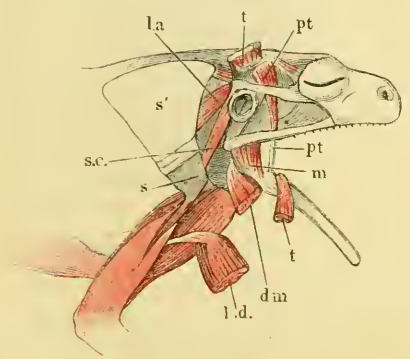

Muskeln des Unterkiefers von rana esculenta. Maul weit geöffnet.
tt m. temporalis, durchschnitten und zurückgelegt.
pt m. pterygoideus.
dm m. depressor maxillae, durchschnitten und zurückgelegt.
m m. masseter.
s scapula.
s' pars suprascapularis.
la m. levator anguli scapulae.
sc m. sternocleidomastoideus.
ld m latiss. dorsi, durchschnitten und zurückgelegt.

Er liegt zwischen dem vorigen und dem *bulbus*, theilweise vom ersteren bedeckt, und entspringt an der medialen Wand der Augenhöhle vom *os fronto-parietale* und von dem Theil des *os petrosum*, welchen man als *ala magna* bezeichnet hat, über dem *m. retractor bulbi*. Der von vorn nach hinten plattgedrückte ziemlich breite Muskel verläuft vom *m. temporalis* bedeckt abwärts und geht bald in eine lange dünne Sehne über (Fig. 58 *pt* unten), welche sich hinter dem *m. temporalis* und unmittelbar vor dem Gelenk an die mediale Fläche des Unterkiefers befestigt.

m. masseter. 16. *m. masseter* (Fig. 57, 58 *m*).

Dugès, zygomato-maxillaire, n. 29.

Entspringt vom horizontalen Ast des *os jugale* als eine ziemlich breite Muskelmasse und setzt sich an die äussere Seite des Unterkiefers, gegenüber der Insertion des *m. temporalis* an.

Fig. 59.

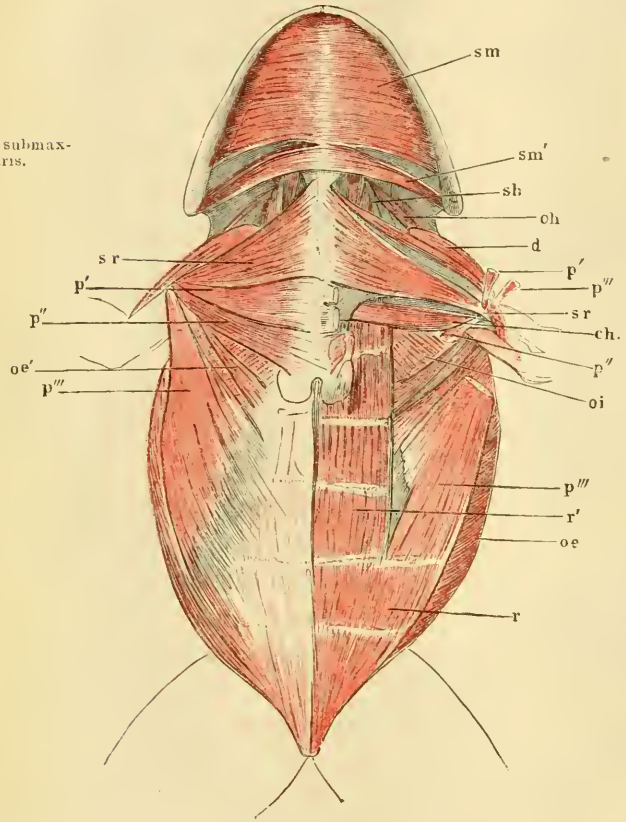

m. submaxillaris.

Muskeln der Kehle, der Brust und des Bauches von rana esculenta.
sm m. submaxillaris.
sm' hintere Portion desselben, welche vom vorderen Zungenbeinhorn entspringt.

Die drei letztgenannten Muskeln heben den Unterkiefer und schliessen den Mund.

17. *m. submaxillaris* (Fig. 59, 60, 62 *sm*, *sm'*).

Cuvier, m. mylo-hyoideus, l. c. II, 536.

Zenker, mylo-sternoideus, S. 25.

Dugès, sous-maxillaire, n. 15.

Dieser Muskel bildet, wie der *mylo-hyoideus* des Menschen, den Boden der Mundhöhle, setzt sich aber, wie schon Cuvier richtig bemerkt, an das Zungenbein gar nicht an.

Er entspringt 1. von der ganzen medialen Fläche des oberen Unterkieferrandes[1]), jedoch nicht bis nach hinten zum Winkel (Fig. 59 *sm*).

[1]) Ein zweiter unterer Ursprung vom unteren Rand des Unterkiefers, wie ihn Klein angiebt, existirt nicht. Der Anschein eines solchen entsteht durch den reihenweisen Eintritt von Gefässen und Nerven aus der Rinne zwischen Unterkiefer und dem Muskel, welche die Stämme dieser Gefässe und Nerven nebst vielem Bindegewebe enthält.

2. Mit einer kleinen Portion (Fig. 59, 60, 62 *sm'*) vom vorderen knorpligen aus dem Knorpel des *os petrosum* hervorgehenden Zungenbeinhorn, ziemlich nahe am Schädel. Diese Portion steigt längs dieses Horns herab, um sich mit der anderen, vom Unterkiefer entspringenden Portion zu verbinden. Die beiden Theile treten zusammen und bilden einen hautartigen Muskel, dessen Fasern quer verlaufen und in der Mittellinie in einem Bindegewebstreifen, einer Art *linea alba*, von beiden Seiten zusammenstossen. Dieser Streifen geht vorn bis an die Spitze des Unterkiefers und bedeckt von unten den *m. submentalis*. Etwas vor seinem hinteren Rande steht der Muskel in seiner ganzen Breite durch eine feine Bindegewebelamelle, welche bisweilen durchbrochen ist, mit der Haut der Kehle in Verbindung. Der hintere Rand des Muskels verbindet sich mit dem Bindegewebe, welches zwischen die tieferen Muskeln eindringt, und ist auf diesen verschiebbar. Dass dieser Muskel bei den Athem- und Schlingbewegungen eine wichtige Rolle spielt, ist bekannt; die Wirkungen im Einzelnen festzustellen ist jedoch noch nicht versucht worden.

Fig. 60.

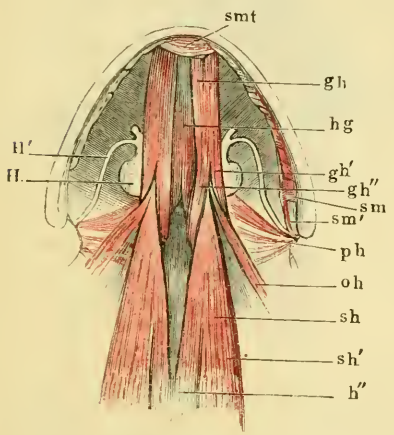

Muskeln des Zungenbeins und der Zunge von rana esculenta, von unten.
Der m. submaxillaris ist in der Nähe seiner Insertion abgeschnitten und entfernt.

s m m. submaxillaris.
s m' Ursprung der hinteren Portion desselben vom Zungenbeinhorn.
s m t m. submentalis.
g h m. geniohyoideus.
g h' laterale Portion desselben.
g h'' mediale Portion desselben.
h g m. hyoglossus.
s h m. sternohyoideus.
s h' lateraler Ursprung desselben (m. rectus abdominis).
s h'' medialer Ursprung desselben.
o h m. omohyoideus.
p h mm. petrohyoidei.
H Zungenbeinkörper.
H' vorderes Horn.

18. *m. submentalis* (Fig. 60 *smt*). m. submentalis.

Cuvier, transversus, l. c. 588.
Dugès, 4, sous-mentonnier.
Zenker, m. lingualis (fälschlich mit m. hyoglossus in Verbindung gebracht).

Dieser kleine Muskel liegt im vordersten Winkel des Unterkieferrahmens zwischen den beiderseitigen *ossa dentalia*, und besteht aus queren Fasern, die von einem Unterkieferast zum anderen herüberlaufen. Er ist von unten bedeckt vom vordersten Theil des *m. submaxillaris*.

Was seine Wirkung betrifft, so nähert er die beweglichen Aeste des Unterkiefers einander, nach Dugès, l. c. S. 123, soll er mittelbar auf den Schluss der Nasen-

löcher dadurch einwirken, dass er die unteren Ränder der *ossa dentalia* einander nähert und deren mediales Ende und hiermit die *ossa intermaxillaria* hebt.

4. Muskeln des Zungenbeins und der Zunge.

m. geniohyoideus.

19. *geniohyoideus* (Fig. 60 *gh*, 61 *gh*).

Cuvier, IV, 1, 536.
Dugès, n. 16.
Zenker, S. 30.
M. St. Ange, l. c. S. 423. tb. XXVI, f. 1, 13.

Entspringt vom Unterkiefer mit zwei Portionen, die eine mediale neben der Mittellinie über dem *m. submentalis*, die andere

Fig. 61.

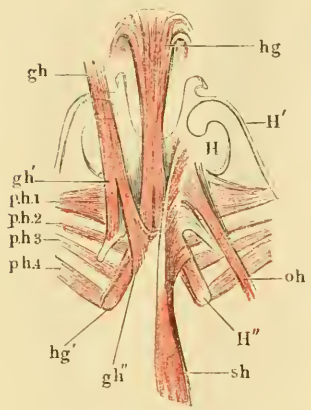

Muskeln der Zunge und des Zungenbeins von rana esculenta, von unten.
hg m. hyoglossus, vorn sich in die Zunge umschlagend.
hg' hinterer Ursprung desselben.
gh m. geniohyoideus.
gh' lateraler Ursprung.
gh'' medialer Ursprung desselben.
oh m. omohyoideus.
sh m. sternohyoideus.
ph 1. 2. 3 4. erster, zweiter, dritter, vierter m petrohyoideus.
H Zungenbeinkörper.
H' vorderes Horn.
H'' hinteres Horn.

Fig. 60.

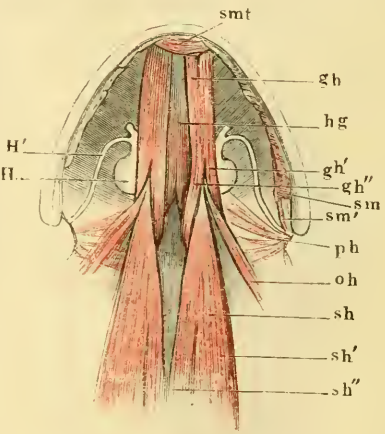

mehr lateralwärts vom oberen Rand des Unterkiefers. Im Verlaufe vereinigen sich beide Portionen zu einem langen, platten Muskel, der auf der ventralen Fläche des Zungenbeinkörpers aufliegt und sich nach hinten in zwei Theile spaltet. Der eine, der mediale (Fig. 60, 61 *gh''*), setzt sich an dem medialen Rande des knöchernen hinteren Zungenbeinhorns an und hängt hier mit einer Fascie zusammen, welche den *m. hyoglossus* von unten her überzieht. Durch die gleiche Fascie hängen auch die Muskeln der beiden Seiten in dem Winkel, welchen die genannten Hörner mit einander bilden,

unter sich zusammen, die laterale Portion (Fig. 60, 61 *gh'*) setzt sich an den hinteren knorpligen Fortsatz des Zungenbeinkörpers an.

20. *m. sternohyoideus* (Fig. 60, 61 *sh*). m. sterno-hyoideus.

Cuvier, IV, 1, 538 (pubio-hyoideus).
Dugès, n. 17, sterno-xipho-hyoidien.
Zenker, S. 30.

Dieser Muskel bildet den Halstheil des *m. rectus abdominis* und ist zum grossen Theil eine unmittelbare Fortsetzung desselben. Er entsteht mit einer medialen Portion (Fig. 60 *sh''*) von der oberen Fläche des medialen Endes des *os coracoideum* und dem *os hyposternale*, während die laterale (*sh'*) die unmittelbare Fortsetzung des *m. rectus abdominis* ist, welcher ungefähr an der fünften *inscriptio tendinea* in den in Rede stehenden Muskel übergeht. Der Muskel verläuft auf der oberen Fläche des *os coracoideum* und der *clavicula* unter dem Pericardium vorwärts gegen das Zungenbein; hier wendet sich der Muskel, der bis dahin mit seinen Flächen in einer horizontalen Ebene verlief, plötzlich in eine sagittale (vgl. Fig. 61), schiebt sich zwischen die zwei Ansatzportionen des *m. geniohyoideus* ein und setzt sich in einer ziemlich beträchtlichen Länge auf der unteren Fläche des Zungenbeinkörpers und dem vorderen Ende des hinteren Horns an.

21. *m. omohyoideus* (Fig. 60, 61 *oh*). m. omohyoideus.

Cuvier, l. c. 539.
Dugès, n. 18, interscapulo-hyoidien ou omohyoidien.
Zenker, S. 31.
M. St. Ange l. c.

Entspringt von der knöchernen Scapula an ihrem vorderen Rande und setzt sich an der ventralen Fläche des Zungenbeinkörpers an, lateralwärts und theilweise bedeckt vom *m. sternohyoideus*.

22. *m. petrohyoideus anterior (mihi)* (Fig. 62 *ph* 1). m. petrohyoideus ant.

Dugès, 10, rupéo-cérato-hyoidien.
Zenker, m. petro-ceraus? — S. 30.
Klein, basiohyoideus, l. c. S. 71.

Ein oben schmaler, nach unten sich rasch verbreiternder, platter, dünner Muskel, welcher vom lateralen Ende des Felsenbeins entspringt, nach unten den Schlund umfasst und mit einem Theil seiner Fasern sich in demselben inserirt, mit einem anderen Theil sich auf der ventralen Fläche des Zungenbeinkörpers nahe dem

lateralen Ausschnitt festsetzt. Die Hauptwirkung dieses Muskels scheint die eines *m. constrictor pharyngis* zu sein.

mm. petrohyoidei post.

23. 24. 25. *mm. petrohyoidei posteriores (mihi)* (Fig. 62 *ph* 2, 3, 4).

Cuvier, mm. stylohyoidei, l. c. S. 537.
Dugès, 20, 21, 22, masto-hyoidiens (Fig. 44).
Zenker, petro-hyoideus superior und inf.
Klein, stylo-hyoideus, l. c. S. 18.

Drei lange und dünne Muskeln, die in ziemlich paralleler Richtung hinter einander liegen und vom Felsenbein zum hinteren Zungenbeinhorn verlaufen: Alle drei nehmen, bedeckt vom *m. sternocleidomastoideus* ihren Ursprung vom lateralen Ende des *os petrosum*, gehen um den Schlund herum und setzen sich der *m. petrohyoideus posterior primus* (Fig. 62 *ph* 2) an das vordere Ende, der *secundus* (Fig. 62 *ph* 3) an die Mitte, der *tertius* (Fig. 62 *ph* 4) an das hintere Ende des hinteren Zungenbeinhorns. Auch die Wirkung dieser Muskeln wird ebensowohl das Zungenbein als den Schlund betreffen.

Fig. 62.

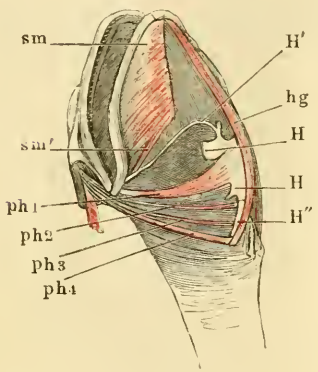

Muskeln des Zungenbeins von rana esculenta.

m. hyogloss.

Der Schädel mit Zungenbein und Schlund ist von der Wirbelsäule abgelöst; Ansicht von rechts und unten.
sm m. submaxillaris.
sm' hinterste Portion desselben, welche vom vorderen Zungenbeinhorn entspringt.
ph 1 m. petrohyoideus anterior.
ph 2, 3, 4 mm. petrohyoidei posteriores.
hg m. hyoglossus.
H H Zungenbeinkörper.
H' vorderes Horn.
H'' hinteres Horn.

26. *m. hyoglossus* (Fig. 60, 61, 62 *hg*).

Cuvier, l. c. 588.
Dugès, 24, hyo-glosse.

Entspringt vom knöchernen hinteren Horn des Zungenbeins und zwar vom hinteren Ende desselben (*hg'*). Die Muskeln beider Seiten laufen convergirend nach vorn und vereinigen sich in der Mittellinie. Der so entstandene unpaare Muskel verläuft auf der ventralen Fläche des Zungenbeins zwischen den *mm. geniohyoideis* vorwärts, über den vorderen Rand des Zungenbeins hinaus und senkt sich, indem er sich rückwärts wendet, von unten in die Zunge ein, in welcher er bis zur Spitze verläuft. Ueber das Verhalten in der Zunge siehe bei dieser.

27. *m. genioglossus.* m. genio-glossus.

Cuvier, l. c. 587.
Meckel, l. c. IV, 339.
Dugès, 23, genio-glosse.

Entspringt über der Insertion des *m. geniohyoideus* jederseits neben der Mittellinie von den beiden vorderen Stücken des Unterkiefers. Die beiden Ursprünge vereinigen sich bald zu einem dicken, sehr festen Muskelbauch, der im Verlauf nach hinten sich rasch zuspitzt, und mit zahlreichen Bündeln, die mit denen des *m. hyoglossus* sich unter spitzem Winkel kreuzen, in das vordere Ende der Zunge ausstrahlt.

II. Muskeln des Stamms.

1. Bauchmuskeln. Bauch-muskeln.

An der Bildung der Bauchwand nehmen Antheil 1. der *m. rectus abdominis*; 2. der *m. obliquus externus*; 3. *m obliquus internus*; 4. die *port. abdom.* des *m. pectoralis.* Nach oben ist es namentlich der *m. obliquus internus* (siehe diesen), der, indem er eine Art Diaphragma bildet, die Bauchhöhle sammt der Brusthöhle abschliesst.

28. *m. rectus abdominis* (Fig. 63 *r*). m. rectus abdominis.

Dugès, pubio-thoracique, n. 52.

Dieser zu beiden Seiten der unteren Mittellinie gelagerte Muskel ist in der Regel mit fünf zackigen *inscriptiones tendineae* durchflochten. Er entspringt, ziemlich schmal, mit starker Sehne vom unteren Rande des Schambeins, verläuft von hier, rasch breiter werdend, vorwärts und theilt sich an der zweiten *inscriptio tendinea* (von hinten gerechnet) in zwei Portionen.

a) Die laterale (Fig. 63 *r*) geht in die *portio abdominalis* des *m. pectoralis* über und bildet den grösseren lateralen Theil dieses Muskels (s. unten).

b) Die mediale (*r'*) setzt ihren Weg als *m. rectus abdominis* fort und verschmälert sich nach vorn allmälig. Am Brustbein angekommen, setzt sich ein Theil ihrer Fasern und zwar die median-

wärts gelegenen, an die Rückenfläche der Knorpelscheibe des Hyposternum an, während die Hauptmasse des Muskels über dem *os coracoideum* an Breite stets abnehmend vorwärts verläuft, um ungefähr an der fünften *inscriptio tendinea* direct in den *m. sternohyoideus* (s. diesen) überzugehen.

Fig. 63.

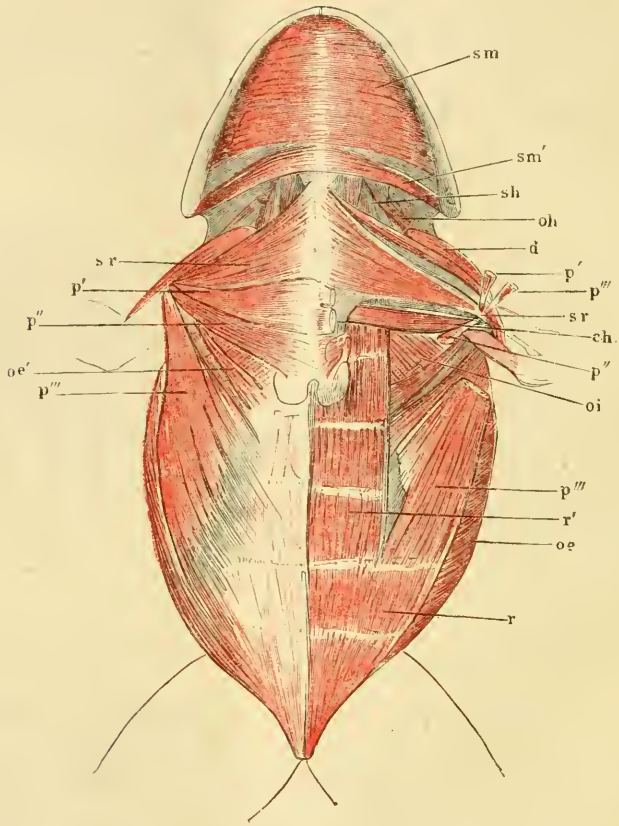

Muskeln der Brust, der Kehle und des Bauchs von rana esculenta.

p' port. sternalis anterior des m. pectoralis.
p'' port. sternalis post. desselben.
p''' portio abdominalis desselben.
d m. deltoideus.
ch m. coraco-humeralis.
s r sternoradialis.
o i m. obliquus abdom. internus.
o e m. obliq. abdom. externus.
o e' Scapularportion desselben.
r m. rectus abdom.
r' mediale Portion desselben.
o h m. omohyoideus.
s h m. sternohyoideus.
s m m. submaxillaris.
s m' m. Zungenbeinursprung desselben.

29. *m. obliquus externus* (Fig. 64 *oe*, *oe'*). m. obliquus externus.

Zenker, l. c. S. 31, m. obliquus.
Dugès, dorso-sous-abdominal, n. 54.

Der *m. obliq. abdominis externus* entspringt

a) von der Aponeurose, welche die langen Rückenmuskeln deckt und mit dieser von den Dornfortsätzen. Der vordere Rand des

Fig. 64.

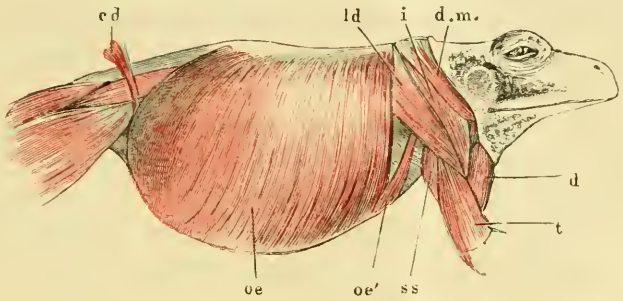

Muskeln des Stammes von rana esculenta, von der rechten Seite.
oe m. obliquus abdom. externus.
oe' Scapular-Ursprung desselben.
ld m. latiss. dorsi.
i m. infraspinatus.
dm m. depressor maxillae.
ss m. subscapularis.
d m. deltoideus.
t m. triceps brachii.
cd m. cutaneus femoris.

obliquus externus deckt den hinteren Rand des *m. latissimus dorsi*, welcher von der unteren, ventralen Fläche der Aponeurose entspringt. Die Aponeurose theilt sich lateralwärts gleichsam in zwei Zipfel, wovon der eine, hintere, in den *obliquus externus* übergeht, während der vordere die Ursprungssehne des *depressor maxillae inf.* (*dm*) bildet (vergl. Fig. 67).

b) Eine zweite schmale Portion, *portio omo-abdominalis* (Fig. 64 *oe'*) (*m. xipho-adscapulaire* Dugès n. 62) entspringt vom hinteren Rande der *scapula* mit dünner Sehne, verbreitert sich im Verlauf nach hinten und unten und fliesst mit dem vorderen Rand der grossen Portion zusammen.

Der ganze Muskel setzt sich mit seinen vordersten Fasern an den Knorpel des *Sternum* an, die folgenden gehen in eine Aponeurose über, die über die untere Fläche des *m. rectus abdominis*, mit dessen *inscriptiones tendineae* verwachsen, zur *linea alba* geht.

m. obliquus internus.

30. *m. obliquus internus* (und *transversus*) (Fig. 65 und 66 *oi*).

Dugès, ileo-transverso-sous-sternal, S. 53.
Zenker, transversus l. c. S. 31.
Kuhl, transversus, l. c. S. 116.

Dieser Muskel entspricht zugleich dem *obliq. internus* und *transversus*, und ist daher von verschiedenen Autoren bald mit dem einen bald mit dem anderen Namen bezeichnet worden.

Die Fasern entspringen sehnig:

a) von den Querfortsätzen der Wirbel (vom vierten an rückwärts) und von einer die *mm. intertransversarii* bedeckenden Fascie, ferner

b) vom Darmbein, und zwar mit starker Sehne vom oberen Rand und mit schwächeren und weniger Fasern von der lateralen Fläche desselben. Die letzteren Fasern sind von den ersteren bedeckt und diese enden nach hinten mit einem scharfen concaven Rande.

Die Muskelbündel laufen von den genannten Punkten aus divergirend theils vor- theils rückwärts; die ersteren werden vorn, vor dem vorderen Rand des *m. obliquus externus*, nur theilweise bedeckt

Fig. 65.

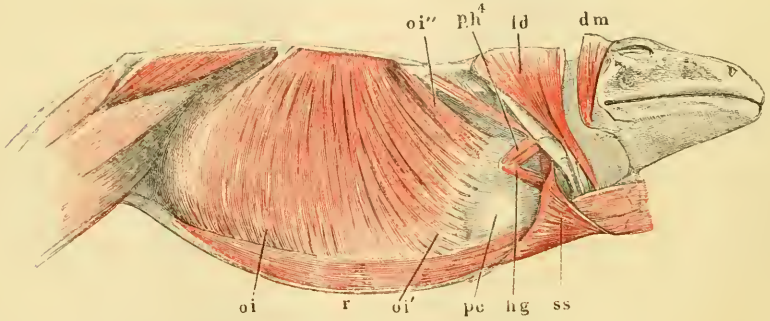

Bauchmuskeln der zweiten Schicht von rana esculenta von rechts und unten gesehen. Der m. obliquus externus ist entfernt, die rechte Vordercxtremität stark nach vorn umgewendet.

o i m. obliquus internus.
o i' Ansatz der dritten Portion desselben am Herzbeutel.
p c Herzbeutel.
o i'' zweite Portion, welche sich an den Schlund ansetzt.
r m. rectus abdominis.
s s m. subscapularis.
d m m. depressor maxillae.
l d m. latiss. dorsi und infraspinatus.
*p h*⁴ m. petrohyoideus quartus.
h g m. hyoglossus.

von der *portio omo-abdominalis* desselben (vergl. Fig. 63, 64), sichtbar. Der hintere Rand des Muskels ist frei.

Die Insertion des Muskels ist eine sehr verschiedenartige und es vereinigt dadurch dieser Muskel sehr verschiedene Functionen in sich.

a) Der vorderste Theil des Muskels (Fig. 66 *oi'''*), dessen Fasern nach vorwärts verlaufen, setzt sich

1. mit einem Theil seiner Fasern an das *Sternum* und das *os coracoideum* an.

2. Ein zweiter Theil, es ist dies der vom Querfortsatz des vierten Wirbels entspringende (Fig. 63 *oi''*), umfasst zwerchfellartig den Schlund (Fig. 66 *oe*) und setzt sich an dessen Seite bis nach hinten hin an (Fig. 66 *oi'*). Diese Portion ist von der folgenden etwas getrennt.

3. Eine dritte Portion, hinter der vorigen gelegen, geht von dem Schlund über das Pericardium (Fig. 65 *pc*) und an diesem befestigt bis gegen die Mittellinie (Fig. 65 *oi'* und Fig. 66 *oi''*) über dem *sternum*, dem *m. rectus* und *sternohyoideus* laufend. Die Insertionsränder der Muskeln beider Seiten bilden einen nach vorn offenen Winkel.

In diesen dünnen Rändern liegen die Muskelbündel in fast nur einfacher Lage und sie eignen sich daher gut zu mikroskopischer Untersuchung.

Fig. 66.

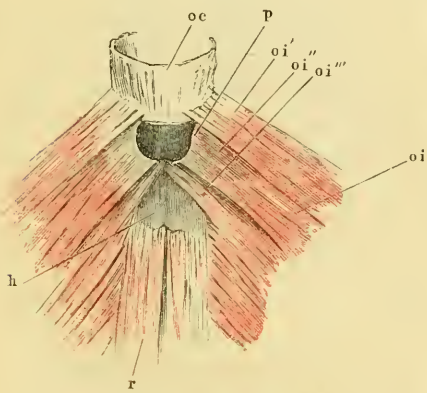

m. obliquus internus mit seinen Ansätzen von der oberen (Eingeweide-) Seite dargestellt.
o e Speiseröhre.
o i m. obliquus internus.
o i' Fasern des obliq. int., welche sich an dieser ansetzen.
o i'' Fasern desselben, welche sich am Herzbeutel *p* ansetzen.
o i''' Fasern desselben, welche sich am hyposternum und os corac. befestigen.
h hyposternum.
r m. rectus abdominis.

b) Der mittlere und hintere Theil des Muskels geht gerade abwärts oder etwas rückwärts gegen den lateralen Rand des *m. rectus* und geht hier in eine Sehne über, die zum grösseren Theil auf der oberen Fläche des *rectus* zur *linea alba* verläuft.

2. Rückenmuskeln.

Die Rückenmuskeln sind von einer Fascia, *fascia dorsalis* (Fig. 67 *fd*), bedeckt, welche an den Dornfortsätzen der Wirbel befestigt ist und nach vorn, den *m. temporalis* deckend, am *os frontoparietale* und *tympanicum*,

nach hinten am oberen Rand der Darmbeine und dem Steissbeinende sich ansetzt. Der hintere Theil, welcher den Ursprung des *m. longissimus dorsi*, den *m. coccygeo-iliacus* und *coccygeo-lumbaris* deckt, ist besonders stark. Von dem vorderen Theil entspringen seitlich mehrere Muskeln, nämlich ein Theil des *m. obliquus abdominis externus*, der *m. latissimus dorsi* und der *m. depressor maxillae inferioris* (siehe diese). In der obersten Schicht liegen, unmittelbar von der *fasc. dorsalis* bedeckt, der *m. cucullaris*, der *m. retrahens scapulae*, der von der Fascia selbst entspringende *latissimus dorsi* und die Scapula mit ihren Muskeln; dann folgen die langen Rückenmuskeln und in der dritten tiefsten Schicht die kurzen Rückenmuskeln.

Die einzelnen Muskeln sind folgende:

A. Gliedermuskeln des Rückens (für die Bewegung des Schultergürtels und Arms bestimmt).

m. cucullär. 31. *m. cucullaris* (Fig. 67 *c*).

Cuvier, angularis.
Dugès, n. 58, sous-occipito-adscapulaire.
Zenker, levator scapulae sublimis.

Um diesen Muskel zu sehen, muss man die *fascia dorsalis* von den Dornfortsätzen trennen und mit dem von derselben entspringenden *m. depressor maxillae inf.* nach aussen zurückschlagen. Derselbe entspringt von der hinteren Fläche des *os occipitale laterale* bis nahe gegen die Mitte; beide Muskeln verlaufen divergirend, einen nach hinten offenen Winkel bildend, nach rückwärts, und setzen sich an der vorderen oberen Ecke der *pars suprascapularis scapulae* an deren ventrale Fläche und medialen Rand an.

Cuvier betrachtet diesen Muskel als Analogon des *m. levator anguli scapulae*. Dugès und Meckel sehen in ihm den vorderen Theil des *m. cucullaris*; als hinteren Theil dieses Muskels betrachtet der erstere den *m. rhomboideus*. Dieser letzteren Anschauung kann ich aus Gründen, die bei diesem ihre Erörterung finden werden, nicht beitreten, und betrachte daher den in Rede stehenden Muskel als einzigen Repräsentanten des *m. cucullaris* des Menschen.

32. *m. latissimus dorsi* (Fig. 67, 57 *ld*). m. latissimus dorsi.

Dugès, n. 66, lombo-huméral.
Zenker, depressor bracchii.

Dieser dünne, dreieckige Muskel entspringt von der ventralen Fläche der *fascia dorsalis* und wird nach hinten theilweise vom vorderen Rand des *m. obliquus abdominis externus* bedeckt. Lateralwärts verschmälert sich der Muskel und geht in eine platte Sehne über, welche mit der des *m. infraspinatus* verschmilzt und sich an die laterale Fläche der *crista deltoidea* mit einer dreieckigen Ausbreitung ansetzt.

33. *m. retrahens scapulae, mihi* (Fig. 67 *r*). m. retrahens scapulae.

Dugès, n. 59, lombo-adscapulaire.
Klein, m. rhomboideus, l. c. S. 26.
Zenker, omoplateus rectus? S. 37 l. c.
Kuhl, l. c. 124, retrahens rhomboideus.

Dieser platte, länglich viereckige Muskel entspringt vom Querfortsatz des vierten Wirbels und hängt mit dem dritten (von vorn gezählt) der den *m. longiss. dorsi* quer durchsitzenden Sehnenstreifen zusammen. Nach hinten bildet seinen Ursprung ein convexer Rand, von da verläuft er vor- und etwas lateralwärts und inserirt sich an der ventralen Fläche der knorpeligen Scapula nahe dem medialen Rand. Dieser Muskel liegt neben dem *m. serratus* oder *transv. scap. tertius* (Fig. 69 *ts''*) und hat einen diesem ganz analogen Verlauf. Es wäre daher vielleicht am geeignetsten, ihn auch als *m. serratus* zu bezeichnen. Er entspringt von Theilen, welche Rippen entsprechen, und setzt sich an

Fig. 67.

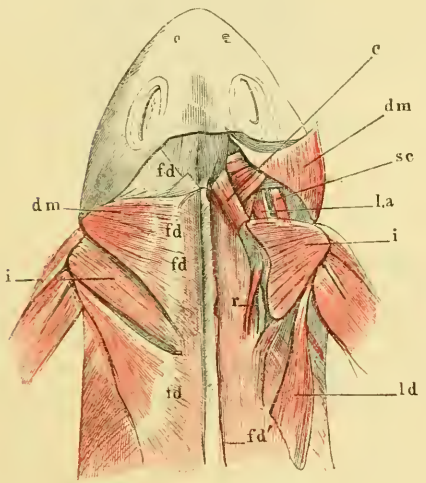

Muskeln des Rückens und Schulterblatts.

f d fascia dorsalis.
f d' dieselbe rechts in der Nähe der Dornfortsätze durchschnitten.
d m m. depressor maxillae, von der fascia dorsalis entspringend, auf der rechten Seite durchschnitten und zurückgeschlagen.
l d latissimus dorsi, desgl. (links ist der Muskel nicht bezeichnet).
i m. infraspinatus.
c m. cucullaris.
l a m. levator anguli scapulae.
s c m sternocleidomastoideus.
r m. retrahens scapulae.

die Scapula an, wie dieser. Mit dem *m. cucullaris*, womit ihn Dugès (als hintere Portion desselben) zusammenbringt, und dem *m. rhomboideus*, für welchen ihn Klein erklärt, hat er jedenfalls keine Analogie, da er nicht von Dornfortsätzen, wie diese, entspringt.

B. Lange Rückenmuskeln.

m. extensor dorsi comm.

34. *m. extensor dorsi communis* (Fig. 68 *lgd*).

Cuvier, long-dorsal, l. c. I. 301.

Dugès, n. 33 bis 40, masse des muscles surspinaux divisée en huit faisceaux principaux: 1. vertébro-sus-occipital, 2 bis 5. transverso-spinaux, 6. transverso-coccyg., 7. sacro-coccygien, 8. ileo-coccygien. Die Muskeln 1 bis 7 bilden den lombo-costal, 8. den ischiococcyg. Cuv.

Zenker, m. sacrolumbaris.

Klein, longiss. dorsi, coccygeo-lumb., coccyg.-illiac.

Diese Muskelmasse ist bedeckt von der *fascia dorsalis*, dem *m. cucullaris* und *retrahens scapula* und der knorpeligen Scapula, und entspricht 1. dem *m. ileo-costalis* und *longissimus lumborum*, *dorsi* und *cervicis* (Henle); 2. dem *semispinalis* und *spinalis* (ebenfalls in Henle's Sinn genommen).

Man kann an demselben folgende Abtheilungen unterscheiden:

m. longiss. dorsi.

35. 1) *m. longiss. dorsi* (Fig. 68 *lgd*).

Derselbe entspringt vom vordersten Theil des *os coccygis* und läuft neben der Mittellinie durch die Dornfortsätze von dem der anderen Seite getrennt vorwärts. Der mediale Theil geht über die hinteren Dornfortsätze, ohne sich mit denselben zu verbinden, hinweg bis zum fünften, und setzt sich von diesem an dieselben und dann an das Hinterhauptsbein an. Der laterale Theil steigt aus- und aufwärts, um sich an die Querfortsätze und *processus obliqui* vom sechsten an vorwärts anzusetzen, und zugleich entspringen an den Querfortsätzen und an den oberen Dornfortsätzen accessorische Muskelbündel, welche, in den gemeinschaftlichen Muskelbauch übergehend, sich mit diesem an das Hinterhaupt ansetzen.

Der Muskel ist von sehnigen Scheidewänden durchzogen, welche von den Querfortsätzen ausgehen und in einer von unten und vorn nach hinten und oben gerichteten Ebene den Muskel durchsetzen.

Dieselben haben einen wellenförmigen Verlauf, wie Fig. 68 zeigt. Es verräth durch diese Anordnung der Muskel noch seinen Ursprung aus den Seitenrumpfmuskeln der Fische und fischartigen Amphibien, aus welchen er auch bei der Froschlarve hervorgeht.

36. 2) *m. coccygeo-sacralis* (Fig. 68 *cl*). m. coccygeo-sacralis.

Dieser Muskel ist theilweise bedeckt vom hinteren Theil des vorhergehenden und entspringt von den Seitenflächen der vorderen Hälfte des *os coccygis*. Die lateral- und vorwärtsverlaufenden Fasern desselben setzen sich theils an den *proc. transversus* des letzten (Kreuzbein-) Wirbels, das sind die hintersten Fasern, theils, und das sind die am vordersten Theil des Steissbeins entspringenden, an den Bogen des letzten Wirbels. Die ersteren kann man somit wohl als den letzten *m. intertransversarius*, die letzteren als den hintersten *m. intercruralis* betrachten.

Fig. 68.

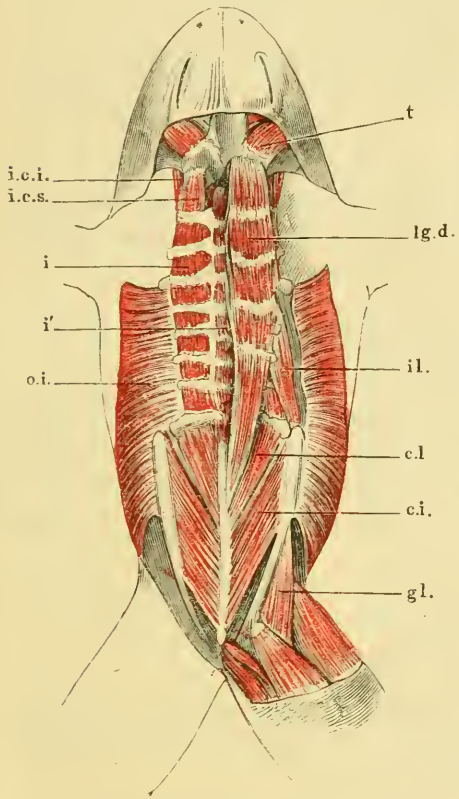

Muskeln des Rückens und Beckengürtels von rana esculenta.

t m. temporalis.
lgd m. longissimus dorsi.
i mm. intertransversarii.
ici m. intertransv. capitis inferior.
ics m. intertr. cap. sup.
i' mm. intercrurales.
il m. ileo-lumbaris.
cl m. coccygeo-sacralis.
ci m. coccygeo-iliacus.
oi m. obliq. internus.
gl m. glutaeus.

37. 3) *m. coccygeo-iliacus* (Fig. 88 *ci*). m. coccygeo-iliacus.

Dieser seitlich und hinter dem vorigen gelagerte Muskel entspringt von der Seitenfläche des *os coccygis* fast der ganzen Länge nach und setzt sich an die zwei vorderen Drittheile der medialen Fläche des *os ilei* an. Der medialste und vorderste Theil des Muskels ist von dem vorhergehenden bedeckt.

m. ileolumbaris.

38. *m. ileolumbaris* Klein (Fig. 68 *il*).

Dugès, 51, transverso-iliaque.
Cuvier, Zenker etc., quadr. lumborum.

Dieser offenbar dem *quadratus lumborum* entsprechende Muskel entspringt vom vorderen Ende des Darmbeins, verläuft vorwärts und setzt sich an die Querfortsätze des siebenten bis vierten Wirbels.

C. Kurze Rückenmuskeln.

m. intertransversar. capitis sup.

39. *m. intertransversarius capitis superior* (*mihi*) (Fig. 68 *ics*).

Dugès, 41, ex-occipito-transversaire sup.

Dieser kleine Muskel entspringt vom *os petrosum*, von unten her bedeckt vom *levator anguli scapulae*, und setzt sich an den Querfortsatz des zweiten Wirbels an.

m. intertransversar. cap. inferior.

40. *m. intertransversarius capitis inferior* (Fig. 68 *ici*).

Dugès, 42, ex-occipito-transv. inf.

Liegt an der Bauchfläche des vorigen, lässt sich aber leicht von demselben trennen; er entspringt von der Ecke des Felsenbeins und setzt sich mit dem vorigen an den *proc. transversus* des dritten Wirbels an. Zwischen diesen beiden Muskeln verläuft der *N. vagus* nach aussen.

mm. intertransversarii dorsi.

41. *mm. intertransversarii dorsi* (Fig. 68 *i*).

Dugès, n. 43 bis 50, intertransversaires.

Es sind dies sieben kleine Muskeln, welche die eben genannten nach hinten fortsetzen und vom zweiten Wirbel an rückwärts zwischen den Querfortsätzen ausgespannt sind.

mm. intercrurales.

42. *mm. intercrurales* (*mihi*) (Fig. 68 *i'*).

Klein, S. 29, interspinales, interobliqui.

Unter diesem Namen fasse ich die kleinen Muskeln zusammen, welche den Raum zwischen den Wirbelbogen ausfüllen; *m. interspinales* kann man sie bei der Kürze der *proc. spinosi* kaum nennen.

III. Muskeln der vorderen Extremität.

1. Muskeln am Schultergürtel.

A. Hintere (Schulterblattmuskeln).

I. Muskeln, welche, vom Kopf oder Rumpf entspringend, sich an die Schulterblätter ansetzen und diese damit den ganzen Schultergürtel bewegen.

Von diesen Muskeln liegen die einen am Rücken, wie der *m. cucullaris* und *retrahens scapulae*. Diese wurden bei den Rückenmuskeln beschrieben. Die anderen, die sich zum Theil auf der unteren Fläche der Schulterblätter ansetzen, sind nur zum Theil von hinten, vollständig dagegen dann sichtbar, wenn nach geschehener Eventration der Schultergürtel unten in der Mittellinie durchschnitten und die Hälften beiderseits nach oben umgelegt werden, so wie dies an dem in Fig. 69 abgebildeten Präparat geschehen ist.

a) Muskeln, welche vom Kopf entspringen:

43. *m. levator anguli scapulae* (Fig. 69 *la*). m. levator anguli scap.

Dugès, sous-occipito-adscapulaire, n. 60.
Zenker, protractor scapulae. Tab. I, Fig. 5.
Cuvier, leçons I, 379, erwähnt diesen Muskel als einen Theil des m. Serratus anticus magnus.

Dieser ziemlich starke Muskel entspringt breit von der unteren Fläche des *os petrosum* und *os occipitale basilare* bis zum Rand des *foramen magnum*, auch wohl mit einigen Fasern vom Seitenschenkel des *os sphenoideum*. Von da verläuft derselbe rückwärts und lateralwärts und setzt sich, indem er aus der frontalen Ebene in eine mehr sagittale sich wendet, an die untere Fläche der *pars suprascapularis* nahe dem hinteren Rande an und umfasst mit seiner Insertion den hinteren Rand des *m. interscapularis*. Wirkung: zieht die Schulterblätter nach vor- und medianwärts oder den Kopf abwärts.

m. sterno-cleidoma-stoideus.

44. *m. sternocleidomastoideus* (Fig. 69 *sc*).

Dugès, scapulo mastoidien, n. 65.
Cuvier, sterno-mastoidien.
Zenker, protractor scapulae, I, 5. 1.

Dieser ziemlich schmale Muskel verläuft in ziemlich gleicher Richtung mit dem vorigen und liegt vor- und lateralwärts von demselben.

Seine Fasern nehmen ihren Ursprung vom äussersten Theil des *os petrosum* und vom hintersten des *os tympanicum*, bedeckt vom *m. digastricus maxillae* und vom hinteren Rand des knorpligen Trommelfellrings. Der Muskel verläuft vom letztgenannten Muskel bedeckt nach rück- und abwärts und setzt sich an die Concavität des vorderen Randes der Scapula, lateralwärts vom Ursprung des Deltamuskels. Offenbar zieht derselbe die Schulter vor- und medianwärts oder beugt den Kopf abwärts.

m. protrahens scap.

45. *m. protrahens scapulae* (Fig. 69 *ps*).

Dugès, Zenker, protractor acromii, tb. I, Fig. 5, 3.

Dieser Muskel, welcher an der lateralen Seite des *rectus capitis inferior* liegt, entspringt vom *os petrosum* und läuft, von unten her vom *levator anguli scapulae* bedeckt, rückwärts und lateralwärts und setzt sich an die ventrale Fläche der knorpligen Scapula an, die er nach vorwärts zieht.

b) Muskeln, welche von der Wirbelsäule entspringen.

m. transv.-scapularis maior.

46. *m. transverso-scapularis maior (mihi)* (Fig. 69 *ts*).

Dugès, transverso-interscapulaire, n. 63.
Bei Cuvier, l. c. S. 380, wahrscheinlich ein Theil des Serratus.
Zenker, tb. I, Fig. 5, 3, depressor acromii tb. II, Fig. 3, 15.
Klein, depressor scapulae.

Der Muskel entspringt sehnig vom *proc. transversus* des vierten Wirbels und zwar von der knorpligen Apophyse, mit einer kleinen Zacke auch vom Knorpel des *proc. transversus* des dritten Wirbels. Von da verläuft der Muskel sich verschmälernd lateralwärts, vor- und aufwärts gegen die Scapula und setzt sich am hinteren Rand derselben, gegenüber der Insertion des *m. sternocleidomastoideus* an dieselbe an. Er zieht die Schulter einwärts, rück- und abwärts.

47. *m. transverso-scapularis minor (mihi)* (Fig. 69 *ts'*). m. transv.-scapularis minor

Dugès, transverso-adscapulaire, n. 61.
Bei Cuvier wahrscheinlich ein Theil des Serratus.
Zenker, tb. I, Fig. V, 7, detractor scapulae.

Dieser Muskel, welcher beträchtlich kürzer als der vorige ist, nimmt seinen Ursprung von dem *processus transversus* des dritten Wirbels, bedeckt vom *m. levator anguli scapulae*, und liegt vor dem vorhergehenden Muskel; er läuft lateral- und vorwärts und setzt sich an die ventrale Fläche der knorpligen Scapula. Dugès betrachtet diesen Muskel, dessen Wirkung offenbar die gleiche ist, wie die des vorigen, als einem Theil des *serratus anticus magnus* entsprechend; den anderen Theil des *serratus* findet er in der *portio scapularis* des *m. obliquus externus* repräsentirt (*xipho-adscapulaire* Dugès, n. 62).

Fig. 69.

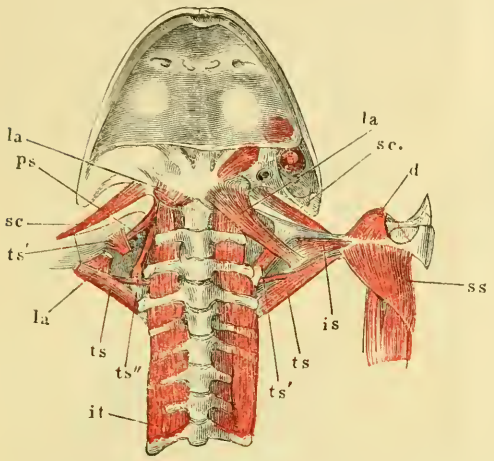

Muskeln des Schulterblatts von der unteren Seite. Der Schultergürtel ist unten in der Mittellinie durchschnitten und die Hälften sind nach beiden Seiten aus einander gelegt.

sc m. sternocleidomastoideus.
la lev. anguli scapulae.
ts transverso-scap. maior.
ts' transverso-scapularis minor.
tr'' transverso-scapularis tertius s. serratus
ps protrahens scapulae.
is interscapularis.
ss subscapularis.
d deltoides.
it intertransversarii.

48. *m. transverso-scapularis tertius s. serratus (mihi)* (Fig. 69 *ts''*). m. transv.-scapularis III us.

Der *transverso-scap. tertius* ist grösser als der vorige, breit und flach und nimmt seinen Ursprung vom *proc. transv.* des dritten und vierten Wirbels. Von da verläuft er aufwärts und medianwärts und setzt sich an die ventrale Fläche der knorpligen Scapula nahe dem medialen Rande an. In Lage, Verlauf und offenbar auch in der Wirkung entspricht dieser Muskel am meisten dem *m. serratus anticus maior* des Menschen.

II. Muskeln am Schulterblatt, welche von diesem entspringen und sich wieder an diesem oder am Humerus inseriren.

a. Auf der unteren Fläche.

m. interscapularis.

49. *m. interscapularis* (Fig. 70 *is*).

Dugès, interscapulaire, n. 64.

Die eine breite sehnige Insertion dieses dreieckigen Muskels ist am lateralen Ende der knorpligen Scapula befestigt, von da geht derselbe, fleischig werdend und sich zuspitzend, medianwärts, um sich an der Leiste an der Eingeweidefläche der Scapula zu befestigen, von welcher sowohl der *m. deltoides* als der *m. subscapularis* entspringt, indem er sich mit seiner Spitze zwischen diese beiden Muskeln einschiebt; er nähert die beiden Abtheilungen des Schulterblatts und stellt sie im Winkel zu einander.

Fig. 70.

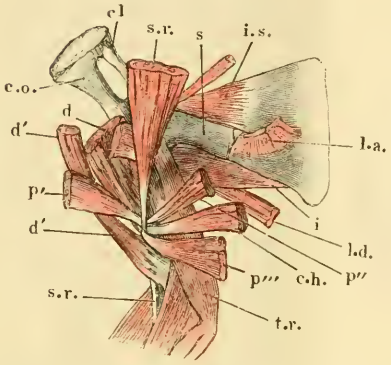

Muskeln des Schultergürtels und des Arms der rechten Seite. os coracoideum (*co*) und clavicula (*cl*) sind nach Durchschneidung des in der Medianebene gelegenen Knorpels lateralwärts umgelegt.

co os coracoideum.
cl clavicula.
s knöcherne Scapula.
s' knorplige Scapula.
sr m. sternoradialis, am Ursprung abgeschnitten.
d m. deltoideus.
d' port. clavicul. desselben.
p' port. sternalis ant. des m. pectoralis.
p'' port. stern. post.
p''' port. abdominalis.
ch m. coraco-humeralis.
ld m. latissimus dorsi.
is m. interscapularis.
i m. iufraspinatus.
la m. levator anguli scapulae.
tr m. triceps brachii.

m. subscapularis.

50. *m. subscapularis* (Figur 71 *ss*).

Dugès, sous-scapulo huméral, n. 72.

Derselbe liegt auf der oberen oder Eingeweidefläche der ventralen Abtheilung des Schultergürtels, von unten her vom *m. coraco-humeralis* bedeckt und entspringt von der dorsalen Fläche der knöchernen Scapula und des *os coracoideum* von einer Knochenleiste, die, auf dem letzteren Knochen beginnend, sich auf den dem *proc. coracoideus* entspre-

Fig. 71.

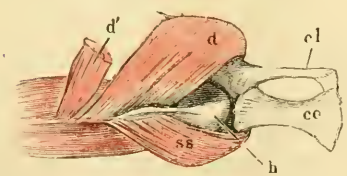

Schultergürtel der rechten Seite, von unten gesehen, der Arm in stärkster Abduction.

co os coracoideum.
cl clavicula.
h humerus.
ss m. subscapularis.
d m. deltoideus.
d' port. clav. desselben.

chenden dorsalen Fortsatz der knöchernen Scapula fortsetzt und vom hinteren Rande des *os coracoideum*. Von da läuft der starke Muskel lateralwärts und setzt sich in ziemlicher Ausdehnung an die mediale Fläche der *crista deltoidea* des Humerus; der *m. subscapularis* ist ein kräftiger Antagonist des Deltamuskels und zieht den gehobenen Arm rückwärts und an den Rumpf an.

b) Auf der oberen Fläche.

51. *m. infraspinatus* (Fig. 72 *i*, Fig. 57 zwischen *ld* und *dm*). m. infraspinatus.
Dugès, adscapulo-huméral, n. 67.

Dieser Muskel, welcher dem *m. infraspinatus*, *teres minor* und *maior* des Menschen entspricht, ist von dreieckiger Gestalt, die breite Basis gegen die Mittellinie gewendet und bedeckt die obere Fläche des knorpligen Schulterblatts. Von der oberen Fläche des letztgenannten Skeletstücks entspringen seine Fasern und zwar nahezu von der ganzen Fläche mit Ausnahme des medialen hyalinknorpligen Randes, laufen convergirend lateralwärts und gehen in eine platte Sehne über, welche sich mit der des *m. latissimus dorsi* verbindet und an die laterale Fläche der *crista deltoidea humeri* mit einer dünnen platten dreieckigen sehnigen Ausbreitung sich ansetzt.

Fig. 72.

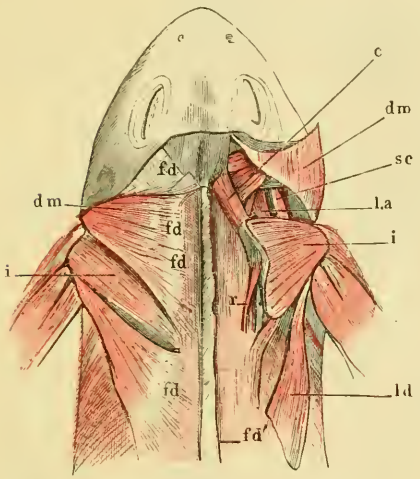

Muskeln des Rückens und Schulterblatts.
fd fascia dorsalis.
fd' dieselbe rechts in der Nähe der Dornfortsätze durchschnitten.
dm m. depressor maxillae, von der fascia dorsalis entspringend, auf der rechten Seite durchschnitten und zurückgeschlagen.
ld latissimus dorsi, desgl. (links ist der Muskel nicht bezeichnet).
i m. infraspinatus.
c m. cucullaris.
l a m. levator anguli scapulae.
sc m. sternocleidomastoideus.
r m. retrahens scapulae.

Allgemeine Uebersicht der Schulterblattmuskeln.

Die am Schulterblatt befestigten Muskeln sind:

1. Rückenmuskeln (*m. cucullaris* und *m. retrahens scap.*), s. diese.
2. Halsmuskeln (*m. omohyoideus*).

3. Bauchmuskeln (*port. scapularis* des *m. obliquus externus*).

4. Eigentliche Schulterblattmuskeln: *m. levator anguli scapulae*; *m. sternocleidomastoideus*; *m. protrahens scapulae*; *mm. transverso-scapularis maior*, *minor* und *tertius* s. *serratus*; *m. interscapularis*, *m. subscapularis*; ferner der lange Kopf des *m. triceps*.

Von hinten sind sichtbar der *m. cucullaris*, *m. rhomboideus*, *m. subscapularis* (zum Theil) und *m. transverso-scapularis maior*. Durchschneidet man den Schultergürtel unten in der Mitte und legt die Hälften aus einander, so erblickt man den *omohyoideus*, *sternocleidomastoideus*, *levator anguli scapulae*, *protrahens scapulae*, *transverso-scapularis minor* und *tertius*, *interscapularis* und *subscapularis*.

B. Untere Muskeln am Schultergürtel (Brustmuskeln).

Sie entspringen alle vom Schultergürtel und inseriren sich am Humerus oder dem Vorderarm.

m. pectoralis.

52. *m. pectoralis* (Fig. 73).

Liegt auf der unteren Seite des Schultergürtels und besteht aus mehreren Portionen.

portio sternalis anter.

a) *portio sternalis anterior (mihi)* (Fig. 73, 74 *p'*).

Dugès, clavi-huméral, n. 70 (port. clavic. du grand pectoral).

Diese vorderste Abtheilung des *m. pectoralis* entspringt von dem *os hyposternale* und dem in der Medianebene gelegenen Knorpel, welcher die beiderseitigen *ossa coracoidea* verbindet. Der in der Mittellinie breite Muskel verläuft, sich verschmälernd, lateralwärts und setzt sich mit seiner Sehne an die *crista deltoidea* des Humerus an.

portio sternalis post.

b) *portio sternalis posterior (mihi)* (Fig. 73 und 74 *p''*).

Dugès, sterno-huméral, n. 71 (port. sternal du grand pectoral).
Klein, humero-sternalis.

Dieser Muskel, welcher mit seinem vorderen Rand eng am hinteren Rand des voranstehenden Muskels anliegt, entspringt ziemlich breit vom knöchernen Theil des Sternums und von der Knorpelscheibe (Schwertknorpel) desselben; von dem Ursprung aus wendet er sich lateral- und etwas vorwärts und setzt sich in der Rinne des *os humeri* an, welche neben der *crista deltoidea* herunter läuft. Zwischen den

Sehnen dieses und des vorigen Muskels liegt die Sehne des *m. sterno-radialis*.

c) *portio abdominalis* (Fig. 73, 74 *p'''*). portio abdominalis.

Dugès, abdomino-huméral, n. 69 (port. costal du grand pectoral).
Zenker, brachio-abdominalis.
Klein, humero-abdominalis.

Diese Portion entspricht dem Rippenursprung des *m. pectoralis maior* des Menschen und insbesondere der Zacke desselben, welche mit der Aponeurose des *m. obliquus abdominis externus* in Verbindung steht. Der laterale Theil dieses Muskels entspringt von dem *m. rectus abdominis*, d. h. er bildet eine unmittelbare Fortsetzung des lateralen Theils dieses Muskels (Fig. 73 *r*); der kleinere mediale Theil entspringt von der oberen Fläche der Aponeurose des *m. obliquus abdominis externus*. Von diesen Ursprüngen verläuft der Muskel, sich ver-

Fig. 73.

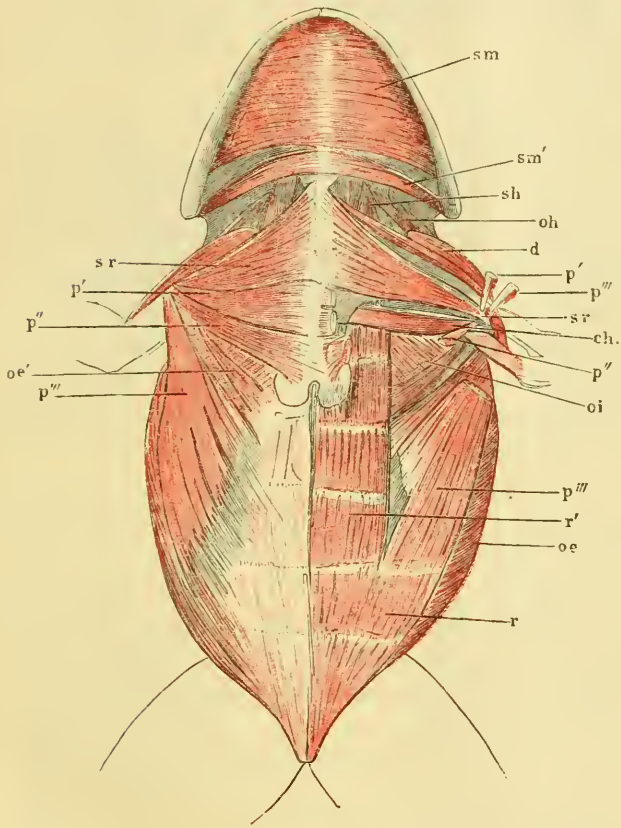

Muskeln der Brust, der Kehle und des Bauches von rana esculenta.

p' port. sternalis anterior des m. pectoralis.
p'' portio sternalis post desselben.
p''' portio abdominalis desselb.
d m. deltoideus.
ch m. coraco-humeralis.
s r m. sternoradialis.
o i m. obliquus abdominalis internus.
o e m. obliquus abdominalis externus
oe' Scapularportion desselben.
r m. rectus abdominalis.
r' mediale Portion desselben.
o h m. omohyoideus.
s h m. sternohyoideus.
s m m. submaxillaris.
sm' Zungenbeinursprung desselben.

schmälernd, lateralwärts und vorwärts; die lateralen Bündel sind die längsten und verlaufen am steilsten, die medialen laufen mehr horizontal und sind kürzer. Dass die Wirkung dieses Muskels je nach der isolirten oder combinirten Wirkung der einzelnen Portionen eine sehr verschiedene sein wird, liegt auf der Hand, jedenfalls werden die beiden Vorderextremitäten dadurch gegen einander und nach abwärts bewegt.

m. coracohumeralis.

53. *m. coracohumeralis* Dugès (Fig. 73, 74 *ch*).

Dugès, n. 73.
Klein, adductor humeri.

Dieser lange und schmale Muskel liegt bedeckt von der *port. sternalis ant.* und *posterior* des *pectoralis maior* auf dem hinteren Rande des *os coracoideum* und dem untersten Theil des *m. subscapularis* auf und entspricht, wenn auch nicht der Insertion, doch der Lage nach am meisten dem *m. pectoralis minor*. Er entspringt schmal vom medialen Ende des *os coracoideum* nahe am *os hyposternale* und verläuft, bedeckt von der *port. sternalis* des *pectoralis* lateralwärts und setzt sich an der Mitte des Humerus an, zwischen *m. deltoideus* und *caput internum* des *m. triceps*. Er zieht den Arm gegen den Rumpf.

m. sternoradialis.

54. *m. sternoradialis* Cuvier (Fig. 73, 74 *sr*).

Dugès, pré-sterno-clavi-radial, n. 74.

Dieser Muskel, welcher offenbar dem *biceps brachii* des Menschen entspricht, liegt vor der *portio sternalis anterior* des *m. pectoralis*; der hintere Rand des Muskels wird von diesem bedeckt. Er entspringt mit breiter Basis von dem *os episternale* und dem Knorpel desselben, sowie von dem in der Mitte zwischen beiden *ossa coracoidea* liegenden Knorpel; die Fasern laufen convergirend theils rückwärts, theils lateralwärts und gehen in eine lange starke Sehne über, welche in der Rinne neben der *crista deltoidea* durch sehnige Fasern, die von den Ansätzen des *m. pectoralis* ausgehen, darin befestigt, verläuft, dann den untersten Theil der Fleischmasse des Deltamuskels durchbohrt und sich am vorderen Gelenkende des *os antibrachii* an der dem *radius* entsprechenden Seite ansetzt.

Der *m. sternoradialis* ist ein kräftiger Beuger des Vorderarms.

55. *m. deltoideus* (Fig. 73, 74, 71 *d*). m. deltoideus.

Dugès, pré-sterno-scapulo-huméral, n. 68.

Liegt vor- und lateralwärts vom *m. sternoradialis* und entspricht dem *m. deltoideus* und *supraspinatus* des Menschen; er entspringt mit drei Portionen:

a) Die grössere laterale, *portio scapularis*, mit einem kleinen medialen Theil vom lateralen Ende der Clavicula, dann von dem einen Vorsprung nach vorn bildenden Knorpel zwischen Clavicula und Scapula, zum grössten Theil aber von der Scapula und zwar von der dorsalen Fläche (von derselben Leiste, von welcher der *m. subscapularis* entspringt), vom vorderen Rand und von der ventralen Fläche derselben. Von da geht der Muskel, das Schultergelenk bedeckend, lateralwärts und verbindet sich mit der zweiten Portion.

Fig. 74.

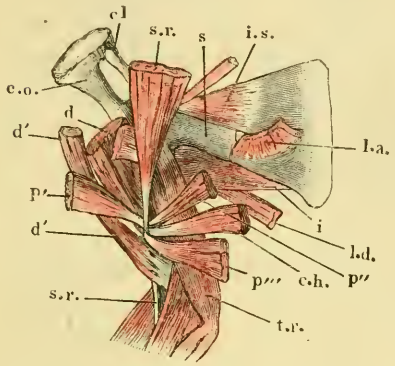

Muskeln des Schultergürtels und des Arms der rechten Seite. os coracoideum (*co*) und clavicula (*cl*) sind nach Durchschneidung des in der Medianebene gelegenen Knorpels lateralwärts umgelegt.

co os coracoideum.
cl clavicula.
s knöcherne Scapula.
s' knorplige Scapula.
sr m. sternoradialis, am Ursprung abgeschnitt.
d m. deltoideus.
d' port. clavicul. desselben.
p' port. sternalis ant. des m. pectoralis.
p'' port. stern. post.
p''' port. abdominalis.
ch m. coraco-humeralis.
ld m. latissimus dorsi.
is m. interscapularis.
i m. infraspinatus.
la m. levator anguli scapulae.
tr m. triceps brachii.

b) Diese, die kleinere mediale Portion, *pars clavicularis* (*musc. cleido-humeralis* Klein) entspringt vom medialen Ende der Clavicula und dem *os episternale* und legt sich im Verlauf an die anderen an. Die *portio scapularis* setzt sich mit einem Theil der Fasern am Anfang der *crista deltoidea humeri* an, mit einem anderen mehr lateralen Theil dieser Portion und mit der *portio clavicularis* dagegen am Ende derselben und an der medialen Seite des Humerus bis zum hinteren Gelenkende hin an; kurz vor dem Ansatz tritt die Sehne des *m. sternoradialis* zwischen den Fasern desselben durch.

Der Deltamuskel zieht den Arm nach vorwärts.

4. Muskeln des Arms.

a) Muskeln des Oberarms.

1. *m. sternoradialis (biceps)* s. Brustmuskeln, Seite 96.

m. triceps brachii.

56. 2. *m. triceps brachii* (Fig. 74 *tr*).

Dugès, scapulo-huméro-olecranien, n. 75.
Capes. Zenker, m. anconaeus.

Liegt an der oberen oder Rückseite des Oberarms und verhält sich in ähnlicher Weise wie beim Menschen. Der erste oder lange Kopf entspringt vom hinteren Rande der Scapula am oberen Pfannenrand und ist hier mit der Kapsel des Schultergelenks verbunden, der zweite oder mediale Kopf entspringt von der oberen und medialen Fläche der vorderen Hälfte des Humerus, bis hinauf zum *caput humeri*, der dritte oder laterale von der lateralen Fläche des Humerus. Ausserdem entspringen, von den vorgenannten Köpfen bedeckt, Fasern von der oberen Fläche des Humerus in seiner hinteren Hälfte, welche man vielleicht als einen vierten Kopf (*m. subanconaeus*) bezeichnen kann. Sämmtliche Muskelursprünge vereinigen sich zu einem starken Muskel, welcher die obere und die beiden Seitenflächen des Humerus deckt und in eine Sehne übergeht, welche mit der Kapsel des Ellenbogengelenks sich verbindet und an den oberen Umfang des vorderen Gelenkendes des *os antibrachii* sich ansetzt. In der Wand der Kapsel ist da, wo sich die Sehne mit derselben verbindet, eine faserige Scheibe eingesetzt, welche offenbar das Olecranon repräsentirt.

b) Muskeln am Vorderarm.

I. An der Beugeseite.

Dieselben liegen in zwei Gruppen, zwischen welchen gegen den Ellenbogen hin eine dreieckige Vertiefung (*plica cubiti*) entsteht, in welche die Sehne des *m. sternoradialis* sich einsenkt.

A. Auf der medialen Seite der Beugefläche.

m. flexor carpi I s. radialis.

57. *m. flexor carpi I* s. *radialis* (Fig. 75 *Fe*).

Dugès, sous-huméro-carpien, n. 83.

Entspricht dem *flexor carpi radialis* oder *rad. ant.* des Menschen, und entspringt von der medialen Kante des Humerus, oberhalb des

epicondylus medialis ziemlich breit, verschmälert sich nach abwärts und setzt sich mit seiner Sehne an das *os semilunare* und *naviculare* des *carpus* an. Im Verlauf hängt er durch einzelne Fasern mit dem folgenden Muskel zusammen. Dieser Muskel (s. oben S. 49) ist beim Männchen, entsprechend der nur bei diesem vorhandenen *crista*, viel stärker.

Fig. 75.

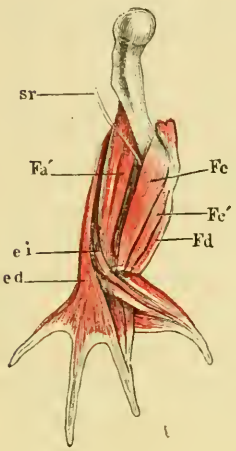

Muskeln des rechten Arms von rana esculenta.
sr Sehne des m. sterno radialis.
Fa' m. flexor antibrachii lateralis superficialis.
Fc m. flexor carpi radial.
Fc' m. flexor carpi ulnar.
Fd m. flexor digitorum communis.
ed m. extens. digitorum communis.

58. *m. flexor carpi II* s. *ulnaris* (Fig. 75 *Fc'*). m. flexor carpi II s. ulnaris.

Dugès, epitrochlo-carpien, n. 84.

Entspricht dem *flexor carpi ulnaris* oder *ulnaris anterior* und liegt medianwärts neben dem vorigen. Er entspringt vom *epicondylus medialis* zum Theil mit dem vorigen und dem *flexor digitorum communis* durch Muskelfasern verbunden und setzt sich am *os naviculare* an.

59. *m. flexor digitorum communis* (Fig. 76, 77, 78 *Fd*). m. flexor digitor. comm.

Dugès, epitrochlo-sous-phalangettien, n. 118.

Liegt am meisten medianwärts und entspricht dem *m. flexor digitorum sublimis* des Menschen. Er entspringt mit dem vorigen gemeinschaftlich vom *epicondylus medialis* und verläuft abwärts gegen die Hohlhand. Beim Eintritt in diese verschmälert sich der Muskel und geht in die platte *aponeurosis palmaris* über. (Ueber diese siehe bei den Muskeln der Hand.)

60. *m. flexor antibrachii medialis (mihi)* (Fig. 76 *Fa*). m. flexor antibrachii medialis.

Dugès, epitrochlo-sous-radial, n. 79.

(Häufig als pronator rotundus bezeichnet, eine Bezeichnung, die nicht beibehalten werden kann, da die betreffende Bewegung beim Frosch ganz fehlt.)

Dieser Muskel liegt, von den beiden *flexores carpi* bedeckt, tief an der medialen Seite des Vorderarms, entspringt sehnig vom *epicondylus medialis* und setzt sich an die mediale Fläche des dem Radius entsprechenden Theils des *os antibrachii* bis an das untere Gelenkende.

m. flexor antibrachii lateral. superficialis.

61. *m. flexor antibrachii lateralis superficialis (mihi)* (Fig. 75, 76 *Fa'*).

Dugès, premier ex-huméro-radial, n. 76.
(Gewöhnlich als supinator longus bezeichnet, eine Bezeichnung, gegen welche die beim vorhergehenden Muskel namhaft gemachten Gründe gleicherweise sprechen.)

Die Lage dieses Muskels entspricht der des *supinator longus* beim Menschen, er liegt an der lateralen Seite der Sehne des *m. sternoradialis* und entspringt mit zwei Köpfen, der eine hoch oben von der lateralen Kante des Humerus, der andere tiefer, vom *epicondylus lateralis*. Beide verbinden sich und gehen in eine Sehne über, welche, über das untere Gelenkende des *os antibrachii* hinweggehend, sich theils am Carpus ansetzt, theils mit der Sehne des *m. extensor digiti II proprius longus* (siehe diesen) zusammenhängt.

Fig. 76.

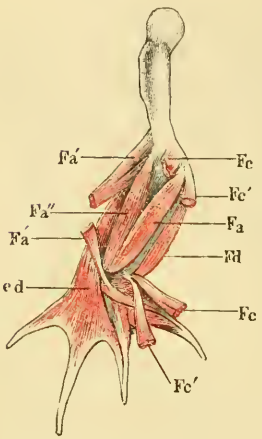

Muskeln des rechten Arms von rana esculenta, tiefere Lage.
Fc flexor carpi radialis durchschnitten.
Fc' flexor carpi ulnaris, desgl.
Fa flexor antibrachii medialis.
Fa' flexor antibrachii lat. superficialis, durchschnitten.
Fa'' flexor antibr. lat. profund.
Fd flexor digitorum communis.
ed extensor digit. communis.

Dass dieser Muskel ebensowohl den Vorderarm zu beugen als die Hand zu strecken im Stande ist, geht aus Lage und Insertion deutlich hervor.

m. flexor antibrachii lat. profundus.

62. *m. flexor antibrachii lateralis profundus (mihi)* (Fig. 76 *Fa''*).

Dugès, epicondylo-sus-radial, n. 78.
Klein, flexor antibrachii.
(Supinat. brevis autt.)

Dieser Muskel entspringt bedeckt vom vorhergenannten Muskel über dem *epicondylus lateralis* von der lateralen Seite des Humerus, wird nach unten breiter und setzt sich in der ganzen Länge des *os antibrachii* an dessen untere (volare) Kante an. Er ist ein kräftiger Beuger des Vorderarms.

II. An der Streckseite.

m. extensor digitorum communis longus.

63. *m. extensor digitorum communis longus* (Fig. 76 *ed*).

Dugès, huméro-digital, n. 95.

Dieser Muskel liegt am lateralen Rande des Vorderarms und entspringt, gemeinschaftlich mit dem kurzen Kopf des *flexor antibr.*

lateralis superficialis vom *epicondylus lateralis* und über demselben und verläuft an der lateralen Seite des Vorderarms abwärts, um auf dem Rücken der Hand in eine Aponeurose überzugehen, welche sich, an Breite zunehmend, über den Rücken des dritten, vierten und fünften Fingers ausbreitet, und zwischen diesen Fingern mit einem freien concaven Rande endet. Diese aponeurotische Ausbreitung hängt mit den Sehnen des *extensor brevis digitorum* zusammen.

63. *m. abductor digiti II* (i. e. *pollicis*) *longus* (Fig. 75 *ei*). m. abductor digiti II. longus.

Dugès, cubito-métacarpien, n. 87.

Dieser Muskel liegt zwischen dem vorigen und dem *flexor antibrachii lateralis superficialis* und erscheint in der Furche zwischen diesen beiden Muskeln an der Oberfläche. Er entspringt von der lateralen Fläche des *os antibrachii*, verläuft schräg über den *m. flexor antibrachii lateralis profundus* und das hintere Ende des *os antibrachii* gegen den zweiten Finger und setzt sich am *os metacarpi* desselben an. (Siehe unten bei den Muskeln der Hand unter Nr. 91 das Nähere.)

64. *m. extensor carpi ulnaris* s. *ulnaris post.* (Fig. 77 *ec*). m. extensor carpi ulnar.

Dugès, epicondylo-sous-carpien, n. 85.
Klein, abductor carpi internus.

Fig. 77.

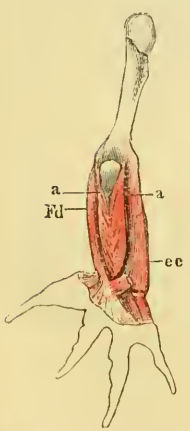

Muskeln des Vorderarms von rana esculenta von der Rückenfläche.
aa m. anconaei.
fd m. flex. digitor.
ec m. extens. digit. communis.

Der Muskel entspringt ziemlich schmal vom *epicondylus lateralis*, wird im Verlauf längs des Vorderarms, wo er zwischen den *mm. anconaeis* einerseits und dem *extensor digitorum communis* andererseits liegt, breiter und befestigt sich an der Kleinfingerseite des Carpus in folgender Weise. Mit einer sehnigen Zacke heftet er sich am Volarrand des *os pyramidale* an, mit einer zweiten am lateralen Rand des grossen *os carpi*, der am meisten gegen den Handrücken gelegene Theil des Muskels hängt mit dem *extensor digitorum communis brevis* zusammen.

65, 66. *m. anconaei* s. *extensores antibrachii* (Fig. 77 *aa*). m. anconaei.

Dugès, epicondylo-cubital und epitrochlo-cubital, n. 80 und 81.

Diese beiden Muskeln, die auf der Streckseite des Vorderarms liegen, entspringen, der eine vom

epicondylus lateralis, der andere vom *epicondylus medialis*, beide laufen convergirend abwärts, nehmen das Olecranon zwischen sich und setzen sich, von beiden Seiten einen *m. pennatus* bildend, an den oberen (dorsalen) Rand der Ulna. Beide sind Strecker des Vorderarms, die den *m. trieeps* in seiner Wirkung unterstützen.

c. Muskeln der Hand.

I. Auf der Volarfläche.

1. Gemeinschaftliche.

m. flexor digitor. comm.

67. *m. flexor digitorum communis* und *m. palmaris brevis* (Fig. 78 *fd*, *pb*).

Der Ursprung und Verlauf dieses Muskels am Vorderarm ist oben beschrieben (Seite 99). Beim Eintritt in die Vorderfläche der Hand verschmälert sich derselbe plötzlich und geht in eine platte dreieckige Aponeurose, *Aponeurosis palmaris*, über. An den Kleinfingerrand dieser Aponeurose setzt sich der *m. palmaris brevis* (Fig. 78 *pb*) an, welcher vom hinteren oder Ulnarrand des unteren Gelenkendes des *os antibrachii* unterhalb des Ansatzes der *mm. anconaei* entspringt und schräg abwärts in den Rand der Aponeurose sich inserirt.

Vom unteren freien Rand der Aponeurose entspringen eine Anzahl Muskeln der Finger, die im Folgenden zugleich mit den übrigen Fingermuskeln betrachtet werden sollen.

2. Muskeln des Daumenrudiments.

m. abductor pollicis.

68. *m. abductor pollicis* (Fig. 78, 79 *ap*).

Dugès, cubito-pollicien, n. 100.

Dieser kurze Muskel entspringt vom oberen Rand des hinteren Gelenkendes des *os antibrachii* (Ulna), verläuft in querer Richtung lateralwärts und setzt sich an den vorderen Rand des Daumenrudiments an.

m. adductor pollicis.

69. *m. adductor pollicis* (Fig. 78, 79 *ad p*).

Dugès, sous-carpo-pollicien, n. 101.

Liegt der Handfläche näher als der vorangehende Muskel und entspringt von der Volarfläche des grossen Carpusknochens, um sich mit dem vorigen convergirend am Daumenrudiment anzusetzen. —

Auch setzen sich einige Fasern des *extens. dig. II brevis* an das Daumenrudiment an. Die Beweglichkeit dieses von der Haut ganz überzogenen Gliedes ist nur eine unbedeutende.

3. Muskeln des zweiten Fingers, welcher die Function des Daumens hat.

70. *m. flexor digiti II longus* s. *sublimis* (Fig. 78 *f* 2). m. flexor digiti II longus.

Dugès, sous-carpo-phalangettien de l'index, n. 133.

Ein platter Muskelbauch, welcher mit dem grösseren Theil fleischig vom hinteren freien Rand der *aponeurosis palmaris*, mit

Fig. 78.

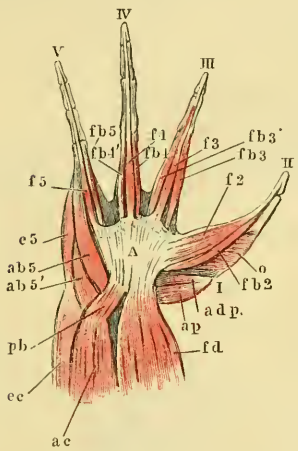

Muskeln der Hand von rana esculenta. Volarfläche, vergrössert.
A Aponeurosis palmaris.
fd flexor digitorum communis.
pb m. palmaris brevis.
ac mm. anconaei.
ec m. extensor digitorum communis.
I Erster Finger (Daumenrudiment).
II Zweiter Finger (die Stelle des Daumens vertretend).
III—V Dritter bis fünfter Finger.
ap m. abductor pollicis.
adp m. adductor pollicis.
fb2 m. flexor digiti II brevis.
o m. opponens.
f2 m. flexor dig. II longus.
f3 m. flexor dig. III longus.
fb3 u. *fb3'* mm. flexores dig. III brevis.
f4 m. flexor dig. IV longus.
fb4 u. *fb4'* mm. flexores dig. IV breves.
f5 m. flexor dig. V longus.
fb5 m. flexor dig. V brevis.
ab5 m. abductor dig. V primus.
ab5' m. abductor dig. V secundus.
e5 m. extens. dig. commun. brevis.

Fig. 79.

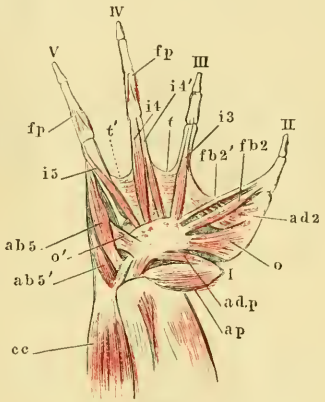

Muskeln der Hand von rana esculenta, Volarfläche, zweite Schicht, vergrössert.
cc m. extensor carpi.
ap m. abductor pollicis.
adp m. adductor pollicis.
o m. opponens dig. II.
ad2 m. adductor dig. II.
fb2 m. flexor dig. II brevis.
fb2' m. flexor dig. II tertius.
tt' mm. transversi metacarpi.
ab5 m. abductor digiti V primus.
ab5' m. abductor digiti V secundus.
o' m. opponens digiti V.
fp mm. flexores proprii phalangum.
i3, *i4'*, *i5* } mm. interossei volares.
i4 m. flexor metacarpi.

einem kleineren Theil von der Volarfläche des grossen Carpusknochens entsteht, und welcher bald in eine dünne und lange Sehne übergeht, die sich an die Endphalanx des Daumens ansetzt.

m.flexor dig. II brevis.

71. *m. flexor digiti II brevis* s. *profundus* (Fig. 78 *fb* 2).
Dugès, sous-carpo-phalangien de l'index, n. 102.

Bedeckt von dem vorigen, entspringt dieser platte Muskel sehnig von der Volarfläche des grossen Carpusknochens zugleich mit dem einen Kopf des *flexor sublimis* und setzt sich an die Grundphalanx an.

m.flexor dig. II tertius.

72. *m. flexor digiti II tertius* (Fig. 79 *fb* 2').
Dugès, tendini-phalangien de l'index, n. 103.

Ein kleiner dünner Muskel, welcher neben dem vorigen vom grossen Carpusknochen entspringt und sich an die Grundphalanx ansetzt (s. unten *m. interosseus volaris I*).

m. adductor digiti II.

73. *m. adductor digiti II* (Fig. 79 *ad* 2).
Dugès, métacarpo-métacarpien de l'index, n. 89.

Dieser, dem *adductor pollicis* entsprechende Muskel entspringt von der Basis des dritten *os metacarpi* und setzt sich an das *os metacarpi* des zweiten Fingers an, welchen er dem dritten nähert.

m. opponens digiti II.

74. *m. opponens digiti II* (Fig. 78 und 79 *o*).
Dugès, sous-carpo-métacarpien de l'index, n. 90.

Dieser dem gleichnamigen des Menschen entsprechende Muskel entspringt vom volaren Vorsprung des grossen Carpusknochens mit schmaler Sehne und geht in einen breiten platten Muskel über, der sich an der unteren Fläche und dem lateralen Rand des *os metacarpi* des zweiten Fingers, ziemlich in der ganzen Länge des Knochens, ansetzt. Er hat unstreitig eine ähnliche Wirkung, wie der betreffende Muskel beim Menschen.

4. Muskeln des dritten Fingers.

m.flexor dig. III longus.

75. *m. flexor digiti III longus* s. *sublimis* (Fig. 78 *f* 3).

Der eine kleinere Theil dieses Muskels entspringt vom freien Rande der *aponeurosis palmaris*, der Haupttheil zugleich mit dem *flexor brevis* von der Volarfläche des grossen Carpusknochens, beide Theile gehen in eine lange Sehne über, die sich an die Endphalanx befestigt.

76, 77. *mm. flexores digiti III breves* s. *profundi I, II* (Fig. 78 *fb* 3 und *fb* 3′). mm. flexores digiti III breves.

Dugès, tendini-phalangiens du medius, n. 104, 105.

Diese beiden Muskeln entspringen theils vom freien Rand der *aponeurosis palmaris*, theils von der volaren Fläche des grossen Carpusknochens, und gehen zu beiden Seiten des vorgenannten Muskels rückwärts, um sich an die Grundphalanx anzusetzen. Dugès betrachtet dieselben als Analoga der *m. lumbricales.*

78. *m. flexor metacarpi dig. III.* m. flexor metacarpi dig. III.

Ein ziemlich starker Muskel, der fleischig von der Volarfläche des grossen *os carpi* entspringt und sich an der Volarfläche des *os metacarpi* befestigt.

5. Muskeln des vierten Fingers.

79. *m. flexor digiti IV longus* s. *sublimis* (Fig. 78 *f* 4). m. flexor dig. IV longus.

Entspringt vom freien Rand der *aponeurosis palmaris* und setzt sich mit dünner Sehne an die Endphalanx an.

Fig. 78.

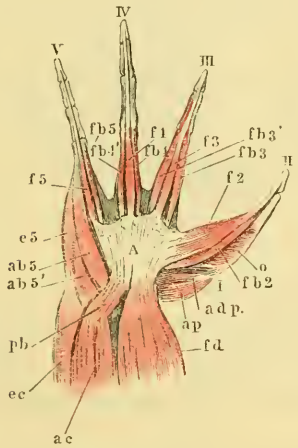

Fig. 79.

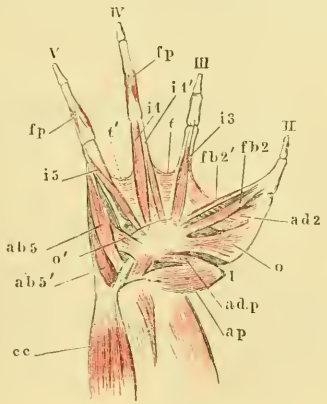

80, 81. *mm. flexores digiti IV breves* s. *profundi I, II* (Fig. 78 *fb* 4 und *fb* 4′). mm. flexores digiti IV breves.

Dugès, tendini-phalangiens de l'annulaire, n. 108, 109.

Diese beiden Muskeln, welche Dugès ebenfalls als Analoga der *m. lumbricales* betrachtet, entspringen zu beiden Seiten des vorigen

vom freien Rande der *aponeurosis palmaris* und setzen sich mit ihrer Sehne an die Grundphalanx an.

m. flexor proprius phalangum digiti IV.

82. *m. flexor proprius phalangum dig. IV* (Fig. 79 *fp*).

Dugès, phalango-phalanginien, n. 115.

Ein kleiner Muskel, der mit zwei Zacken von der Volarfläche der Grundphalanx entspringt und sich an die Basis der Mittelphalanx befestigt.

m. flexor metacarpi digiti IV.

83. *m. flexor metacarpi dig. IV* (Fig. 79 *i* 4).

Ein ziemlich starker Muskel, der vom grossen Carpus entspringt und sich an die Volarfläche des vierten *os metacarpi* ansetzt.

6. Muskeln des fünften Fingers.

m. flexor dig. V long.

84. *m. flexor dig. V longus* s. *sublimis* (Fig. 78 *f* 5).

Verhält sich ganz so wie der gleichnamige Muskel des vierten Fingers.

m. flexor dig. V brev.

85. *m. flexor dig. V brevis* (Fig. 78 *fb* 5).

Entspringt vom freien Rand der Aponeurose und setzt sich an die Grundphalanx an.

m. flexor proprius phalangum dig. V.

86. *m. flexor proprius phalangum dig. V* (Fig. 79 *fp*).

Dugès, phalango-phalanginien, n. 17.

Verhält sich ganz so wie der gleichnamige Muskel des vierten Fingers.

m. opponens dig. V.

87. *m. opponens dig. V* (Fig. 79 *o'*).

Dugès, deuxième sous-carpo-metacarpien du digitule, n. 92.

Dieser Muskel entspringt schmal von der Volarfläche des grossen Carpusknochens und setzt sich, indem er sich ausbreitet, an den lateralen Rand des *os metacarpi* des kleinen Fingers an, welchen er dem Daumen nähert.

m. abductor dig. V prim.

88. *m. abductor dig. V primus* (Fig. 74 und 75 *ab* 5).

Dugès, sous-pyro-pré-métacarpien du digitule, n. 93.

Entspringt von dem volaren Rande und der lateralen Fläche des *os pyramidale* und setzt sich mit dünner Sehne an die Grundphalanx an.

89. *m. abductor dig. V secundus* (Fig. 74 und 75 *ab 5'*). m. abductor dig. V secundus.

Dugès, sous-pyro-post-métacarpien du digitule, n. 94.

Entspringt vom hinteren Theil des *os pyramidale*, ist kürzer und setzt sich fleischig an die laterale Seite des *os metacarpi* an.

II. Auf der Dorsalfläche.

m. extensor digitorum communis longus (Fig. 76 *ed*, Fig. 79, 80 *ec*). m. extensor digitorum communis longus.

Den Verlauf dieses Muskels s. oben S. 100.

90. *m. extensor digitorum commun. brevis* (Fig. 80 *e 3, e 4, e 5*). m. extensor digitorum communis brevis.

Dugès, sous-pyro-phalangettien du III, IV, V, n. 124, 128, 131.

Bedeckt vom vorhergehenden entspringt dieser Muskel vom *os pyramidale* in Verbindung mit dem *extensor pollicis* und vom grossen *os carpi*. Der für den dritten Finger bestimmte Theil, sowie der für den vierten Finger entspringen vom *os pyramidale* und gehen schräg rückwärts und in eine Sehne über, welche an der medialen Seite des betreffenden Fingers bis zur Endphalanx verläuft und sich hier ansetzt. Der für den fünften Finger bestimmte Muskelbauch entspringt vom medialen Vorsprung des grossen *os carpi*, ist hier mit dem Ansatz des *m. extensor carpi ulnaris* verbunden und setzt sich in ähnlicher Weise an der Endphalanx des fünften Fingers an.

Fig. 80.

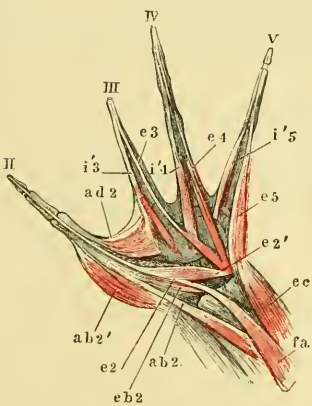

Muskeln der Rückenfläche der Hand von rana esculenta, 2 mal nat. Gr.

II, III, IV, V. zweiter bis fünfter Finger.
f a m. flexor antibr. lat. superficial.
e c m. extensor carpi ulnaris.
a b 2 m. abductor dig. II longus.
e 2, *e 2'* m. extensor dig. II longus.
e b 2 m. extensor dig. II brevis.
a b 2' m. abductor dig. II brevis.
a d 2 m. adductor dig. II
e 3, *e 4*, *e 5* m. extensor digitorum communis brevis.
i' 3, *i' 4*, *i' 5* mm. interossei.

91. *m. abductor digiti II* (i. e. *pollicis*) *longus* (Fig. 75 *ei*; Fig. 80 *ab 2*). m. abductor dig. II (i. e. pollicis) longus.

Den Ursprung und Verlauf dieses Muskels am Vorderarm s. oben n. 63. Der Muskel verläuft schräg über das Handgelenk von dem kleinen Finger gegen die Daumenseite und von vorn nach hinten und setzt sich am *os metacarpi* des zweiten Fingers (Daumens) an. Die Insertions-

stelle dieses Muskels am *os metacarpi* ist (vergl. oben Seite 55) beim ♂ in eine Leiste und Spitze ausgezogen und der Muskel selbst bei diesem zur Brunstzeit vergrössert. Er abducirt den Daumen, wodurch dieser beim Umfassen des Weibchens sich in die Brust desselben eindrückt.

m. extensor dig. II proprius longus.

92. *m. extensor digiti II proprius longus* (Fig. 80 *c* 2, *c*2').

Dugès, cubito-radio-sous-phalangien de l'index, n. 96.

Dieser Muskel liegt in schräger Richtung auf dem Handrücken parallel mit und fingerwärts vom *m. abductor digiti II.* Er entspringt mit zwei Köpfen, der eine von der Sehne des *flexor antibr. lat. superf.* (n. 60) auf dem hinteren Ende des Radius. Diese Sehne bedeckt mit einer patellaartigen Verdickung das hintere Ende dieses Knochens und schickt drei sehnige Verlängerungen aus, wovon die eine sich am Ulnarrand des *os antibrachii*, die zweite an dem *os naviculare* sich befestigt, während die dritte den einen sehnigen Kopf des in Rede stehenden Muskels bildet. Der zweite Kopf entspringt vom *os pyramidale* in Verbindung mit dem *extensor digitorum communis brevis* (n. 90). Beide Köpfe verbinden sich zu einem länglichen Muskel, der in schräger Richtung zum zweiten Finger verläuft und in eine dünne platte Sehne übergeht, welche, nachdem sie noch Muskelfasern vom *os metacarpi* aufgenommen hat, an der Kleinfingerseite rückwärts verläuft, um sich an die Endphalanx anzusetzen.

m. extensor dig.II propr. brevis.

93. *m. extensor dig. II proprius brevis* (Fig. 80 *cb* 2).

Dugès, sus-luno-phalangettien de l'index, n. 120.

Liegt zwischen dem vorigen Muskel und dem *abductor dig. II longus*, entspringt vom *os naviculare* und nimmt Fasern auf, welche vom *os metacarpi II* entspringen. Die Sehne verläuft längs der Daumenseite und setzt sich, mit der des vorhergehenden Muskels convergirend, an die Endphalanx an.

m. abductor dig. II brev.

94. *m. abductor dig. II brevis* (Fig. 80 *ab* 2').

Dugès, sus-luno-métacarpien de l'index, n. 88.

Entspricht dem *abduct. pollic. brevis* des Menschen, liegt am lateralen Rande der Hand, entspringt vom *os naviculare* und setzt sich an das *os metacarpi II* an.

95. *m. extensor dig. III proprius.* m. extensor dig. III proprius.

Dugès, sus-luno-phalangettien du médius, n. 122.

Dieser Muskel entspringt mit zwei Köpfen von der oberen Fläche des *os naviculare* und *lunatum*. Dieselben fliessen zu einem Muskelbauch zusammen, welcher sich bald verschmälert und in eine Sehne übergeht, die, nachdem sie noch einige von dem *os metacarpi III* entspringende Muskelfasern aufgenommen hat, an der lateralen Hälfte der Rückenfläche dieses Fingers bis zur Endphalanx verläuft, woselbst sie sich ansetzt.

96. *m. extensor dig. IV proprius.* m. extensor dig. IV proprius.

Dugès, sus-pyro-phalangettien de l'annulaire, n. 128.

Dieser Muskel entspringt ziemlich breit vom *os naviculare* und *lunatum*. Die Sehne nimmt Fasern vom *os metacarpi IV* auf und läuft an der lateralen Hälfte der Rückenfläche dieses Fingers bis zur Mittelphalanx, woselbst sie sich ansetzt.

III. *mm. interossei.* mm. interossei.

97, 98. a. *mm. transversi metacarpi (mihi)* (Fig. 79 *t,t'*, *ad 2*).

Liegen in querer Richtung zwischen den *ossa metacarpi*. Es sind deren drei; der erste ist der schon beschriebene *m. adductor digiti II* (n. 73); der zweite ist zwischen den *ossa metacarpi* des dritten und vierten, der dritte zwischen denen des vierten und fünften Fingers ausgespannt.

99, 100, 101. b. *mm interossei volares.*

Als solche kann man vier dünne lange Muskeln betrachten, welche nahe beisammen von der Volarfläche des grossen *os carpi* entspringen und von da divergirend gegen den zweiten und fünften Finger verlaufen.

1. Der erste dieser Muskeln (Fig. 79 *fb 2'*) ist schon oben (unter n. 72) als *m. flexor digiti II tertius* beschrieben.

2. Der zweite (Fig. 79 *i 3*) geht von der erwähnten Ursprungsstelle an die Volarfläche der Grundphalanx des dritten Fingers.

3. Der dritte (Fig. 79 *i* 4′) geht in derselben Weise an den vierten Finger.

4. Der fünfte (Fig. 79 *i* 5) an den fünften Finger[1]).

102 bis 108. c. *mm. interossei dorsales.*

Sie entspringen im Allgemeinen von den *ossa metacarpi* und setzen sich an die Grundphalanx derselben Fingerseite.

1. Der dritte Finger hat deren zwei, einen auf der Daumenseite (Fig. 80 *i′* 3) und einen auf der Kleinfingerseite.

2. Der vierte Finger hat deren drei, der dritte (Fig. 80 *i′* 4) der vom Carpus entspringt, würde vielleicht besser als ein Extensor bezeichnet.

3. Der fünfte Finger hat deren zwei.

IV. Muskeln der hinteren Extremität.

1. Muskeln am Oberschenkel.

Allgemeine Uebersicht (Fig. 81, 82).

a) Den lateralen Rand des Schenkels nimmt der *m. triceps femoris* ein und erstreckt sich von hier sowohl auf die dorsale als auf die ventrale Seite. Der laterale Rand entspricht dem vorderen des Menschen, da die natürliche Lage des Froschschenkels eine nach auswärts rotirte ist. Dann folgt

b) auf der ventralen Seite zunächst am *m. vastus internus* (*vi*) der *adductor longus* (*ad′*), der nicht ganz sichtbar ist, dann der *sartorius* (*s*), ein Theil des *adductor magnus* (*ad‴*) und schliesslich der *rectus internus maior* (*ri′*);

c) am medialen Rand liegt der *rectus internus minor* (*ri″*);

d) auf der dorsalen Seite liegt zunächst am Rumpf der *glutaeus* (*gl*), dem lateralen Rand zunächst liegt der *vastus externus* (*ve*), dann folgen der *pyriformis* und *biceps* (*p* u. *b*), dann der *semimembranosus* (*sm*), an welchen wieder der *rectus internus minor* (*ri″*) stösst;

[1]) Ob diese Muskeln mit Recht als interossei bezeichnet werden, lasse ich dahingestellt, sie scheinen vielmehr wie eben so viele mm. opponentes zu wirken.

e) nimmt man den *rectus internus maior* weg (vergl. Fig. 83), so sieht man den *semitendinosus* (*st*) und den ganzen Verlauf des *adductor longus* und *magnus* (*ad'* und *ad'''*), sowie den *adductor brevis* (*ad''*). Entfernt man den *triceps*, so sieht man den *ileo-psoas* (*ip*) und unter dem *semimembranosus* den *quadratus* (*qf*) und *capsularis femoris* (*og*).

Fig. 81.

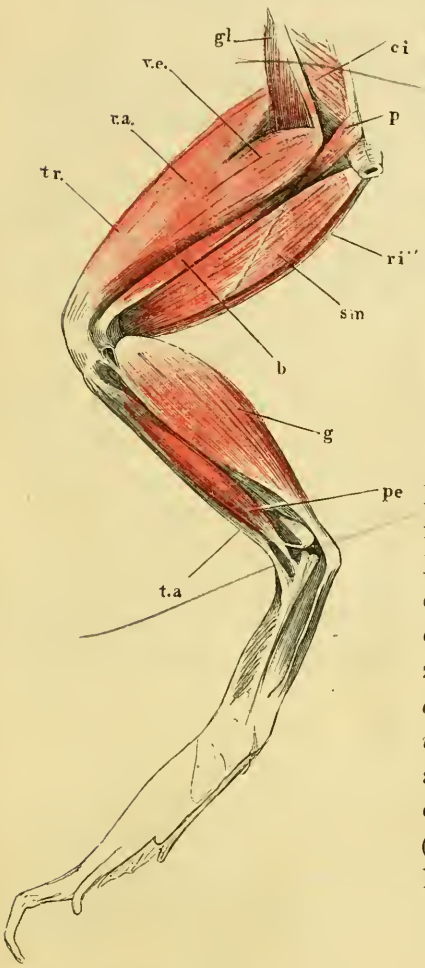

Muskeln des linken Schenkels von rana esculenta, von oben.

ci m. coccygeo-iliacus.
gl m. glutaeus.
p m. pyriformis.
ra m. rectus anterior.
ve m. vastus externus.
tr m. triceps fem.
ri'' m. rectus internus minor.
sm m. semimembranosus.
b m. biceps.
g m. gastrocnemius.
ta m. tibialis anticus.
pe m. peroneus.

Muskeln im Einzelnen.

A. Auf der Rückenseite.

109. *m. glutaeus* (Fig. 81 *gl*). m. glutaeus.

Dugès, ex-ilio-trochantérien.
Zenker, glutaeus maior.

Der sehnige Ursprung dieses Muskels befindet sich an der lateralen Fläche und dem oberen Rand der zwei hinteren Drittheile des Darmbeins. Von da verläuft derselbe lateral- und rückwärts zwischen den Kopf des *m. vastus externus* (*ve*) einerseits und dem *ileo-psoas* und *rectus anticus* (*ra*) andererseits und setzt sich hinter dem Gelenkkopf an ein *tuberculum* (*trochanter*) des Oberschenkelknochens an.

110. *pyriformis* (Fig. 81 *p*). m. pyriform.

Cuvier, pyramidal.
Dugès, coccy-fémoral, n. 136.

Ein kleiner schmaler Muskel, der von der Spitze des Steissbeins entspringt und schräg lateral- und rückwärts gegen den Schenkel verläuft und sich, hinter dem *m. vastus externus* und *biceps* in die

Tiefe dringend, an die mediale Fläche des Oberschenkels, ziemlich tief gegen die Bauchfläche hin, ansetzt.

m. triceps femoris.

m. triceps femoris s. *extensor cruris communis* (Fig. 81).

Dugès, pelvi-fémoro-rotulien, n. 145, 146, 147.

Ein grosser, starker, aus drei Ursprungstheilen bestehender Muskel, der sich mit einer Sehne an den Unterschenkelknochen ansetzt. Die drei Köpfe sind das *caput longum* oder der *rectus femoris anticus* (*ra*), das *caput externum* oder der *vastus externus* (*ve*) und das *caput internum* oder der *vastus internus* (*vi*), von diesen liegt der erstere am lateralen Rand des Schenkels, der zweite auf der Rückenseite, der dritte auf der Bauchseite desselben.

111. a) *m. rectus femoris anticus* (Fig. 81, 83 *ra*).

Entspringt vom unteren (ventralen) Rande des Darmbeins, etwa in der Mitte der Länge unter dem *m. glutaeus*. Der Muskelbauch geht bald in eine Aponeurose über, welche die beiden anderen Muskelbäuche überzieht und mit deren Sehnen verschmilzt.

112. b) *m. vastus externus* (Fig. 81 *ve*).

Entspringt von der oberen hinteren Ecke des Darmbeins (Figur 43 *il'*) hinter dem *glutaeus*, welcher zwischen demselben und dem *rectus anterior* sich einsenkt.

113. c) *m. vastus internus* (Fig. 82, 83 *vi*).

Entspringt von der ganzen unteren und lateralen Wand der Hüftgelenkkapsel, mit welcher die Ursprungssehne sich abtragen lässt und von einem von dieser ausgehenden Sehnenstreifen, der von da auf der Schenkelfläche des Muskels herunterläuft (vom Schambein und Schenkelbein, wie anderwärts angegeben, sehe ich keine Fasern abgehen). Nach vorn hin lässt sich der *vastus* ziemlich leicht in zwei Köpfe trennen. Die beiden *vasti* vereinigen sich zu einem gemeinsamen Muskelbauch, an dessen Bildung, wie schon erwähnt, der *rectus anticus* keinen Antheil nimmt. Dieser gemeinsame Muskelbauch geht über dem Kniegelenk in eine Sehne über, die am vorderen Ende des *os cruris* ohne Vermittelung einer Patella sich befestigt und seitlich sich in die Fascia des Unterschenkels fortsetzt.

114. *m. ileo-fibularis* s. *biceps* (Fig. 81 *b*). m. ileo fibularis.

Dugès, ileo-péronien, n. 149.
Zenker, flexor externus tibiae, S. 42.

Ein langer, ziemlich schmaler Muskel, welcher medianwärts und theilweise bedeckt vom *m. vastus externus* zwischen diesem und dem *semimembranosus* gelagert ist. Derselbe entspringt zwischen *ileo-psoas* und *pyriformis* sehnig vom *os ilei* über dem Acetabulum und hinter dem Ursprung des *vastus externus*. Von da verläuft derselbe nach hinten, vom *vastus externus* durch ein starkes *ligam. intermusculare* getrennt. An der medialen Seite dieses Muskels, zwischen ihm und *m. semimembranosus*, verlaufen die Schenkelgefässe und der *N. ischiadicus*. Im weiteren Verlauf theilt sich derselbe in zwei Theile, wovon der eine sich hoch oben an der medialen und unteren Fläche des Femur ansetzt. Es ist dies wahrscheinlich der Muskel, welchen Klein (l. c. Seite 61) als *extensor brevis* beschreibt. Der andere lange Bauch geht am hinteren Theil des Schenkels in eine dünne Sehne über, welche sich in zwei Zacken theilt, von denen die vordere an die Rückenfläche des hinteren Gelenkendes des *os femoris*, die hintere an die Rückenfläche der Tibia ansetzt. Zwischen beiden ist ein lateralwärts concaver Bogen ausgespannt. Dieser Ansatz des Biceps ist von der stärkeren Ursprungssehne des *m. gastrocnemius* bedeckt (vergl. Fig. 87).

115. *m. semimembranosus* (Fig. 81. 87 *sm*). m. semimembranos.

Dugès, sus-ischio-poplité, n. 148.
Klein, S. 60, extensor femoris sublimis.

Ein auf der dorsalen Fläche des Schenkels medianwärts vom *biceps* und *pyriformis* liegender, ziemlich breiter Muskel, welcher von der hinteren oberen Ecke der *symphysis ossis ilei* sehnig entspringt und mit einer platten Sehne, die ziemlich plötzlich aus dem starken Muskelbauch hervorgeht, sich auf der dorsalen Seite an die Zwischengelenkbänder des Kniegelenks und durch diese an das *os cruris* ansetzt; die Sehne wird umfasst (Fig. 87) von dem concaven Rand, welchen die Ursprungssehnen des *gastrocnemius* (s. diesen) bilden. Der Muskel wird (vergl. Fig. 81) etwas hinter seiner Mitte von einem aponeurotischen Septum in schräger Richtung in eine vordere und hintere Hälfte getheilt und reisst, da wohl alle Muskelfasern dadurch unterbrochen sind, hier sehr leicht durch.

B. Auf der Bauchseite.

m. sartorius. 116. *m. sartorius* (Fig. 82, 83 *s*).

Dugès, sous-iléo-tibial, n. 150.
Klein, gracilis.

Dieser lange platte Muskel liegt auf der Mitte der Bauchfläche des Schenkels, entspringt sehnig an der unteren vorderen Ecke, welche von der Symphyse der Darmbeine gebildet wird, und breitet sich mit seiner Endsehne hinter dem Kniegelenk in einer Art *pes anserinus* in die Fascie des Unterschenkels, mit dem *semitendinosus* zugleich aus[1]).

m. rectus intern. maior. 117. *m. rectus internus maior (mihi)* (Fig. 82 *ri'*, 83 *ri*).

Dugès, post-ischio-tibial profond, n. 152.
Klein, semimembranosus.

Ein breiter, platter, nach vorn und hinten verschmälerter Muskel, welcher die mediale Hälfte der Bauchfläche des Schenkels einnimmt und lateralwärts vorn vom *adductor magnus*, hinten vom *sartorius*, medianwärts vom folgenden Muskel begrenzt wird. Derselbe entspringt sehnig von der Symphyse der Schambeine, bedeckt in seinem Verlauf den *semitendinosus* und geht in eine starke Sehne über, welche mit der Sehne des folgenden Muskels verschmelzend, zwischen den Sehnen des *sartorius* und *semitendinosus*, welche zusammen einen aponeurotischen Bogen bilden, hindurchgeht, um sich mit einer Zacke an eine Hervorragung des *os cruris*, welche wohl der *tuberositas tibiae* entspricht, anzusetzen; eine zweite Zacke befestigt sich, unter der Sehne des *m. semitendinosus* hindurchgehend, auf der oberen Fläche des *os cruris*. Unter dieser letzteren geht der *N. tibialis* durch; eine dritte fadenförmige Sehnenzacke geht an den *m. semimembranosus*. Etwas hinter der Mitte (Fig. 82) ist der Muskel von einer *inscriptio tendinea* durchsetzt, an welcher, wie es scheint, sämmtliche Muskelfasern unterbrochen sind.

---

[1]) Der sartorius wurde seiner Zeit von Kühne zu seiner Untersuchung über die Endigung der Nerven in den Muskeln und über die Muskelzuckungen ohne Betheiligung der Nerven (Dubois-Reymond's und Reichert's Archiv. 1859. S. 314) benutzt.

118. *m. rectus internus minor (mihi)* (Fig. 81, 82 *ri''*). m. rectus internus minor.

Fig. 82.

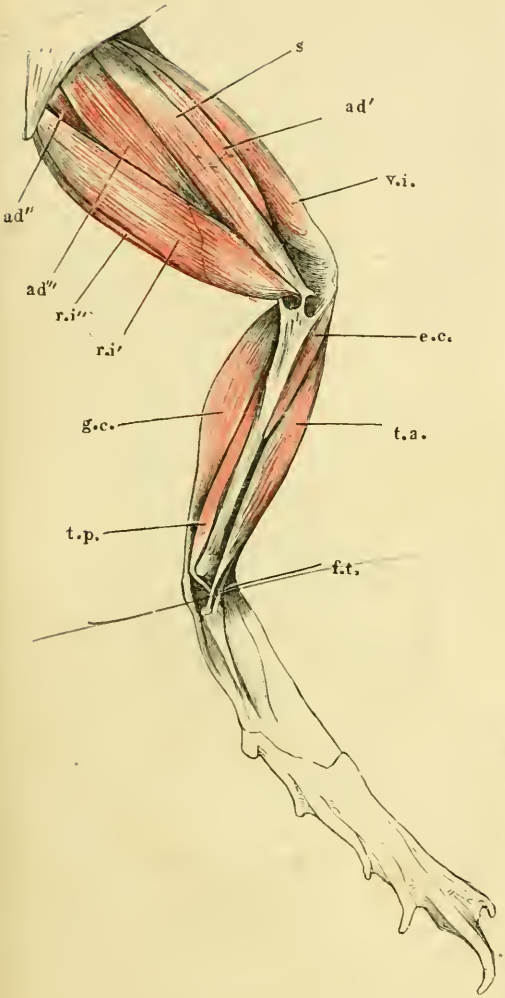

Muskeln des linken Schenkels von rana esculenta von der unteren (Bauch-) Seite.

s	m sartorius.
a d'	m. adductor longus.
a d''	m. adductor brevis.
a d'''	m. adductor magnus.
r i'	m. rectus internus maior
r i''	m. rectus internus minor.
v i	m. vastus internus.
g c	m. gastrocnemius.
e c	m. extensor cruris.
t a	m. tibialis anticus.
t p	m. tibialis posticus.
f t	m. flexor tarsi.

Dugès, post-ischio-tibial superficiel, n. 151.
Zenker, flexor tibiae magnus.
Klein, ischio-tibialis.

Dieser schmale, ganz am medialen Rande des Oberschenkels liegende Muskel entspringt von einem sehnigen Streifen, der in der Mittellinie nach hinten mit dem *sphincter ani*, nach vorn mit dem *rectus abdominis* verbunden, längs der Symphyse der Beckenknochen verläuft, und geht nach hinten in eine dünne Sehne über, welche sich mit der des vorhergehenden Muskels verbindet. Im Verlaufe am Oberschenkel hängt derselbe theils durch Gefässe, theils durch Bindegewebebalken mit der Haut zusammen.

Die beiden voranstehenden Muskeln, der *rectus internus maior*, und *minor* entsprechen zusammen dem *rectus internus* oder *gracilis* des Menschen, der also beim Frosch doppelt ist. Dass der zweite, der *rectus internus minor*, demselben entspricht, kann wohl nicht bezweifelt werden; auch Dugès betrachtet ihn als ein Analogon desselben; dass aber der erstere, der *rectus internus maior*, nicht dem *adductor magnus*, wie Dugès will, und noch weniger dem *semimembranosus*,

wofür ihn Klein hält, entspricht, geht wohl aus der Lage und dem gemeinschaftlichen Ansatz beider zur Genüge hervor.

mm. adductores femor.

mm. adductores femoris.

m. adductor longus.

119. 1) *m. adductor longus* (Fig. 83 *ad'*).

Dugès, sous-iléo-fémoral, n. 141.

Ohne weitere Präparation nur theilweise sichtbar zwischen *m. sartorius* und *vastus internus* (Fig. 82 *ad'*), entspringt dieser lange, platte Muskel von der vorderen unteren Ecke der Symphyse der Darmbeine (Osteol. Fig. 43 *s*), theilweise bedeckt vom Ursprung des *sartorius*. Von da verläuft der Muskel zwischen *vastus internus* und *adductor magnus* rückwärts, um sich schliesslich unterhalb der Mitte des Schenkels mit letzterem zu verbinden.

Fig. 83.

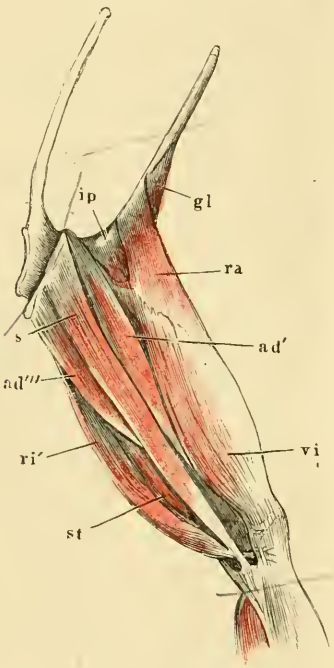

Muskeln des linken Oberschenkels von rana esculenta, von der Bauchfläche. Die Bauchmuskeln sind entfernt.

ip m. ileo-psoas.
gl m. glutaeus.
s m. sartorius.
ra' m. rectus fem. anticus.
ad' m. adductor longus.
ad''' m. adductor magnus.
ri m. rectus int. maior.
st m. semitendinosus.
vi m. vastus internus.

m. adductor magnus.

120. 2) *m. adductor magnus* (Fig. 83, 84 *ad'''*).

Dugès, sous-ischio-pubi-fémoral (adductor 1 u. 2), n. 142, 143.

Klein, adductor magnus und Extensor femoris profundus.

In der vorderen Hälfte des Schenkels zwischen *sartorius* und *rectus internus maior* sichtbar, wird derselbe nach hinten von diesen Muskeln bedeckt. Er nimmt sehnig seinen Ursprung a) von der *symphysis ossium pubis* und *ischii*, und ist hier in zwei Portionen gespalten, zwischen welchen die Sehne des einen Kopfes des *m. semitendinosus* (Fig. 84 *st''*) hindurchtritt; b) eine zweite Portion entspringt von eben dieser Sehne (Fig. 84 *st'''*) und verbindet sich mit der vorhergehenden Portion. Die Fasern des so gebildeten Muskels setzen sich an dem *os femoris* ziemlich in der hinteren Hälfte desselben bis zum Condylus hin an. Der

Ansatz findet hauptsächlich an der medialen Seite des *os femoris* statt, gegen das hintere Gelenkende wendet er sich über die Rückenfläche des Knochens auch auf die laterale Seite und bildet so eine Art Muskelrohr um das hintere Ende desselben.

121. 3) *m. adductor brevis* (Fig. 82, 84 *ad''*) und

m. adductor brevis u. m. pectineus.

122. 4) *m. pectineus* (Fig. 84 *pe*).

Dugès, sous-pubio-fémoral (Analogon des pectineus und vielleicht auch des add. brevis).

Diese beiden kurzen Muskeln liegen bedeckt vom *sartorius*, *adductor longus* und *magnus* und stellen äusserlich nur einen Muskel dar, der sich aber (vergl. Fig. 84) leicht in zwei trennen lässt. Beide entspringen neben einander von der Symphyse und setzen sich, ohne sich mit dem *adductor magnus* zu verbinden, an die mediale Fläche der vorderen Hälfte des *femur* an.

Fig. 84.

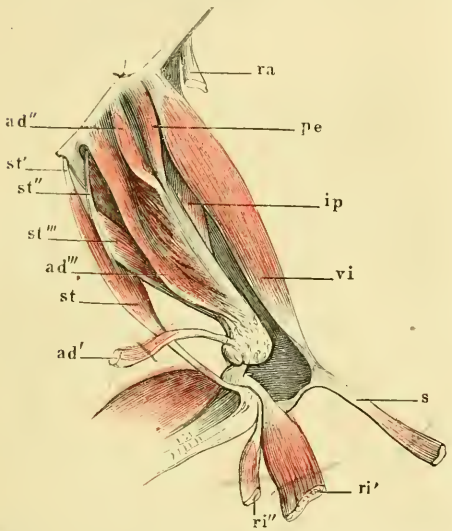

Muskeln des linken Oberschenkels von rana esculenta, tiefe Schicht. Der m. sartorius, rectus anticus, rectus internus maior und minor, adductor longus sind durchschnitten.

ra	m. rectus anticus	durchschnitten.
s	m. sartorius.	
ri'	m. rectus internus maior.	
ri''	m. rectus internus minor.	
ad'	m. adductor longus.	
st'	m. semitendinosus (cap. posticum).	
st''	m. semitendinosus (cap. anticum).	
st'''	m. Fasern, welche von diesem in den adductor magnus übergehen.	
st	Bauch des m. semitendinosus.	
ad''	m. adductor brevis.	
pe	m. pectinens.	
ip	m. ileopsoas.	
vi	m. vastus internus.	

123. *m. semitendinosus* (Fig. 84 *st*, *st'*, *st''*).

m. semitendinosus.

Dugès, bis-ischio-tibial, n. 153.
Zenker, biceps.

Dieser lange dünne Muskel liegt an der medialen Seite des Schenkels vollkommen bedeckt vom *m. rectus internus maior*, nach dessen Wegnahme er erst sichtbar ist. Er entspringt mit zwei langen dünnen Sehnen, die eine (*caput posticum st'*) von der *symphysis ossis ischii*, die andere (*caput anticum st''*) von der Vertiefung zwischen Symphyse und Acetabulum. Diese verläuft durch einen Spalt des *adductor magnus*, dessen Fasern zum Theil von dieser Sehne entspringen, dann zwischen *adductor magnus*

und *rectus internus maior* rückwärts und verbindet sich im unteren Drittel des Oberschenkels mit dem hinteren Kopf. Der durch die Verbindung beider entstandene Muskel geht in eine dünne Sehne über, welche mit der des Sartorius zusammen einen aponeurotischen Bogen bildet, unter welchem die Sehne des *rectus internus maior* und *minor* hindurchgeht und der mit der Fascia des Unterschenkels zusammenhängt.

C. Tiefe Schenkelmuskeln.

Zu diesen gehören ausser dem *adductor brevis pectineus* und der vorderen Portion des *biceps*, die schon im Vorigen betrachtet wurden, die folgenden:

m.ilcopsoas. 124. *m. ileopsoas* (Fig. 83, 84, 85 *ip*).

Dugès, intra-iléo-fémoral (= iliacus und psoas).
Cuvier, Zenker, Klein, iliacus internus.

Die Fasern dieses Muskels entspringen breit von der medialen oder Beckenhöhlenfläche des Darmbeins, wenden sich über den unteren Rand dieses Knochens lateralwärts, und bilden einen platten, nach rückwärts zugespitzten Muskel, welcher über das Hüftgelenk, dann zwischen *m. rectus* und *vastus internus*, die hintere Hälfte des *m. glutaeus* deckend, verläuft, und sich im mittleren Drittheil des *os femoris* an dessen laterale Fläche ansetzt.

m. quadratus femor. 125. *m. quadratus femoris* (Fig. 85 *qf*).

Dugès, post-iléo-fémoral (Analogon des glutaeus maximus), n. 137.
Zenker, glutaeus minor, S. 42.

Ein länglich dreieckiger Muskel, welcher vom Darmbein hinter dem *acetabulum*, vom pyriformis bedeckt, entspringt, über dem Gelenk rückwärts verläuft und sich an der medialen und unteren Fläche des *os femoris* zwischen *pyriformis* und *ilcopsoas* ansetzt; er stösst nach unten unmittelbar an den *adductor brevis*.

m. obturatorius. 126. *m. obturatorius* (Fig. 85, 86 *og*).

Dugès, ischio-pubi-fémoral, n. 139?
Zenker, m. capsularis femoris.

Ein kleiner Muskel, welcher ganz in der Tiefe aus dem Hüftgelenk, bedeckt von allen Muskeln, die von der Symphyse entspringen, gelagert ist. Derselbe füllt die Vertiefung zwischen dem

Kamm der Symphyse und dem Acetabulum aus und entspringt von der ersteren, von der hinteren oberen Ecke der *symph. ossis ilei* an bis etwa zur Mitte der *symph. ossis pubis*; die Fasern laufen convergirend

Fig. 85.

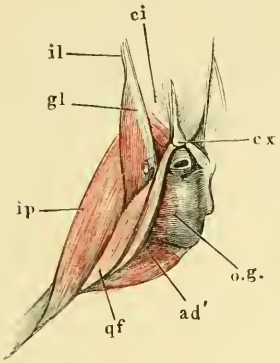

Tiefe Muskeln der oberen Fläche des linken Oberschenkels von rana esculenta. Der m. vastus extern., rectus anterior, semimembranosus sind weggenommen.

cx Steissbein.
il Darmbein.
ci m. coccygeo-iliacus.
gl m. glutaeus.
ip m. ileopsoas.
qf m. quadratus femoris.
ad m. adductor brevis.
Zwischen diesem und dem vorhergehenden liegt der auf der Figur nicht bezeichnete m. pyriformis.
o g m. obturatorius.

Fig. 86.

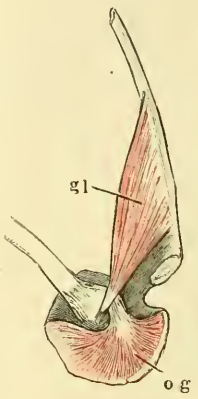

Linke Hälfte des Beckengürtels und Oberschenkels von rana esculenta; der Schenkel unter den Bauch nach vorn geschlagen.

gl m. glutaeus.
o g m. obturatorius.

von oben nach unten und von unten nach aufwärts, und gehen schliesslich in eine starke Sehne über, welche an die hintere und obere Seite des *caput femoris* sich ansetzt. — Der Muskel entspricht, wie es scheint, den kleinen Rollmuskeln, *m. obturator externus* und *internus* und den *gemellis* zusammen.

2. Muskeln am Unterschenkel.

Allgemeine Uebersicht.

Auf der lateralen Fläche (der vorderen des Menschen entsprechend) liegen, bedeckt von der *fascia cruris*, in welche sich die Sehne des *extensor communis cruris* oder *triceps* fortsetzt, die folgenden Muskeln: Zunächst am Knochen der *m. extensor cruris brevis* (*ec*), dann in der Richtung lateralwärts der *m. tibialis anticus* (*ta*) und der *m. peroneus* (*pe*). Auf der medialen Fläche (der hinteren

des Menschen entsprechend) liegen der *gastrocnemius* (*gc*) und *tibialis posticus* (*tp*) und ganz in der Tiefe der *flexor tarsi sup.* (*ft*).

m. gastrocnemius.

127. *m. gastrocnemius* (Fig. 81, 82, 87).

Dugès, bi-fémoro-plantaire, n. 159.

Dieser den Physiologen vor allen anderen bekannte starke Muskel entspringt mit zwei sehnigen Köpfen. Der eine (Fig. 87 g'), mehr in der Mitte der Kniekehle gelegen, ist der bei weitem stärkere und geht aus einer starken, sehnigen Ausbreitung hervor, welche das Kniegelenk von oben deckend, sich mit einem vorderen Bündel an den Femur, mit einem hinteren an das *os cruris* ansetzt, und medianwärts mit einem concaven aponeurotischen Rande endet; der untere Kopf ist ein dünner Sehnenstrang, der aus der gemeinschaftlichen Sehne des *triceps* hervorgeht, welche das Kniegelenk überkleidet. Der Muskel ist kurz nach seinem Ursprung am dicksten und verschmälert sich allmälig nach hinten; die nach der Haut sehende Fläche desselben ist gewölbt, die auf den tiefen Muskeln aufliegende Fläche platt; beide gehen durch seitliche stumpfe Ränder in einander über.

Fig. 87.

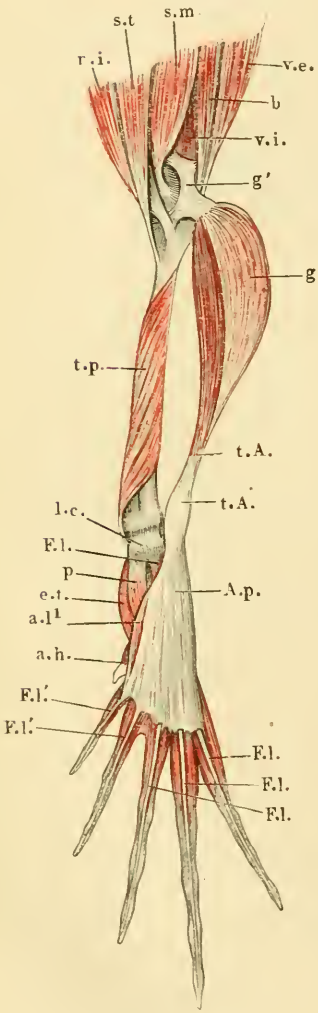

Muskeln des rechten Unterschenkels und Fusses von rana esculenta, von der oberen Fläche.
ri rectus internus maior u. minor.
st m. semitendinosus.
sm m. semimembranosus.
ve m. vastus externus.
vi m. vastus internus.
b m. biceps.
g m. gastrocnemius, etwas nach rechts abgezogen.
g' m. Ursprungssehne desselben.
tA Endsehne (tendo Achillis).
tA' Fibröse Verdickung dieser.
Ap aponeurosis plantaris.
Fl' flexor digitorum I und II longus.
tp m. tibialis posticus.
lc ligamentum calcanei.
Fl' flexor digitorum III, IV, V longus.
p m. plantaris.
et m. extensor tarsi.
*al*1 m. abductor longus digiti I.
ah m. abductor hallucis.

Verfolgt man den Verlauf der Ursprungssehnen in den Muskel hinein, so sieht man, dass beide convergiren und bald in eine gemeinschaftliche Sehnenplatte übergehen, welche nach vorn breit ist, nach hinten

sich zuspitzt und in einer schräg von der platten gegen die gewölbte Fläche des Muskels gerichteten Ebene verläuft, ohne jedoch die letztere zu erreichen. Von den beiden Flächen dieser Sehnenplatte entspringen die Muskelfasern unter spitzen, nach hinten offenen Winkeln. Die äussere Fläche des Muskels ist von einer starken Sehnenhaut umkleidet, welche nach hinten allmälig noch stärker wird und schliesslich in die Achillessehne übergeht. Auf die innere Fläche dieser Sehnenhaut und weiterhin an die aus dieser hervorgehende Endsehne inseriren sich die aus der vorerwähnten Sehnenplatte, welche ungefähr am hinteren Ende des zweiten Drittels des Muskels endet, entspringenden Muskelfasern. An der Ferse zeigt die Achillessehne eine fibröse Verdickung und geht dann in die *aponeurosis plantaris* (*Ap*) über, welche unten näher beschrieben werden soll.

128. *m. tibialis posticus* (Fig. 87 *tp*). m. tibialis posticus.

Dugès, cruro-astragalien, n. 160.

Dieser Muskel ist von dem *gastrocnemius* bedeckt und nimmt, nach hinten an Dicke zunehmend, die ganze mediale und obere Fläche des *os cruris* ein, von welcher er mit zahlreichen Fasern entspringt. Erst gegen das hintere Gelenkende des genannten Knochens wird er frei und geht ziemlich plötzlich in eine Sehne über, die in einer Rinne hinter und über dem *malleolus internus* verlaufend, sich auf den Fussrücken wendet und hier am vorderen Gelenkende des *astragalus* sich ansetzt. Der Deutung dieses Muskels als *soleus* durch Dugès kann ich nicht beipflichten.

129. *m. extensor cruris brevis* (Fig. 88 *ec*). m. extensor cruris brev.

Dugès, pré-fémoro-tibial, n. 154.

Von der starken *fascia cruris* bedeckt, liegt dieser Muskel zwischen dem *m. tibialis anticus* und dem Unterschenkelknochen; seine lange Ursprungssehne ist am medialen Condylus des Oberschenkelknochens befestigt und verläuft von da in der rinnenförmigen Vertiefung des vorderen Gelenkendes des *os cruris* und bedeckt von der Sehne des *triceps femoris* nach rückwärts, um in einen Muskel überzugehen, welcher sich an die laterale (vordere) Fläche des eben genannten Knochens bis gegen das hintere Drittheil desselben ansetzt.

(Dugès bezeichnet diesen Muskel als oberen d. i. vorderen Theil des *tib. anticus*).

m. tib. ant. 130. *m. tibialis anticus* (Fig. 81, 82, 88 *ta*).

Dugès, pré-fémoro-astragalien und pré-fémoro-calcanien, n. 156 und 157; den ersteren hält er für einen Theil des tib. anticus, den letzteren für den peroneus lateralis I.
Zenker, tib. ant. biceps.

Wie der vorige von der *fascia cruris* bedeckt, entspringt dieser Muskel mit einer langen Sehne, die neben der des vorhergehenden liegt, von dem Oberschenkelknochen und den Zwischengelenkbändern. Dieselbe verläuft unter der Sehne des *triceps* in einer besonderen Scheide durch das Gelenk und geht nach hinten in den Muskelbauch über, welcher sich in der Mitte des Unterschenkels in zwei Bäuche spaltet, wovon der eine der medialen, der andere der lateralen Seite des Unterschenkels näher verläuft. Die Sehne des ersteren setzt sich an die Rückenfläche des *astragalus*, die des letzteren an die des *calcaneus* an. Die Wirkung des Muskels besteht sowohl in Streckung des Unterschenkels als in Beugung des Tarsus. Die letztere ist, der Insertion des Muskels nahe am *hypomochlion* wegen, schon bei ganz geringer Contraction eine sehr bedeutende, und es scheint sich derselbe aus diesen Gründen zu mancherlei Muskelversuchen sehr zu eignen.

Fig. 88.

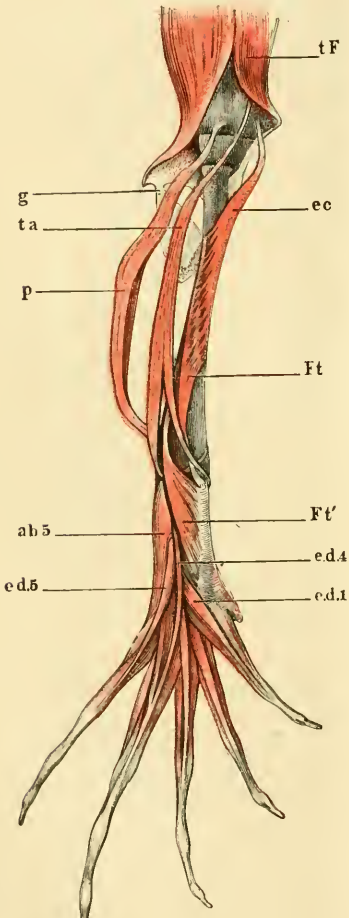

Muskeln des Unterschenkels und Fusses von rana esculenta, von der unteren Fläche der vorderen des Menschen entsprechend).

tF m. triceps femoris.
g m. gastrocnemius.
ta m. tibialis anticus.
p m. peroneus.
ec m. extensor cruris brevis.
Ft m. flexor tarsi anterior.
Ft' m. flexor tarsi posterior.
ab 5 m. abductor dig. V longus.
ed 5 m. extensor dig. V longus.
ed 4 m. extensor dig. IV longus.
ed 1 m. extensor dig. I longus.

131. *m. flexor tarsi anterior (mihi)* (Fig. 88 *ft*). m. flexor tarsi anter.

Dugès, ex-tibio-astragalien, n. 155.
Zenker, tibialis anticus simplex.

Derselbe entspringt da, wo der Ansatz des *extensor cruris brevis* aufhört, von der Mitte der unteren Fläche des *os cruris* und geht an der lateralen Seite des eben genannten Muskels rückwärts, tritt mit seiner Sehne zwischen den beiden Sehnen des *m. tibialis anticus* durch und inserirt sich an die mediale Seite des vorderen Gelenkendes des *astragalus* und in die *fascia dorsalis pedis*.

132. *m. peroneus* (Fig. 88 *p*, 81 *pe*). m. peroneus.

Dugès, génio-péronéo-calcanien, n. 158.

Ein starker Muskel, welcher mit einer langen Ursprungssehne am hinteren Gelenkende des Femur und den Zwischengelenkbändern des Kniegelenks befestigt ist. Diese Sehne verläuft in einer Scheide durch das Gelenk und geht hinter diesem in den Muskel über, welcher auf der lateralen Seite des *os cruris* abwärts verläuft und sich am *malleolus externus* dieses Knochens und am vorderen Ende des Calcaneus ansetzt. Derselbe hat die gleiche Wirkung wie der *m. tibialis anticus*.

3. Muskeln am Fusse.

A. Muskeln der Plantarfläche.

133. *Aponeurosis plantaris* (Fig. 89 *Ap*). Aponeurosis plantaris.

Die Sehne des *m. gastrocnemius* geht, wie schon erwähnt, an der Ferse in eine starke Aponeurose über, und zeigt an dieser Stelle, da, wo sie auf dem Gelenke gleitet, eine Verdickung. Die Aponeurose ist von dreieckiger Gestalt und hängt an der gegen die Zehen gerichteten Basis dieses Dreiecks mit den Sehnen der Zehenbeuger in nachher zu beschreibender Weise zusammen. Die seitlichen Ränder dieses Dreiecks gehen in eine schwächere Fascie über, welche sich an die beiden langen Tarsusknochen ansetzt, der mediale Rand insbesondere giebt ein starkes Faserbündel an den inneren Knöchel ab, welches mit der Fascie des Fussrückens zusammenhängt; lateralwärts ist die Aponeurose an einen Knorpel befestigt (Dugès, *os sesamoïde*, n. 60) welcher sich an der Plantarfläche des Gelenks zwischen Calcaneus und *os metatarsi IV* befindet.

ligamentum calcanei.

134. *Ligamentum calcanei (mihi)* (Fig. 89, 90 *lc*).

Durchschneidet man die Achillessehne und schlägt die *Aponeurosis plantaris* gegen die Zehen zurück, so sieht man vom hinteren Gelenkende des *os cruris*, ziemlich in der ganzen Breite desselben ein Band entspringen (zwischen *tib. posticus* und *peroneus*). Dieses Band geht in eine feste Platte über, auf welcher sich die verdickte Stelle der *tendo Achillis* bewegt. Diese Platte repräsentirt offenbar den Fersenbeinhöcker, weshalb ich das ganze Band *ligamentum calcanei* nenne.

Fig. 89.

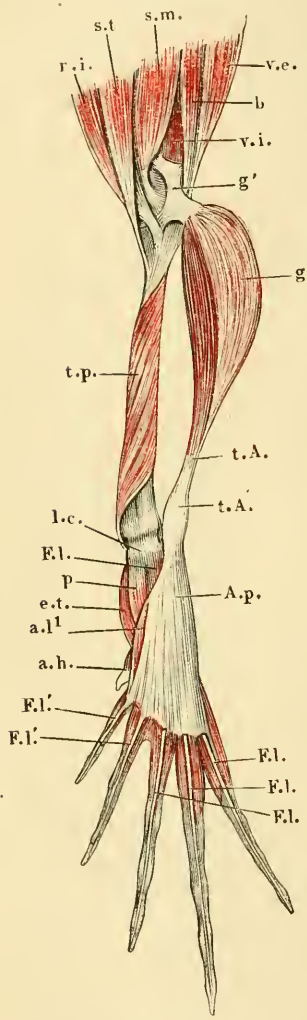

Von diesem Band entspringen mehrere Muskeln, nämlich:

m. extensor tarsi.

135. *m. extensor tarsi*, Klein (Fig. 89, 90 *et*).

Dugès, tibio-sous-astragalien (von ihm als Analogon des tibialis posticus betrachtet).

Von den zwei folgenden Muskeln bedeckt, entspringt dieser vom *ligamentum calcanei*, verläuft rückwärts und setzt sich an die Plantarfläche des *astragalus* der ganzen Länge nach bis ans hintere Ende an. Streckt den Fuss.

m. plantaris.

138. *m. plantaris* (Fig. 89, 90 *p*).

Vom *lig. calcanei* seinen Ursprung nehmend, an der medialen und Fusssohlenseite des vorigen, verläuft dieser Muskel rückwärts und setzt sich an die Rückenfläche der *Aponeurosis plantaris* an.

Muskeln des rechten Unterschenkels und Fusses von rana esculenta, von der oberen Fläche.

ri m. rectus internus maior und minor.
st m. semitendinosus.
sm m. semimembranosus.
ve m. vastus externus.
vi m. vastus internus.
b m. biceps.
g m. gastrocnemius, etwas nach rechts abgezogen.
g' Ursprungssehne desselben.
tA Endsehne (tendo Achillis).
tA' Fibröse Verdickung dieser.
Ap Aponeurosis plantaris.
Fl' flexor digitorum I u. II longus.
tp m. tibialis posticus.
lc ligamentum calcanei.
Fl flexor digitorum III, IV, V longus.
p m. plantaris.
et m. extensor tarsi.
al m. abductor longus digiti I.
ah m. abductor hallucis.

Fig. 90.

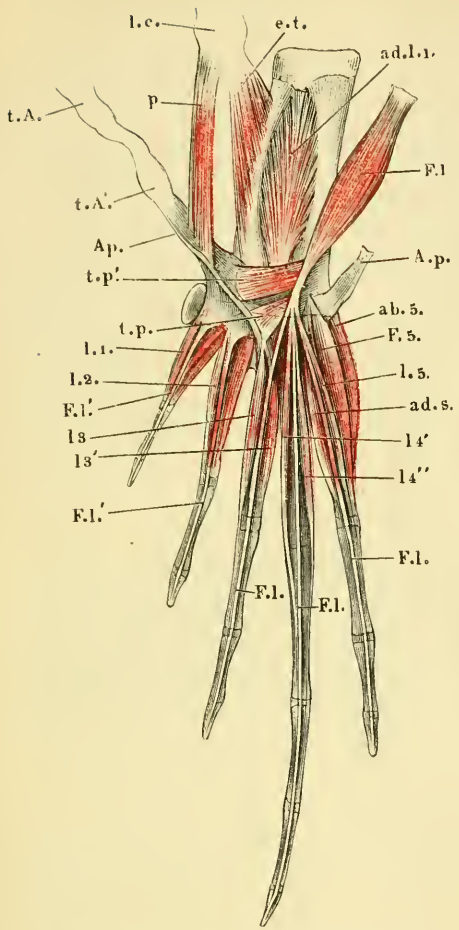

Muskeln der Plantarfläche des Fusses von rana esculenta, zweimal natürliche Grösse.
l c ligamentum calcanei, mit den von demselben entspringenden Muskeln, von dem os cruris abgelöst und nach links herüber gelegt.
et m. extensor tarsi.
p m. plantaris.
tA Achillessehne, abgeschnitten und nach links darüber gelegt.
tA' Verdickung derselben.
A.p Ap Aponeurosis plantaris, durchschnitten und nach beiden Seiten zurückgelegt.
Fl m. flexor digitorum III, IV, V longus, am Ursprung vom lig. calcanei durchschnitten und nach rechts gelegt. Die Sehnen an den drei Fingern sind mit demselben Buchstaben bezeichnet.
tp m. transversus plantae posterior.
tp' m. transversus plantae anterior.
ad l 1 m. adductor longus digiti I.
ab 5 m. adductor dig. V.
F 5 m. flexor brevis dig. V.
ad 5 m. adductor dig. V.
l 1, *l* 2, *l* 3, *l* 3', *l* 4', *l* 4'', *l* 5 musculi lumbricales.

137. *m. flexor digitorum III, IV, V longus (mihi)* (Fig. 89, 80 *Fl*). m. flexor digitorum III, IV, V long.

Dugès, péroneo-sous-phalangettien (flexor dig. longus).

Auch dieser Muskel nimmt seinen Ursprung vom *ligamentum calcanei* und zwar lateralwärts vom vorigen. Er verläuft über der *aponeurosis plantaris* nach hinten und geht gegen den freien Rand dieser ziemlich plötzlich in eine starke Sehne über, welche durch einen aponeurotischen Canal hindurchgeht. Dieser entsteht dadurch, dass Fasern der Aponeurose, sowohl über als unter dem Muskel von dem bei ersterer erwähnten Sehnenknorpel, wo sie festsitzen, zum medialen Rand der Aponeurose sich begeben. Die Sehne spaltet sich alsbald in drei, für die fünfte, vierte und dritte Zehe, welche unter dem hinteren freien Rand der Aponeurose, an denselben etwas befestigt, hervortreten und sich, durch Sehnenscheiden festgehalten, zur Endphalanx der drei genannten Zehen begeben, an welche sie sich ansetzen. (Die den Lumbricalmuskeln entsprechenden kleinen Muskeln, welche von diesen Sehnen entspringen, sollen mit denen

der übrigen Zehen weiter unten im Zusammenhang abgehandelt werden.)

m. flexor digiti I, II longus.

138. *m. flexor digitorum I, II longus (mihi)* (Fig. 89, 90 *Fl'*).

Die Sehnen, welche die Endphalanx der ersten und zweiten Zehe beugen, also den Sehnen des eben genannten Muskels entsprechen, entspringen direct vom hinteren Rand der Aponeurose.

mm. transversi plant.

139, 140. *mm. transversi plantae (mihi)* (Fig. 90 *tp*, *tp'*).

Auf die Bewegung der Aponeurose und mittelbar der mit dieser durch Sehnen verbundenen Zehen influiren nicht nur der *m. gastrocnemius* und *plantaris*, sondern noch zwei weitere Muskeln, die man zusammen als *flexor dig. longus internus* (Klein) oder als *tarso-sous-phalangettien* (Dugès 221) beschrieben hat.

a) *m. transversus plantae posterior (tp).*

Entspringt von dem Fusssohlenknorpel, verläuft von da, sich ausbreitend, rück- und medianwärts und senkt sich in die Rückenfläche der *aponeurosis plantaris* ein. Da wo sich derselbe ansetzt, entspringen die Sehnen für die erste und zweite Zehe (*flexor tp' longus I* und *II*), ein directer Uebergang der Muskelfasern des ersteren in die letzteren findet nicht statt.

b) *m. transversus plantae anterior (tp').*

Liegt, vom vorigen Muskel bedeckt, etwas weiter nach vorn, entspringt vom Calcaneus und setzt sich medianwärts vom vorigen in die Rückenfläche der Aponeurose fest. Auch dieser Muskel setzt sich nicht direct in die Sehnen der Zehenbeuger fort und man kann daher beide wohl nicht als Flexoren der Zehen bezeichnen, wenn sie auch mittelbar wohl entschieden diese Wirkung haben.

Musculi lumbricales.

141 bis 149. *Musculi lumbricales* (Fig. 90 *l* 1—5).

A. Von der *aponeurosis plantaris* und zwar von deren hinterem Rande entspringen:

1) *m. lumbricalis digiti I (l* 1).

Dugès, tendini-sous-phalangien du pouce, n. 185.

Setzt sich am vorderen Gelenkende der Grundphalanx an.

2) *m. lumbricalis digiti II* (*l* 2).

Dugès, tendini-sous-phal. du I. doigt, n. 186 (u. 187. Nach D. doppelt.

Ansatz der gleiche.

3 u. 4) *mm. lumbricales digiti III* (*l* 3).

Dugès, tendini-sous-phal. du III doigt, n. 188 (nach D. nur einfach).

Der eine (*l* 3) setzt sich an das vordere Gelenkende der Grundphalanx, der andere (*l* 3′) an die gleiche Stelle der Mittelphalanx.

5) *m. lumbricalis digiti IV* (*l* 4).

Dugès, tendini-sous-phal. du. IV doigt.

Ansatz: das vordere Gelenkende der Grundphalanx.

B. Von den Sehnen des *flexor longus III, IV, V* entspringen:

6) u. 7) *mm. lumbricales digiti IV* (*l* 4′ u. *l* 4″).

Dugès, tendini-sous-phalanginien du IV doigt, n. 201, 202.

Der eine (*l* 4′) setzt sich an das hintere Ende der Grundphalanx, der zweite (*l* 4″) an die gleiche Stelle der zweiten Phalanx.

8) *m. lumbricalis digiti V* (*l* 5).

Dugès, tendini-sous-phalanginien du V doigt, n. 203.

Entspringt mit an der Sehne für die fünfte Zehe, läuft mit dünner Sehne neben der des Flexor rückwärts und setzt sich an die Mittelphalanx an.

Besondere Muskeln der einzelnen Zehen.

I. Muskeln des Grosszehenrudiments.

150. *m abductor hallucis* (Fig. 91, 89 *ah*). m. abductor hallucis.

Entspringt vom medialen Rand der *aponeurosis plantaris*, gerade da, wo der *m. plantaris* sich inserirt, so dass er fast als Fortsetzung dieses Muskels betrachtet werden kann, und setzt sich an den vorderen Rand der rudimentären Zehe.

II. Muskel des Grosszehenrudiments und der ersten Zehe.

m. adductor long. dig. I.

151. *m. adductor longus digiti I* (Fig. 90, 91 *adl* 1).

Dugès calcanéo-scaphoidien, n. 164.

Dieser starke Muskel nimmt seinen Ursprung von der Plantarfläche des *calcaneus* und *astragalus*; seine Fasern convergiren gegen eine in der Mitte liegende Sehne, welche am hinteren Ende des Muskels frei wird und unter einem *ligamentum tarsi transversum* hindurch in einer Rinne am hinteren Gelenkende des *astragalus* in einem Bogen medianwärts sich wendet, um sich an das *os naviculare*, welches das Grosszehenrudiment und das *os metatarsi I* trägt, anzusetzen.

III. Muskeln der ersten Zehe.

m. abductor longus dig. I.

152. *m. abductor longus digiti I* (Fig. 89 *al* 1, Fig. 91 *ab* 1).

Nimmt seinen Ursprung vom medialen Rand der *aponeurosis plantaris* und liegt an der Sohlenfläche des *abductor hallucis*. Seine Sehne verläuft in der Aushöhlung, welche das Grosszehenrudiment nach der Fusssohle hin bildet und setzt sich an die mediale Seite des *os metatarsi I*.

m. flexor brevis dig. I.

153. *m. flexor brevis digiti I* (Fig. 91 *fb* 1).

Dugès, sous-metatarso-phalangien du I doigt, n. 193.

Ein kleiner dünner Muskel, der vom vorderen Gelenkende des *os metatarsi II* entspringt und sich an die Grundphalanx der ersten Zehe ansetzt. Diesen kleinen Muskel, in welchem die Nervenverbreitung ziemlich vollkommen übersehen werden kann, möchte ich, sowie auch den *m. lumbrical. dig. V* (*l* 5, Fig. 90) zur weiteren mikroskopischen Untersuchung empfehlen.

m. opponens digiti I.

154. *m. opponens dig. I* (Fig. 91 *op*).

Dugès, sous-metatarso-phalangien du pouce, n. 192.

Entsteht medianwärts vom vorigen, vom *os metatarsi II* ziemlich schmal, breitet sich fächerförmig gegen das *os metatarsi I* aus, an dessen vorderer Hälfte er sich ansetzt.

IV. Muskeln der zweiten Zehe.

155. *m. flexor metatarsi dig. II* (Fig. 91 *Fm* 2). m. flexor metatarsi dig. II.

Dugès, sous-tarso-metatarsien du II doigt, n. 173.
Klein, extensor metatarsi.

Fig. 91.

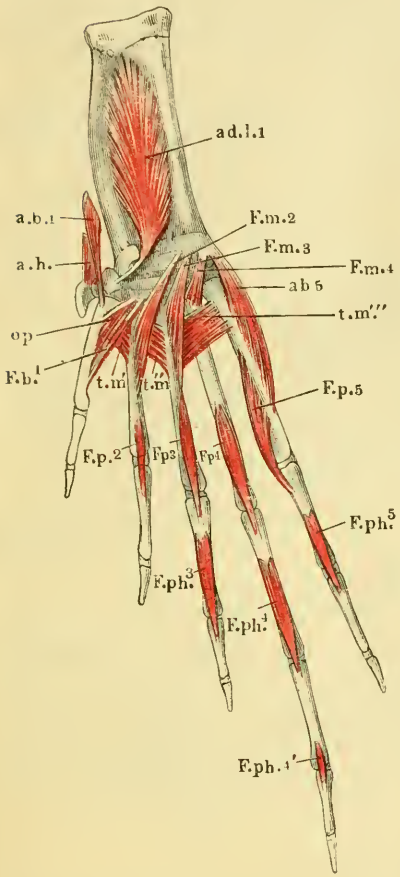

Muskeln der Plantarfläche des Fusses von rana esculenta, tiefe Schicht, 2 mal natürl. Grösse.
ah m. abductor hallucis.
ad l 1 m. adductor longus digiti I.
ab l m. abductor longus digiti I.
op m. opponens digiti I.
Fm 2, 3, 4 m. flexores metatarsi II, III, IV.
t m', *t m''*, *t m'''* } mm. transversi metatarsi 1, 2, 3.
Fb 1 m. flexor brevis digiti I.
ab 5 m. abductor digiti V.
Fp 2, 3, 4, 5 mm. flexor. proprii digit. 2, 3, 4, 5.
Fph 3, 4, 4', 5 mm. flexor. phalang. dig. 3, 4, 5.

Entspringt schmal vom hinteren Ende des *calcaneus*, wird nach hinten breiter und setzt sich in ziemlicher Ausdehnung an die Plantarfläche des zweiten *os metatarsi* an.

156. *m. flexor dig. II proprius* (Fig. 91 *Fp* 2). m. flexor dig. II prop.

Dugès, sous-metatarso-phalangien, n. 194.

Entspringt von der Plantarfläche des *os metatarsi II* und setzt sich mit dünner Sehne an die Plantarfläche der ersten Phalanx.

Dugès bezeichnet diesen und die analogen Muskeln der dritten, vierten und fünften Zehe (*Fp* 3, 4, 5) als die *interossei plantares*, eine Bezeichnung, die mir nicht richtig scheint, da diese Muskeln ganz auf der Plantarfläche liegen und die Zehen nicht an- oder abziehen, sondern beugen.

V. Muskeln der dritten Zehe. m. flexor metatarsi dig. III.

157. *m. flex. metatarsi dig. III (mihi)* (Fig. 91 *Fm* 3).

Dugès, sous-calcaneo-métatarsien du III doigt, n. 174.
Klein, extensor metatarsi.

Entspringt, wie der entsprechende Muskel der zweiten Zehe (n. 155). mit schmaler Sehne vom hinteren Gelenkende des *calcaneus*, verläuft

rückwärts und setzt sich an die Plantarfläche des *os metatarsi III* an. Der grösste Theil des Muskels liegt unter dem *m. transversus metatarsi* (*tm*), der vorderste Theil über demselben. Diesen letzteren Theil hat Dugès als besonderen Muskel (n. 176, *metatarso-métatarsien du III*) beschrieben; das Gleiche gilt für die zweite Zehe (n. 177, Dugès).

Fig. 92.

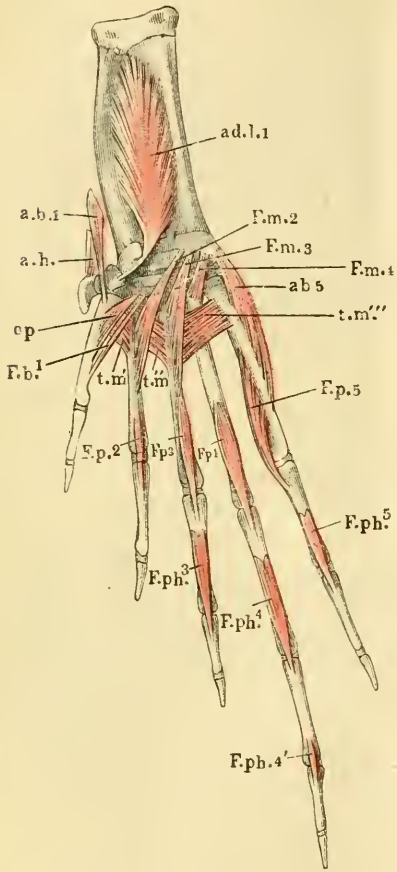

m. flexor dig. III proprius.

158. *m. flexor dig. III proprius* (*mihi*) (Fig. 92 *Fp* 3).

Dugès, sous-métatarso-phalangien du III doigt, n. 195.

Verhält sich wie der gleiche Muskel der zweiten Zehe, entspringt von der Plantarfläche des *os metatarsi III* und setzt sich mit dünner Sehne an die Plantarfläche des vorderen Gelenkendes der ersten Phalanx an.

m. flexor phalangum proprius dig. III.

159. *m. flexor phalangum proprius digiti III* (*mihi*) (Fig. 92 *F.ph* 3).

Dugès. phalango-phalanginien, n. 204.

Dieser kleine Muskel entspringt muskulös von der Plantarfläche der Grundphalanx und setzt sich mit einer Sehne an das vordere Gelenkende der Grundphalanx an.

VI. Muskeln der vierten Zehe.

m. flexor metatarsi dig. IV.

160. *m. flexor metatarsi dig. IV* (Fig. 92 *Fm* 4).

Dugès, métatarso-métatarsien, n. 175.

Entspringt wie der entsprechende Muskel der dritten Zehe vom hinteren Gelenkende des *calcaneus* und setzt sich an den vorderen Theil der Plantarfläche des *os metatarsi IV*, nicht an den grössten Theil desselben, wie beim zweiten und dritten *os metatarsi*.

161. *m. flexor dig. IV proprius* (Fig. 92 *Fp* 4). m. flexor dig. IV proprius.

Dugès, sous-métatarso-phalangien du IV doigt (interosseus plantaris), n. 196.

Ursprung und Ansatz wie bei dem gleichen Muskel der zweiten und dritten Zehe.

162. *m. flexor brevis dig. IV.* m flexor brev. dig. IV.

Ein kleiner Muskel, welcher zugleich mit dem *m. flexor brevis* der fünften Zehe von dem bei der *aponeurosis plantaris* erwähnten Knorpel in der Fusssohle entspringt und sich an die Grundphalanx der vierten Zehe ansetzt.

163. *m. flexor phalangum proprius dig. IV anterior* (Fig. 92 *F. ph* 4). m. flexor phalangum proprius anterior dig. IV.

Dugès, phalango-phalanginien, n. 205.

Verhält sich wie der entsprechende Muskel der dritten Zehe.

164. *m. flexor phalangum proprius posterior* (Fig. 92 *F. ph* 4'). m. flexor phalangum proprius post. dig. IV.

Dugès, phalangino-phalangettien, n. 209.

Von der Plantarfläche der zweiten Phalanx zum vorderen Gelenkende der dritten.

VII. Muskeln der kleinen Zehe.

165. *m. abductor dig. V* (Fig. 92 *ab* 5). m. adductor dig. V.

Dugés, calcanéo-ex-métatarsien du digitule, n. 169.

Entspringt vom hinteren Gelenkende des *calcaneus* und setzt sich an die laterale Fläche des *os metatarsi V.*

166. *m. adductor dig. V* (Fig. 90 *ad* 5). m. adductor dig. V.

Dugès, sous-tarso-in-phalangien, n. 191.

Entspringt vom Fusssohlenknorpel und inserirt sich am hinteren Gelenkende des *os metatarsi.*

167. *m. flexor brevis dig. V* Fig. 90 *F* 5). m. flexor brev. dig. V.

Dugès, sous-tarso-ex-phalangien, n. 190.

Von derselben Stelle wie der vorhergehende an die Grundphalanx.

m. flexor dig. V. prop.

168. *m. flexor dig. V proprius* (Fig. 92 *Fp* 5).

(Analogon der Muskeln n. 156, 158, 161; s. die Bemerkung bei n. 156).
Dugès, sous-métatarso-phalangien, 197 (= inteross. plant.).

Entspringt von der Plantarfläche und medialen Fläche des *os metatarsi* und setzt sich an die Grundphalanx an.

m. flexor phalangum proprius.

169. *m. flexor phalangum proprius* (Fig. 92 *F. ph* 5).

Dugès, phalango-phalanginien, n. 206.

Ursprung und Ansatz wie beim gleichen Muskel der zweiten, dritten und vierten Zehe, n. 159, 163, 164, 169.

mm. interossei.

170 — 172. Zwischenknochenmuskeln, *mm. interossei* (Fig. 92 *tm*).

Dugès, 1. 2. und 3. intermétatarsien, n. 170, 171, 172.

Drei mit ihren Fasern querverlaufende Muskeln, welche den vorderen Theil des Zwischenraums zwischen den *ossa metatarsi* einnehmen und diese einander nähern. Der erste (*tm'*) entspringt von der Kante der Plantarfläche des ersten *os metatarsi* und setzt sich an die gleiche Stelle des zweiten, der zweite (*tm''*) geht von da an das dritte, der dritte (*tm'''*) von da an das fünfte.

B. Muskeln der Dorsalfläche.

m. flexor tarsi post.

173. *m. flexor tarsi posterior* (*mihi*) (Fig. 93 *Ft*).

Dugès, péroneo-sus-astragal, n. 161 (dem herabgestiegenen peron. ant. verglichen).

Ein ziemlich starker Muskel, der schmal von der lateralen Seite der *tibia* unmittelbar über dem hinteren Gelenkende entspringt und sich an die dorsale Fläche des *astragalus* von der Mitte bis zu seinem hinteren Gelenkende ansetzt.

Muskeln der ersten Zehe.

m. extensor long. dig. I.

174. *m. extensor longus dig. I* (Fig. 93 *el* 1).

Dugès, calcaneo-sus-métatarsien du pouce, n. 166 (einem Theile des pediaeus verglichen).

Liegt lateralwärts neben dem vorigen und entspringt mit einem langen starken Kopf von der Mitte des *calcaneus*. Dieser läuft schräg nach hinten und medianwärts und verbindet sich mit einem

kurzen Kopf, welcher gemeinschaftlich mit dem *m. extensor dig. II* von der gemeinschaftlichen Epiphyse des *talus* und *calcaneus* entspringt. Der aus diesen beiden entstandene Muskel geht in eine platte Sehne über, welche sich an die Grundphalanx der ersten Zehe befestigt.

Fig. 93.

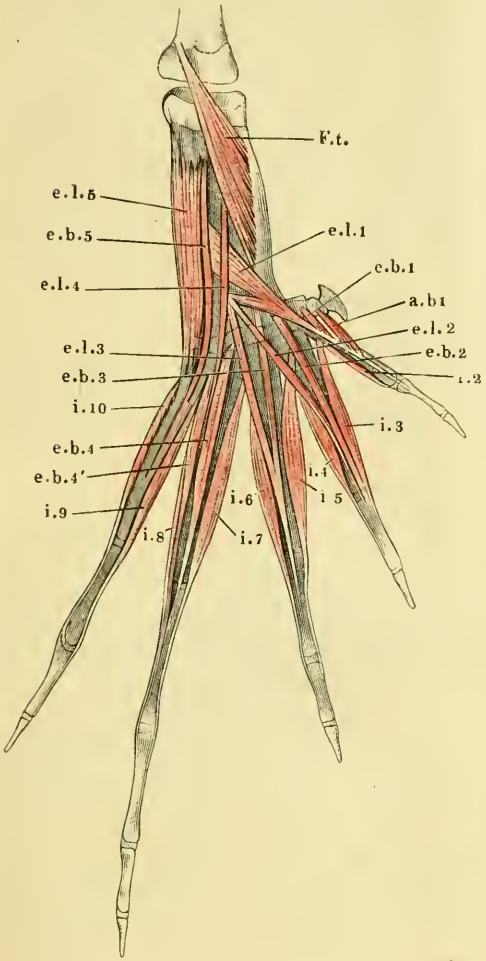

Muskeln der Dorsalfläche des Fusses von rana esculenta, 2 mal natürliche Grösse.

Ft m. flexor tarsi posterior.
el 1 m. extensor longus dig. I.
eb 1 m. extensor brevis dig. I.
ab 1 m. abductor brevis dig. I.
el 2 m. extensor longus dig. II.
eb 2 m. extensor brevis dig. II.
el 3 m. extensor. longus dig. III.
eb 3 m. extensor brevis dig. III.
el 4 m. extensor longus dig. IV.
eb 4 m. extensor brevis 1 dig. IV.
eb 4' m. extensor brevis 2 dig. IV.
el 5 m. extensor longus dig. V.
eb 5 m. extensor brevis dig. V.
i 2 bis 10 mm. interossei.

175. *m. extensor brevis dig. I* (Fig. 93 *eb* 1). m. extensor brevis dig. I.

Ein kleiner, kurzer Muskel, welcher vom *os naviculare* entspringt und sich an die Rückenfläche des ersten *os metatarsi* ansetzt.

176. *m. abductor brevis dig. I* (Fig. 83 *ab* 1). m. abductor brevis dig. I.

Dugès, ex-tarso-métatarsien du pouce, n. 168.

Ein kleiner, neben dem vorigen gelegener Muskel, welcher sich vom ersten Knochen des Grosszehenrudiments an die mediale Seite des ersten *os metatarsi* ansetzt.

Muskeln der zweiten Zehe.

177. *m. extensor dig. II longus* (Fig. 93 *el* 2). m. extensor dig. II long.

Dugès, calcanéo-sus-phalangien du II doigt, n. 182.

Entspringt gemeinschaftlich mit dem *m. extensor longus* der dritten Zehe vom *calcaneus* und befestigt sich mit seiner Sehne an der Grundphalanx der zweiten Zehe.

m. extensor dig. II. brev.

178. *m. extensor dig. II brevis* (Fig. 93 *eb* 2).

Dugès, astragalo-sus-phalangien du II, n. 183.

Ist theilweise vom vorhergehenden bedeckt, entspringt vom *astragalus* und verbindet sich mit der Sehne des vorhergehenden.

Muskeln der dritten Zehe.

m. extensor dig. III long.

179. *m. extensor dig. III longus* (Fig. 93 *el* 3).

Dugès, sus-astragalo-phalanginien du médius, n. 199.

Entspringt mit dem *extensor longus* der zweiten Zehe vom *calcaneus*, seine Sehne verbindet sich mit der des folgenden Muskels.

m. extensor dig. III brevis.

180. *m. extensor dig. III brevis* (Fig. 93 *eb* 3).

Dugès, astragalo-sus-phalangien du médius, n. 181.

Entspringt vom *astragulus* und setzt sich mit der Sehne des vorhergehenden Muskels auf der Rückenfläche der Grundphalanx an.

Muskeln der vierten Zehe.

m. extensor longus dig. IV.

181. *m. extensor longus dig. IV* (Fig. 93 *el* 4).

Dugès, péroneo-sus-phalangien du IV, n. 178.

Ein schmales Bündel, das gemeinschaftlich mit dem *flexor tarsi inf.* entspringt und von der lateralen Seite desselben abgeht. Dasselbe setzt sich in die Sehnenhaut auf dem Rücken der Zehe an.

mm. extensores dig. IV brevis.

182. *mm. extensores dig. IV breves* (Fig. 93 *eb* 4 und *eb* 4').

Dugès, calcanéo-sus-phalangien und sus-calcanéo-phalanginien, n. 179 und 198.

Diese beiden kleinen Muskeln entspringen vom *calcaneus*, der eine setzt sich an die Grundphalanx, der andere geht mit langer dünner Sehne neben der Sehne des betreffenden *m. interosseus* bis zur zweiten Phalanx, an welche er sich befestigt.

Muskeln der fünften Zehe.

m. extensor dig. V long.

183. *m. extensor dig. V longus* (Fig. 93 *el* 5).

Dugès, calcanéo-sus-metatarsien, n. 165.

Ein starker Muskel, welcher fast die ganze Länge des *calcaneus* bedeckt, nahe dem vorderen Gelenkende desselben entspringt (von dem *m. extensor longus dig. I*), auf der lateralen Seite des Fuss-

rückens rückwärts verläuft und sich an die laterale Fläche des *os metatarsi V* ansetzt.

184. *m. extensor dig. V brevis* (Fig. 93 *eb* 5). m. extensor dig. V. brev.

Dugès, calcanéo-sus-phalangien du V, n. 180.

Ein langer dünner Muskel, der mit dem vorigen verbunden vom *calcaneus* entspringt und sich an die Grundphalanx der fünften Zehe befestigt.

185. *m. abductor dig. V brevis* (Fig. 93 *i* 10). m. abductor dig. V. brev.

Es ist eigentlich der letzte *m. interosseus* und entspringt von der lateralen Seite des fünften *os metatarsi*, um sich mit dünner Sehne auf derselben Seite an das hintere Gelenkende der zweiten Phalanx der fünften Zehe anzusetzen.

Fig. 93.

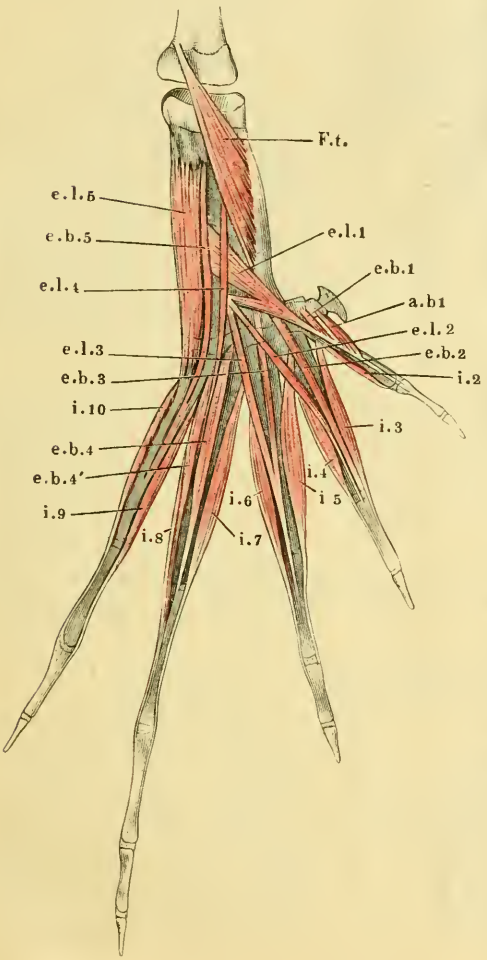

186 bis 195. Zwischenknochenmuskeln, *mm. interossei dorsales* (Fig. 93 *i* 1 bis 10). Zwischenknochenmuskeln, mm. interossei dorsal.

Erste Zehe.

1) Das Analogon des ersten *m. interosseus* ist der *m. adductor brevis dig. I* (*ab* 1).

2) Der zweite *m. interosseus* (*i* 2) entspringt von der lateralen Seite des *os metatarsi I* und befestigt sich an die laterale Seite der zweiten Phalanx derselben Zehe dorsalwärts vom *m. opponens* und *flexor brevis dig. I.*

Zweite Zehe.

3) Der dritte *m. interosseus* (*i* 3) entspringt von der lateralen Seite des ersten

os metatarsi ganz vorn mit dünner Sehne und setzt sich mit einer eben solchen an die zweite Zehe an und zwar an die mediale Fläche der zweiten Phalanx.

Fig. 94.

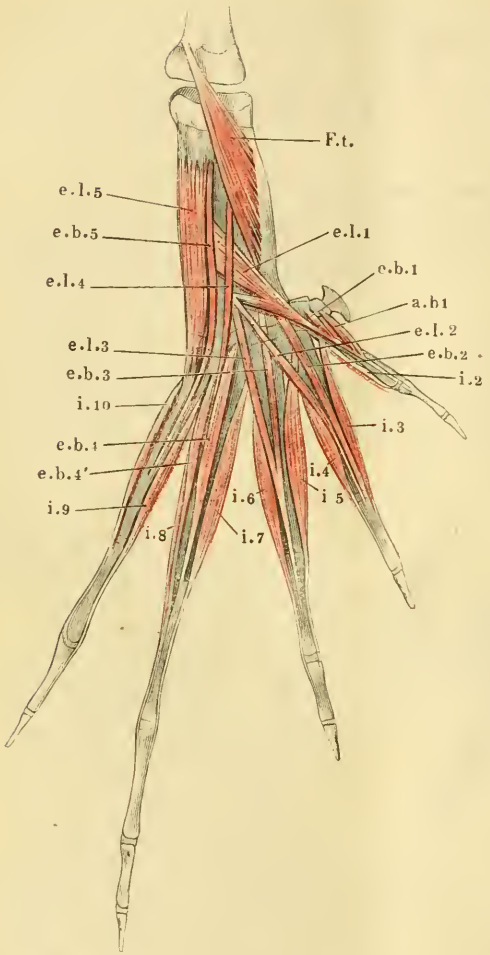

Muskeln der Dorsalfläche des Fusses von rana esculenta, 2 mal natürliche Grosse.

Ft m. flexor tarsi posterior.
*el*1 m. extensor longus dig. I.
*eb*1 m. extensor brevis dig. I.
*ab*1 m. abductor brevis dig. I.
*el*2 m. extensor longus dig. II.
*eb*2 m. extensor brevis dig. II.
*el*3 m. extensor longus dig. III.
*eb*3 m. extensor brevis dig. III.
*el*4 m. extensor longus dig. IV.
*eb*4 m extensor brevis 1 dig. IV.
*eb*4' m. extensor brevis 2 dig. IV.
*el*5 m. extensor longus dig. V.
*eb*5 m. extensor brevis dig. V.
i 2 bis 10 mm. interossei.

4) Der vierte *m. interosseus* (*i* 4) entspringt von der lateralen Seite des zweiten *os metatarsi* und setzt sich an derselben Zehe an die laterale Seite der zweiten Phalanx an.

Dritte Zehe.

5) Der fünfte *m. interosseus* entspringt von der lateralen Seite des *os metatarsi* der zweiten Zehe und setzt sich mit dünner Sehne an derselben Zehe, an die mediale Fläche der zweiten Phalanx an.

6) Der sechste entspringt von der lateralen Seite des *os metatarsi III* und setzt sich mit dünner Sehne seitlich am hinteren Gelenkende der zweiten Phalanx der gleichen Zehe an.

Vierte Zehe.

7) Der siebente *m. interosseus* (*i* 7) entspringt mit dünner Sehne vom hinteren Gelenkende des *astragalus* und fleischig vom hinteren Gelenkende des *os metatarsi IV* und setzt sich

mit dünner Sehne an die mediale Fläche der zweiten Phalanx derselben Zehe an.

8) Der achte *m. interosseus* (*i* 8) nimmt seinen Ursprung von der lateralen Seite des vierten *os metatarsi* und der medialen des fünften und setzt sich an der vierten Zehe am hinteren Gelenkende der zweiten Phalanx an.

Fünfte Zehe.

9) Der neunte *m. interosseus* (*i* 9) entsteht von der medialen Seite des fünften *os metatarsi* und inserirt sich am hinteren Gelenkende der zweiten Phalanx derselben Zehe.

10) Der zehnte *m. interosseus* ist der schon beschriebene *abductor digiti V brevis* (Fig. 93 *i* 10).

Denken wir uns die vierte Zehe als den Mittelpunkt der Bewegungen, so ziehen der erste, dritte, fünfte, siebente, achte und zehnte *m. interosseus* von einer Linie ab, welche wir uns in der Längsachse dieser Zehe gezogen denken, der zweite, vierte, sechste und neunte ziehen gegen diese Linie hin. Wir könnten daher die ersteren, die Verhältnisse beim Menschen (wo die zweite Zehe diesen Mittelpunkt bildet) zum Ausgangspunkt nehmend, als *m. interossei dorsales*, die letzteren als *plantares* bezeichnen. Dugès bezeichnet alle diese *interossei* (den ersten oder *abductor brevis dig. I* rechnet er nicht dazu) als *mm. interossei dorsales* (*métatarso-sus-phalangettiens* n. 210, 211, 212, 213, 214, 215, 216, 218, 219). Als *interossei volares* bezeichnet er die von mir als *flexores proprii digitorum* aufgeführten Muskeln.

V. Muskeln der Haut.

196. *m. cutaneus pectoris* (Fig. 95 *cp*). m. cutaneus pectoris.

Dugès, abdomino-guttural, n. 53.
Klein, abdomino-cutaneus.
Zenker, subcutaneus pectoris.

Ein länglich-viereckiger Muskel, welcher mit seinem hinteren Rande zu beiden Seiten der Knorpelscheibe des Sternum an der oberen Fläche der Aponeurose des *m. obliquus externus* befestigt ist. Von da verläuft er vor- und etwas weniges lateralwärts und setzt sich unter einem sehr spitzen Winkel an die Haut an. Von

vorn her setzt sich in gleicher Linie mit dem Muskel an dieser Stelle eine Bindegewebelamelle an, so dass zwischen dieser, dem Muskel und den tieferen Muskeln ein dreieckiger Raum übrig bleibt.

Fig. 95.

Brustgegend von rana esculenta.
Die Haut (*H*) quer durchschnitten, nach vorn umgelegt und durch einen Haken bei (*) befestigt.
cp m. cutaneus pectoris.
p''' port. abdominalis des m. pectoralis.

Ueber diesen Muskel, der seiner Dünne und Durchsichtigkeit wegen zur Untersuchung der Nervenverzweigung besonders geeignet ist, vergleiche man insbesondere

Kölliker. mikroskp. Anatomie II. 1. S. 247.

Reichert, Müller's Archiv. 1851. S. 29, Tab. I.

Kölliker, Untersuchungen über die letzten Endigungen der Nerven in den Muskeln des Frosches. Leipzig. Engelmann. 1862.

m. cutaneus dorsi.

197. *m. cutaneus dorsi* (Fig. 96 *cd*).

Fig. 96.

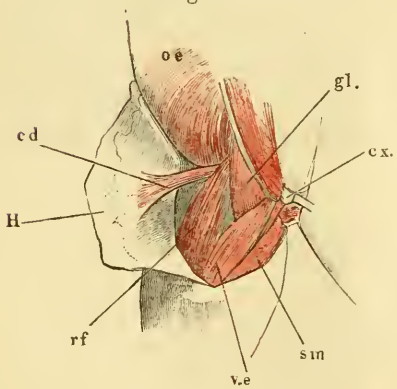

Hinterer Theil des Rückens und des linken Schenkels von rana esculenta, die Haut in der Mittellinie durchschnitten und nach links herübergelegt.
cx Steissbein.
gl m. glutaeus.
sm m. semimembranosus.
ve m. vastus externus.
rf m. rectus femoris anterior.
oe m. obliquus ext.
H Haut, nach links
cd m. cutaneus dorsi. gelegt.

Dugès, pubio-dorso-cutané, n. 56.
Zenker, cutaneus iliacus.

Dieser Muskel kommt schmal aus der Tiefe der Rinne, welche sich zwischen den Muskeln des Bauches und des Oberschenkels befindet und hängt hier mit den Fascien zusammen, welche sich an der Symphyse der Beckenknochen befestigen, tritt an der lateralen Seite der vorderen Insertion des *m. rectus femoris anticus* median- und aufwärts, breitet sich fächerförmig aus und setzt sich mit strahlig divergirenden Fasern an die innere Fläche der Haut am hinteren Theil des Rückens an.

198. *m. coccygeo-cutaneus.* m. coccygeo-cutaneus.

Dugès, coccy-dorso cutanéus, n. 57.

Die Muskelfasern, welche Dugès unter diesem Namen beschrieben hat, liegen bedeckt vom *m. pyriformis*, hinter dem *coccygeo-iliacus* etc. über den Mastdarmmuskeln. Sie entspringen vom hinteren Ende des Steissbeins, hängen, wie es scheint, immer mit den Mastdarmmuskeln (wovon beim Darmcanal die Rede sein wird) zusammen, verlaufen quer lateralwärts und hängen hier mit der Haut zusammen.

Zu den Hautmuskeln kann man auch noch vielleicht den *m. submaxillaris* nehmen. Die von den Sehnen der Zehenbeuger an warzenförmige Körper der Sohlenfläche der Zehen abgehenden Sehnenfäden*) werden wohl besser mit jenen bei der Haut abgehandelt.

---

*) Vergl. Klein l. c. S. 72.

Verlag von Friedrich Vieweg und Sohn in Braunschweig.

Die Wirbelthiere Europas.

Von **Graf A. Keyserling** und **Prof. J. H. Blasius.**

Erstes Buch: **Die unterscheidenden Charaktere.**

gr. 8. geh. Preis 7 *M.*

Herpetologia Europaea.

Eine systematische Bearbeitung der Amphibien und Reptilien, welche bisher in Europa aufgefunden sind.

Von **Dr. E. Schreiber,**

Director an der Oberrealschule zu Görz.

Mit Holzstichen. gr. 8. geh. Preis 18 *M.*

Entwicklungsgeschichte des Hunde-Eies.

Von **Th. Ludw. Wilh. Bischoff,**

Doctor der Medicin und Philosophie, ordentlichem Professor der Medicin und Director des anatomischen und physiologischen Institutes an der Universität Giessen, Mitglied der Kaiserl. Königl. Gesellschaft der Aerzte zu Wien, der Königl. medicinischen Gesellschaft zu Kopenhagen, der Kaiserl. Leopold. Academie der Naturforscher, der medicinisch-chirurgischen Gesellschaft und der Gesellschaft für Geburtshülfe zu Berlin, der naturforschenden Gesellschaft zu Halle, der Gesellschaft für Natur- und Heilkunde zu Heidelberg, der Senkenbergischen naturforschenden Gesellschaft zu Frankfurt a. M. und des Mannheimer Vereins für Naturkunde.

Mit 15 Steintafeln. gr. 4. geh. Preis 15 *M.*

Entwicklungsgeschichte des Kaninchen-Eies.

Von **Th. Ludw. Wilh. Bischoff,**

Doctor der Medicin und Philosophie, ordentlichem Professor der Medicin und Director des anatomischen und physiologischen Institutes an der Universität Giessen, Mitglied der Kaiserl. Königl. Gesellschaft der Aerzte zu Wien, der Königl. Medicinischen Gesellschaft zu Kopenhagen, der Kaiserl. Leopold. Academie der Naturforscher, der medicinisch-chirurgischen Gesellschaft und der Gesellschaft für Geburtshülfe zu Berlin, der naturforschenden Gesellschaft zu Halle, der Gesellschaft für Natur- und Heilkunde zu Heidelberg, der Senkenbergischen naturforschenden Gesellschaft zu Frankfurt a. M. und des Mannheimer Vereins für Naturkunde.

Gekrönte Preisschrift,

ausgesetzt von der physikalisch-mathematischen Klasse der Königl. Preuss. Akademie der Wissenschaften im Jahre 1840.

Mit 16 Steintafeln. gr. 4. geh. Preis 18 *M.*

Untersuchungen

über die

Entwicklung und den Körperbau der Krokodile

von **Heinrich Rathke,**

Doctor der Philosophie, Medicin und Chirurgie, Königl. Preussischem Medicinalrathe und Professor, Director des zoologischen Museums und der anatomischen Anstalt zu Königsberg, Ritter des Annen-, des Wladimir- und des rothen Adler-Ordens.

Herausgegeben von

Wilhelm v. Wittich,

Professor der Physiologie an der Universität Königsberg.

Mit 10 lithographirten Tafeln in Farbendruck. 4. geh. Preis 12 *M.*

Verlag von Friedrich Vieweg und Sohn in Braunschweig.

Die thierischen Gesellschaften.

Eine vergleichend-psychologische Untersuchung von

Alfred Espinas,

Docteur ès Lettres.

Nach der vielfach erweiterten zweiten Auflage unter Mitwirkung des Verfassers deutsch herausgegeben von

W. Schloesser.

Autorisirte Ausgabe. gr. 8. geh. Preis 10 *M.*

H. Thomas Huxley's

in Amerika gehaltene

wissenschaftliche Vorträge,

nebst einer Vorlesung über das Studium der Biologie.

Autorisirte deutsche Ausgabe von

Dr. J. W. Spengel.

Zweite unveränderte Auflage. Mit Holzstichen. gr. 8. geh. Preis 3 *M.*

Zeugnisse

für die

Stellung des Menschen in der Natur.

Drei Abhandlungen: Ueber die Naturgeschichte der menschenähnlichen Affen. — Ueber die Beziehungen des Menschen zu den nächstniederen Thieren. — Ueber einige fossile menschliche Ueberreste.

Von **Thomas Henry Huxley.**

Aus dem Englischen übersetzt von **J. Victor Carus.**

Mit Holzstichen. gr. 8. geh. Preis 3 *M.*

Das Insekt.

Naturwissenschaftliche Beobachtungen und Reflexionen über das Wesen und Treiben der Insektenwelt.

Von **J. Michelet.**

Mit einem Vorwort von Professor **J. H. Blasius.**

8. geh. Preis 4 *M.* 50 *₰*

Lehrbuch der Zoologie

für Landwirthschaftsschulen und Anstalten verwandten Charakters sowie auch für den Gebrauch des praktischen Landwirthes von

Dr. phil. **H. Emil Fleischer,**

Oberlehrer am Königlichen Realgymnasium und der mit diesem verbundenen Landwirthschaftsschule zu Döbeln.

Mit 435 Holzstichen. gr. 8. geh. Preis 7 *M.*

Verlag von Friedrich Vieweg und Sohn in Braunschweig.

Lehrbuch der Zoologie

für Gymnasien, Realgymnasien, Real- und Höhere Bürgerschulen, landwirthschaftliche Lehranstalten etc. sowie zum Selbstunterrichte

von

Prof. Dr. **Otto Wilhelm Thomé,**

Rektor der Höheren Bürgerschule der Stadt Köln.

Fünfte verbesserte Auflage. Mit 680 Holzstichen. gr. 8. geh. Preis 3 *M.*

Die Functionen des Gehirnes

von **Prof. David Ferrier, M. D., F. R. S.**

Autorisirte deutsche Ausgabe. Uebersetzt von

Dr. Heinrich Obersteiner,

Privatdocent an der Wiener Universität.

Mit 68 Holzstichen. gr. 8. geh. Preis 8 *M.*

Die Localisation der Hirnerkrankungen

von **Prof. David Ferrier, M. D., F. R. S.**

Autorisirte deutsche Ausgabe. Uebersetzt von

Dr. R. H. Pierson,

praktischer Arzt in Dresden.

Mit 62 Holzstichen. gr. 8. geh. Preis 4 *M.*

Handbuch

der

systematischen Anatomie des Menschen.

Von **Dr. J. Henle,**

Professor der Anatomie in Göttingen.

Erster Band. Erste Abtheilung. Dritte Auflage: **Knochenlehre.** Mit 288 Holzstichen. gr. 8. geh. Preis 4 *M.* 50 ₰

Zweite Abtheilung. Zweite Auflage: **Bänderlehre.** Mit zahlreichen mehrfarbigen Holzstichen. gr. 8. geh. Preis 4 *M.*

Dritte Abtheilung. Zweite Auflage: **Muskellehre.** Mit 159 mehrfarbigen Holzstichen. gr. 8. geh. Preis 7 *M.*

Zweiter Band: **Eingeweidelehre.** Zweite Auflage. Mit zahlreichen mehrfarbigen Holzstichen. In drei Lieferungen. gr. 8. geh. Preis 27 *M.*

Dritter Band. Erste Abtheilung: **Gefässlehre.** Zweite verbesserte Auflage. Mit zahlreichen mehrfarbigen Holzstichen. gr. 8. geh. Preis 13 *M.*

Zweite Abtheilung: **Nervenlehre.** Zweite verbesserte Auflage. Mit zahlreichen Holzstichen. gr. 8. geh. Preis 23 *M.*

Verlag von Friedrich Vieweg und Sohn in Braunschweig.

Die medicinische Physik.

Von **Adolf Fick,**
Professor der Physiologie in Würzburg.
Dritte umgearbeitete Auflage. Mit 135 Holzstichen. gr. 8. geh.
Preis 8 ℳ.

Physiologische Methodik.

Ein Handbuch der praktischen Physiologie von
Dr. Richard Gscheidlen,
Professor an der Universität zu Breslau.
Mit Holzstichen. gr. 8. geh. 1. bis 4. Lieferung. Preis 24 ℳ 40 ₰

Anatomischer Hand-Atlas

zum Gebrauch im Secirsaal von
Dr. J. Henle,
Professor der Anatomie in Göttingen.
gr. 8. geh.

Erstes Heft: **Knochenlehre.** Zweite Auflage. Preis 2 ℳ.
Zweites Heft: **Bänderlehre.** Zweite Auflage. Zweiter Abdruck. Preis 1 ℳ. 60 ₰
Drittes Heft: **Muskellehre.** Zweite Auflage. Preis 3 ℳ.
Viertes Heft: **Gefässlehre.** Zweiter Abdruck. Preis 3 ℳ.
Fünftes Heft: **Nervenlehre.** Preis 4 ℳ.
Sechstes Heft: **Eingeweidelehre.** Preis 5 ℳ. 20 ₰

Grundriss der Anatomie des Menschen.

Von **Dr. J. Henle,**
Professor der Anatomie in Göttingen.
Zweite verbesserte Auflage. Nebst einem Atlas von 286 Tafeln, zum Theil in Farbendruck. gr. 8. geh. Preis mit Atlas 20 ℳ.

Handbuch
der topographischen Anatomie.

Zum Gebrauch für Aerzte von
Dr. Fr. Merkel,
Professor der Anatomie in Göttingen.
Erster Band. Mit zahlreichen mehrfarbigen Holzstichen. gr. 8. geh.
Erste und zweite Lieferung. Preis 18 ℳ.

A. ECKER'S UND R. WIEDERSHEIM'S

ANATOMIE DES FROSCHES

AUF GRUND

EIGENER UNTERSUCHUNGEN DURCHAUS NEU BEARBEITET

VON

DR. ERNST GAUPP

A. O. PROFESSOR UND PROSECTOR AM VERGLEICHEND ANATOMISCHEN INSTITUT
ZU FREIBURG IM BREISGAU

ZWEITE ABTHEILUNG

LEHRE VOM NERVEN- UND GEFÄSSSYSTEM

MIT 146 ZUM THEIL MEHRFARBIGEN IN DEN TEXT
EINGEDRUCKTEN ABBILDUNGEN

ZWEITE AUFLAGE

BRAUNSCHWEIG
DRUCK UND VERLAG VON FRIEDRICH VIEWEG UND SOHN
1899

Alle Rechte, namentlich dasjenige der Uebersetzung in fremde Sprachen, vorbehalten.

VORWORT ZU DER ZWEITEN ABTHEILUNG.

Der nunmehr vollendet vorliegenden zweiten Abtheilung der „Anatomie des Frosches“ möchte ich einige kurze Bemerkungen vorausschicken.

Auch bei diesem zweiten Theile habe ich in erster Linie die Ergebnisse meiner eigenen Untersuchung der Schilderung zu Grunde gelegt, natürlich nach gewissenhafter Prüfung früherer Angaben und Vergleich derselben mit den eigenen Resultaten. Nur an wenigen Stellen musste ich aus äusseren Gründen von einer Nachuntersuchung absehen und beschränkte mich darauf, die Angaben Anderer, unter Nennung der Gewährsmänner, zu referiren. — Das Bestreben, die anatomischen Thatsachen in ihrer functionellen, wie in ihrer vergleichend-morphologischen Bedeutung zu betrachten, wird man auch in diesem Theile nicht vermissen, so hoffe ich, dass die Erörterung der Kreislaufverhältnisse nicht ganz unwillkommen sei und vielleicht auch zu einer erneuten Inangriffnahme des durchaus noch nicht ganz klaren Problemes anrege. Auch die verschiedentlich eingeschalteten historischen Excurse dürften Manchem erwünscht sein.

Die Abbildungen sind in der Mehrzahl von mir selbst gezeichnet; nur einige der Schnittbilder vom centralen Nervensystem (Mittel-, Zwischen-, Endhirn) entstammen der kunstgeübten Hand von Herrn M. H. Ferrars, dem ich auch an dieser Stelle dafür herzlich danke. Besonders hervorheben möchte ich noch, dass eine Anzahl der Abbildungen, die das periphere Nerven- und Gefässsystem betreffen, nicht nach einem einzigen Object abgezeichnet, sondern nach den Befunden an mehreren Präparaten combinirt wurden. Das war schlechterdings nicht zu vermeiden, wo es sich um kleine Gebiete handelte, die, Millimeter für Millimeter, in mühsamer Präparation mit der Lupe durchgearbeitet werden mussten. Indem ich häufig für die

Darstellung (z. B. an den Extremitäten) gleiche Umrisse wählte, wie sie im „Muskelsystem“ Verwendung gefunden hatten, wollte ich auch äusserlich keinen Zweifel über die Art, wie die betreffende Zeichnung gewonnen war, lassen. Selbstverständlich ist, dass ich in erster Linie das Interesse systematischer Darstellung im Auge hatte, und diesem zu Liebe musste hin und wieder die normale topographische Anordnung der Theile alterirt werden.

Zu den einzelnen Capiteln habe ich nur wenig zu bemerken. Das centrale Nervensystem wurde auf Schnittserien untersucht, die theils mit Hämatoxylin-Eosin, theils nach Weigert-Pal gefärbt waren. Hinsichtlich der feineren Details des histologischen Baues habe ich mich an die Darstellungen von P. Ramón y Cajal, Sala u. A. gehalten. Einige neuere Arbeiten, so die von Botazzi, konnte ich nicht erlangen; die Abhandlung von Athias erschien leider zu spät, um noch Verwerthung finden zu können. Manches musste auch fortbleiben, weil die Rücksicht auf das Ganze schliesslich eine gewisse Beschränkung nöthig machte (so die Arbeiten über die Structur der Nervenzellen in den Spinalganglien von Holl, Huber, Disse u. A.). Auf Grund ähnlicher Erwägungen musste auch darauf verzichtet werden, besondere Abbildungen, betreffend die feinere Structur des centralen Nervensystems, beizufügen. — Bei der Präparation des peripheren Nervensystems leistete die Behandlung mit Osmiumsäure zur Darstellung der markhaltigen Nerven gute Dienste. — Das Gefässsystem wurde mit verschiedenen Mitteln injicirt; Schellacklösungen verschiedener Dicke möchte ich als besonders bequem empfehlen. Für das Venensystem genügt oft die natürliche Füllung mit Blut, wie sie sich am todt-chloroformirten Thiere findet. Durch besondere Lagerung, Aufhängen des Thieres u. s. w. lässt sich die Blutansammlung in bestimmten Theilen begünstigen; Ueberführen in Formalin bringt den Inhalt der Gefässe zur Gerinnung. Auch bei der Untersuchung des Lymphsystems leistet der natürliche Inhalt in geronnenem Zustande oft werthvolle Hülfe beim Feststellen der Ausdehnung eines Raumes, Auffinden von Communicationsöffnungen u. s. w.; Aufblasen ist ebenfalls ein altes und bequemes Mittel für den gleichen Zweck, das zudem besser vor Zerreissungen schützt, als Injectionen. Das Auffinden von feinen Communicationsöffnungen in den dünnen und im frischen Zustande durchscheinenden, glänzenden Membranen kann durch Behandlung mit Alcohol absolutus, event. unter Zusatz dünner Jodlösung, erleichtert werden. Verfeinerte Methoden werden gerade

auf dem Gebiete des Lymphgefässsystemes noch Manches feststellen können, was ich unentschieden lassen musste, um mich nicht zu sehr ins Einzelne zu verlieren und um die Fertigstellung dieses Theiles, die schon lange genug auf sich warten liess, nicht noch ins Unabsehbare zu verzögern.

Ueberhaupt weiss ich selbst am besten, dass eine specielle Durcharbeitung manches Capitels noch Lücken finden und Irrthümer aufdecken wird, aber es wäre der Sache wenig gedient, wenn ich über dem Einzelnen die Förderung des Ganzen aus dem Auge verlöre. Auch liegt es in der Natur des Gegenstandes und seiner bisherigen Behandlung, dass es noch geraume Zeit dauern wird, ehe sich eine einigermaassen abschliessende Darstellung des Nerven- und Gefässsystemes wird geben lassen. Denen, die specielle Capitel aufs Neue durcharbeiten werden, hoffe ich wenigstens eine brauchbare Basis geliefert zu haben.

Für die freundliche Beurtheilung, die der erste Theil dieser Neubearbeitung gefunden, möchte ich hiermit den herzlichsten Dank aussprechen; möge die gleiche Nachsicht auch dem vorliegenden Abschnitt zu Theil werden. Den Herren Professoren Edinger in Frankfurt a. M., v. Lenhossék in Tübingen und Nicolas in Nancy danke ich noch besonders für freundliche Unterstützung mit Literatur.

Freiburg i. B., den 3. Juni 1899.

Ernst Gaupp.

INHALT DER ZWEITEN ABTHEILUNG.

Lehre vom Nervensystem und vom Gefässsystem.

III. Lehre vom Nervensystem. Seite

1. Das centrale Nervensystem 3
A. Das Rückenmark 3
1. Aeusseres Verhalten des Rückenmarkes.
a) Allgemeine Form und Topographie 3
b) Oberflächenrelief des Rückenmarkes 5
c) Die Wurzeln der Spinalnerven 6
d) Allgemeine Betrachtung des Rückenmarkes 7
2. Der Bau des Rückenmarkes.
a) Massenvertheilung im Rückenmark 8
b) Feinster Bau des Rückenmarkes 10
1. Epithel und Neurogliagerüst 10
2. Graue Substanz 11
3. Weisse Substanz 15
4. Die Nervenwurzeln 19
5. Leitungsbahnen. Zusammenfassung 19
B. Das Gehirn 22
1. Allgemeine Uebersicht.
a) Eintheilung des Gehirns. Form und Grenzen der einzelnen Abschnitte 22
b) Die Austrittsstellen der Gehirnnerven 25
c) Topographie des Gehirns 26
2. Die einzelnen Abschnitte des Gehirns.
1. Myelencephalon (Medulla oblongata) 27
Bau der Medulla oblongata 29
a) Massenanordnung in der Medulla oblongata 29
b) Die einzelnen Bestandtheile der Medulla oblongata . . 34
2. Metencephalon und 3. Isthmus rhombencephali (Cerebellum, Velum medullare anterius, Regio subcerebellaris, Eminentia interpeduncularis) 41
Bau des Metencephalon und des Isthmus rhombencephali . 42
4. Mesencephalon (Lobi optici s. Corpora quadrigemina anteriora. Pedunculi cerebri) 50
Bau des Mesencephalon 52
a) Ventriculus mesencephali 52
b) Massenanordnung im Mittelhirn im Allgemeinen . . . 55
c) Epithel des Mittelhirnventrikels 56
d) Bau des Mittelhirndaches 56
e) Bau der Pedunculi cerebri 63
f) Verbindungen des Mittelhirns 67
5. Diencephalon 68
Bau des Diencephalon 74
a) Ventriculus diencephali. Wandungen desselben . . . 75
b) Allgemeine Massenanordnung im Zwischenhirn . . . 79
c) Epithel 80
d) Zellige Innenschicht (centr. Grau) des Zwischenhirns 80

Seite

e) Zellarme Aussenschicht des Zwischenhirns 84
f) Markhaltige Fasermassen des Zwischenhirns 87
g) Anhangsgebilde des Zwischenhirns 93
h) Verbindungen des Zwischenhirns 96
6. Telencephalon (Hemisphaeria und Lobi olfactorii) 97
Bau des Telencephalon 100
a) Ventriculus telencephali 101
b) Epithel des Telencephalon 103
c) Bau des Hemisphärium 104
d) Bau des Lobus olfactorius 109
e) Faserzüge des Telencephalon 113
f) Verbindungen des Telencephalon 117
3. Ursprungsverhältnisse der Gehirnnerven 118
C. Hüllen des Centralnervensystems 123
II. Das periphere Nervensystem 128
A. Gehirnnerven 128
I. N. olfactorius 128
II. N. opticus 128
III. N. oculomotorius 129
IV. N. trochlearis 131
V. N. trigeminus 131
VI. N. abducens 142
VII. N. facialis 143
VIII. N. acusticus 149
IX. X. XI. N. glossopharyngeus, N. vagus, N. accessorius . . . 149
IX. N. glossopharyngeus 150
X. N. vagus 153
XI. N. accessorius 156
B. Rückenmarksnerven 156
Wurzeln der Spinalnerven. — Spinalganglien. — Aeste der Spinalnerven. — Varietäten an den Spinalnerven 156
A. Rami dorsales 159
B. Rami ventrales 163
1. Kurze Aeste der Rami ventrales 164
2. Lange Aeste der Rami ventrales 166
I. N. hypoglossus 166
II. Plexus brachialis 167
III. Nervi abdominales 187
IV. Plexus lumbo-sacralis 191
V. Plexus ischio-coccygeus 210
III. Das sympathische Nervensystem 214
Feinerer Bau des Sympathicus. Beziehung desselben zum Cerebrospinal-Nervensystem 215
1. Grenzstrang (Truncus sympathicus) 217
2. Rami communicantes 222
3. Periphere Verzweigungen und periphere Ganglien des Sympathicus 225
A. Selbständige Aeste des Grenzstranges 225
B. Sympathicuselemente im Verlaufe cerebrospinaler Nerven . . . 226
C. Periphere Ganglien des Sympathicus 227
Literatur zur ersten Hälfte der zweiten Abtheilung 228

IV. Lehre vom Gefässsystem.

Allgemeine Uebersicht über das Circulationssystem 237
Geformte Elemente des Blutes 240
Blutbildung 243

JAN 6 1899
12022
43870

A. ECKER'S UND R. WIEDERSHEIM'S

ANATOMIE DES FROSCHES

AUF GRUND

EIGENER UNTERSUCHUNGEN DURCHAUS NEU BEARBEITET

VON

DR. ERNST GAUPP

A. O. PROFESSOR UND PROSECTOR AM VERGLEICHEND ANATOMISCHEN INSTITUT
ZU FREIBURG IM BREISGAU

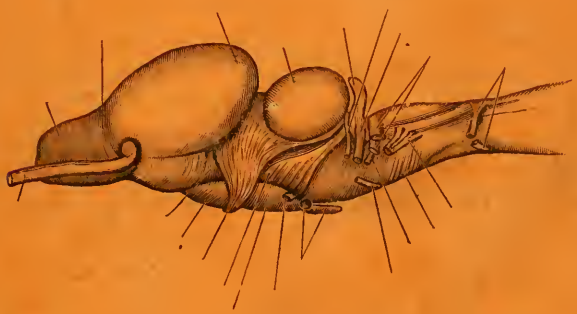

ZWEITE ABTHEILUNG

ERSTE HÄLFTE

LEHRE VOM NERVENSYSTEM

MIT 62 ZUM THEIL MEHRFARBIGEN IN DEN TEXT EINGEDRUCKTEN ABBILDUNGEN

ZWEITE AUFLAGE

BRAUNSCHWEIG

DRUCK UND VERLAG VON FRIEDRICH VIEWEG UND SOHN

1897

ANKÜNDIGUNG.

Die vorliegende erste Hälfte der zweiten Abtheilung der Anatomie des Frosches, die das Nervensystem enthält, hat eine noch vollkommenere Neugestaltung gegenüber der früheren Auflage erfahren, als das bei der ersten Abtheilung der Fall war. Es ist jetzt der Versuch gemacht, das gesammte Central-Nervensystem auch in seinem feineren Aufbau, mit seinen Leitungsbahnen u. s. w. zu schildern, theils auf Grund älterer und neuerer Arbeiten, von Reissner bis P. Ramón, theils auf Grund eigener Untersuchungen des Verfassers. Dabei ist besonders darauf Rücksicht genommen, für neue Forschungen auf diesem Gebiete, die an vielen Punkten sehr nöthig sind, eine brauchbare Basis zu liefern. Diesem Zwecke dient auch eine grössere Anzahl Abbildungen von Schnitten durch das Rückenmark und Gehirn. Auf dem Gebiete des peripheren Nervensystems wurde die frühere Schilderung, in der die Hauptsachen bereits richtig dargestellt waren, ergänzt und vervollkommnet. Das gesammte periphere Nervensystem wurde von Neuem aufs Genaueste durchpräparirt und durch neue Abbildungen illustrirt. Die allgemein morphologisch und vergleichend anatomisch wichtigen Ergebnisse moderner Forschungen wurden berücksichtigt, und damit auch dieser Theil über das Niveau einer rein descriptiven Anatomie zu heben gesucht. Dass eine derartige Durcharbeitung langwierige Untersuchungen nöthig macht, liegt auf der Hand, und der lange Zeitraum, der seit dem Erscheinen der ersten Abtheilung verflossen ist, findet darin wohl genügende Entschuldigung. Die zweite Hälfte dieser Abtheilung (Circulations-System) soll in der ersten Hälfte des nächsten Jahres erscheinen. Durch Anfügung des Litteraturverzeichnisses ist aber schon jetzt der vorliegenden ersten Hälfte der Charakter eines geschlossenen Ganzen verliehen.

INHALT DER ZWEITEN ABTHEILUNG.

Lehre vom Nervensystem und vom Gefässsystem.

Seite

III. Lehre vom Nervensystem.
I. Das centrale Nervensystem 3
A. Das Rückenmark 3
1. Aeusseres Verhalten des Rückenmarkes.
a) Allgemeine Form und Topographie 3
b) Oberflächenrelief des Rückenmarkes 5
c) Die Wurzeln der Spinalnerven 6
d) Allgemeine Betrachtung des Rückenmarkes 7
2. Der Bau des Rückenmarkes.
a) Massenvertheilung im Rückenmark 8
b) Feinster Bau des Rückenmarkes 10
1. Epithel und Neurogliagerüst 10
2. Graue Substanz 11
3. Weisse Substanz 15
4. Die Nervenwurzeln 19
5. Leitungsbahnen. Zusammenfassung 19
B. Das Gehirn 22
1. Allgemeine Uebersicht.
a) Eintheilung des Gehirns. Form und Grenzen der einzelnen Abschnitte 22
b) Die Austrittsstellen der Gehirnnerven 25
c) Topographie des Gehirns 26
2. Die einzelnen Abschnitte des Gehirns.
1. Myelencephalon (Medulla oblongata) 27
Bau der Medulla oblongata 29
a) Massenanordnung in der Medulla oblongata 29
b) Die einzelnen Bestandtheile der Medulla oblongata . 34
2. Metencephalon und 3. Isthmus rhombencephali (Cerebellum, Velum medullare anterius, Regio subcerebellaris, Eminentia interpeduncularis) 41
Bau des Metencephalon und des Isthmus rhombencephali . 42
4. Mesencephalon (Lobi optici s. Corpora quadrigemina anteriora. Pedunculi cerebri) 50
Bau des Mesencephalon 52
a) Ventriculus mesencephali 52
b) Massenanordnung im Mittelhirn im Allgemeinen . . 55
c) Epithel des Mittelhirnventrikels 56
d) Bau des Mittelhirndaches 56
e) Bau des Pedunculi cerebri 63
f) Verbindungen des Mittelhirns 67
5. Diencephalon 68
Bau des Diencephalon 74
a) Ventriculus diencephali. Wandungen desselben . . 75
b) Allgemeine Massenanordnung im Zwischenhirn . . 79

Seite
c) Epithel 80
d) Zellige Innenschicht (centr. Grau) des Zwischenhirns 80
e) Zellarme Aussenschicht des Zwischenhirns 84
f) Markhaltige Fasermassen des Zwischenhirns 87
g) Anhangsgebilde des Zwischenhirns 93
h) Verbindungen des Zwischenhirns 96
6. Telencephalon (Hemisphaeria und Lobi olfactorii) 97
Bau des Telencephalon 100
a) Ventriculus telencephali 101
b) Epithel des Telencephalon 103
c) Bau des Hemisphärium 104
d) Bau des Lobus olfactorius 109
e) Faserzüge des Telencephalon 113
f) Verbindungen des Telencephalon 117
3. Ursprungsverhältnisse der Gehirnnerven 118
C. Hüllen des Centralnervensystems 123
II. Das periphere Nervensystem 128
A. Gehirnnerven 128
I. N. olfactorius 128
II. N. opticus 128
III. N. oculomotorius 129
IV. N. trochlearis 131
V. N. trigeminus 131
VI. N. abducens 142
VII. N. facialis 143
VIII. N. acusticus 149
IX. X. XI. N. glossopharyngeus, N. vagus, N. accessorius 149
IX. N. glossopharyngeus 150
X. N. vagus 153
XI. N. accessorius 156
B. Rückenmarksnerven 156
Wurzeln der Spinalnerven. — Spinalganglien. — Aeste der Spinalnerven. — Varietäten an den Spinalnerven 156
A. Rami dorsales 159
B. Rami ventrales 163
1. Kurze Aeste der Rami ventrales 164
2. Lange Aeste der Rami ventrales 166
I. N. hypoglossus 166
II. Plexus brachialis 167
III. Nervi abdominales 187
IV. Plexus lumbo-sacralis 191
V. Plexus ischio-coccygeus 210
III. Das sympathische Nervensystem 214
Feinerer Bau des Sympathicus. Beziehung desselben zum Cerebrospinal-Nervensystem 215
1. Grenzstrang (Truncus sympathicus) 217
2. Rami communicantes 222
3. Periphere Verzweigungen und periphere Ganglien des Sympathicus 225
A. Selbständige Aeste des Grenzstranges 225
B. Sympathicuselemente im Verlaufe cerebrospinaler Nerven . . . 226
C. Periphere Ganglien des Sympathicus 227
Literatur zur zweiten Abtheilung 228

III.

LEHRE VOM NERVENSYSTEM.

JAN 6 1898

III.

Lehre vom Nervensystem.

I. Das centrale Nervensystem.

A. Das Rückenmark.

1. Aeusseres Verhalten des Rückenmarkes.

a) Allgemeine Form und Topographie. (Fig. 1.)

1. Aeusseres Verhalten des Rückenmarkes. a) Allgemeine Form und Topographie.

Das Rückenmark des Frosches ist durch Kürze und Gedrungenheit ausgezeichnet und lässt die Tendenz zu einer Concentration nach dem Gehirn hin erkennen. Dies zeigt sich zunächst an dem Uebergange in die *Medulla oblongata*. Es ist nämlich der *N. spinalis I* ausgefallen, und der *N. spinalis II*, der somit den ersten vorhandenen Spinalnerven repräsentirt, ist so weit nach vorn gerückt, dass seine dorsale Wurzel bereits in der Höhe des hinteren Winkels des *Ventriculus quartus* austritt. Dadurch wird die Grenze des Rückenmarkes gegen die *Medulla oblongata* völlig verwischt. Hinten findet der nervenabgebende Theil des Rückenmarkes bereits am siebenten Wirbel sein Ende und es folgt nur noch ein *Filum terminale*, das den reducirten Schwanztheil des Rückenmarkes repräsentirt.

Das Rückenmark ist dorso-ventral abgeflacht und lässt mehrere, durch ungleiches Kaliber von einander unterschiedene Abschnitte erkennen. Wie bei allen Wirbelthieren, bei denen die Extremitätenmuskeln gegenüber den Rumpfmuskeln prävaliren, besitzt es auch beim Frosch zwei Anschwellungen, die den Abgangsstellen der Extremitätennerven entsprechen. Die *Intumescentia anterior* s. *cervicalis* ist die kürzere, aber stärkere, überhaupt die stärkste Stelle des Rückenmarkes; von ihr entspringen der *N. spinalis III* und *IV*, ihre dickste Partie entspricht der Abgangsstelle des *N. spi-*

nalis III, der den Hauptantheil an der Bildung des *Plexus brachialis* besitzt. Die *Intumescentia posterior* s. *lumbalis* ist schwächer, aber länger; von ihr entspringen der *N. spinalis VIII*, *IX*, *X*, ihre dickste Stelle entspricht dem Abgang des *N. spinalis IX*. Vor der vorderen Anschwellung ist das Rückenmark etwas eingeschnürt und geht dann vorn in die verbreiterte *Medulla oblongata* über. Vom ventralen Umfange des eingeschnürten Verbindungsstückes entspringen die ventralen Wurzelbündel des *N. spinalis II*, dessen dorsale Wurzel, wie schon gesagt, etwas weiter vorn, vom Anfangstheil der *Medulla oblongata*, austritt. Zwischen beiden Anschwellungen liegt die verschmälerte *Pars thoracalis* (*P. media* Reissner), an der sich trotz ihrer Kürze doch die Ursprünge von drei Spinalnerven zusammendrängen: die des *N. spinalis V*, *VI* und *VII*. Hinter der *Intumescentia lumbalis* verjüngt sich das Rückenmark sehr bedeutend und bildet sich zuspitzend den *Conus medullaris*, von dem, in kurzer Entfernung hinter dem *N. spinalis X*, der *N. spinalis XI* entspringt. Hinter diesem geht der *Conus medullaris* schliesslich über in das *Filum terminale*, das in den *Canalis coccygeus* eintritt und in diesem, etwa in der Mitte der Steissbeinlänge, aufhört. Hin und wieder ist noch ein *N. spinalis XII* vorhanden, der vom *Filum terminale* entspringt.

Fig. 1.

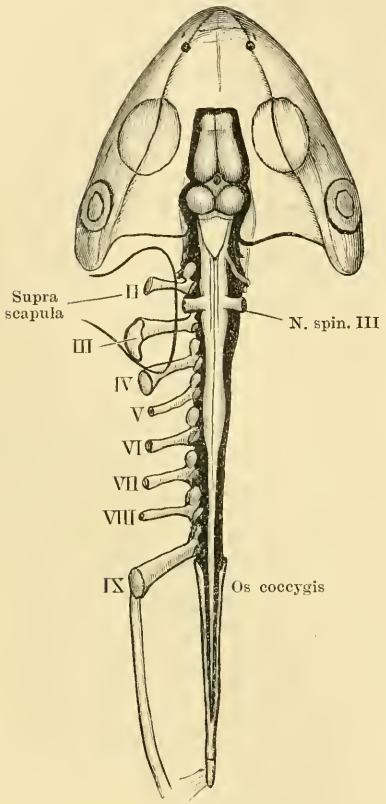

Topographie des Central-Nervensystems. Schematisch.

Wo man die Grenzen des *Conus medullaris* und des *Filum terminale* annimmt, ist ziemlich willkürlich. Die Maassangaben der einzelnen Autoren zeigen denn auch, dass diese Grenzen sehr verschieden angenommen worden sind. Wenn oben der Anfang des *Filum terminale* dicht hinter den *N. spinalis XI* gesetzt ist, so folge ich darin Kölliker, der am *Filum terminale* einen oberen Theil, vom siebenten Wirbel bis zum Steissbein reichend, und einen unteren, im Steissbein eingeschlossenen, unterscheidet.

Topographie. Im larvalen Leben reicht das Rückenmark bis in die Nähe des Endes der Schwanzwirbelsäule; später wird der Schwanztheil auf das *Filum terminale* reducirt, und der vordere Theil des Rückenmarkes bleibt im Wachsthum hinter der Wirbelsäule zurück, so dass eine scheinbare Verschiebung dieser vorderen Theile des Rückenmarkes nach vorn hin eintritt. Die Topographie beim erwachsenen Frosch ergiebt sich danach wie folgt (s. Fig. 1). Topographie.

Die Abgangsstelle des zweiten Spinalnerven liegt auf dem hinteren Theile des Körpers des ersten Wirbels, die *Intumescentia cervicalis* auf dem zweiten und dritten Wirbelkörper, so dass ihre dickste Stelle, die durch den Abgang des dritten Spinalnerven bezeichnet ist, der Grenze zwischen zweitem und drittem Wirbel entspricht. Die *Pars media* erstreckt sich nur über den vierten Wirbel, während die *Intumescentia lumbalis* sich über den fünften und sechsten Wirbel hinzieht. Die Abgangsstelle des zehnten Spinalnerven, hinter dem sich das Rückenmark zum *Conus medullaris* verjüngt, entspricht dem vorderen Theile des siebenten Wirbels. In einiger Entfernung hinter dem zehnten Spinalnerven entspringt noch der *N. spinalis XI* und hinter diesem, also noch im Niveau des siebenten Wirbels, beginnt bereits das Endstück des Rückenmarkes (*Filum terminale*), das normaler Weise keinem Nerven mehr Ursprung giebt. Dieses Stück erstreckt sich also über einen Theil des siebenten, sowie über den ganzen achten und neunten Wirbel und tritt dann noch in den *Canalis coccygeus* ein, in dem es, ungefähr der Mitte der Steissbeinlänge entsprechend, sein definitives Ende erreicht. Der hintere Abschnitt des Rückenmarkes wird von den lang ausgezogenen Wurzeln der hinteren Spinalnerven begleitet, die mit dem *Filum terminale* zusammen eine *Cauda equina* bilden (s. später). Die Hüllen des Rückenmarkes, sowie der *Saccus endolymphaticus* und seine Fortsetzungen werden später abgehandelt werden.

b) Oberflächenrelief des Rückenmarkes.

Eine ventrale Längsfissur, *Fissura mediana ventralis*, erstreckt sich über die ganze Länge des Rückenmarkes; vorn setzt sie sich auf die Ventralfläche des Gehirnes fort, hinten reicht sie noch auf den Anfangstheil des *Filum terminale*. Die Fissur, die namentlich in den hinteren Abschnitt des Rückenmarkes tief eindringt, ist von einer Fortsetzung der *Pia mater* erfüllt; oberflächlich verläuft in ihr die *Arteria spinalis ventralis*. Ein *Sulcus medianus dorsalis* ist nicht in allen Theilen gleich ausgebildet. Am deutlichsten und tiefsten ist er im Bereich der *Intumescentia posterior*, von der aus er sich noch auf den *Conus medullaris* erstreckt. In der *Pars media* ist er am schwächsten ausgebildet, in der *Intumescentia anterior* bis zum hinteren Winkel des *Ventriculus quartus* wieder deutlicher. — Ein *Sulcus lateralis dorsalis* verbindet die Abgangsstellen der dorsalen Nervenwurzeln, lateral von diesen hinziehend. Ein *Sulcus intermedius* schliesslich befindet sich im Bereich der *Intumescentia anterior*, in kurzer Entfernung jederseits von dem dorsalen medianen Sulcus. b) Oberflächenrelief des Rückenmarkes.

Durch die ventrale Medianfissur und die ventralen Wurzeln der Spinalnerven wird der *Funiculus ventralis* begrenzt; zwischen den ventralen Wurzeln und dem *Sulcus lateralis dorsalis* liegt der Lateralstrang, *Funiculus lateralis*, zwischen dem *Sulcus lateralis dorsalis* und dem *Sulcus medianus dorsalis* schliesslich der *Funiculus dorsalis*. Im Bereich der *Intumescentia anterior* wird durch den *Sulcus intermedius* der *Funiculus dorsalis* in einen *Funiculus gracilis* und einen *Funiculus cuneatus* getheilt.

Die eben geschilderten und an gehärteten Rückenmarken gewöhnlich gut unterscheidbaren Furchen und Impressionen sind sehr verschiedenartiger Natur. Die Ventralfurche ist wirklich eine tiefe Fissur; die mediane Dorsalfurche ist nur eine leichte lineare Einziehung, entsprechend dem Rande des ependymalen *Septum dorsale*: der *Sulcus lateralis dorsalis* entspricht der *Zona marginalis* und entsteht vielleicht erst durch die Härtung. Der schmale, gewöhnlich gut ausgeprägte *Sulcus intermedius* entspricht einem Ependymseptum zwischen *Funiculus gracilis* und *Funiculus cuneatus*.

c) Die Wurzeln der Spinalnerven.

c) Die Wurzeln der Spinalnerven.

Zehn Nervenpaare entspringen normaler Weise vom Rückenmark, ein jeder mit einer ventralen und einer dorsalen Wurzel. Letztere ist mit einem *Ganglion spinale* versehen. Die ventralen Wurzeln verlassen das Mark in sehr geringer Entfernung von der ventralen Medianfissur; eine jede setzt sich aus mehreren Bündeln zusammen. Die stärkeren dorsalen Wurzeln entspringen in compacten Bündeln; der Abstand zwischen ihren Austrittsstellen und dem dorsalen Medians ulcus ist grösser, und diese Austrittsstellen sind durch den *Sulcus lateralis dorsalis* bezeichnet. Die Abgangsstellen der einzelnen Nerven vom Rückenmark wurden schon oben angegeben.

Der vorderste Spinalnerv ist der *N. spinalis II*, er tritt zwischen dem ersten und zweiten Wirbel aus. Der eigentliche erste Spinalnerv (*N. suboccipitalis*) wird nur embryonal angelegt (Chiarugi). Der hinterste Nerv ist der *N. spinalis XI*, doch wurde schon bemerkt, dass gelegentlich noch ein *N. spinalis XII*, vom *Filum terminale* entspringt. Nach Adolphi ist dies bei Rana selten; indessen mag der Nerv, auch wenn vorhanden, wegen seiner Feinheit manchmal übersehen werden. Ich habe ihn einige Male gefunden.

Der Verlauf der Nervenwurzeln innerhalb des Wirbelcanales ist vom *N. spinalis IV* an etwas caudalwärts gerichtet. (Auch der *N. spinalis II* verläuft etwas in caudaler Richtung, der *N. spinalis III* ziemlich genau transversal.) Diese Ablenkung in caudaler Richtung steigert sich bei den hinteren Nerven immer mehr. Denn in Folge des oben erwähnten Missverhältnisses in der Länge

des Rückenmarkes und der des Wirbelcanales liegen die Ursprungsstellen der Nervenwurzeln am Rückenmark erheblich weiter cranial als die ihnen entsprechenden *Foramina intervertebralia*, und die lang ausgezogenen Nervenwurzeln müssen erst eine Strecke weit innerhalb des Wirbelcanales neben dem Rückenmark caudalwärts verlaufen, ehe sie zu ihrem *For. intervertebrale* gelangen. Besonders gilt dies von den (vier) hintersten Nerven, die um das dünne *Filum terminale* herum (vor dem Eintritt in den Steissbeincanal) eine *Cauda equina* bilden. In den *Canalis coccygeus* hinein wird das *Filum terminale* nur von den beiden Wurzeln des elften, sowie denen des unter Umständen vorhandenen zwölften Spinalnerven jederseits begleitet. Das Genauere s. unten bei „Spinalnerven".

d) Allgemeine Betrachtung des Rückenmarkes.

d) Allgemeine Betrachtung des Rückenmarkes.

Die geringe Grösse des Rückenmarkes im Verhältniss zum Gehirn, die eine sehr auffallende Erscheinung darstellt, ist zunächst natürlich bedingt durch die starke Verkürzung des Rumpfes. Doch aber besitzt die Wirbelsäule im Verhältniss zum Schädel immer noch eine grössere Länge, als das Rückenmark im Verhältniss zum Gehirn, d. h. das Rückenmark bleibt auch hinter dem Rumpfskelet im Wachsthum zurück. Als Folgen dieses Zurückbleibens erscheinen: die Lage des *Conus terminalis* am siebenten Wirbel, die Bildung der *Cauda equina* und des *Filum terminale*. Auch der Ausfall des ersten Spinalnerven, die weit vorgeschobene Lage des zweiten Spinalnerven und die am *Plexus brachialis* und *sacralis* sich geltend machende Tendenz, nach vorwärts zu wandern, sind Erscheinungen, die alle dasselbe Bestreben documentiren: das Rückenmark möglichst nach vorn zu concentriren. Von welchem Gesichtspunkte aber diese Erscheinungen selbst beherrscht werden, lässt sich erschöpfend wohl noch nicht angeben, denn die Verkürzung des Rumpfes und die Vorwärtswanderung der Extremitäten würden die Bildung der *Cauda equina* nicht erklären. Es scheint, als ob der Tendenz, das Rückenmark aus dem der Bewegung am meisten ausgesetzten hinteren Abschnitt der Wirbelsäule, namentlich der Gegend der Steissbeinverbindung, herauszuziehen, bei jener Verkürzung eine Bedeutung zukommt. — Dass die Ausbildung der beiden Intumescentiae mit der starken Entwickelung der Extremitätenmuskeln im Verhältniss zu den Rumpfmuskeln zusammenhänge, wurde schon bemerkt. So ist der Unterschied gegenüber den Urodelen, bei denen die Anschwellungen gering entwickelt sind oder selbst ganz verschwinden, verständlich. — Im *Filum terminale* liegt ein Theil des Rückenmarkes vor, der functionell und structurell entwerthet ist durch die bei der Metamorphose vor sich gehende Reduction des Schwanzes der Larve. Diese selbe Reduction hat auch den Schwund der hintersten Rückenmarksnerven im Gefolge gehabt. Bei der Larve von *Rana fusca* zählte Adolphi links noch einen *N. spinalis XXI*, rechts sogar noch einen *XXII*. Das Vorkommen eines *N. spinalis XII* findet so seine Erklärung. — Nach dem Gesagten ist nicht die Reduction des caudalen Rückenmarksabschnittes, sondern im Gegentheil der Umstand, dass dieser Abschnitt überhaupt noch beibehalten wird, der Punkt, der der Erklärung bedürftig ist. Vindicirt man hierbei dem oben erwähnten

Gesichtspunkte, das Rückenmark aus der gefährlichsten Gegend des Wirbelcanales zu entfernen, eine Rolle, so lässt sich die Beibehaltung des *Filum terminale* als eines Fixationsmittels für das Rückenmark erklären.

2. Der Bau des Rückenmarkes.

a) Massenvertheilung im Rückenmark. (Figg. 2a bis e.)

2. Der Bau des Rückenmarkes. a) Massenvertheilung im Rückenmark.

Der Querschnitt des Rückenmarkes besitzt in den beiden Intumescentiae und in der *Pars media* die Form eines Viereckes mit abgerundeten Winkeln, dessen ventrale und dorsale Seite einander parallel verlaufen, während die beiden seitlichen Begrenzungsränder nach oben convergiren. In Folge der dorso-

Fig. 2.

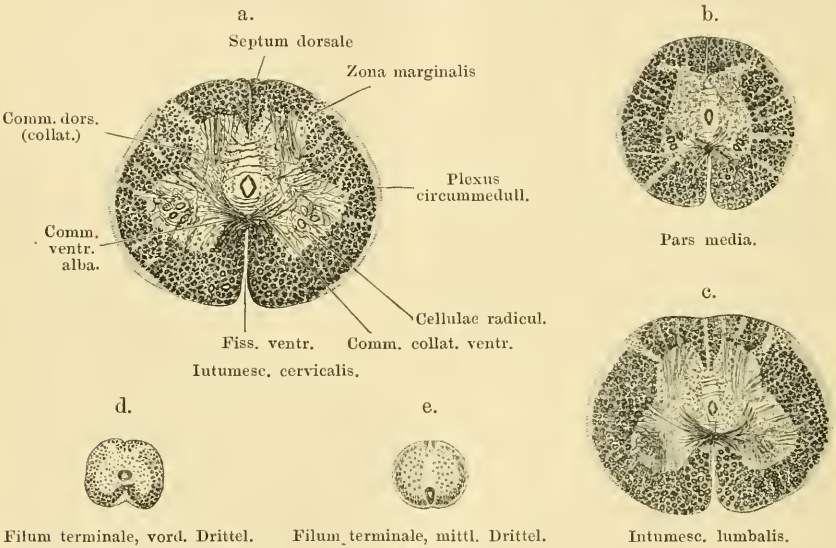

Filum terminale, vord. Drittel. Filum terminale, mittl. Drittel. Intumesc. lumbalis.

Querschnitte durch die verschiedenen Regionen des Rückenmarkes, zur Demonstration der Vertheilung der grauen und weissen Substanz. Die Schnitte gehören demselben Rückenmark an und sind bei 15facher Vergrösserung gezeichnet, in den feinen Einzelheiten aber schematisch gehalten.

ventralen Abflachung ist der Transversaldurchmesser grösser als der dorso-ventrale, die Gegend der grössten Breite liegt dem ventralen Umfang genähert. Im *Filum terminale* wird der Querschnitt fast kreisförmig. — Der Centralcanal besitzt immer ein deutliches Lumen, sein Querschnitt zeigt in den verschiedenen Regionen des Rückenmarkes Unterschiede in der Form, die aber zum Theil gewiss künstlich erzeugt sind. Um ihn herum liegt die von zahlreichen markhaltigen Fasern durchzogene graue Substanz, deren centraler Abschnitt eine sehr bedeutende Tiefe im dorso-ventralen Durchmesser besitzt und sich in die Seitentheile des Rückenmarkes hinein in Form von ventralen und dorsalen Hörnern verlängert.

Die den Centralcanal zunächst umgebende Zone der „grauen Substanz“ ist durch besonderes Ueberwiegen der Neuroglia ausgezeichnet und erscheint daher schon durch ihr Aussehen als besondere Bildung, die von Reissner den Namen

„*Substantia reticularis*“ erhalten hat. Nach Analogie mit der Benennung bei den übrigen Wirbelthieren sei sie als *Substantia gelatinosa centralis* bezeichnet, wenn sie auch nicht ganz in ihrem Verhalten dem bei den höheren Wirbelthieren entspricht. Sie erscheint auf dem Querschnitt als helle Zone von elliptischer Gestalt, die besonders dorsalwärts ausgedehnt ist und sich zuspitzend in das zwischen beiden Dorsalsträngen gelegene *Septum dorsale* übergeht. Das thatsächliche Verhalten ist freilich das, dass der ventrale Theil des *Septum dorsale* die *Substantia gelatinosa centralis* durchsetzt, da es gebildet wird von Ependymfasern, die sich vom Centralcanal nach dem *Sulcus medianus dorsalis* hin erstrecken. Ein aus Ependymfasern gebildetes *Septum ventrale* (*Septum medium* Reissner) ist ebenfalls vorhanden; es erstreckt sich vom Centralcanal zur *Fissura ventralis*. Dorsal vom Centralcanal wird das *Septum dorsale* durchsetzt von den spärlichen Fasern einer in dorso-ventraler Richtung ausgedehnten *Commissura (collateralis) dorsalis*; ventral vom Centralcanal folgt zunächst innerhalb der grauen Substanz eine lockere *Commissura collateralis ventralis*, und alsdann die *Commissura ventralis alba*, die hauptsächlich aus dichten Bündeln sich kreuzender markhaltiger Fasern besteht und in der Tiefe der *Fissura ventralis* die beiden Ventralstränge verbindet. — Die ventralen und dorsalen Hörner der grauen Substanz sind im Verhältniss zum Centraltheil klein und nicht so scharf abgegrenzt, wie etwa bei den Säugern. Eine *Substantia gelatinosa Rolandoi* ist am Dorsalhorn nur undeutlich abgesetzt.

Die graue Substanz wird umgeben von der weissen Substanz, i. e. den in der Hauptsache longitudinal verlaufenden markhaltigen Nervenfasern des Rückenmarkes, zwischen denen jedoch auch zahlreiche Zellen regellos verstreut liegen. Die weisse Markmasse wird in Ventral-, Lateral- und Dorsalstränge getheilt. Die *Funiculi ventrales* liegen jederseits von der *Fissura ventralis*, in deren Grunde sie durch die *Commissura ventralis alba* zusammenhängen. Lateralwärts gehen sie ohne Grenze in die *Funiculi laterales* über. Nur wo ventrale Wurzeln austreten, wird durch diese eine Grenze zwischen Ventral- und Lateralstrang bestimmt. Von dem *Funiculus dorsalis* ist der Lateralstrang getrennt durch einen auf dem Querschnitt ungefähr vierseitigen Streifen grauer Substanz, in dem markhaltige längsverlaufende Fasern (dorsale Wurzelfasern) sich finden: *Zona marginalis* (Cl. Sala; *Tuberculum gelatinosum Rolando*, Köppen). Diese *Zona marginalis* geht über in eine schmale feinfaserige Zone, die den *Funiculus lateralis* und den lateralen Theil des *Funiculus centralis* aussen umzieht: *Plexus circummedullaris*. — In der Medianebene werden beide *Funiculi dorsales* getrennt durch die dorsale Hälfte des bereits erwähnten, aus Ependymfasern gebildeten *Septum dorsale*. — In allen Strängen, besonders aber in den Lateralsträngen werden die weissen Massen in einzelne Segmente zerlegt durch streifige Fortsetzungen der grauen Substanz. Im Gebiet der *Intumescentia anterior* findet durch ein stärkeres Ependymseptum eine Zerlegung des *Funiculus dorsalis* in eine innere und äussere Hälfte, *Funiculus gracilis* und *Funiculus cuneatus*, statt.

Das Verhältniss der eben genannten Massen zu einander wechselt in den verschiedenen Regionen des Rückenmarkes (vergl. die Figg. 2a bis e). Die wichtigsten Veränderungen sind folgende. (Auf die bald mehr kreisförmige, bald mehr elliptische Form des Centralcanales habe ich keinen besonderen Werth gelegt, da dieselbe sicher durch die Behandlung des Rückenmarkes sehr beeinflussbar ist.) 1. *Intumescentia anterior*. Ventrale und dorsale Hörner

gut ausgebildet; die dorsalen schmal, die ventralen viel breiter, die laterale Ecke der letzteren springt scharf vor (Andeutung eines „Seitenhorns"). Der Einschnitt zwischen den dorsalen Hörnern ist schmal und ziemlich tief, der zwischen den ventralen Hörnern flacher. Deutliche Trennung von *Funiculus gracilis* und *cuneatus* im Dorsalstrang. Die Seitenbegrenzung der grauen Substanz ist fast geradlinig oder einwärts convex. Der Centralcanal liegt etwas dorsal von der Mitte des Schnittes. 2. *Pars media.* Der Gesammtquerschnitt ist kleiner. Die graue Substanz tritt besonders zurück; ventrale Hörner schwach ausgebildet, die dorsalen so gut wie gar nicht vom centralen Grau abgesetzt. Der Einschnitt zwischen den dorsalen Hörnern ist flach. Dorsalstrang einheitlich. Seitenbegrenzung der grauen Substanz fast geradlinig. Centralcanal in der Mitte des Schnittes. 3. *Intumescentia posterior.* Ventrale und dorsale Hörner stark entwickelt, der Raum zwischen den letzteren ist schmal und tief. Seitenbegrenzung der grauen Substanz geradlinig oder einwärts convex. 4. *Conus medullaris* und *Filum terminale.* Im *Conus med.* sind Anordnung und Form der Massen im Wesentlichen so wie in der *Intumescentia lumbalis*, nur die Dimensionen werden geringer. Hinter dem *N. spinalis XI* verjüngt sich das Rückenmark rascher zum *Filum terminale*, an dem man zweckmässig drei Abschnitte unterscheidet. In dem ersten, der bis in den Steissbeincanal reicht, ist die Form des Gesammtquerschnittes quer elliptisch. Der Centralcanal liegt ziemlich in der Mitte des Schnittes. An der grauen Substanz verschwinden zunächst die dorsalen Hörner, die ventralen bleiben noch angedeutet. Die weisse Masse umgiebt das centrale Grau in Form eines schmalen Ringes, der nur durch die *Zona marginalis* jederseits, sowie durch das *Septum dorsale* unterbrochen ist. Die *Fissura ventralis* wird durch eine feinfaserige Masse ausgefüllt. Der „*Plexus circummedullaris*" wird immer schmaler, bleibt aber bis weit nach hinten erhalten. Doch haben wohl hier die Enden der Ependymfasern den Hauptantheil an seiner Bildung. — Im mittleren Abschnitt des Filum rückt der Centralcanal ganz an den ventralen Umfang des Filum. Der Querschnitt des Filum ist fast kreisrund, seine äusserste Peripherie wird gebildet von einem schmalen feinfaserigen Ring; diesem folgt einwärts ein zweiter, der durch spärliche markhaltige Fasern gebildet und ventral durch den Centralcanal in zwei Hälften geschieden ist. Eine letzte Andeutung von Dorsalsträngen ist erkennbar. Den Kern des Filum bildet die mit kleinen Zellen erfüllte graue Substanz, in der Mitte durch die elliptische *Substantia gelatinosa centralis* durchsetzt. — Im hintersten Abschnitt schliesslich ist die nervöse Substanz ganz geschwunden. Der etwas erweiterte Centralcanal (*Sinus terminalis*) ist umgeben von mehreren Zelllagen, deren Fortsätze bis zur Peripherie des Filum reichen und durch Lücken von einander getrennt sind. Der Centralcanal liegt zunächst noch nahe der ventralen Peripherie; ganz hinten aber durch weitere Reduction der dorsalen Hälfte des Filum ganz central. Der Gesammtquerschnitt ist alsdann sehr klein, so dass der Centralcanal den grössten Theil desselben einnimmt. Dieses hinterste Stück des Filum ist somit rein gliöser Natur.

b) Feinster Bau des Rückenmarkes.

b) Feinster Bau des Rückenmarkes. 1. Epithel u. Neurogliagerüst.

1. Epithel und Neurogliagerüst. a) Das Epithel des Centralcanales ist ein Cylinderepithel mit birn- oder kegelförmigen Elementen. Wie schon Reissner und nach ihm Schmidt beschrieben, wird aber das Lumen des Canales nicht direct von den Basen dieser Zellen, sondern von einer besonderen cuticularen Membran,

einer *Membrana limitans interna*, begrenzt. Ob bei erwachsenen Fröschen Flimmerhaare überall im Centralcanal constant vorkommen, ist nicht ganz sicher, dieselben scheinen fehlen zu können. Das periphere Ende der lateral gelegenen Zellen verjüngt sich kegelförmig und geht in einen Fortsatz über, der sich noch innerhalb der grauen Substanz in feine Aeste auflöst. Nur die Zellen der dorsalen und ventralen Mittellinie behalten nach Cl. Sala ihr embryonales Verhalten bei, d. h. ihre langen peripheren Ausläufer erreichen die Oberfläche des Markes. So entsteht, vom Centralcanal ausgehend, nach dem Grunde der ventralen Längsfissur ein *Septum ventrale*, und nach der dorsalen Längsfurche hin ein schwächeres *Septum dorsale* von Ependymfasern. b) In der nächsten Nachbarschaft des Centralcanales, besonders lateral von ihm und der ventralen Hälfte des *Septum dorsale*, finden sich reichlich Stützzellen, die noch deutlich ihren Charakter als aus dem epithelialen Verbande herausgerückte Ependymzellen erkennen lassen. „Der Zellkörper erscheint an ihnen sehr plump, sie sind nur mit spärlichen secundären Aesten, dafür aber mit einem sehr kräftigen peripherischen Fortsatz ausgestattet, der — und darin liegt das Charakteristische für die Stützzellen des Amphibienrückenmarkes — schon innerhalb der grauen Substanz in einen reichlichen Pinsel derber Aeste zerfällt, die die weisse Substanz radiär durchströmen, um aussen mit je einem kegelförmigen Knötchen zu endigen und die der weissen Substanz, sobald sich nur einige neben einander imprägnirt haben, ein dichtstreifiges Aussehen verleihen“ (v. Lenhossék). Die Körper dieser Zellen liegen hauptsächlich in der *Substantia gelatinosa centralis*, die somit aus Gliazellen und den schon in nächster Nähe des Epithels sich verzweigenden Fortsätzen der lateralen Epithelzellen besteht. Dorsal vom Centralcanal wird die *Substantia gelatinosa centralis* von dem *Septum dorsale* durchsetzt. c) Sternförmige Gliazellen (Astrocyten) hat Lavdowsky als im Froschrückenmark in reicher Menge vorkommend beschrieben; sie scheinen von anderen Untersuchern bisher nicht mit Sicherheit gesehen zu sein, werden aber für wahrscheinlich gehalten.

2. Graue Substanz. Die Componenten der grauen Substanz sind: a) Elemente des Neurogliagerüstes; b) Nervenzellen mit ihren Dendriten und Axencylinderfortsätzen; c) Markhaltige Collateralen der verschiedenen Markstränge und ihre marklosen Endverzweigungen. 2. Graue Substanz.

a) Ueber das Neurogliagerüst ist bereits das Nöthige gesagt.

b) Nervenzellen. Die Zahl der Nervenzellen in der grauen Substanz ist ausserordentlich gross, die Grösse der einzelnen Zellen recht verschieden, ihre Vertheilung der Art, dass sich bei den Versuchen einer Eintheilung auf Grund der topographischen Gruppirung nur eine gut begrenzte Gruppe aufstellen liess: die Gruppe des Ventralhornes, deren Elemente sich zugleich durch besondere Grösse vor den anderen auszeichnen. Die Gruppe liegt dorsal und lateral im Ventralhorn; nur in der *Intumescentia cervicalis* wird daneben noch eine sehr viel schwächer ausgebildete, mehr ventral gelegene Gruppe grosser Zellen unterscheidbar. Ausser in den Ventralhörnern finden sich aber besonders grosse Zellen gelegentlich auch in anderen Theilen der grauen Substanz, wenn auch ohne Regelmässigkeit. Die Gruppenbildung ist demnach im Froschrückenmark sehr wenig ausgesprochen, und das Eintheilungsprincip, das von dem Verhalten des Axencylinders ausgeht, ist somit dasjenige, das allein eine brauchbare Eintheilung der Zellen gestattet. Es werden danach bekanntlich vier Kategorien von Zellen unterschieden: 1. *Cellulae radiculares*, die Ursprungszellen der motorischen Nervenfasern; 2. *Cellulae commissurales*,

deren Axencylinder durch die ventrale Commissur hindurch auf die Gegenseite tritt; 3. *Cellulae funiculares unilaterales*, deren Axencylinder zu einer

Fig. 3 a.

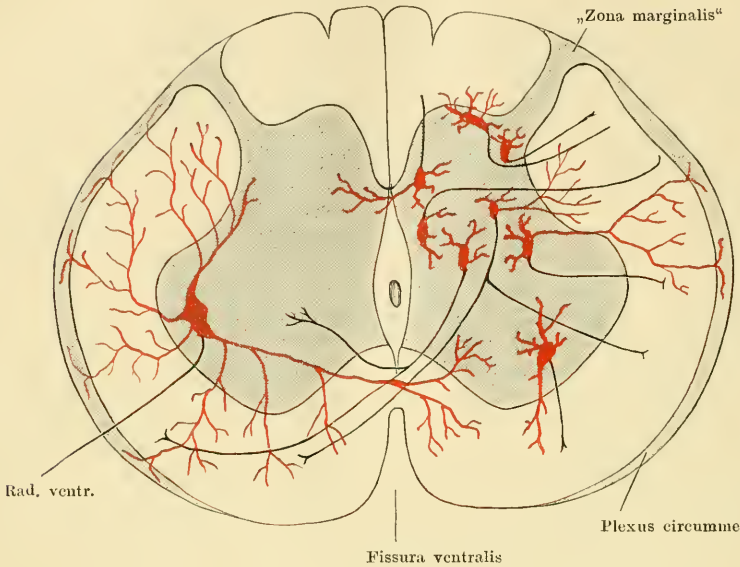

Nervenzellen. Zellen und Dendriten roth, Axencylinderfortsätze schwarz.

Fig. 3 b.

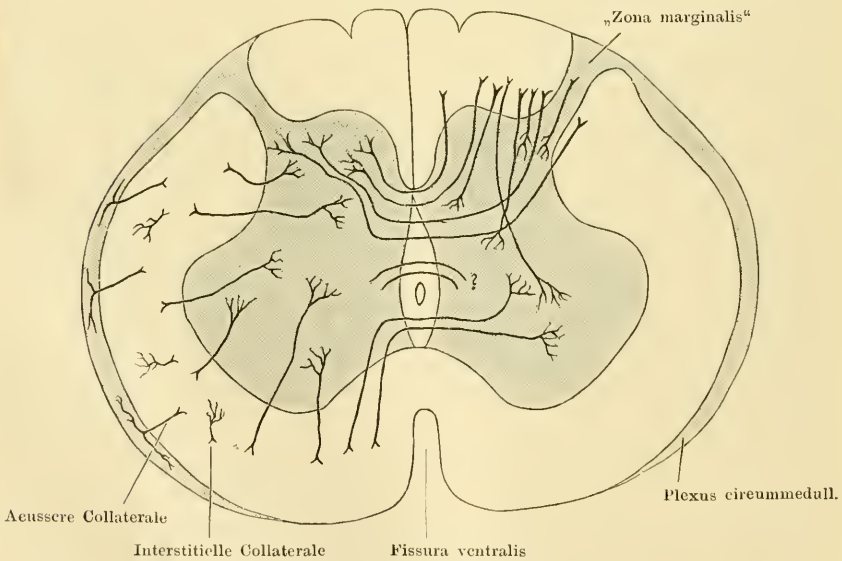

Schematische Darstellung des Rückenmarksbaues. Nach den Befundangaben von Cl. Sala.

Strangfaser derselben Seite wird; 4. *Cellulae funiculares bilaterales*, deren Axencylinder sich theilt und von den Theilästen den einen in den Markmantel derselben, den anderen durch die ventrale Commissur in einen Markstrang der gegenüberliegenden Seite sendet. — „Zellen vom Golgi'schen Typus" sind im Froschrückenmark nicht nachgewiesen. Die genaue Kenntniss der oben genannten Zellformen beim Frosch verdanken wir Cl. Sala, nach dessen Befundangaben die Schemata Figg. 3a und 3b entworfen sind.

1. *Cellulae radiculares*, motorische Wurzelzellen (Fig. 3a links). Diese, von früheren Autoren als „laterale Gruppe" bezeichneten, durch ihre Grösse auffallenden Zellen liegen im Ventralhorn. In der *Intumescentia anterior* ist eine Scheidung dieser Zellen in eine mehr lateral-dorsal und eine mehr medial-ventral gelegene Gruppe möglich. Die lateral-dorsale Gruppe ist die viel mächtigere, sie bedingt einen lateralen Vorsprung der grauen Substanz in dieser Gegend. Die medial-ventrale Gruppe grosser Zellen ist nur durch spärliche Elemente vertreten. In der *Pars media* ist die Zahl der grossen Nervenzellen überhaupt sehr gering; dieselben liegen unregelmässiger, manchmal ist eine Theilung in zwei Gruppen angedeutet, meistens aber nicht. Die ganze Gruppe liegt mehr ventral. Auch in der *Intumescentia posterior* ist nur eine Gruppe grosser Nervenzellen zu statuiren, die ausgesprochen lateral liegt, wenn auch etwas mehr ventralwärts verschoben als die laterale Gruppe in der *Intumescentia anterior*. Nur selten liegt eine versprengte grosse Zelle mehr medial. — Dass die *Cellulae radiculares* in der Hauptsache Ursprungszellen der ventralen Wurzelfasern darstellen, ist zweifellos. Die einzelnen Zellen sind durch ihre Grösse vor den anderen Nervenzellen ausgezeichnet, meist spindelförmig gestaltet, mit ihrer Längsaxe von dorsal-medial nach ventral-lateral gerichtet. Axencylinder der Wurzelzellen sind es, welche die motorische Wurzel bilden, „motorische Collateralen" scheinen an denselben nicht vorhanden zu sein. Dagegen ist auf Grund der Experimente von Steinach als ziemlich sicher anzunehmen, dass einige der motorischen Wurzelzellen ihren Axencylinder durch die hintere Wurzel senden. — Die zahlreichen und kräftigen Dendriten der Wurzelzellen strahlen nach verschiedenen Richtungen aus, bleiben aber nicht auf die graue Substanz beschränkt, sondern überschreiten dieselbe, um in die weisse einzutreten. Ein Theil wendet sich medialwärts und tritt durch die *Commissura ventralis alba*, mit denen der Gegenseite sich kreuzend, in die graue Substanz oder den Vorderstrang der Gegenseite. Die nach aussen und ventral gerichteten Dendriten durchdringen in radiären Bündeln die weisse Substanz und gelangen zum Theil an die Oberfläche des Vorderseitenstranges, wo sie in tangentiale Richtung umbiegen, sich ausbreiten und verästeln. Sie bilden hier den Hauptbestandtheil des „circummedullären Plexus". Ein Theil verästelt sich jedoch bereits innerhalb des Seitenstranges. Die dorsalwärts gerichteten Dendriten bleiben entweder in der grauen Substanz des Vorderhornes oder dringen lateralwärts aus dieser heraus, um sich innerhalb des Seitenstranges oder im circummedullären Plexus zu verästeln. An all' diesen Stellen der Dendritenverästelung, in der grauen Substanz, innerhalb des Seitenstranges und im *Plexus circummedullaris*, finden sich auch Verästelungen von Axencylinder-Collateralen, so dass die Möglichkeit des Contactes und der Reizübertragung auf die motorischen Zellen überall gegeben ist.

2. *Cellulae commissurales*. Commissurenzellen. (Fig. 3a rechts in zwei Formen dargestellt.) Es ist bemerkenswerth, dass sich beim Frosch Commissurenzellen, d. h. Zellen, die ihren Axencylinder durch die ventrale

Commissur auf die andere Seite senden, durch die ganze graue Substanz hindurch, mit Ausnahme der *Substantia gelatinosa Rolandoi*, verstreut finden. Ihre Grösse ist geringer als die der Wurzelzellen, ihre Form dreieckig oder spindelförmig. Die spärlichen Dendriten verzweigen sich zum Theil bis in die weisse Substanz. Der Axencylinder, der häufig von einem Dendriten entspringt, verläuft durch die ventrale Commissur und zieht im Vorder- oder Seitenstrang der Gegenseite in longitudinaler Richtung weiter, entweder einfach umbiegend oder unter Yförmiger Theilung in einen auf- und einen absteigenden Ast. In der Nähe der *Medulla oblongata* besonders finden sich gelegentlich Commissurenzellen, deren Axencylinder, auf der Gegenseite angelangt, in den *Plexus circummedullaris* eintritt. — Theilungen des Axencylinders der Commissurenzellen werden in verschiedener Weise beobachtet. Die Theiläste können noch in der grauen Substanz abgehen; einen solchen sah Sala einmal durch den Lateralstrang hindurch und vielleicht in den *Plexus circummedullaris* eintreten. Andere gehen erst innerhalb der ventralen Commissur oder in deren Nachbarschaft ab: sie verlaufen zum Ventralhorn der gleichen oder der Gegenseite. Ueber „bilaterale Commissurenzellen" s. u. Zu erwähnen ist noch, dass nicht nur in der ganzen grauen Substanz, sondern selbst in der weissen Substanz, und zwar im Lateralstrang an der Basis des Dorsalhorns, Commissurenzellen vorkommen.

3. *Cellulae funiculares unilaterales.* Unilaterale Strangzellen. (Fig. 3a rechts in sechs Formen dargestellt.) a) Strangzellen des Vorderseitenstranges. Diese sind mittelgross, dreieckig oder spindelförmig, und liegen im ganzen Vorderhorn, im Centraltheil der grauen Substanz und im Dorsalhorn. Ihre Dendriten verzweigen sich in den Septen des Vorderseitenstranges und treten selbst in den *Plexus circummedullaris* ein. Der Axencylinder tritt in den Ventral- oder Lateralstrang und biegt hier entweder einfach in die Längsrichtung um, oder theilt sich Yförmig in einen auf- und einen absteigenden Ast. Zellen mit getheiltem Axencylinder hat Sala auch beim Frosch beobachtet; die beiden Theiläste treten entweder an verschiedenen Stellen in den Vorderseitenstrang derselben Seite ein, oder der eine tritt in den Seitenstrang, der andere in den Hinterstrang der gleichen Seite. — Zu den Strangzellen des Seitenstranges gehören auch die Zellen der Clarke'schen Säule. Bei Larven von Rana und Bufo gelang es Sala, in der entsprechenden Gegend des Dorsalhornes Zellen darzustellen, deren Axencylinder in das der „Kleinhirnseitenstrangbahn" entsprechende Feld des Seitenstranges verlief. — Schliesslich hat auch in der Gegend der *Substantia Rolandoi* Sala nur solche Zellen darzustellen vermocht, deren Axencylinder in den Seitenstrang eintritt. Die eine Kategorie dieser Zellen ist birnförmig, die andere spindelförmig mit quergestellter Axe („Marginalzellen" v. Lenhossék). b) Strangzellen des Hinterstranges. Auch beim Frosch hat Sala mit Sicherheit Zellen nachgewiesen, die im Dorsalhorn liegen und ihren Axencylinder in den Dorsalstrang senden. In einem Falle ging ein Theilast des Axencylinders in den Vorderseitenstrang der gleichen Seite, in einem anderen verliefen beide Theiläste im Dorsalstrang weiter.

4. *Cellulae funiculares bilaterales.* Bilaterale Strangzellen. Solche Zellen hat Sala im Dorsalhorn des Frosches beobachtet; der eine Theilast des Axencylinders ging in den Seitenstrang derselben, der andere durch die *Commissura ventralis* in den Vorderseitenstrang der gekreuzten Seite.

c) Collateralen der grauen Substanz. (Fig. 3b.) Aus allen Strängen treten in die graue Substanz zahlreiche markhaltige Collateralen, um hier mit feinen, marklosen Endbäumchen aufzuhören. Dies geschieht besonders in der

nächsten Umgebung bestimmter Zellgruppen; die Zellen werden oft von den Endzweigen geradezu umsponnen. Ein grosser Theil der Collateralen verästelt sich um Zellen derselben Seite, in die er eintritt, ein anderer dagegen durchsetzt erst in querem Verlauf die graue Substanz, um zu Zellen der anderen Seite zu gelangen. Solche auf die andere Seite herübertretende Collateralen bilden dorsal und ventral vom Centralcanal je eine Collateralencommissur, nämlich die aus sehr spärlichen Fasern bestehende *Commissura dorsalis* und die reichhaltigere, wenngleich auch noch ziemlich lockere *Commissura collateralis ventralis*.

Was die gleichseitigen Collateralen betrifft, so verzweigen sich die aus dem Dorsalstrang einstrahlenden um die Zellen der „*Substantia gelatinosa Rolandoi*“, um die Zellen des Dorsalhornes und um solche des Ventralhornes. Die Collateralen aus dem Lateralstrang umspinnen besonders Zellen im Centraltheil der grauen Substanz; einige gelangen auch zu Zellen des Dorsalhornes. Die zahlreichen Collateralen des Ventralstranges schliesslich umspinnen mit ihren Endverzweigungen die Wurzel- und Commissurenzellen.

Commissura collateralis ventralis. Die ventrale Collateralencommissur ist ausgedehnter als die oberflächlicher liegende *Commissura ventralis alba*. In der Collateralencommissur verlaufen die Fasern transversal, unter einander parallel, von einer Seite zur anderen; die Fasern sind ihrer Herkunft nach Collateralen der Ventralstränge, die sich im Ventralhorn der Gegenseite verzweigen.

Commissura dorsalis. Die Fasern dieser Commissur laufen zwischen den Ependymfasern des *Septum dorsale* hindurch. Sie wird gebildet einerseits von Collateralen, die besonders vom Dorsalstrang stammen, aber nur zum Theil markhaltig sind, andererseits von Dendriten, die einen protoplasmatischen Commissurenantheil repräsentiren. Sala unterscheidet drei Lagen der *Comm. dors.*, zwei bogenförmig verlaufende und eine transversale. 1. *Pars superficialis* (*arciformis*). Die Fasern stammen aus dem Dorsalstrang der einen Seite und verästeln sich in der inneren Seite des contralateralen Dorsalhornes. 2. *Pars media* (*transversalis*). Stammt aus den lateralen Theilen des Dorsalstranges und den dorsalen Theilen des Lateralstranges; die Verästelungen finden sich im lateralen Theil des Dorsalhornes der Gegenseite. 3. *Pars profunda* (*arciformis*). Dieses Bündel ist schwach entwickelt und von unbekannter Herkunft und Endigung.

Der protoplasmatische Antheil der dorsalen Commissur wird nach Sala gebildet durch die Dendriten von Zellen der Dorsalhörner, der *Substantia Rolandoi*, auch einiger Commissurenzellen und einiger Zellen von unbekanntem Verbleib des Axencylinders.

3. Weisse Substanz. Abgesehen von bindegewebigen Elementen und Gefässen finden sich in der „weissen Substanz“: a) Vor Allem markhaltige Nervenfasern; b) Septa von „grauer Substanz“; c) Zellen, die regellos in der weissen Substanz verstreut liegen. — a) Die markhaltigen Nervenfasern verlaufen in den Ventral-, Lateral- und Dorsalsträngen wesentlich in der Längsrichtung, in der *Commissura ventralis alba* unter schrägem Verlauf auf die Gegenseite. Ihr Kaliber ist sehr verschieden, die stärksten enthalten die Ventralstränge. Was die Herkunft der Fasern anlangt, so kommen als bekannt in Betracht: 1. Die directen, aufsteigenden wie absteigenden Fortsetzungen der dorsalen Wurzeln. Sie bilden die Hauptbestandtheile der Dorsalstränge. 2. Die Axencylinder der Strang- und Commissurenzellen. Während

3. Weisse Substanz.

die Dorsalstränge nur einen geringen Zuwachs von Seiten besonderer Hinterstrangzellen erhalten, bestehen die Ventral- und Lateralstränge jedenfalls zum bei Weitem grössten Theil aus Fortsätzen von Zellen, die in der grauen Substanz des Rückenmarkes selbst liegen (s. oben *Cellulae commissurales*, *C. funiculares unilaterales* und *bilaterales*). Das Schicksal der Strangfasern ist verschieden. Schon oben wurde darauf hingedeutet, dass von allen zahlreiche Collateralen abgehen, die hauptsächlich in der grauen Substanz, aber auch im *Plexus circummedullaris* und in der weissen Substanz selbst ihr Ende finden. Auch das Ende einer grossen Anzahl der Strangfasern selbst (der „Stammfasern") biegt nach kurzem oder längerem Verlauf in die graue Substanz ein und zerfällt hier in seine Endäste (kurze Bahnen). Von einigen der in den Strängen aufsteigenden Fasern, deren Ursprungszellen also im Rückenmark oder in den Spinalganglien liegen, kann dann wohl mit Sicherheit gesagt werden, dass sie erst in Theilen des Gehirns (*Medulla oblongata*, *Cerebellum*, *Isthmus*, *Mesencephalon*, *Diencephalon*) ihr Ende finden (cerebropetale lange Bahnen). Schliesslich ist aber vielleicht auch anzunehmen, dass einige der Strangfasern ihre Ursprungszellen in Theilen des Gehirns haben und im Rückenmark in ihre Endäste zerfallen. Doch ist Genaueres über solche cerebrofugale lange Bahnen nicht bekannt. b) Die „Septa" von grauer Substanz, die von der Oberfläche der grauen Substanz aus gegen die Markoberfläche ausstrahlen, werden wesentlich gebildet durch Bündel von Ependymfasern, doch stellen sie auch Bahnen für nervöse Fasern dar. Dies sind einerseits Dendriten von Nervenzellen, die, das Gebiet der grauen Substanz überschreitend, in die weisse übergreifen, um hier zu endigen oder in den *Plexus circummedullaris* einzutreten, der den Lateralstrang und einen Theil des Ventralstranges umgiebt, andererseits Collateralen, und zwar sowohl solche, die noch innerhalb der grauen Substanz von den ersten Strecken der Axencylinder abgehen, als auch solche, die von den Strangfasern selbst abgegeben werden. Die Zahl der letzteren ist sehr gross. Auch die Collateralen benutzen jene Septa theils nur als Bahnen, auf denen sie zwischen den Marksträngen hindurch in die graue Substanz oder den *Plexus circummedullaris* treten, theils aber zerfallen sie innerhalb der Septa selbst in ihre Endverzweigungen. Somit ist nicht nur innerhalb der grauen Substanz und in dem *Plexus circummedullaris*, sondern auch in den Marksträngen die Gelegenheit zur Reizübertragung von den Collateralen auf die Dendriten gegeben. c) Ausser den bisher genannten Elementen (Strangfasern, markhaltige Collateralen, marklose Verästelungen derselben, Dendriten, Gliafaserbündel) liegen aber in der weissen Substanz noch zahlreiche, meist kleine Zellen verstreut; hin und wieder sind auch grössere zellige Elemente zu bemerken. Von diesen Zellen mögen eine Anzahl Gliazellen sein, andere stellen sicher „verirrte" Nervenzellen dar, doch lässt sich Genaueres darüber nicht angeben.

Nach dieser Aufzählung der Componenten der weissen Substanz sollen nun ihre einzelnen Abschnitte, die Ventral-, Lateral- und Dorsalstränge, sowie die *Commissura ventralis* besprochen werden. Daran wird sich zweckmässig eine übersichtliche Zusammenfassung über den *Plexus circummedullaris*, die *Zona marginalis* und die „Septa" der weissen Substanz anschliessen.

1. Ventralstränge. Die Ventralstränge enthalten neben einer grösseren Anzahl feiner Fasern die stärksten Fasern des Markes, und zwar liegen dieselben neben der ventralen Fissur und am ventralen Rande. Köppen bezeichnet sie als „Grossfaserbündel" und constatirt, dass bei einigen zwei, sogar drei Axencylinder in derselben Markhülle liegen. Die Fasern des Ventral-

stranges stammen: 1. Von Strangzellen, die im Ventralhorn der gleichen Seite liegen; 2. von Commissurenzellen der gegenüberliegenden Seite. Der Verlauf der meisten Fasern ist cranialwärts gerichtet, d. h. von ihrer Ursprungsstelle an gerechnet; die caudalwärts ziehenden bilden die Minderheit. Das Schicksal der Ventralstrangfasern ist verschieden: 1. Zahlreiche Collateralen gehen vom Vorderstrang aus in die graue Substanz und umspinnen mit ihren Endverzweigungen die Wurzel- und Commissurenzellen. 2. Ein Theil dieser Collateralen dringt durch die ventrale Collateralen-Commissur und verzweigt sich im Ventralhorn der Gegenseite. 3. Auch ein Theil der Stammfasern selbst findet im Rückenmark sein Ende. 4. Wie weit die zum *Isthmus rhombencephali*, Mesencephalon und Diencephalon gelangenden Rückenmarksbahnen ihre Lage in den Ventralsträngen haben, ist noch nicht festgestellt. 5. Von manchen Seiten werden im Ventralstrang cerebrofugale Bahnen angenommen, doch ist hierüber nichts Genaues bekannt.

2. Lateralstränge. Die Lateralstränge besitzen die Fasern geringsten Kalibers. Ihre Herkunft ist verschieden: a) Fortsetzungen der Strangzellen des Seitenstranges, die, wie oben geschildert, im Ventral- und Dorsalhorn, sowie im Centraltheil der grauen Substanz liegen, und zu denen auch die Zellen der Clarke'schen Säule und der *Substantia Rolandoi* gehören. b) Fortsetzungen der Commissurenzellen. c) In den hintersten Abschnitt, d. h. in die Nachbarschaft der Randzone, strahlen dorsale Wurzelfasern ein. Auch in den Lateralsträngen ist die Verlaufsrichtung der Fasern hauptsächlich eine aufsteigende (cerebralwärts gehende), doch sind daneben auch absteigende Fasern vorhanden. — Die Collateralen der Lateralstränge verhalten sich ebenfalls sehr verschieden: a) Der grösste Theil dringt in die graue Substanz (innere Coll.); von diesen vertheilen sich die meisten im Centraltheil der grauen Substanz, einige verlaufen zum Dorsalhorn. b) Einige verlaufen nach aussen in den *Plexus circummedullaris* (äussere Collateralen). Von diesen theilen sich einige im Plexus in einen auf- und absteigenden Ast. c) Schliesslich vertheilen sich einige Collateralen bereits innerhalb des Seitenstranges selbst, in den Ependymsepten (interstitielle Collateralen). Diese Collateralen sind alle in Fig. 3b dargestellt.

Die definitive Endigung der Stammfasern des Lateralstranges findet zweifellos für viele Fasern auch bereits innerhalb des Rückenmarkes statt, indem die Fasern aus ihrem longitudinalen Verlauf in die graue Substanz abbiegen. Von langen, bis zum Gehirn aufsteigenden Bahnen verläuft die Kleinhirnseitenstrangbahn allein im Seitenstrang, und zwar ist sie unmittelbar unter der *Zona marginalis* zu suchen. Ueber die Topographie der zum *Isthmus rhombencephali*, zum Mesencephalon und Diencephalon gelangenden Fasern ist nichts Genaues bekannt; jedenfalls steigt aber ein grosser Theil dieser Fasern im Lateralstrang auf. — Zum grossen Theil bestehen also sowohl der Ventral- wie der Lateralstrang aus kurzen Fasern, die „für den Binnenverkehr" des Rückenmarkes (v. Lenhossék) bestimmt sind.

3. Dorsalstränge. Die Fasern der Dorsalstränge stehen an Kaliber in der Mitte zwischen denen der Ventral- und denen der Lateralstränge. Neben der Mittellinie liegen Fasern, die denen des Ventralhornes an Stärke nahe kommen. — Componenten der Dorsalstränge sind: 1. In der Hauptsache die Fortsetzungen der dorsalen Wurzeln. 2. Axencylinder von Strangzellen, die in dem Dorsalhorn liegen. Wie bei der Schilderung der dorsalen Wurzeln bemerkt ist, theilt sich jede sensible Wurzelfaser bei ihrem Eintritt in das Rückenmark in

einen auf- und einen absteigenden Ast, so dass also in jedem Querschnitt des Dorsalstranges Fasern der beiden Verlaufsrichtungen liegen. — Ueber das Schicksal der Hinterstrangfasern wäre zu bemerken, dass zahlreiche Collateralen von ihnen ausgehen, die in Bündeln die *Substantia Rolandoi* durchbrechen und sich in verschiedener Weise verhalten: 1. ein Theil verzweigt sich um die Zellen der *Substantia gelatinosa Rolandoi*; 2. andere gehen zu Zellen am Scheitel, an der Basis und im Aussentheil des Dorsalhornes (incl. Clarke'sche Säule); 3. besonders starke Bündel ziehen ventralwärts zu den Wurzelzellen des Ventralhornes (*Coll. sensitivo-motoriae*, Reflexcollateralen); 4. ein Theil der Hinterstrangcollateralen zieht durch die *Commissura dorsalis* auf die Gegenseite und verästelt sich dort um Zellen des Dorsalhornes (s. *Commissura dorsalis*).

Ob auch alle Stammfasern der Dorsalstränge nach verhältnissmässig kurzem Verlauf durch Einbiegung in die graue Substanz des Rückenmarkes ihr Ende finden, oder ob auch schon beim Frosch lange Bahnen vorhanden sind, die, ohne Unterbrechung, von weit caudal gelegenen Stellen des Rückenmarkes bis zur *Medulla oblongata* verlaufen, um erst hier in Endkernen sich zu verzweigen, ist noch nicht mit Sicherheit entschieden, wenn auch sehr wahrscheinlich. Der *Funiculus gracilis* des Halsmarkes scheint solche lange Fasern zu enthalten.

4. *Commissura ventralis alba.* Die ventrale „weisse" Commissur ist weniger ausgedehnt als die dorsal von ihr gelegene ventrale Collateralen-Commissur, besteht aber im Gegensatz zu dieser aus dicken Bündeln sehr kräftiger markhaltiger Fasern, die sich unter verschiedenen Winkeln kreuzen. Hier handelt es sich um Axencylinderfortsätze von Commissurenzellen, die durch die graue Substanz hindurch verstreut liegen. Daneben wird aber diese Commissur noch von Dendriten der motorischen Wurzelzellen durchsetzt, die sich hier mit solchen der Gegenseite kreuzen.

5. *Plexus circummedullaris, Zona marginalis*, Septa des Vorderseitenstranges. Ein *Plexus circummedullaris* findet sich beim Frosch, wie im Rückenmark der Amphibien und Reptilien überhaupt. Es handelt sich hier um einen Faserplexus, an dessen Zustandekommen sich sowohl Dendriten wie Endverzweigungen von Collateralen betheiligen, so dass eine reichliche Gelegenheit zur Uebertragung von Erregungen von Collateralen auf die Dendriten gegeben ist. In diesem Sinne ist der Plexus, der beim Frosch zuerst von Lavdowsky beschrieben wurde, von Ramón y Cayal und Sala, denen sich v. Lenhossék anschloss, aufgefasst worden. Ausserdem finden sich im Bereiche des Plexus die Enden der Gliafasern mit ihren Anschwellungen. Componenten des Plexus im Speciellen sind nach Sala: 1. Dendriten, vor Allem der motorischen Vorderhornzellen, gelegentlich auch solche der Vorderseitenstrangzellen; 2. Nervenfasern verschiedener Herkunft, nämlich: a) hauptsächlich Collateralen von Längsfasern der Seitenstränge; b) gelegentlich, namentlich in der Nähe der *Medulla oblongata*, Axencylinder von Commissurenzellen, die nach der Kreuzung in der ventralen Commissur in den Plexus eintreten; c) längsverlaufende marklose Nervenfäserchen, über deren Herkunft Sala keine Angaben macht; d) in einer Beobachtung eine Collaterale, die von einer motorischen Wurzelfaser abging; e) vielleicht auch Collateralen von Commissurenzellen, die noch auf der Seite der Zelle selbst abgehen. — Die Dendriten ziehen in dem Plexus eine Strecke weit in tangentialer Richtung weiter und können sich auch in auf- und absteigende Aeste theilen. Die Collateralen zweigen sich in reichliche Endarborisationen auf.

Dass in dem *Plexus circummedullaris*, wie Sala meldet, gar keine markhaltigen Fasern vorhanden seien, kann ich nach eigenen Weigert-Präparaten nicht bestätigen. Hier finde ich zweifellos solche, wenn auch sehr spärlich. Inwieweit der feinfaserige Ring an der Peripherie des *Filum terminale* nervöse Elemente enthält, ist nicht bekannt.

Wie schon bemerkt, gilt das Gleiche, was eben für den *Plexus circummedullaris* gesagt wurde, auch für die Septa des Lateralstranges. In ihnen verzweigen sich: Dendriten der Wurzel-, Commissuren- und Strangzellen, sowie Collateralen der Vorderseitenstrangfasern, vielleicht auch solche von Zellen der grauen Substanz. — Schliesslich sei erwähnt, dass auch die *Zona marginalis* an der Grenze des Lateral- und Dorsalstranges, abgesehen von längsverlaufenden Dorsalwurzelfasern, ein ähnliches Aussehen zeigt, wie der „*Plexus circummedullaris*“, so dass auch Sala die *Zona marginalis* als dorsalen Theil des *Plexus circummedullaris* auffasst. Genaueres über ihr Verhältniss zur „*Substantia gelatinosa Rolandoi*“ bleibt noch festzustellen; immerhin ist bemerkenswerth, dass sie auch eine gewisse Aehnlichkeit mit dieser zeigt, so dass, da die *Substantia gelatinosa* an der typischen Stelle undeutlich ist, möglicherweise der innere, an markhaltigen Fasern arme oder freie Abschnitt der „*Zona marginalis*“ zu ihr zu zählen ist.

4. Die Nervenwurzeln.

4. Die Nervenwurzeln.

Ventrale Wurzeln. Die ventralen Wurzeln werden ausschliesslich gebildet durch die Axencylinder der grossen *Cellulae radiculares* im Ventralhorn der gleichen Seite. Fasern aus den entsprechenden Zellen der Gegenseite sind nicht beobachtet.

Dorsale Wurzeln. Die dorsalen Wurzeln enthalten: 1. In der Hauptsache sensible, centripetal leitende Fasern, die den Zellen des *Ganglion spinale* entstammen; 2. motorische, centrifugal leitende Fasern, die aus den Vorderhornzellen stammen. Diese Fasern sind zwar beim Frosch bisher nicht direct gesehen worden, ihre Existenz muss aber aus den Experimenten von Steinach erschlossen werden.

Den sensiblen Fasern der Wurzeln ist gemeinsam, dass sie sich nach ihrem Eintritt in das Rückenmark in einen auf- und einen absteigenden Ast theilen. — Die Eintrittsstelle der Wurzel ist die *Zona marginalis*, sowie die medial davon liegende Partie. Die Fasern treten in mehr oder weniger tangentialer Richtung in das Mark ein und gruppiren sich hier sofort in zwei Bündel, ein äusseres und ein inneres. Das laterale Bündel wendet sich nach aussen und ventral, seine Fasern zerfallen in der *Zona marginalis* und im hinteren Abschnitt des Lateralstranges in die beiden Aeste und diese ziehen hier weiter cranial- und caudalwärts. Das stärkere mediale Bündel läuft medialwärts gegen den Hinterstrang, kreuzt dabei die longitudinalen Fasern dieses Stranges („Einstrahlungszone“ v. Lenhossék) und lässt dann, verschieden weit von der Eintrittsstelle, seine einzelnen Fasern in den auf- und absteigenden Ast zerfallen. Von dieser Einstrahlungszone aus gehen die Reflexcollateralen zu den Wurzelzellen im Ventralhorn (s. Dorsalstrang).

5. Leitungsbahnen. Zusammenfassung.

5. Leitungsbahnen. Zusammenfassung.

Ueber die Leitungsbahnen im Froschrückenmark mangelt es sehr an exacten Angaben; Vieles lässt sich nur mit mehr oder weniger Wahrscheinlichkeit vermuthen.

1. Primäre motorische Bahnen. Die primären motorischen Bahnen werden gebildet durch die Axencylinder der motorischen Vorderhornzellen

(Wurzelzellen). Diese Axencylinder treten zum grössten Theil in den Bündeln der „ventralen Wurzeln" aus; einige werden aber auch in den dorsalen Wurzeln vermuthet (für die Innervation der Eingeweide).

2. Primäre sensible Bahnen. Die im Spinalganglion entspringenden Fasern der sensiblen Wurzel setzen sich, nachdem sie sich im Rückenmark in einen auf- und absteigenden Ast getheilt haben, durch Abgabe von sensiblen Collateralen und durch die Enden der Stammfasern selbst in Contactbeziehung mit Zellen verschiedener Natur und verschiedener Querschnittshöhen. Bekannt sind: a) sensible Collateralen zu den Wurzelzellen derselben Seite, sie vermitteln die directen Reflexe (kurze Reflexbahn); b) sensible Collateralen zu den Strang- und Commissurenzellen, incl. der Zellen der Clarke'schen Säule und der „*Substantia Rolandoi*", derselben Seite; c) spärliche Collateralen für Strangzellen der gegenüberliegenden Seite. — Dagegen ist bisher Sicheres über directe Bahnen, die etwa bis zur *Medulla oblongata* aufsteigen, nicht bekannt, doch sind dieselben sehr wahrscheinlich.

3. Secundäre (centrale) motorische Bahn. Ueber diese ist bisher nichts Genaues bekannt.

4. Secundäre sensible Bahnen. Auch über diese ist Manches erst vermuthungsweise anzugeben. Secundäre sensible Bahnen haben wir zu sehen in den Fortsätzen der Strang- und Commissurenzellen, um die herum sich die sensiblen Collateralen und die Enden der sensiblen Wurzelfasern selbst aufsplittern. Diese Fortsätze repräsentiren entweder kurze oder lange Bahnen, je nachdem, ob sie bereits innerhalb des Markes ihr Ende finden oder bis zum Gehirn aufsteigen. a) Kurze Bahnen. Sicher findet ein sehr grosser Theil der Fortsätze der Strang- und Commissurenzellen innerhalb des Rückenmarkes selbst sein Ende. Diese kurzen intramedullären Bahnen, die vor Allem in den Vorderseitensträngen verlaufen, vermitteln die Fortleitung der durch die sensiblen Aufzweigungen empfangenen Erregungen von den genannten Zellen aus in cranialer und caudaler Richtung auf der gleichen Seite (Fortsätze der Strangzellen) oder auf der entgegengesetzten Seite, nach vorheriger Kreuzung in der ventralen Commissur (Fortsätze der Commissurenzellen). Als Empfangsstationen der Erregungen sind einmal die motorischen Wurzelzellen zu betrachten, — in diesem Falle handelt es sich um lange Reflexbahnen, d. h. um die Bahnen für die Ausbreitung von Reflexen auf der gleichen oder Gegenseite vermittelst eines Schaltneurons; andererseits kommen als solche Empfangsstationen auch andere Zellen der grauen Substanz in Betracht, die eine noch weitere Fortleitung der Erregung übernehmen können. b) Lange Bahnen. Als lange secundäre sensible Bahnen sind auch für den Frosch bekannt: die Kleinhirnseitenstrangbahn (*Tractus cerebello-spinalis*), aus den Zellen der „Clarke'schen Säule" im Lateralstrang zum Cerebellum aufsteigend; der *Tractus tecto-spinalis*, d. h. Axencylinder von Commissurenzellen, die, nach der Kreuzung in der *Commissura ventralis*, im Lateralstrang zum Dach des Mittelhirns aufsteigen (gekreuzte secundäre sensible Bahn, Edinger); von dieser Bahn ist wohl abzutrennen der „*Tractus isthmo-spinalis*", Fasern, die nicht bis in das Mittelhirn gelangen, sondern schon im *Ganglion isthmi* bleiben; der *Tractus thalamo-spinalis* zum Zwischenhirn, über den genauere Angaben fehlen. —

Ueber Natur und Verbleib des *Fasciculus longitudinalis medialis* im Rückenmark (s. *Medulla oblongata*) ist nichts Sicheres bekannt. Auch über Herkunft und Schicksal der Grossfaserbündel lässt sich Genaues noch nicht angeben.

Aus dem Mitgetheilten ergiebt sich, dass das Rückenmark des Frosches neben den typischen Haupteinrichtungen, die sich in principiell gleicher Weise bei allen Wirbelthieren finden, auch gewisse Besonderheiten besitzt. Verglichen mit dem Rückenmark der Säuger bietet es eine Anzahl Eigenheiten, die sich bei den Säugern nicht mehr finden, andererseits fehlen ihm noch andere, die die Säuger bereits besitzen. Im Einzelnen sind folgende Punkte hervorzuheben:

1. Das Neurogliagerüst zeigt insofern noch ein primitives Verhalten, als die zelligen Elemente, soweit sie bis jetzt mit Sicherheit dargestellt sind, noch den epithelialen Charakter erkennen lassen, und die graue wie weisse Substanz von Ependymfasern durchzogen werden, die bis an die Oberfläche des Markes reichen.

2. Vom Standpunkte der Annahme der nervösen Natur der Dendriten und der Contactlehre muss ferner als eine Besonderheit erwähnt werden, dass die Gelegenheit zu einer gegenseitigen Beeinflussung von Collateralen und Dendriten nicht nur in der grauen Substanz, sondern auch zwischen den Fasern des Vorderseitenstranges und in sehr reichem Maasse im *Plexus circummedullaris* gegeben ist.

3. Als dritte Besonderheit ist hervorzuheben das Ueberwiegen von kurzen intramedullaren Bahnen gegenüber langen, vom oder zum Cerebrum verlaufenden. Schon in den Tabellen von Gaule findet das Verhältniss von langen und kurzen Bahnen im Froschrückenmark seinen zahlenmässigen Ausdruck. Aus diesen ergiebt sich, dass die Zahl der Strangfasern an verschiedenen Orten sehr verschieden ist:

Am Uebergang zur *Medulla oblongata*	56674
„ *N. spin. III* (*Intumesc. ant.*)	74699
„ *N. spin. V* (*Pars media*)	41825
„ *N. spin. VII* (*Intumesc. post.*)	61058
Unter dem *N. spin. X*	16313

Daraus geht denn zum Mindesten hervor, dass jedenfalls in der Brachial- und Lumbalanschwellung eine grosse Menge kurzer Bahnen vorhanden sein müssen, die nicht über das Gebiet der beiden Anschwellungen hinausgehen, und es ist der Schluss berechtigt, dass, wenn auch gewiss lange Bahnen vorhanden sind, deren genaue Kenntniss erst von der weiteren Forschung zu erwarten ist (über cerebrofugale lange Bahnen ist ja bisher überhaupt noch nichts mit Sicherheit anzugeben!), doch die kurzen intramedullären Bahnen eine Bedeutung besitzen, die ihnen im Säugerrückenmark nicht mehr zukommt.

Es liegt, vom Standpunkte der modernen Auffassung aus, nahe, die unter 2. und 3. genannten Besonderheiten mit einander in Zusammenhang zu bringen und in ihnen einen anatomischen Ausdruck für die hohe functionelle Werthigkeit des Froschrückenmarkes zu sehen. Man kann sich vorstellen, dass für die Collateralen der in so grosser Menge vorhandenen intramedullären Fasern das Terrain der „grauen Substanz" nicht ausreicht und dass aus diesem Grunde die Dendriten der Nervenzellen so weit auswachsen, um sich ausserhalb der „grauen Substanz" mit den Collateralen zu treffen. Der „*Plexus circummedullaris*" insbesondere erscheint unter diesem Gesichtspunkte als eine Einrichtung, die mit der reichlichen Ausbildung kurzer, intramedullärer Bahnen in engem Zusammenhange steht. In dieser reichlichen Ausbildung von Beziehungen zwischen den Elementen des Rückenmarkes selbst und dem Zurücktreten von cerebralen regulirenden Bahnen darf man aber wohl auch die anatomische Vorbedingung für die grössere

Selbständigkeit des Rückenmarkes gegenüber dem Gehirn sehen, d. h. für die relativ grössere functionelle Bedeutung, die das Rückenmark des Frosches wie der niederen Wirbelthiere überhaupt dem Gehirn gegenüber besitzt.

B. Das Gehirn.

1. Allgemeine Uebersicht.

a) Eintheilung des Gehirns. Form und Grenzen der einzelnen Abschnitte. (Figg. 4 bis 8.)

B. Das Gehirn. 1. Allgemeine Uebersicht. a) Eintheilung des Gehirns. Form und Grenzen der einzelnen Abschnitte.

Auf Grund vergleichend morphologischer Betrachtungen wird das Vertebratengehirn, und so auch das Gehirn des Frosches, in drei Hauptabschnitte eingetheilt: I. Rhombencephalon; II. Mesencephalon; III. Prosencephalon. Von diesen zerfällt aber wieder das Rhombencephalon in drei, das Prosencephalon in zwei Theile, so dass im Ganzen folgende sechs Abschnitte unterschieden werden:

1. Myelencephalon
2. Metencephalon
3. Isthmus rhombencephali

} Rhombencephalon.

4. Mesencephalon.
5. Diencephalon
6. Telencephalon

} Prosencephalon.

Diese sechs Abschnitte sind beim Frosch nur an der Dorsalseite des Gehirnes deutlich von einander abgesetzt, während die lateralen und ventralen Partien der drei Abschnitte des Rhombencephalon äusserlich gleich geartet sind. Auch das Rhombencephalon und das Mesencephalon sind an der Ventralfläche nicht sehr scharf von einander geschieden.

Das Myelencephalon (die *Medulla oblongata*) ist die Fortsetzung des Rückenmarkes; eine deutliche Grenze gegen dieses lässt sich nicht angeben. Es ist ein conischer, cranialwärts sich verdickender Gehirnabschnitt, der an der Dorsalseite durch die Verdünnung der Ventrikeldecke ausgezeichnet ist und vorn durch das *Cerebellum*, eine verticale, quer stehende Platte, begrenzt wird. Das *Cerebellum* bildet den dorsalen Theil des Metencephalon, auf dessen ventralem Abschnitt es sich erhebt. Dieser ventrale Abschnitt des Metencephalon sei als *Regio subcerebellaris* bezeichnet; er ist die directe Fortsetzung der ventralen und lateralen Partien der *Medulla oblongata*, und bewahrt auch äusserlich deren Form. Auf das Cerebellum folgt

an der Dorsalseite ein in der Tiefe liegender und daher nicht unmittelbar sichtbarer Deckenabschnitt, das *Velum medullare anterius*.

Fig. 4.

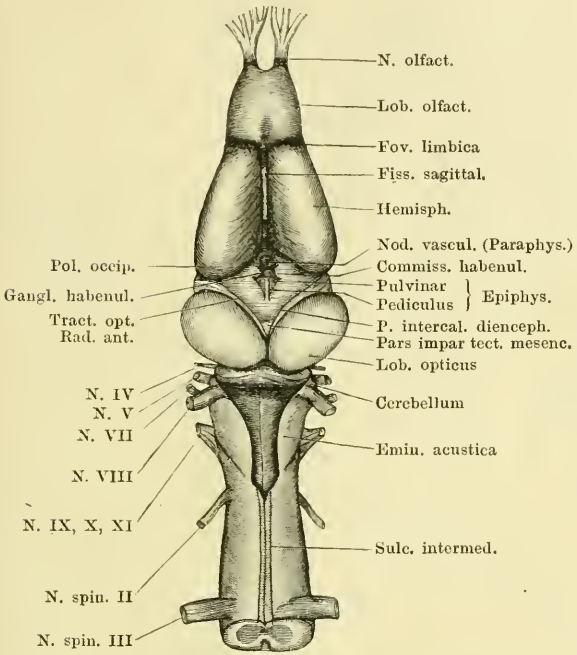

Gehirn und Anfang des Rückenmarkes. Dorsalansicht.

Es repräsentirt an der Dorsalseite den *Isthmus rhombencephali*, dem an der Ventralfläche, aber weiter cerebralwärts gelagert, die *Eminentia interpeduncularis* entspricht, ein kleines graues Höckerchen, das in einer rhombischen, durch Verbreiterung der ventralen Längsfissur gebildeten Vertiefung liegt. Die lateralen Partien des Isthmus sind weder gegen die *Regio subcerebellaris*, noch gegen die vorn sich anschliessenden *Pedunculi cerebri* abgesetzt. Das Mesencephalon wird an der Dorsalseite durch die dorsal- und lateralwärts stark vorspringenden ovoiden *Lobi optici* (*Corpora quadrigemina anteriora*) repräsentirt. Sie stellen nur Auftreibungen der Decke des Mesencephalon dar, die in der Mittellinie durch einen schmalen eingedrückten Streifen, *Lamina commissuralis*, verbunden werden. Diese *Lamina com-*

Fig. 5.

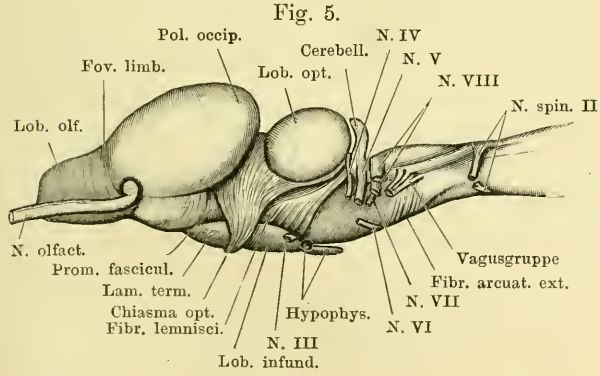

Gehirn und Anfang des Rückenmarkes. Lateralansicht.

missuralis verbreitert sich vorn zu einem kleinen dreieckigen Deckenabschnitt zwischen den divergirenden Vorderrändern der *Lobi optici*: *Pars impar tecti Mesencephali*. Den ventralen Abschnitt des Mittelhirns bilden die *Pedunculi cerebri*, die in ihrer Form noch ganz den beiden Seitenhälften der *Regio subcerebellaris* gleichen. Gegen diese ist nur in der ventralen Mittellinie durch die *Eminentia interpeduncularis* eine Grenze gegeben, der im Inneren des Gehirns die Isthmusgrube entspricht (Fig. 8). Die *Pedunculi cerebri* werden ventral von dem *Lobus infundibularis* und der *Hypophysis cerebri* bedeckt; auf der Grenze zwischen *Pedunculus cerebri* und *Lobus opticus* jeder Seite verläuft die hintere Wurzel des *Tractus opticus* zum hinteren Umfang des *Lobus opticus*. — Von dem Diencephalon ist an der Dorsalseite die Decke als rautenförmiges Feld zwischen den *Lobi optici* und der *Pars impar tecti Mesencephali* einerseits und den Grosshirnhemisphären andererseits sichtbar; auf ihr liegt der Zirbelstiel, vorn erhebt sich auf ihr die Paraphysis (Adergeflechtsknoten). Der Boden des Diencephalon wird durch das *Chiasma nervorum opticorum* in zwei Hälften getheilt: eine hintere, die caudalventralwärts als *Lobus infundibularis* vorgebuchtet ist, und der hinten die *Hypophysis cerebri* anliegt, und eine vordere, die *Lamina terminalis*, die aufsteigend auch die vordere Wand des Zwischenhirns darstellt. Ueber den seitlichen Umfang des Diencephalon treten die Fasern des *Tractus opticus* hinweg. Das Telencephalon schliesslich lässt bei Betrachtung von allen Seiten her die beiden durch eine mediane Spalte (*Fissura sagittalis*) von einander

Fig. 6.

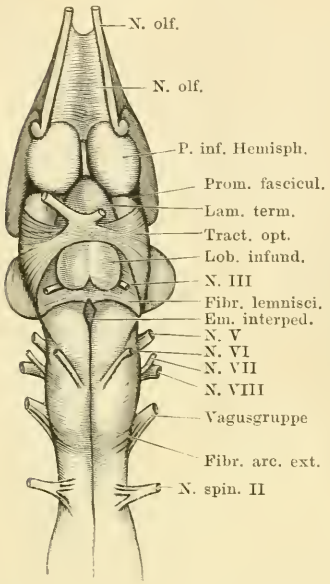

Gehirn und Anfang des Rückenmarkes. Ventralansicht. Hypophysis cerebri entfernt. Linker N. opticus kurz abgeschnitten.

Fig. 7.

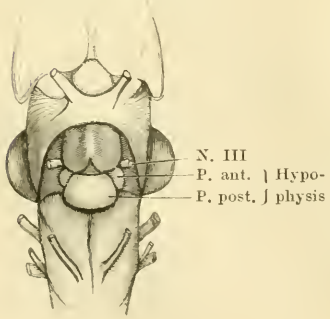

Hypophysis cerebri von der Ventralfläche.

getrennten Hemisphären erkennen, von denen eine jede vorn durch die seichte *Fovea limbica* von dem *Lobus olfactorius* abgesetzt

Fig. 8.

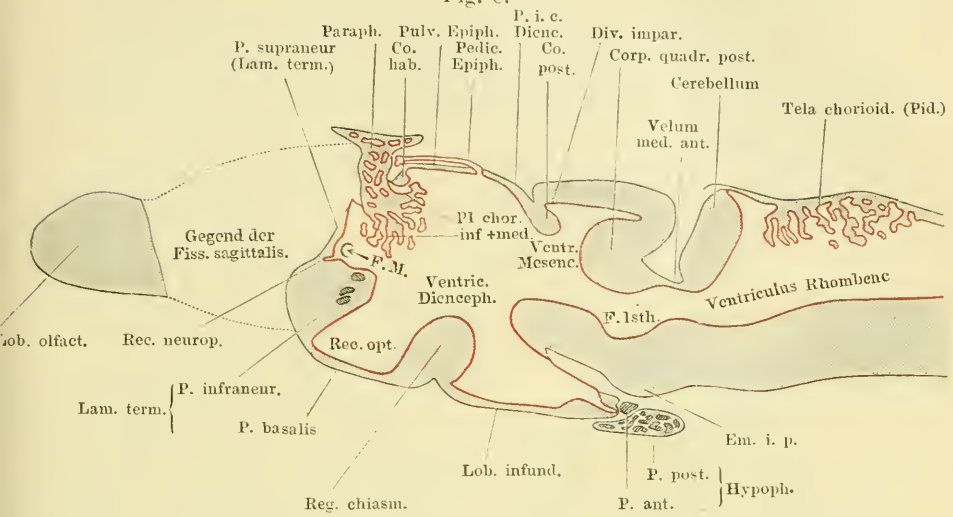

Medianschnitt durch das Gehirn einer jungen Rana fusca. (Gesammtlänge 25 mm.) Vergr. 20. Wenig schematisirt. Die grau gehaltenen Theile entsprechen Schnittflächen. Epithel des Ventrikel-Systemes roth.

ist. Beide *Lobi olfactorii* sind in der Medianebene unter einander verwachsen.

Nach den Wägungen von Fubini ist das Gesammtgewicht des Centralnervensystems, wie auch das Gewicht des Gehirns allein, beim Männchen grösser als beim Weibchen.

b) Die Austrittsstellen der Gehirnnerven.

b) Die Austrittsstellen der Gehirnnerven.

1. *N. olfactorius.* Tritt mit zwei Wurzeln in das Gehirn. Die *Radix anterior* erscheint äusserlich als vordere Fortsetzung der basalen Partie des *Lobus olfactorius*, die *Radix posterior* beginnt am Gehirn mit einer kleinen Anschwellung auf dem lateralen Abschnitt der *Fovea limbica* und zieht von hier am lateralen Umfange des *Lobus olfactorius* nach vorn.

2. *N. opticus.* Schon äusserlich sind die vom Mittelhirndach zum Chiasma herabsteigenden Fasern des *Tractus opticus* sichtbar, die nach totaler Kreuzung im Chiasma als „*N. opticus*“ weiter verlaufen.

3. *N. oculomotorius.* Entspringt aus der Ventralfläche des *Pedunculus cerebri*, nahe der Mittellinie, bedeckt vom *Lobus infundibularis.*

4. *N. trochlearis.* Verlässt das Gehirn an der Dorsalseite, und zwar aus dem *Velum medullare anterius.*

5. *N. trigeminus.* Tritt aus dem lateralen Umfange der *Regio subcerebellaris* als kräftiger Nerv heraus.

6. *N. abducens.* Verlässt das Gehirn an der Ventralfläche der *Medulla oblongata*, caudal von der Austrittsstelle des Acusticus, nahe der Mittellinie.

7. und 8. *N. facialis* und *N. acusticus.* Entspringen beide vereinigt aus dem Seitentheil der *Medulla oblongata*, in kurzer Entfernung hinter dem Trigeminus. Der zweiwurzelige voluminöse *N. acusticus* tritt dorsal von dem sehr viel schwächeren *N. facialis* in die „*Eminentia acustica*".

Fig. 9.

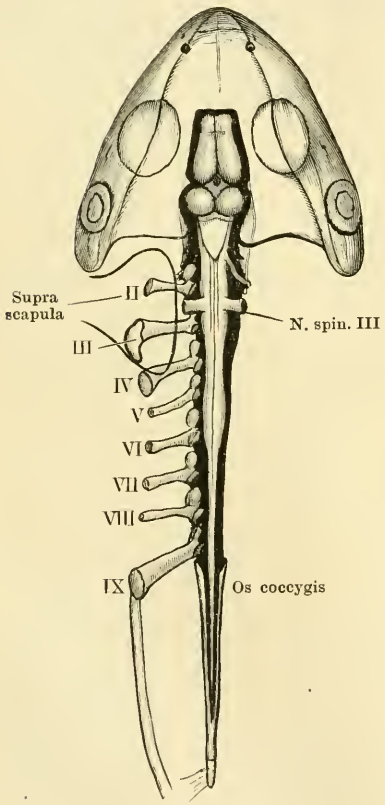

Topographie des Central-Nervensystems. Schematisch.

9. 10. 11. Die Wurzeln der Vagusgruppe, die in kurzer Entfernung von der *Medulla oblongata* in ein gemeinschaftliches grosses Ganglion eintreten, entspringen, vier an der Zahl, aus dem Seitentheil der *Medulla oblongata*, in einiger Entfernung hinter dem Facialis und Acusticus.

Mit den Wurzeln der Vagusgruppe schliesst beim Frosch die Reihe der Gehirnnerven ab; ein „Hypoglossus" wird durch den ventralen Ast des *N. spinalis II* repräsentirt. Ueber den *N. parietalis* s. Zwischenhirn.

c) Topographie des Gehirns. (Fig. 9.)

c) Topographie des Gehirns.

In das Schädelcavum ist das Gehirn derart eingelagert, dass das Mittelhirn (die *Lobi optici*) als der mittlere und zugleich breiteste Theil des Gehirns zwischen den vorderen Hälften beider Ohrkapseln, d. h. zwischen beiden *Ossa prootica* liegt, wo ja thatsächlich auch die Schädelhöhle ihre grösste Breite besitzt. Bemerkenswerth sind noch folgende leicht zu benutzende Beziehungen:

1. Die Verbindungslinie der beiden vorderen Augenwinkel trifft die Eintritts-

stelle des *N. olfactorius* in die Nasenkapsel (geht also eine ganze Strecke weit vor dem Gehirn vorbei).

2. Die Verbindungslinie der beiden hinteren Augenwinkel geht durch den *Polus occipitalis* der Hemisphäre und die Paraphyse.

3. Die Verbindungslinie der höchsten Erhebungen beider Trommelfellringe geht durch die Mitte der *Lobi optici*.

4. Die Verbindungslinie der hinteren Ränder beider Trommelfelle geht durch die *Medulla oblongata* dicht hinter dem Cerebellum.

Diese Angaben gelten indessen nur für den erwachsenen Frosch. Auf die sonstigen topographisch wichtigen Dinge (Gehirnhäute, *Saccus endolymphaticus*) wird später eingegangen werden.

2. Die einzelnen Abschnitte des Gehirns.

2. Die einzelnen Abschnitte des Gehirns.

1. Myelencephalon (*Medulla oblongata*). (Figg. 4 bis 6.)

1. Myelencephalon (Medulla oblongata).

Wie schon bei Betrachtung des Rückenmarkes erwähnt, giebt der Ursprung des *N. spinalis II* nur an der Ventralfläche eine Grenze der *Medulla oblongata* gegen die *Medulla spinalis* ab, während die dorsale Wurzel desselben Nerven bereits in der Höhe des hinteren Winkels der „Rautengrube" eintritt, somit eine scharfe Grenze beider Abschnitte des Centralnervensystems an der Dorsalfläche nicht zu bestimmen ist. Vorn wird die *Medulla oblongata* auf der Dorsalseite begrenzt durch das Cerebellum, während sie ventral und lateral ohne Grenze in die *Regio subcerebellaris* übergeht. Von hinten nach vorn zeigt sie eine Vergrösserung im transversalen Durchmesser, und ausserdem wölbt sich ihr vorderer Abschnitt bedeutender ventralwärts vor als der hintere.

Was das Oberflächenrelief anlangt, so ist auf der Ventralfläche eine *Fissura mediana ventralis* deutlich ausgebildet, dringt aber nicht so tief ein, wie im Bereiche des Rückenmarkes. Sie scheidet die Fortsetzungen der beiden Vorderseitenstränge von einander. Die Dorsalfläche der *Medulla oblongata* zeigt die wichtigste Besonderheit durch das Auseinanderweichen der Dorsalstränge und die Erweiterung des Centralcanales zum *Ventriculus quartus*, dessen Decke durch die an ihrer Ventralfläche mit dem Ventrikelepithel überzogene, viel gefaltete *Tela chorioidea* gebildet wird. Nach Entfernung der dreieckigen Tela mit ihrem Epithelüberzug übersieht man den hinteren Abschnitt des *Ventriculus quartus* (— der vordere liegt unter dem Cerebellum und dem *Velum medullare anterius* —), dessen Begrenzung unter der Form eines Dreiecks mit vorderer Basis und hinterer Spitze erscheint. Genau genommen, ist

es aber ein Fünfeck, da die Convergenz der Seitenränder von der durch das Cerebellum gebildeten Basis aus nach hinten zunächst gering ist und erst kurz vor der hinteren Spitze erheblicher wird, so dass hier die Seitenränder einen deutlichen Winkel zeigen. Nur die auf diese Weise besonders abgesetzte hinterste Spitze erfährt ihre Begrenzung durch die Fortsetzung der Dorsalstränge, von der erwähnten Knickung an nach vorn wird die weitere Begrenzung jederseits durch einen zunächst niedrigen, dann an Höhe wachsenden Wulst gebildet, der sich dorsal von den Dorsalsträngen anlegt und mit geringerer Divergenz als diese nach vorn zieht. Er ist auf keinen Rückenmarksabschnitt zurückführbar, sondern stellt den ersten wirklichen Gehirntheil dar; da er in erster Linie zum *N. acusticus* in Beziehung steht, sei er als *Eminentia acustica* bezeichnet. Eine Furche, die am hinteren Ende der *Eminentia acustica*, also an dem erwähnten Winkel des Ventrikelrandes ihren Anfang nimmt und an dem Seitenumfange der *Medulla oblongata* bis gegen den Acusticusursprung zu verfolgen ist, trennt die Eminentia von der darunter gelegenen Fortsetzung des Dorsalstranges ab, die nach vorn hin an Ausdehnung immer mehr abnimmt. Auch die Grenze des Dorsalstranges gegen den Vorderseitenstrang ist an gehärteten Gehirnen meist zu verfolgen in Form eines schmalen grauen Längsstreifens oder einer seichten Furche in der vorderen Verlängerung des *Sulcus lateralis dorsalis* des Rückenmarkes. — In der Gegend des Vagusursprungs sind deutlich sichtbar *Fibrae arcuatae externae ventrales*, die aus der Gegend der *Fissura mediana ventralis* auftauchen und über die Oberfläche des Lateral- und Dorsalstranges hinweg zur *Eminentia acustica* emporziehen. Aus den Seitentheilen der *Medulla oblongata* treten die Wurzeln der Vagusgruppe hervor. Es sind gewöhnlich vier, die das verlängerte Mark ventral von dem hinteren Theile der *Eminentia acustica* verlassen. Die am meisten caudal entspringende tritt durch den Seitenstrang hervor, die nach vorn sich anschliessenden entspringen etwas höher dorsal: aus der Fortsetzung des *Sulcus lateralis dorsalis*; die vorderste senkt sich in die Fortsetzung des Dorsalstranges ein. Die Abgangslinie der Wurzeln steigt also am Mark aufwärts. In die *Eminentia acustica* tritt mit zwei kräftigen Wurzeln, einer dorsalen und ventralen, der *N. acusticus*, dicht unter ihm entspringt der viel dünnere *N. facialis*. Schliesslich dringt aus dem Ventralstrang, nahe der Mittellinie, caudal vom Acusticuseintritt, der *N. abducens* hervor.

Der *Ventriculus quartus* vergrössert sich, wie im transversalen Durchmesser, so auch von hinten nach vorn bis zum Cerebellum im dorso-ventralen Durchmesser. Es hängt dies damit zusammen, dass der vordere Theil der Ventrikeldecke als Cerebellum aufgerichtet ist, somit der hintere epitheliale Theil derselben zum dorsalen Rand des Cerebellum aufsteigen muss. Die Hinterfläche des Cerebellum blickt in den Raum des *Ventriculus quartus*, dessen hinterer Abschnitt somit auch auf dem Medianschnitt dreieckige Form besitzt. Unter dem Cerebellum setzt sich dann der vordere Abschnitt des vierten Ventrikels stark verjüngt fort, um in den *Ventriculus mesencephali* überzugehen. Am Boden des vierten Ventrikels verläuft eine deutlich ausgebildete mediane Längsfissur, der *Sulcus centralis* (Stieda).

Bemerk. Die Bezeichnung „*Eminentia acustica*“ ist von Rabl-Rückhard für die entsprechende Bildung am Alligatorgehirn gebraucht worden; ich ziehe sie, da sie ganz indifferent ist, der Bezeichnung „*Tuberculum acusticum*“, die bereits eine viel speciellere Bedeutung erlangt hat, vor. Gleich hier aber sei erwähnt, dass die *Eminentia acustica* nicht allein zum Acusticus in Beziehung steht, sondern in ihrem lateralen, faserigen Antheil auch Bestandtheile des „*Corpus restiforme*“ höherer Wirbelthiere enthält.

Tegmen ventriculi myelencephali. Die Decke des hinteren Abschnittes des *Ventriculus quartus* wird von der *Tela chorioidea ventriculi quarti* gebildet, einer stark vascularisirten Pialamelle, die an ihrer Ventralfläche mit Ventrikelepithel bekleidet ist. Die Lamelle, deren Gefässe später geschildert werden sollen, treibt ins Innere des Ventrikels zahlreiche Falten, die in der Hauptrichtung quer verlaufen, aber spitzwinklig einander schneiden, so dass zwischen den Falten rhombisch begrenzte Gruben entstehen (Fig. 20). Das Epithel (*Lamina chorioidea epithelialis*) kleidet diese Gruben aus, ebenso wie es die trennenden Falten überzieht, es setzt sich vorn an den oberen Rand des Cerebellum, seitswärts an die oberen Ränder der wulstigen Lippen an, die den Ventrikel begrenzen (Dorsalstränge, *Eminentiae acusticae*).

Bau der *Medulla oblongata.*

a) Massenanordnung in der *Medulla oblongata.* (Figg. 10 bis 14.)

Bau der Medulla oblongata. a) Massenanordnung i. d. Med. oblongata.

Schon im vorderen Theile des Rückenmarkes, vor der *Intumescentia anterior*, rückt der Centralcanal immer mehr dorsalwärts, so dass die ventral von ihm gelegenen Massen an Höhe zu-, die dorsalen dagegen an Höhe abnehmen. Der Centralcanal erweitert sich zugleich, indem er dorsalwärts rückt, sein Querschnitt nimmt die Form eines auf einer Spitze stehenden Rhombus an, und schliesslich öffnet er sich durch Auseinanderweichen der Hinterstränge zum *Ventriculus*

quartus. Schon durch diese Verbreiterung des Centralcanales wird in der *Medulla oblongata* eine Verlagerung der dorsal gelegenen Bestandtheile des Rückenmarkes bedingt, der Art, dass dieselben lateralwärts rücken, die ursprünglich lateralen dagegen mehr ventralwärts verdrängt werden. Diese Verlagerung wird aber noch vermehrt durch das Auftreten einer durchaus neuen Bildung: der *Eminentia acustica*, deren Querschnittsfeld als „Acusticusfeld" bezeichnet werde. Ihrem inneren Aufbau nach besteht sie in ihrer lateralen Hälfte aus markhaltigen Fasern, in ihrer medialen aus Zellmassen. Die Fasermassen der *Eminentia acustica* legen sich an den medial-dorsalen Rand des Dorsalstranges an, die zelligen Massen — „Acusticusgrau" — sammeln sich in der dorsalen Hälfte der Ventrikelseitenwand. Doch zeigt sich in der Gegend des Acusticuseintrittes selbst das ganze Acusticusfeld so von Fasern durchsetzt, dass jene Scheidung nicht mehr möglich ist. Durch das Auftreten dieser, noch dorsal vom „Dorsalstrang" liegenden Bildung werden nicht nur die aus dem Rückenmark fortgesetzten Bestandtheile weiter verlagert, sondern es wird ihnen auch ein ganz neuer Abschnitt hinzugefügt, der schliesslich noch dadurch umgestaltend auf die frühere Gruppirung wirkt, dass sich das „Acusticusgrau" durch zahlreiche Commissurenfasern mit der ventralen Commissur in Verbindung setzt. Neben diesen Alterationen, die wesentlich die dorsale Hälfte des Markes betreffen, gehen solche der ventralen Bestandtheile einher, die hauptsächlich in Volumenabnahme der grauen und -zunahme der weissen Substanz bestehen.

Fig. 10.

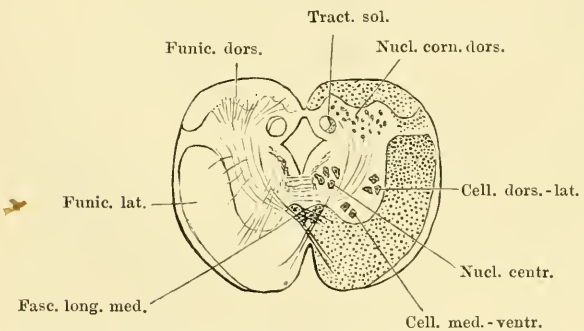

Querschnitt durch den vordersten Theil des Rückenmarkes, caudal vom Austritt des N. spinalis II. Schematisch. Vergrösserung 15 mal.

Im Speciellen gestalten sich die Umlagerungen der Massen folgendermaassen.

A. Graue Substanz. Diese verliert ihre typische Anordnung zu Ventral- und Dorsalhörnern und einer verbindenden Centralmasse. Schon im vorderen Theile des Rückenmarkes werden die Ventralhörner flacher (Fig. 10). Die beiden in der *Intumescentia cervicalis* vorhandenen Zellgruppen, die lateral-dorsale und die medial-ventrale, bleiben auch weiterhin erkennbar, nehmen aber an Zahl der Elemente ab, und die Einzelzellen verlieren an Grösse. Auch die Dorsalhörner flachen sich ab, in ihnen tritt aber eine besonders dichte Ansammlung kleiner Zellen unter der *Substantia gelatinosa* auf, die — um nichts zu präjudiciren — als *Nucleus cornus dorsalis* bezeichnet werden. Von ihnen steigen jetzt in dicken Bündeln die Commissurenfasern („*Fibrae arcuatae internae*") zur *Commissura ventralis* herab, lassen dabei aber die den Boden und die Seitenwände des Centralcanales unmittelbar umgebenden grauen Massen frei. Diese können nunmehr als centrales Grau besonders unterschieden werden. Des Weiteren ist aber dies centrale Grau zu trennen in eine ventrale und dorsale Hälfte, deren Grenze durch den lateralen Winkel des auf dem

Querschnitt rautenförmigen Ventrikels bestimmt ist (Fig. 10). Die ventrale Hälfte — sie sei als centrales Bodengrau bezeichnet — ist durch die ganze *Medulla oblongata* hindurch in unveränderter Lage wohl unterscheidbar; sie erhält eine selbständige Bedeutung dadurch, dass auch in ihr grössere Nervenzellen auftreten, sie bleibt zudem frei von den Fasern der *Commissura centralis*, wird dagegen durchquert von den Fasern der ventralen Collateralencommissur. Die dorsale Hälfte des centralen Grau, das centrale Deckengrau, wird schon im vordersten Theile des Rückenmarkes ausgezeichnet durch das Auftreten einer besonderen Bildung: des *Tractus solitarius*, eines Bündels markhaltiger Fasern in „gelatinöser" Masse, das sich von dem übrigen, kleinzelligen Theil dieser Gegend deutlich abhebt (Figg. 10, 11). Im Gegensatz zu dem Bodengrau erfährt aber dieser dorsale Theil des Centralgraues weiter vorn eine erhebliche Verlagerung, so dass er von der Begrenzung des Ventrikels ab- und in mehr laterale und ventrale Lage gedrängt wird. Die grauen Massen die das „centrale Grau" umgeben, seien als „peripheres Grau" bezeichnet. Ihr mediales Gebiet wird von dicken Commissurenfaserbündeln durchsetzt, zwischen denen reichliche Zellen eine Verbindung mit dem centralen Grau herstellen. Das laterale Gebiet ist an Fasern ärmer und diese durchsetzen es in verschiedenen Richtungen. Das „periphere Grau" umfasst im hintersten Abschnitt der *Medulla oblongata* die Fortsetzung des Ventralhorns, der Seitentheile und des Dorsalhorns des Rückenmarkes. In Folge der Reduction der „Hörner" bildet diese ganze periphere Zone hier auf dem Querschnitt einen nach innen offenen Viertelring (Fig. 10).

Fig. 11.

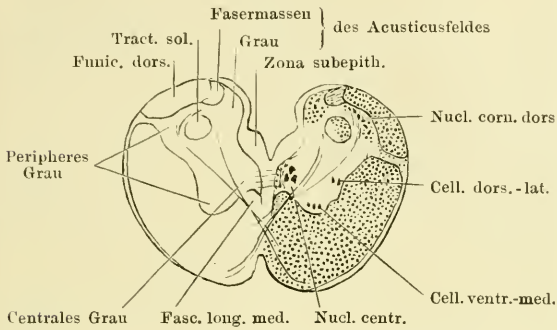

Querschnitt durch das caudale Ende der Medulla oblongata, dicht vor dem Austritt des N. spinalis II. Schematisch. Vergr. 15 mal.

Fig. 12.

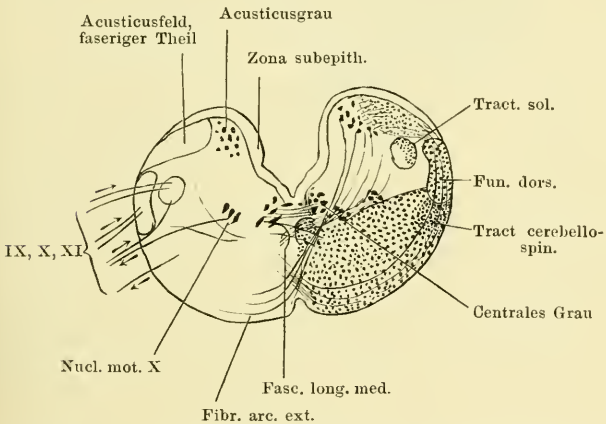

Querschnitt durch die Medulla oblongata in der Gegend des Vagusursprungs. Die Abbildung ist aus mehreren Schnitten combinirt, linkerseits sind die Wurzelverhältnisse der Vagusgruppe, durchaus schematisch und auf einen Querschnitt gebracht, dargestellt. Die Pfeile deuten die Richtung der Leitung an. Vergr. 15 mal.

Die bisherige Zusammensetzung und Anordnung des centralen und peripheren Graues erleidet die erste Veränderung durch die Eröffnung des Centralcanales (Fig. 11), die zur Folge hat, dass die Dorsalstränge, der Dorsalhornkern und die dorsale Hälfte des centralen Graues mit dem *Tractus solitarius* lateralventralwärts verlagert werden. Weitere Complicationen schafft das Auftreten der *Eminentia acustica*, die sich medial und dorsal von den Dorsalsträngen anlegt, und mit der zugleich neue Commissurenfasern („*Fibrae arcuatae internae*") auftreten, die von den grauen Massen der *Eminentia acustica* herabziehen (Fig. 12, a. v. S.). Sie ordnen sich dabei medial vom *Tractus solitarius* an, somit auch medial von den bisher vorhandenen (Dorsalhorn-) Commissurenfasern, die lateral vom *Tractus solitarius* herabsteigen. Dadurch werden die Fortsetzungen der dorsalen Rückenmarksbestandtheile weiter lateral-ventralwärts verlagert und zusammengedrängt. Der Dorsalstrang und der unter ihm liegende Dorsalhornkern rücken an der Peripherie der Medulla weiter ventralwärts; die von dem letzteren absteigenden Commissurenfasern beschreiben einen immer grösseren Bogen um den *Tractus solitarius* herum. Dieser und die ihn ventral umgebenden gelatinösen Massen werden ebenfalls schon dadurch lateral-ventralwärts verlagert, dass die grauen Massen der *Eminentia acustica* die Seitenbegrenzung des Ventrikels in dessen dorsaler Hälfte übernehmen; sie gelangen aber, je weiter nach vorn, auch noch dadurch in immer mehr laterale Lage, dass der Dorsalhornkern in seiner Masse immer mehr reducirt wird. In dem Maasse, als dies geschieht, rückt der *Tractus solitarius* an den Dorsalstrang heran, bis er ihm schliesslich (in der Gegend des Vagusursprunges) ganz anliegt. Die *Substantia gelatinosa* nimmt dabei an Umfang zu. Dadurch, dass mit dem Dorsalhornkern auch die zugehörigen Commissurenfasern abnehmen und schliesslich aufhören, wird die Grenze der auf diese Weise in das Gebiet des „peripheren Grau" verlagerten Theile ganz verwischt.

So hat sich also, etwa in der Gegend des Vagusursprunges, folgende Anordnung der grauen Massen auf dem Querschnitt hergestellt (Fig. 12). Die Seitenbegrenzung des Ventrikels in seiner dorsalen Hälfte wird gebildet von den grauen Massen der *Eminentia acustica*, die sich lateralwärts bis an die weissen Fasermassen dieses Gebietes ausdehnen; in dem ventralen nach wie vor von dem centralen Bodengrau. Dieses ist von den Veränderungen, die sich in den dorsalen Gebieten abgespielt haben, nur insofern berührt worden, als es eine neue laterale Begrenzung, nämlich durch die Acusticusgrau-Commissurenfasern, erhalten hat. — Das dritte grosse Gebiet grauer Substanz liegt ventral und lateral von dem centralen Bodengrau, es kann auch jetzt zweckmässig als „peripheres Grau" bezeichnet werden, enthält aber jetzt, durch die *Eminentia acustica* überlagert und auf einen kleinen Raum zusammengedrängt, die Fortsetzungen des Ventralhorns, der lateralen und dorsal-medialen Theile des Rückenmarksgraues. Nur die Fortsetzung des Dorsalhorns ist bereits verschwunden. In seiner medianen Hälfte ist das periphere Grau von den Commissurenfasern des Acusticusgraues durchsetzt, seine laterale Hälfte ist an Fasern ärmer. Besonders faserarm und daher deutlich abgesetzt ist die lateraldorsale Partie, medial vom Dorsalstrang und ventral vom *Tractus solitarius*. Diese beiden Stränge liegen unmittelbar einander an, und zwar liegt der *Tractus solitarius* medial von dem dorsalen Rande des Dorsalstranges. Zwischen beiden Fasersträngen und den kleinzelligen Massen des peripheren Grau liegt eine Zone „gelatinöser Substanz" — sie ist eine Ausbreitung der gelatinösen Substanz, die den *Tractus solitarius* caudalwärts zu den medialen Partien des Rückenmarks-

graues in abnehmender Menge begleitet. Die Fortsetzungen des Ventralhorns und der Seitentheile des Rückenmarksgraues sind jetzt sehr reducirt und werden von reichlichen Nervenfasern in verschiedenen Richtungen durchsetzt, so dass eine Bildung entsteht, die wohl der *Substantia reticularis* höherer Wirbelthiere entspricht. Die Zellen der medial-ventralen und der lateral-dorsalen Säule werden eng von Fasermassen umgeben. Im Ganzen besitzen die mehr faserfreien Partien des peripheren Grau auf dem Querschnitt die Form eines Dreiecks mit lateral-dorsaler Basis und medialer Spitze. —

Von weiteren Veränderungen, die sich cerebral von der Gegend des Vagusursprunges, aber noch bevor das Auftreten des Cerebellums eine tiefer greifende Alteration hervorbringt, finden, sind bemerkenswerth: die massenhafte Ausbildung von Markfasern in der Gegend des Acusticusursprunges (Fig. 13) und das Auftreten der mit dem peripheren Grau zusammenhängenden „*Oliva superior*“ in derselben Gegend. —

Die Scheidung der ventralen grauen Massen in eine „centrale“ und eine „periphere“ Zone ist auch durch die ganze *Regio subcerebellaris* und den *Isthmus rhombencephali* hindurch möglich, und hört erst im Mittelhirn auf, wo eine einheitliche „zellige Innenschicht“ den Ventrikel begrenzt.

Fig. 13.

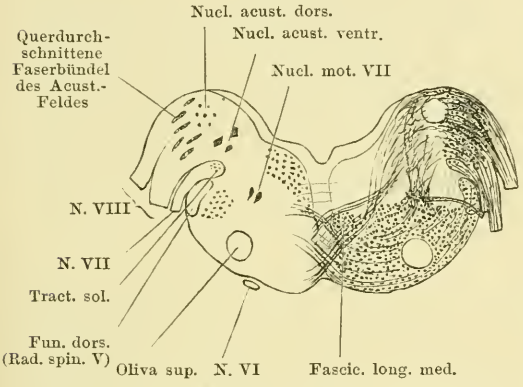

Querschnitt durch die Medulla oblongata, in der Gegend des Facialis- und Acusticusursprungs. Schematisch. Vergr. 15 mal.

B. Es erübrigt noch, einen Blick auf die Veränderungen der weissen Substanz zu werfen. Die Dorsalstränge flachen sich schon im vorderen Theile des Rückenmarkes ab und breiten sich zugleich nach den Seiten hin aus. Bis in die Gegend des Austrittes des zweiten Spinalnerven bleiben sie durch eine Fortsetzung der *Zona marginalis* von den Lateralsträngen scharf getrennt, dann verschwindet die *Zona marginalis*, indem an ihre Stelle immer mehr markhaltige, longitudinal verlaufende Nervenfasern treten, die aber, weil von feinerem Kaliber, die Grenze zwischen Dorsal- und Lateralstrang noch weiter (auch äusserlich) erkennen lassen. Alsdann umzieht ein einheitlicher, nur durch das Kaliber und die mehr dichte oder lockere Lage der Markfasern in einzelne Abschnitte zerlegbarer Mantel von weisser Substanz die graue Substanz. Durch das Auftreten der Fasermassen der *Eminentia acustica* erfährt dieser Markmantel dorsal eine Vergrösserung, wofür aber die Dorsalstrangreste immer mehr an der Peripherie der Medulla ventralwärts verdrängt und an Masse reducirt werden, um mit dem Trigeminusaustritt ganz zu verschwinden. Die Vorderseitenstrangmassen nehmen in der *Medulla oblongata* an Masse zu, entsprechend der Reduction des Ventralhorns; auch die *Commissura ventralis alba* (wie auch die ventrale Collateralencommissur) gewinnt mit der dorsalen Verlagerung des Centralcanales an dorso-ventraler Ausdehnung. — Die Dorsalstrang-Fortsetzung wird mit dem Austritt des Trigeminus erschöpft;

die Fasermassen der *Eminentia acustica* werden schon cerebral vom Acusticuseintritt schwach und verlieren sich dann im Kleinhirn; auch ein Theil der Vorderseitenstrangmassen tritt in das Kleinhirn ein, ein anderer setzt sich in das Mittelhirn, ein letzter Rest sogar bis in das Zwischenhirn fort. Die *Commissura ventralis alba* erfährt zwar in der *Regio subcerebellaris* eine Aenderung ihres groben Aufbaues, doch ist bis an die vordere Grenze des Mittelhirns die ventrale Mittelebene ausgezeichnet durch zahlreiche Kreuzungen markhaltiger Fasern.

b) Die einzelnen Bestandtheile der *Medulla oblongata.*

Die einzelnen Bestandtheile der Med. oblongata.

Die Anordnung der Massen auf dem Querschnitt ist durch die ganze *Medulla oblongata* durch einige Besonderheiten ausgezeichnet. 1. Der Querschnitt des mit Flimmerepithel ausgekleideten Ventrikels ist flach und liegt sehr hoch; am Grunde des Ventrikels verläuft der *Sulcus centralis*, zu dem hin die beiden Seitentheile des Bodens abfallen. Die Zellen am Grunde des Sulcus sind meist pigmentreich. 2. Vom Grunde des *Sulcus centralis* bis zum *Sulcus medianus ventralis* erstreckt sich ein Gliafaserseptum, *Septum ventrale*, in der ventralen Medianebene. 3. Eine *Substantia gelatinosa ventralis* der Art, wie sie das Rückenmark zeigte, ist nicht mehr vorhanden, dagegen folgt dicht unter dem Epithel des Ventrikelbodens eine fast zellfreie, „moleculäre", subepitheliale Schicht, die sich in eine ebenfalls sehr zellarme paraseptale (neben dem *Septum ventrale* gelegene) Schicht fortsetzt. Diese wird von den Fasern der Collateralencommissur und der *Commissura alba* durchsetzt; im Gebiete des centralen Grau liegen auch Nervenzellen in ihr. Dagegen trennt sie die Longitudinalfasern der Ventralstränge von dem *Septum ventrale*. 4. Jenseits der subepithelialen Zone folgen zunächst die Massen der grauen Substanz, deren Abschnitte oben als centrales Bodengrau, peripheres Grau, Acusticusgrau unterschieden wurden. In diesen grauen Massen liegen zahlreiche kleine Zellen ohne besondere Gruppirung verstreut, ausserdem sind aber kleinere und grössere Ganglienzellen zu Gruppen vereinigt, die allerdings nicht immer ganz scharf gegen einander abgegrenzt sind. Einige derselben sind als Ursprungs- oder Endkerne von Gehirnnerven nachweisbar, bei anderen ist Zugehörigkeit und Bedeutung durchaus unbekannt. 5. Um die graue Substanz folgt dann der Mantel von weisser Substanz, in der aber auch kleine Nervenzellen reichlich verstreut liegen. In ihm sind zu verfolgen die Fortsetzungen der aus dem Rückenmark bekannten Vorderseitenstränge, Dorsalstränge und der ventralen Commissur, zu denen als neu hinzukommt die Faserung der *Eminentia acustica*. Die Vorderstränge werden vom *Septum ventrale* durch die paraseptale Faserschicht getrennt, die nur von Commissurenfasern durchsetzt ist.

Graue Substanz der *Medulla oblongata.*

1. Centrales Bodengrau.

Graue Substanz der Med. oblongata.

Schon im vorderen Theile des Rückenmarkes, caudal vom *N. spinalis II*, tritt seitwärts von der ventralen Mittellinie, dorsal von den Fasern der *Commissura ventralis*, eine Gruppe grösserer Nervenzellen auf, die Stieda als *Nucleus centralis* bezeichnet (Fig. 11). Damit gewinnt das centrale Bodengrau eine besondere selbständige Bedeutung, die es im Rückenmark nicht besitzt. Der *Nucleus centralis* erstreckt sich nach vorn bis in die Nähe der

Gegend des Vagusaustrittes; er liegt unter der subepithelialen Faserschicht am Boden des Centralcanales und weiterhin des vierten Ventrikels, mit seinem caudalen Ende etwas weiter von der Mittellinie entfernt, nach Eröffnung des Centralcanales aber in dem Winkel, der von der subepithelialen und paraseptalen Faserschicht gebildet wird. Er wird von Collateralen durchsetzt, die besonders an seinem medialen Umfange ein sehr dichtes Gewirr bilden. In dieses tauchen die Fasern der ventralen Collateralencommissur ein. Ausserdem sind deutlich kräftige Fasern, die von dem *Nucleus centralis* aus ventralwärts treten. Diese scheinen die Nervenfortsätze der Zellen zu sein; ihr Verbleib ist mit Sicherheit noch nicht festgestellt, doch schien es mir, dass sie in die ventralen Wurzelbündel des *N. spinalis II* eintreten. Jedenfalls spricht nichts für die Annahme, dass der Kern dem Vagus zugehöre; ebenso wenig ist es wahrscheinlich, dass die Zellen sensibler Natur seien, wie gemeint worden ist.

Vor dem Vorderende des *Nucleus centralis* sind im centralen Grau keine grossen Nervenzellen mehr vorhanden, wohl aber zeigt diese Gegend auch weiterhin, abgesehen von den sehr zahlreichen kleinen Zellen, die in mehr oder minder deutlichen Reihen concentrisch zum Ventrikelboden angeordnet sind, mittelgrosse, oft pigmentirte Nervenzellen, die sogar vielfach selbst im *Septum ventrale* liegen. Besonders zahlreich sind sie in der Gegend des Vagus- und des Abducensursprunges. Vor diesem sind nur noch kleine, reihenweise angeordnete Elemente im centralen Bodengrau vorhanden. Zwischen die Commissurenfasern vorgeschobene Elemente setzen die Gruppe centraler Nervenzellen in Verbindung mit denen des Ventralhorns. Ueberall ist das centrale Bodengrau von der ventralen Collateralencommissur durchsetzt.

2. Peripheres Grau der *Medulla oblongata.*

Besondere Bildungen des „peripheren Grau" sind: a) Die Fortsetzung der medial-ventralen Zellsäule; b) die Fortsetzung der lateral-dorsalen Zellsäule; c) die Fortsetzung des Dorsalhorns: *Nucleus cornus dorsalis*; d) die „lateralen kleinzelligen Massen"; e) die *Olica superior.*

a) Medial-ventrale Zellen. In der Verlängerung der medial-ventralen Zellgruppe des Rückenmarkes lassen sich durch die ganze *Medulla oblongata*, ja selbst bis in die *Regio subcerebellaris* hinein, mittelgrosse Zellen, freilich nicht in zusammenhängender Reihe, sondern sehr vereinzelt, verfolgen. Mit der Abflachung des Ventralhorns in der *Medulla oblongata* rücken diese Zellen mehr dorsalwärts und sind dann lateral vom *Fasciculus longitudinalis medialis* zu suchen. Von dem centralen Grau sind sie durch dicke Bündel von Commissurenfasern getrennt, zwischen denen jedoch gelegentlich mittelgrosse Zellen liegen, die eine Verbindung beider Gruppen herstellen. Je weiter nach vorn, um so mehr werden die medial-ventralen Zellen von Nervenfasern umschlossen und damit auch von den lateral-dorsalen Zellen abgetrennt. Etwas deutlicher wird die Zellgruppe in der Höhe des Vagusursprunges, vor Allem aber formirt sie in kurzer Entfernung caudal von dem Acusticuseintritt den Ursprungskern des *N. abducens.* Besonders an den beiden zuletzt genannten Stellen stehen die medial-ventralen Zellen mit den Zellen des centralen Bodengrau in Verbindung. Im *Isthmus rhombencephali* nimmt der Trochleariskern diese Zellreihe wieder auf.

b) Lateral-dorsale Zellen. Diese liegen lateral von den vorigen, ventral von dem Winkel, an dem der Boden des vierten Ventrikels in die Seitenwand übergeht, und sind, wenn auch mit Unterbrechungen, bis in die *Regio subcere-*

bellaris zu verfolgen. Mehrere Gruppen sind zu unterscheiden. 1. Der noch innerhalb des vordersten Rückenmarksabschnittes liegende Theil der Zellsäule ist, wenigstens mit grosser Wahrscheinlichkeit, als Ursprungsgebiet des aufsteigenden Vagusantheils (Accessorius) zu deuten. 2. In der Gegend des Vagusaustrittes liegt an der entsprechenden Stelle eine Gruppe von zahlreicheren und dichter stehenden Zellen: *Nucleus motorius N. vagi* (Fig. 12). 3. In einiger Entfernung vor diesem, durch eine Lücke getrennt, folgt als Fortsetzung der lateralen Zellsäule eine kleine Gruppe von Zellen: *Nucleus motorius N. facialis* (Fig. 13). Er liegt in der Höhe des Facialisaustrittes, vor dem Abducenskern, umgeben von zahlreichen Nervenfasern. 4. Vor dem Facialiskern, fast an ihn anschliessend, folgt der *Nucleus motorius N. trigemini* (Fig. 14). Er ist sehr ausgedehnt: während seine hintere Spitze noch ventral von dem Acusticuskern, in der Höhe des Acusticuseintrittes liegt, erstreckt sich die vorderste Spitze noch in die *Regio subcerebellaris* hinein. Auch die Zellen dieses Kernes liegen zwischen sehr zahlreichen, in verschiedenen Richtungen ziehenden Nervenfasern.

c) *Nucleus cornus dorsalis.* Mit dem indifferenten Namen „Hinterhornkern" bezeichne ich die Massen kleiner Zellen, die in besonders dichter Ansammlung im Kopf des Hinterhorns unter der *Substantia gelatinosa* schon im vorderen Rückenmarksgebiet auftreten (Fig. 10). In sie hinein treten von der Dorsalseite her durch die *Substantia gelatinosa* Fasern aus den hier bereits abgeflachten Dorsalsträngen, und andererseits ziehen — und darin liegt ausser in der dichteren Lage der Zellen noch eine Berechtigung, diese Massen als eine besondere Gruppe aufzufassen — von ihrem ventralen Umfang Fasern zur *Commissura ventralis* in dicken Bündeln herab (*Fibrae arcuatae internae*, Dorsalhorn-Commissurenfasern, Schleifenfasern). Sie biegen, nach der Kreuzung in der *Commissura ventralis*, in Längsfasern des Vorderseitenstranges der Gegenseite um; weiter vorn, besonders in der Gegend des Vagusursprunges, ziehen sie aber auch als *Fibrae arcuatae externae ventrales* zu dem Acusticusfeld der gekreuzten Seite empor. Der Hinterhornkern folgt dem Dorsalstrang bei dessen Verlagerung; er bildet an der Unterfläche desselben ein auf dem Querschnitt sichelförmiges Feld, dessen laterale Peripherie durch einen dünnen Streifen „*Substantia gelatinosa*" gebildet wird, während medial kleine Zellen liegen. In der Höhe des Vagusursprunges hat der Kern sein Ende erreicht; auch die Dorsalhorn-Commissurenfasern hören in dieser Gegend auf.

Aus der Thatsache, dass sich die Fortsetzung des „Dorsalstranges" in der *Medulla oblongata* aus spinalen Wurzelfasern des Vagus und Trigeminus zusammensetzt, ergiebt sich wenigstens die Vermuthung, dass auch der „Dorsalhornkern" nicht allein zu aufsteigenden sensiblen Fasern des Rückenmarkes in Beziehung steht — doch ist Genaueres hierüber nicht bekannt.

d) Laterale kleinzellige Massen. Mit diesem Sammelnamen sollen alle Massen des peripheren Grau nach Abzug der medial-ventralen und lateraldorsalen Zellsäule, des Hinterhornkernes und der *Oliva superior* zusammengefasst werden. Es handelt sich also um die kleinzelligen Massen in der Fortsetzung des Ventralhorns, aber auch der lateralen und dorsalen Partien des centralen Rückenmarksgraues. — Die zelligen Elemente dieses Gebietes sind klein und gleichen der Hauptmenge der Zellen des Rückenmarkes („Strangzellen"). — Der von zahlreichen Nervenfasern durchsetzte mediale Abschnitt der ganzen Masse ist wohl mit der „*Substantia reticularis*" höherer Wirbelthiere zu vergleichen („Associationsfeld"). Von ihm zu unterscheiden ist der dorsal-

laterale Bezirk, der durch die Einlagerung des *Tractus solitarius*, sowie durch seine sonstige Faserarmuth ausgezeichnet ist, und der die Fortsetzung der dorsalen Partie des centralen Rückenmarksgraues bildet. Die gelatinöse Masse, die den *Tractus solitarius* begleitet und die sich vergrössert, je weiter der Tractus nach aussen rückt, trennt die kleinzelligen Massen dieser Region vom *Tractus solitarius* selbst sowie vom Dorsalstrang, sobald sich der Tractus diesem angelegt hat. Es scheint, dass die in Rede stehenden kleinzelligen Massen Endgebiete für sensible Wurzelfasern des Vagus und Trigeminus darstellen. — Ueber den *Tractus solitarius* s. unten.

e) *Oliva superior* (Fig. 13). Dies ist eine Gruppe kleiner Zellen in „gelatinöser" Grundsubstanz, die in dem Gebiet vor dem Abducensursprung, also in der Höhe des Acusticuseintrittes, gelegen ist. Sie findet sich in der weissen Substanz, und zwar in deren lateral-ventraler Partie, bis nahe an die ventrale Oberfläche der *Medulla oblongata* reichend, hängt aber mit den seitlichen Partien des peripheren Grau zusammen. Der Kern ist von massenhaften Nervenfasern umzogen, doch sind seine Verbindungen noch unbekannt, daher ist es auch fraglich, ob er seinen Namen mit Recht verdient; doch kann wohl mit Sicherheit gesagt werden, dass er nicht der *Oliva inferior* entspricht, wie frühere Autoren meinen.

3. Acusticusgrau. (Fig. 13.)

In der hintersten Partie des Acusticusgrau liegen kleine Nervenzellen ohne besondere Gruppirung. Eine solche wird von der Gegend der vorderen Vaguswurzeln an bemerkbar. Zu unterscheiden sind: ein kleinzelliger dorsaler und ein grosszelliger ventraler Acusticuskern. — a) Der kleinzellige dorsale bildet eine Gruppe kleiner Zellen, die sich im hinteren Abschnitt medialwärts scharf von der subepithelialen Faserschicht absetzt, während sie weiter vorn, in der Gegend des Acusticuseintrittes selbst, von dieser Schicht durch Massen von Markfasern abgetrennt ist. An dieser Eintrittsstelle des Acusticus nimmt der dorsale Kern ein auf dem Querschnitt rundes Feld ein, das allseitig von Nervenfasern umgeben ist. Vor dem Acusticuseintritt setzt er sich in die kleinzelligen Massen unter der Basis des Cerebellum fort. — b) Die Elemente des grosszelligen ventralen Acusticuskernes liegen nicht so eng gruppirt, wie die des dorsalen, sondern verstreut zwischen kleineren Gebilden und vor Allem von einander getrennt durch Nervenfasern, die in dicken Bündeln in verschiedenen Richtungen zwischen ihnen hindurch verlaufen. Auf Weigert-Präparaten sind sie daher nur schwer zwischen den Fasermassen zu sehen. Vor dem Acusticuseintritt hören die grossen Zellen des Acusticusfeldes auf. — Vom ganzen Acusticusfelde ziehen massenhaft Fasern auch zur ventralen Commissur herab. Doch ist Genaues über die Verbindungen der Acusticuskerne beim Frosch bisher nicht bekannt.

Weisse Substanz der *Medulla oblongata*.

Weisse Substanz der Med. oblongata.

1. Vorderseitenstränge. (Figg. 10 bis 13.)

Die Vorderseitenstränge gewinnen in der *Medulla oblongata* an Masse; bis zum Trigeminusursprung stossen sie jederseits dorsalwärts an die Fortsetzung des Dorsalstranges, dann an das Acusticusfeld. Von jedem Ventralstrang wird

in der *Medulla oblongata* durch die Fasern der ventralen Commissur eine medialdorsale Gruppe wesentlich sehr grosskalibriger Fasern abgetrennt, die ein auf dem Querschnitt ovales Bündel bilden: den *Fasciculus longitudinalis medialis*. Sein hinteres Ende liegt noch caudal vom *N. spinalis II*, ventral von dem hinteren Ende des *Nucleus centralis*. Das Bündel zieht dicht unter dem centralen Bodengrau nach vorn, ist aber weit über die *Medulla oblongata* hinaus nach vorn bis ins Mittelhirn zu verfolgen. — Schon caudal vom Vagusursprung treten in dem Vorderseitenstrang reichlich *Fibrae arcuatae externae ventrales* auf, die von der *Commissura ventralis* aus im Bogen an der Oberfläche und durch die Masse des Vorderseiten- und Dorsalstranges bis zum Acusticusfeld aufzusteigen scheinen. Besonders reichlich, und daher auch äusserlich gut sichtbar, sind sie in der Gegend des Vagusursprunges, und auch in der Gegend des Facialisursprunges ziehen kräftige Fasern aussen über den Dorsalstrangrest herüber. Es ist anzunehmen, dass in der That eine Anzahl der Bogenfasern den ganzen oben geschilderten Weg laufen, also eine Verbindung des Hinterhornkernes mit dem Acusticusfeld der gekreuzten Seite herstellen, andere scheinen dagegen nur aus dem Seitenstrang derselben Seite zum Acusticusfeld emporzuziehen. Durch die Vorderseitenstränge der *Medulla oblongata* steigen einerseits die vom Rückenmark her kommenden Bahnen zum Gehirn auf: *Tractus cerebello-spinales*, *Tractus isthmo-spinales*, *Tractus tecto-spinales* und *Tractus thalamo-spinales*; andererseits gesellen sich diesen hier neue Massen hinzu, die freilich des Genaueren für den Frosch noch wenig bekannt sind (vom Acusticusfeld, vom Dorsalhornkern; von besonderen sensiblen Nervenendkernen der *Medulla oblongata* [?]). Es darf aber gefolgert werden, dass von den durch die *Commissura ventralis* ziehenden Fasern ein grösserer Antheil zum Mittelhirn und Zwischenhirn aufsteigt, dass in diesen Zügen also die Mittel- und Zwischenhirnschleife zu sehen ist. Fügen wir noch hinzu, dass jene Schleifenfasern als „*Fibrae arcuatae internae*“ vom Dorsalhornkern und vom Acusticusfeld (und den lateralen Partien des peripheren Grau?) herabkommen, so ist damit Alles gesagt, was sich mit einiger Sicherheit über diese Bahnen sagen lässt. Im Speciellen sind ihre Anfangs- und Endstationen sowie ihre Topographie innerhalb der Vorderseitenstränge noch festzustellen. Nur die zum Kleinhirn aufsteigenden Bahnen des Lateralstranges werden schon innerhalb der *Medulla oblongata* unterscheidbar: das von ihnen eingenommene Feld stösst unmittelbar an den Dorsalstrang (resp. die Fortsetzung der *Zona marginalis*) und weiter vorn an das Acusticusfeld an (s. „Verbindungen des Kleinhirns“). — In seiner eigentlichen Bedeutung unbekannt ist auch beim Frosch noch der *Fasciculus longitudinalis medialis* (das „hintere Längsbündel“). Vom vorderen Theile des Rückenmarkes an unterscheidbar ist es bis in das Mittelhirn hinein zu verfolgen; Verbindungen zu verschiedenen Gehirnnerven und Gehirnnervenkernen sind beschrieben worden (Augenmuskelnerven, Facialis Acusticus), doch ist eine Einigung über die Natur des Bündels und seiner Verbindungen noch nicht erzielt.

2. *Commissura ventralis alba.*

Während im grössten Theile des Rückenmarkes die Fasern zur ventralen Commissur aus verschiedenen Höhen des Querschnittes herabziehen, kommen sie, von dem Auftreten des „Hinterhornkernes“ an, in der Hauptsache von diesem her und steigen von hier aus in dicken Bündeln als *Fibrae arcuatae internae*

aussen um den *Tractus solitarius* herum, um sich in der ventralen Commissur mit denen der Gegenseite zu kreuzen. Vom Auftreten des Acusticusfeldes an ziehen auch von diesem solche *Fibrae arcuatae internae* zur Commissur herab, aber medial vom *Tractus solitarius*, und kreuzen sich im ventralen Theil der Commissur, zu einem dichten Bündel zusammengedrängt, unter spitzen Winkeln. Im dorsalen Theil der Commissur kreuzen sich dann die Fasern, die aus den lateralen Gebieten des peripheren Grau kommen, unter mehr stumpfen Winkeln. Durch die Züge der spitzwinkligen Kreuzung wird der *Fasciculus longitudinalis medialis* abgetrennt, der aber weiter vorn auch durch Commissurenfasern durchsetzt wird. Schliesslich macht sich, je weiter nach vorn, um so mehr bemerkbar ein sich kreuzender Faserstrang, der am meisten dorsal in der *Commissura ventralis* liegt und in fast querem Verlauf vom oberen Umfange eines *Fasciculus longitudinalis medialis* zum anderen zieht.

Die „*Commissura ventralis*“ stellt, in der Hauptsache jedenfalls, eine Decussatio dar. Die hauptsächlich vom Dorsalhornkern und Acusticusfeld herabziehenden Fasern — zu denen aber wohl auch solche aus den übrigen Gebieten des peripheren Grau kommen — kreuzen sich hier mit denen der Gegenseite und biegen nach der Kreuzung in die Längsrichtung der Vorderseitenstrangfasern um (Schleifenkreuzung, Schleifenfasern). Doch wurde schon oben der *Fibrae arcuatae externae ventrales* Erwähnung gethan, und die Wahrscheinlichkeit ausgesprochen, dass mindestens ein Theil von diesen die directe Fortsetzung von *Fibrae arcuatae internae* sei, die als *Fibrae arcuatae externae* zum Acusticusfeld der gekreuzten Seite aufsteigen. — Genaueres über die Bestandtheile der ventralen Commissur, die gewiss noch vielfältiger Natur sind, ist noch nicht bekannt.

3. Dorsalstränge.

Die Dorsalstränge flachen sich im vorderen Theile des Rückenmarkes ab, werden durch die Eröffnung des Centralcanales lateralwärts verlagert und durch die „*Eminentia acustica*“ noch weiter am lateralen Umfange der *Medulla oblongata* ventralwärts verdrängt. Die Zweitheilung in einen *Funiculus gracilis* und *cuneatus* hört auf, indem von der medialen Seite her eine Reduction des Dorsalstranges stattfindet, wohl durch Aufsplitterung der Fasern um die Zellen des *Nucleus cornus dorsalis*. So ist der Dorsalstrang, immer kleiner werdend, zu verfolgen bis an den Eintritt der sensiblen Trigeminuswurzel. Er bleibt dabei in ganz oberflächlicher Lage und somit äusserlich erkennbar, doch wird er besonders in der Gegend des Vagusursprunges von zahlreichen *Fibrae arcuatae externae* umfasst, die zum Acusticusfeld aufsteigen, und unter dem Facialisaustritt wird er durch solche *Fibrae arcuatae* sogar etwas von der Oberfläche abgedrängt. Durchsetzt wird er von zahlreichen *Fibrae arcuatae externae* in dorso-ventraler Richtung; ausserdem in querer Richtung von einigen Wurzelbündeln des Vagus, der motorischen Facialiswurzel und zahlreichen Bündeln der sensiblen Trigeminuswurzel. Die sensible Trigeminuswurzel bildet seinen vordersten Theil, weiter hinten tritt der Vagus in ihn ein. So zweifellos aber diese, zuerst von Strong scharf hervorgehobene Thatsache ist, so scheint mir doch der grösste Theil der Vagusfasern den Dorsalstrang nur zu durchsetzen, um zu den medial von der Eintrittsstelle gelegenen Partien des peripheren Grau zu gelangen; ob aber ein grösserer Theil der Vagusfasern in den Dorsalstrang selbst einbiegt, scheint mir nicht ganz ausgemacht. Jedenfalls wird die Fortsetzung des Dorsalstranges in der *Medulla oblongata*, ausser von aufsteigenden Rückenmarksfasern, hauptsäch-

lich gebildet von spinalen (absteigenden) Wurzelfasern des *N. trigeminus*, daneben, in unbestimmter Mächtigkeit, von solchen des *N. vagus*. Zu welchen Empfangsstationen diese Fasern gelangen, bleibt noch festzustellen. Im Auge ist zu behalten, dass die Fortsetzung des Dorsalhorns in der Höhe des Vagusursprunges ihr vorderes Ende erreicht, und dass von hier aus nach vorn dem Dorsalstrang graue Massen anliegen, deren rückwärtige Fortsetzungen sich in mehr medialer Lage finden (Umgebung des *Tractus solitarius*). — Wegen seiner Beziehung zum Trigeminus wird der Dorsalstrang in der *Medulla oblongata* auch — mit Recht — als „*Radix ascendens*“ (besser: „*Radix spinalis*“) Trigemini bezeichnet.

4. Fasermassen der *Eminentia acustica*. (Figg. 12, 13.)

Es darf als sicher gelten, dass in den Fasermassen des Acusticusfeldes nicht nur Elemente zu sehen sind, die zum Acusticus in Beziehung stehen, sondern auch Rückenmarksbestandtheile, die weiterhin in das Kleinhirn eintreten. Beide Acusticuswurzeln strahlen in das Acusticusfeld ein, ein Theil ihrer Fasern geht direct einwärts zu den grauen Massen des Acusticusfeldes, andere biegen caudalwärts in die Längsrichtung um. Den Acusticuswurzeln entstammen die Hauptfasermassen des Acusticusfeldes; von ihnen treten zahlreiche Fasern medialwärts zu den hier gelegenen Acusticuskernen. Schon oben wurde bemerkt, dass diese grauen Massen von zahlreichen, in verschiedenen Richtungen sich kreuzenden Fasern umsponnen werden, über deren Bedeutung aber Nichts bekannt ist. Köppen vermuthet, dass die grosskalibrigen Fasern des Acusticusfeldes zum Theil aus dem Grossfaserbündel des Ventralstranges der gekreuzten Seite stammen.

Zu den Acusticusbestandtheilen des Acusticusfeldes kommt aber noch ein Zuwachs durch *Fibrae arcuatae externae ventrales*. Dieselben sind bereits geschildert (s. Vorderseitenstränge) und für ihre Herkunft zwei Möglichkeiten angegeben worden: der Hinterhornkern der gekreuzten und der Seitenstrang derselben Seite. Eine Sonderung der Rückenmarksbestandtheile des Acusticusfeldes von den absteigenden Acusticusfasern ist nicht möglich; die Fasern des Acusticusfeldes laufen in sehr verschiedenen Richtungen durch einander und nur in der Gegend des Acusticuseintrittes selbst ist die Anordnung insofern klarer, als man hier deutlich zwischen den quer einstrahlenden Acusticusfasern kleine Bündel von Nervenfasern in longitudinaler Richtung hindurchziehen sieht. — Cerebral von dem Acusticuseintritt nimmt das „Acusticusfeld“ an Fasermassen sehr ab und diese biegen dann zuerst von allen Rückenmarkssträngen, d. h. am meisten caudal, in das Kleinhirn ab, wo die Fasern enden. Ausser den Rückenmarksantheilen verlaufen auf diesem Wege gewiss auch cerebellare Acusticus- [und Trigeminus-(?)] bahnen, doch ist weder bekannt, wie gross der Antheil, noch welches die specielle Natur dieser Kleinhirn-Nervenverbindungen ist. Jedenfalls darf nicht die ganze Verbindung des Kleinhirns mit dem Acusticusfeld als „absteigende Acusticuswurzel“ aufgefasst werden; die Rückenmarksbestandtheile überwiegen.

5. *Tractus solitarius*.

(*Fasciculus communis* Osborn. Von Strong, offenbar ganz mit Recht, als „*Fasciculus solitarius*“ gedeutet. Auch von früheren Autoren gesehen, aber verschieden gedeutet.) (Figg. 10 bis 13.)

Der *Tractus solitarius* wird schon caudal von der Eröffnung des Centralcanales im Rückenmark sichtbar. Hier liegt er dicht neben der dorsalen Hälfte des erweiterten Centralcanales in der grauen Substanz, als ein auf dem Querschnitt ovales Gebilde von „gelatinösem" Aussehen, in dem spärliche longitudinale feine markhaltige Fasern verlaufen. In der *Medulla oblongata* rückt er weiter lateral- und ventralwärts und nimmt dabei an Umfang zu. Sein Querschnitt ist alsdann mehr kreisförmig; seine laterale Peripherie wird von längsverlaufenden Markfasern gebildet, denen medial eine Säule gelatinöser Substanz mit kleinen Zellen (*Nucleus tractus solitarii*) anliegt. In der Höhe des Vagusaustrittes ist das Bündel am kräftigsten, es liegt hier ganz lateral, neben dem Dorsalstrang; in seiner ventralen Umgebung liegt eine grössere Zone gelatinöser Substanz, die beide Stränge von den lateralen grauen Zellmassen trennt. Ein grosser Theil der Fasern des Tractus wird durch Wurzelfasern der Vagusgruppe gebildet, woher sich die Mächtigkeit des Bündels an der Vaguseintrittsstelle erklärt. Der vordere verschmälerte Theil biegt ganz in den Facialis ab. Das Bündel stellt also eine sensible, spinale Wurzel des Facialis und der Vagusgruppe dar; als „Endkern" ist in erster Linie der *Nucleus tractus solitarii* zu nennen, doch dürften auch die kleinzelligen Massen der Umgebung in Betracht kommen.

Nervenursprünge der *Medulla oblongata.* Siehe am Schlusse des Abschnittes „Gehirn".

2. Metencephalon und 3. Isthmus rhombencephali (*Cerebellum*, *Velum medullare anterius*, *Regio subcerebellaris*, *Eminentia interpeduncularis*).

2. Metencephalon u. 3. Isthmus rhombencephali.

Die gemeinsame Besprechung der Theile des Metencephalon und des Isthmus rhombencephali rechtfertigt sich durch das Zurücktreten der Isthmusbestandtheile am erwachsenen Hirn.

Das Cerebellum erscheint beim Frosch in sehr einfacher Form, es entspricht nur dem „Vermis" höherer Wirbelthiere und ist eine dünne, quer aufrecht stehende Platte, deren Basis seitwärts auf dem dorsalen Abschnitt der *Regio subcerebellaris* sich erhebt, der in der Fortsetzung der *Eminentia acustica* liegt. Ihr oberer Rand fällt von der Mitte aus nach beiden Seiten leicht ab, seine höchste Erhebung reicht fast bis zum Niveau des Mittelhirndaches empor. Mit ihrer Vorderfläche schmiegt sich die Platte eng dem hinteren Umfange des Mittelhirns an, so dass ihre Seitentheile etwas nach hinten convex vorgebuchtet werden, während sich in der Mitte der Hinterfläche eine leichte mediane Einziehung bildet. Die Vorderfläche des Cerebellum ist von den *Lobi optici* durch eine Querspalte getrennt, in die die stark pigmentirte Pia eindringt; die Hinterfläche des Cerebellums blickt in den vierten Ventrikel. Auf Sagittalschnitten (Fig. 8) erkennt man, dass der freistehende Theil der Cerebellarplatte sich etwas verschmälert von dem Theil abhebt, der den vorderen Theil des vierten Ventrikels

direct bedeckt. Diese basale Platte geht continuirlich über in das *Velum medullare anterius*, das in der Tiefe der Querspalte zwischen Cerebellum und *Lobi optici* die Gehirndecke bildet. Nahe der Mittellinie tritt jederseits aus dem Velum ein *N. trochlearis* heraus.

Die *Regio subcerebellaris* (Wlassak. Reissner und Stieda bezeichnen sie als *Pars commissuralis*) zeigt äusserlich keinen bemerkenswerthen Unterschied von der *Medulla oblongata*, deren Fortsetzung sie bildet. Sie ist ventralwärts stark vorgewölbt und durch eine Fortsetzung des *Sulcus medianus ventralis* in zwei seitliche Hälften geschieden. Ihr Transversaldurchmesser ist grösser als der der Cerebellarplatte; die Grenze gegen diese ist äusserlich bezeichnet durch eine Einschnürung über der Wurzel des *N. trigeminus*. Dieser tritt aus dem Seitentheile der *Regio subcerebellaris* heraus. Nach vorn reicht die *Regio subcerebellaris* bis zu der *Eminentia interpeduncularis*, die dem „*Isthmus*“ *rhombencephali* entspricht. Sie ist ein graues Höckerchen, das in einer kleinen rautenförmigen Vertiefung liegt, zu der sich der *Sulcus medianus* erweitert. Es entspricht der Lage der Isthmusbucht und des *Ganglion interpedunculare* (s. später). Der Sagittalschnitt (Fig. 8) zeigt, dass der Boden des „Isthmus“, also die *Eminentia interpeduncularis*, verglichen mit der Lage des *Velum medullare anterius*, cerebralwärts vorgeschoben ist.

Bau des Metencephalon und des *Isthmus rhombencephali*.
(Figg. 14 bis 16.)

Bau des Metencephalon und des Isthmus rhombencephali.

Der im Gebiete der *Medulla oblongata* sehr erweiterte vierte Ventrikel setzt sich verjüngt unter das Cerebellum und das *Velum medullare anterius* fort, um alsdann in den *Ventriculus mesencephali* überzugehen. Im Gebiete des Isthmus zeigt er eine ventralwärts gerichtete, der *Eminentia interpeduncularis* entsprechende Erweiterung: Isthmusgrube (s. Fig. 8). Im Metencephalon erhält der Ventrikel wieder einen dorsalen Abschluss durch eine solide Decke. Dieser Abschluss wird gebildet durch den mittleren Theil der Cerebellarplatte, und vor dieser durch das *Velum medullare anterius*, d. h. eine Commissurenplatte, die aus querverlaufenden sich kreuzenden Markfasern besteht. — Auf einem Querschnitt durch das ganze Metencephalon (Fig. 15) setzt sich die *Regio subcerebellaris* durch eine Einziehung des lateralen Conturs von der Cerebellarplatte ab. Die ventrale Hälfte des Querschnittes entspricht der *Regio subcerebellaris*, sein ventraler Umfang zeigt die Einziehung des *Sulcus medianus*. Der dorsale, der Cerebellarplatte entsprechende Abschnitt des Querschnittes verbreitert sich über die Grenzeinziehung, um dann wieder an Transversaldurchmesser abzunehmen. In der Mitte des Gesammtquerschnittes liegt auf der Grenze zwischen

beiden Hälften der Querschnitt des Ventrikels. Er ist flach und besitzt im Ganzen die Form eines niedrigen Rhombus, doch ist jederseits vom *Sulcus centralis* der ganze Boden, und jederseits von der dorsalen Spitze die mediale

Fig. 14.

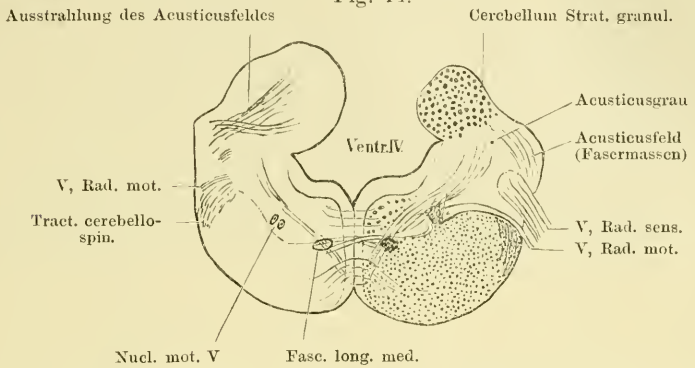

Nicht genau symmetrischer Querschnitt durch die Medulla oblongata in der Gegend des Trigeminusursprungs. Rechterseits geht der Schnitt noch durch den Trigeminusursprung, linkerseits geht er bereits vor dem Nerven vorbei und trifft die Einstrahlung des Acusticusfeldes in das Cerebellum. Schematisch. Vergrösserung 15 mal.

Hälfte der Decke in den Ventrikelraum vorgewölbt. Die lateralen Ecken des Rhombus liegen etwas ventral von dem Niveau der seitlichen Grenzeinziehungen, so dass die ventrale und ein Theil der dorsalen Hälfte des Ventrikels in die *Regio subcerebellaris*, der obere Theil der dorsalen Hälfte in die Cerebellarplatte

Fig. 15.

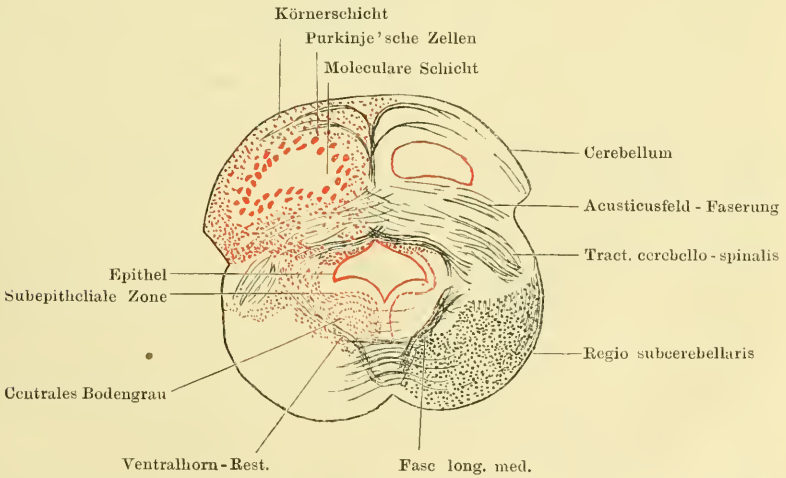

Querschnitt durch das Metencephalon, vor dem Trigeminusaustritt. Schematisirt. Vergr. 15 mal.

hineinragt (Fig. 15). — Die allgemeine Anordnung der Massen in der *Regio subcerebellaris* und in den ventral-lateralen Theilen des Isthmus gleicht noch der in der *Medulla oblongata*; die Cerebellarplatte und das *Velum medullare anterius* besitzen ihre eigene Structur.

Structur des Cerebellum.

Die Cerebellarplatte stellt nur den aufgerichteten und verdickten vorderen Abschnitt der Decke des vierten Ventrikels dar, der jedoch eine besondere Structur erlangt hat. Die Platte lässt sechs, in caudo-cranialer Richtung auf einander folgende Schichten unterscheiden. Diese stellen aber nicht einfach frontal stehende Platten dar, sondern die fünf hinteren sind parallel der *Facies caudalis* des Cerebellum gekrümmt; d. h. eine jede von ihnen besteht aus zwei symmetrischen Hälften, von denen jede im verticalen und transversalen Durchmesser caudalwärts convex gekrümmt ist (s. Fig. 8 u. 20). Jede Hälfte besitzt somit die Form einer nach vorn offenen flachen Schale, die zudem etwas im Ganzen nach hinten geneigt ist. So erklärt sich, dass der reine Frontalschnitt von den fünf hinteren Schichten mehr oder minder deutlich jederseits das Bild concentrischer gekrümmter Linien giebt, die ein mittleres, der vordersten, sechsten Schicht entsprechendes Feld umziehen (Fig. 15). Die Schichtung der Cerebellar-

Fig. 16.

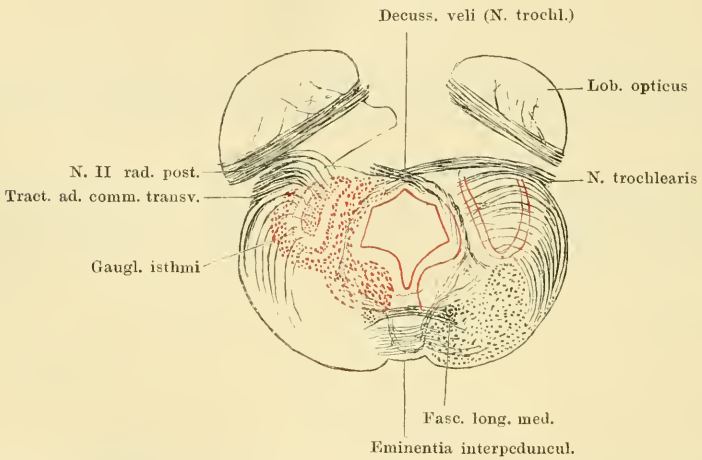

Nicht genau symmetrischer Querschnitt durch den Isthmus rhombencephali. Schematisirt. Der Schnitt geht durch die Trochleariskreuzung und rechts durch den N. trochlearis selbst; links etwas weiter cerebralwärts, durch die Ausstrahlung des Tractus commissurae transversae in das Ganglion isthmi. Vergr. 15 mal.

platte reicht aber nicht bis an deren Basis herab, vielmehr wird diese durch eine supraventriculäre Commissurenplatte gebildet, die vorn in das *Velum medullare anterius* übergeht. Die Schichten sind: 1. Epithel; 2. Subepitheliale Körnerschicht; 3. Nervenfaserschicht („Markstrahl"); 4. Vordere Körnerschicht; 5. Schicht der Purkinje'schen Zellen; 6. Moleculare Schicht. — 1. Epithel. Bedeckt die *Facies caudalis*, ist im unteren Abschnitt hoch cylindrisch, in der (eingezogenen) Mittellinie und im oberen Abschnitt mehr kubisch. Die Zellausläufer durchsetzen die Cerebellarplatte und enden mit kleinen Anschwellungen unter der *Pia mater* der *Facies frontalis*; sie bilden allein das Gliagerüst des Cerebellum. Das Epithel setzt sich auf das Dach des Ventrikels fort. 2. Subepitheliale Körnerschicht. Eine dichtgedrängte Masse kleiner Zellen, die sich verhalten wie die Elemente der vorderen Körnerschicht, in die sie durch die dritte Schicht hindurch übergehen. Die subepitheliale Körnerschicht ist in der Mittellinie lockerer, selbst unterbrochen; sie reicht bis an die Basis des Cerebellum herab, hängt hier mit den lateralen Zell-

massen der *Regio subcerebellaris* zusammen und setzt sich am Dach des Ventrikels jederseits von der Mittellinie in Form eines Zipfels nach vorn fort, der hier seitlich die Commissurenplatte vom Ventrikelepithel abdrängt (Fig. 15). 3. Nervenfaserschicht (Markstrahl). Ist vielfach von Zellen durchsetzt, die die beiden Körnerschichten verbinden, besteht aber in der Hauptsache aus markhaltigen, in verschiedenen Richtungen verlaufenden Nervenfasern. Diese sind ihrer Herkunft nach: Axencylinder der Purkinje'schen Zellen (cerebellofugal) und Ausstrahlungen verschiedener ins Kleinhirn tretender Fasermassen (cerebellopetal). Die letzteren endigen theils in einer der beiden Körnerschichten, theils in der molecularen Schicht. Die Nervenfaserschicht geht an der Basis des Cerebellum in die Commissurenplatte und seitlich in die Fasermassen der *Regio subcerebellaris* über. Mit beiden findet ein Faseraustausch statt. In die Commissurenplatte selbst treten aber noch Faserzüge ein, die medial von den Hauptfasermassen der *Regio subcerebellaris* aufsteigen. Der Verlauf der Fasern in der Nervenfaserschicht ist complicirt; eine genaue Verfolgung der einzelnen Züge bisher unmöglich. Ein grosser Theil der Fasern kreuzt sich in der Mittellinie; besonders auffallend ist eine Decussatio zweier dicker Bündel direct über der Mitte des Ventrikels. Aber auch dorsal von dieser Kreuzung finden Kreuzungen statt. Auffallend ist noch ein längs der Mittellinie der *Facies caudalis* aufsteigender Faserzug, der hier die subepitheliale Körnerschicht aus einander drängt, und dorsal bogenförmig nach den Seiten ausstrahlt (Fig. 15). 4. Vordere Körnerschicht. Dünner als die subepitheliale Körnerschicht, mit der sie vielfach zusammenhängt. Die Elemente beider Körnerschichten besitzen kurze Dendriten und senden ihren Axencylinder in die moleculare Schicht, wo er sich in zwei longitudinal verlaufende Fasern („Parallelfasern") theilt. In die Körnerschichten treten Fasern aus dem Markstrahl und enden hier. 5. Schicht der Purkinje'schen Zellen. Die unregelmässig doppelte Reihe dieser grossen Zellen ist in der Mittellinie unterbrochen. Die Zellen senden ihren Axencylinder rückwärts in die Nervenfaserschicht, ihre reichverzweigten Dendriten nach vorn in die moleculare Schicht. 6. Moleculare Schicht. In ihr finden sich: die Enden der Ependymfasern, die Dendriten der Purkinje'schen Zellen, die Parallelfasern (Axencylinder der Körnerschichten), sowie Nervenfasern, die aus dem Markstrahl eintreten und hier enden. Dazu kommen noch Eigenzellen der molecularen Schicht mit ihren Verzweigungen.

Diese Rindenformation des Kleinhirns gleicht somit in den Hauptsachen der bei höheren Wirbelthieren, charakteristisch ist aber der Mangel eines dicken subepithelialen Marklagers und die Einschaltung der vorhandenen relativ spärlichen Nervenfasern zwischen die Elemente der Körnerschicht. — Besondere Kerne des Cerebellum lassen sich bisher nicht abgrenzen.

Velum medullare anterius. (Fig. 16.)

Das *Velum medullare anterius* besteht, abgesehen von dem Epithel, aus einer dünnen Lage markhaltiger Nervenfasern, die, sich kreuzend, die „*Decussatio veli*" bilden. Unter ihnen sind die vordersten die Fasern der *NN. trochleares*, die aus dem Grau des Isthmus aufsteigen, sich im Velum kreuzen und dann an seinem Rande hervortreten. Ueber die dahinter gelegenen Faserkreuzungen, die in die der Commissurenplatte des Cerebellum übergehen, ist nichts Sicheres bekannt. Feststellen lässt sich aber, dass aus dem Velum Fasern durch die graue Substanz des Isthmus herabziehen, die theils in der grauen Substanz selbst zu bleiben scheinen, theils sich zu den Ventrolateralsträngen wenden. Auch nach vorn in das Mittelhirn scheinen Fasern aus dem Velum zu treten.

Regio subcerebellaris und ventrales Gebiet des *Isthmus rhombencephali.* (Figg. 14 bis 16.)

a) Graue Substanz.

Auch in der *Regio subcerebellaris* und im Anfange des Isthmus bleiben die am Boden des Ventrikels gelegenen Massen grauer Substanz von stärkeren Nervenfasern frei und erscheinen daher von den anderen als centrales Bodengrau unterschieden. Die kleinen Zellen in ihm sind in mehr oder minder deutlichen dichten Reihen, parallel dem Ventrikelboden, angeordnet, die ganze Masse ist sehr vermehrt, so dass sie den Boden des Ventrikels seitlich vom *Sulcus centralis* vorwölbt. Zwischen den beiderseitigen Massen verlaufen sehr feine markhaltige Nervenfasern, entsprechend der ventralen Collateralencommissur des Rückenmarkes. Die dicht neben und selbst in dem *Septum ventrale* gelegenen Zellen setzen sich durch mehr unregelmässige Lagerung von den lateraler gelagerten ab und zeigen im Isthmus ein ganz besonderes Verhalten: sie bilden das *Ganglion interpedunculare.* Nur im hinteren Bereich der Isthmusgrube reicht die mediane Zellsäule bis an den Grund der Grube, deren Epithelzellen stark pigmentirt sind, heran; davor entfernt sie sich ventralwärts und läuft frei in der *Eminentia interpeduncularis* aus. Dieser vordere Zipfel der medianen Zellsäule des Rhombencephalon ist eben das *Ganglion interpedunculare.* Es nimmt die vorderen zwei Drittel der *Eminentia interpeduncularis* ein, erreicht aber nicht deren ventralen Umfang, sondern bleibt hier von einer Zone feinfaseriger Substanz bedeckt. Sein hinterer Abschnitt wird durchquert von dem dorsalen Querfaserzug der ventralen Commissur. Durch das *Septum ventrale* wird es in zwei dicht an einander liegende Hälften getheilt, die durch eine Decussatio sehr feiner markhaltiger Nervenfasern verbunden werden. Der vordere Zipfel des Ganglion wird vom Boden der Isthmusgrube durch eine hohe sehr zellarme Zone getrennt, die dicht unter dem Ventrikel von den Fasern einer sehr feinen (Collateralen-) Commissur, und dicht über dem freien Zipfel des Ganglion von einer starken Decussatio markhaltiger Fasern durchsetzt ist (Kreuzung der Bindearme? siehe *Commissura ventralis*). —

Die Verbindungen des *Gangl. interpedunculare* s. später.

Die übrigen Gebiete der grauen Substanz lassen sich auch als Fortsetzungen von caudaler gelegenen Theilen betrachten. Sehr reducirt ist die Fortsetzung des Ventralhorns. Sie wird gebildet durch kleine Zellen, die in weitläufigen Reihen stehen, getrennt durch Markfasern, die von der ventralen Commissur aufsteigen. Bis in die Mitte der *Regio subcerebellaris* setzt sich die laterale Zellsäule als vorderes Ende des Trigeminuskernes fort; auch mediale grosse Zellen sind vereinzelt bis in die *Regio subcerebellaris* hinein zu verfolgen. Im vorderen Theile des Isthmus tritt dann diese medial-ventrale Zellsäule wieder in grösserer Mächtigkeit auf als Trochleariskern. Es ist das eine kleine Gruppe grösserer Zellen, die medial vom *Fasciculus longitudinalis medialis* diesem eng anliegt, lateral von dem hinteren Theile des *Ganglion interpedunculare.* An diese kleine Zellgruppe schliesst sich nach vorn, bald unmittelbar, bald durch einen längeren Zwischenraum getrennt, eine langgestreckte Zellsäule, der Oculomotoriuskern, an, dessen caudales Ende somit noch im Bereich des Isthmus liegt, während sein vorderes Ende erst an der Austrittsstelle des Nerven, d. h. weit vorn im Mittelhirn, sich findet.

Auch in der Fortsetzung der lateralen Partien des peripheren Grau und des Acusticusgrau liegen in der *Regio subcerebellaris* nicht sehr reichliche kleinzellige Massen in mehr lockerer Anordnung, die dorsalwärts an

das Cerebellum emporreichen und in dessen subepitheliale Körnerschicht übergehen. Diese ist aber durch dichtere Stellung der Zellen abgesetzt. Die lateralen Zellmassen der *Regio subcerebellaris* werden durchsetzt von Markfasern, die theils aufwärts zur Commissurenplatte des Kleinhirns, theils abwärts zur *Commissura ventralis* ziehen (Fig. 14). Im Bereich des Isthmus sind die lateral-dorsalen Zellmassen sehr vermehrt; sie nehmen hier, nachdem die Kleinhirnseitenstrangmassen zum Kleinhirn emporgetreten sind, einen grösseren Raum ein als vorher, und dehnen sich dorsalwärts bis an das *Velum medullare anterius* aus. Sie fliessen zudem hier immer mehr mit den centralen Massen der grauen Substanz zusammen, da nur noch spärliche Commissurenfasern zur *Decussatio veli* empor- und zur *Commissura ventralis* herabsteigen. Vor Allem aber findet sich in diesen grauen Massen ein ganz besonderer Körper, das *Ganglion isthmi* (*Nucleus magnus*, Reissner und Stieda; *Corpus posterius* = *Corpus quadrigeminum posterius*, Bellonci). Dieses ist ein Körper von sehr charakteristischer Gestalt des Frontalschnittes: derselbe gleicht, wenigstens für das linke Ganglion, von hinten gesehen, einem Komma, dessen Spitze medial-dorsal, dessen Convexität dorsal, und dessen verdickter Kopf ventral-lateral gerichtet ist. Der Körper besteht aus einer Rinde von dichtgestellten Zellen und einem feinfaserigen, im Centrum mit einigen Zellen versehenen Kern. Lateralvorn ist die Rinde nicht geschlossen, und hier geht der feinfaserige Kern unmittelbar in die gleichgeartete Umgebung über („Hilus" des Ganglion); sonst überall steht der Körper mit seiner Umgebung nur in losem Zusammenhange, löst sich leicht los und erscheint dann von einem Spaltraum umgeben, der ihn von den lateralen Zellmassen des Isthmus trennt. Diese umfassen das *Ganglion isthmi* schalenförmig. In das Ganglion dringen von der äusseren convexen Seite her zahlreiche markhaltige Fasern, die aus den ventralen Gebieten der *Regio subcerebellaris* an deren Peripherie emporsteigen. Sie scheinen aber in der Mehrzahl das Ganglion nur zu durchsetzen. Von vorn aussen treten durch die convexe Oberfläche des Ganglion die Fasern aus der *Commissura transversa* des Zwischenhirns (Fig. 16); wie es scheint, auch solche aus der hinteren Opticuswurzel; in den Hilus dringen Fasern aus dem tiefen Mark des Mittelhirns. Genaueres siehe später.

b) Weisse Substanz.

Durch den Eintritt des Trigeminus wird das vordere Ende des Dorsalstranges bestimmt; über dieses hinaus nach vorn setzen sich somit nur fort: die Fasermassen des Acusticusfeldes, die Vorderseitenstränge und die ventrale Commissur. Die Fasermassen des Acusticusfeldes verlieren vor dem Eintritt des Acusticus sehr an Masse und biegen zuerst von allen Rückenmarkssträngen in das Kleinhirn empor (Fig. 14). Sie treten unter stumpfen Winkeln dorsal- und medialwärts in die Nervenfaserschicht des Cerebellum ein und enden hier in den oberen Partien, zum Theil gekreuzt, zum Theil ungekreuzt. Cerebral von den Fasermassen des Acusticusfeldes tritt der dorsale Abschnitt des Lateralstranges zum Cerebellum empor. Seine Fasern gruppiren sich zu mehreren Bündeln, die zum Theil ungekreuzt enden, zum grösseren Theil sich kreuzen. Vor diesen Fasermassen treten spärlichere Züge aus der Basis des Cerebellum zu mehr ventralen Gebieten des Vorderseitenstranges herab, medial von der Hauptmasse des letzteren. Sie scheinen sich weiterhin nach vorn zu wenden. Der Vorderseitenstrang setzt sich mit seiner Hauptmasse in den Isthmus fort. In diesem ziehen aus dem Vorderseitenstrang massenhaft Fasern im Bogen an der äusseren Oberfläche empor und dringen in das *Ganglion*

isthmi von dessen convexer Oberfläche ein. Doch scheinen die meisten dieser Bogenfasern das Ganglion nur zu durchsetzen. Die Natur der Fasern ist unsicher, der Hauptmasse nach scheinen sie aus der Längsrichtung aufsteigende Fasern des Vorderseitenstranges selbst zu sein, doch mögen auch einige von Bogenfasern der ventralen Commissur stammen, die den Vorderseitenstrang durchsetzen. — Auch durch die *Regio subcerebellaris* und den Isthmus ist der *Fasciculus longitudinalis medialis* zu verfolgen. Derselbe behält seine Lage in der medial-dorsalen Ecke des Ventralstranges bei, wird aber mit diesem von der Mittelebene weiter abgedrängt durch eine in der *Regio subcerebellaris* beginnende und nach vorn hin zunehmende Verbreiterung der „paraseptalen" graufaserigen Zone. Diese bildet im Bereich des Isthmus die *Eminentia interpeduncularis*, die äusserlich als rhombisch gestaltetes graues Knötchen sich aus der *Fissura ventralis* hervorwölbt. Man kann an dem ganzen Gebilde drei Abschnitte unterscheiden; die Grundlage aller drei ist aber eine Masse graufaseriger Substanz, die keilförmig die beiden Ventralstränge aus einander drängt. Der hintere Abschnitt wird wesentlich gebildet durch diese graufaserige Masse, die sehr arm an Zellen ist, aber durchsetzt wird von sehr feinen querverlaufenden Markfasern. Dorsal wird sie begrenzt durch ein dickeres querverlaufendes Bündel markhaltiger Fasern, das zwischen den beiden *Fasciculi longitudinales mediales* verläuft. Der mittlere Abschnitt der Eminentia, der zugleich der breiteste ist, ist charakterisirt durch die Einlagerung des hinteren mit dem centralen Grau zusammenhängenden Abschnittes des *Ganglion interpedunculare*, während in dem vordersten Theile der Eminentia der vordere Zipfel dieses Ganglion liegt. Dadurch, dass auch die Zellmassen des *Ganglion interpedunculare* mit einer Lage graufaseriger Substanz belegt sind, erklärt sich die graue Farbe, die die ganze *Eminentia interpeduncularis* makroskopisch zeigt.

Commissura ventralis. Vor dem Acusticusursprung hören die kräftigen spitzwinklig sich kreuzenden Fasern, die bis dahin direct im Grunde des *Sulcus medianus ventralis* lagen, auf, und die Begrenzung dieses Sulcus wird dadurch frei von markhaltigen Fasern. Durch die ganze *Regio subcerebellaris* zeigt dann die Commissur folgendes Verhalten. Am meisten dorsal liegt ein fast geradlinig quer verlaufendes dünnes Bündel, das seitwärts sich in der Umgebung des *Fasciculus longitudinalis* zerfasert, und vielleicht auch zu diesem Strange in Beziehung steht; darunter folgt ein lockerer breiterer Theil der Commissur, bestehend aus Bogenfasern, die ihre Concavität ventralwärts wenden. Geschnitten werden diese beiden Züge durch die aus dem peripheren Grau absteigenden Faserzüge. Der Zusammenhang ist nicht überall klar; doch scheinen die meisten Bogenfasern einerseits in die aufsteigenden Commissurschenkel, andererseits in Longitudinalfasern des Ventralstranges überzugehen. Auch im Gebiete des Isthmus sind beide Lagen der Commissur vorhanden; der dorsale Zug liegt dorsal von der Masse der *Eminentia interpeduncularis* und durchquert weiter vorn den dorsalen Theil des *Ganglion interpedunculare*; der ventrale Theil wird in der *Eminentia interpeduncularis* lockerer, seine Fasern zarter, doch ist er auch innerhalb des *Ganglion interpedunculare* vorhanden. An Stelle beider Commissurenlagen tritt im vordersten Isthmusgebiet, zuerst dorsal von dem vorderen Zipfel des *Ganglion interpedunculare* auftretend, eine kräftige Decussatio, die sich in das Mittelhirn verstärkt fortsetzt. Die sich hier kreuzenden Fasern ziehen einerseits in den Ventralstrang, sie scheinen aus weiter cerebral gelegenen Partien zu kommen; andererseits steigen sie schräg nach oben und hinten, medial vom Oculomotoriuskern, auf und durchziehen, in einzelne Bündel zerlegt, die Innen-

schicht des Isthmusgebietes. Sie scheinen aus diesem zum Kleinhirn aufzusteigen (Decussatio der Bindearme?). Ueber dem vorderen Zipfel des *Ganglion interpedunculare* reicht die Decussatio bis fast an den Grund der Isthmusbucht empor; im Mittelhirn dagegen ist die Masse zwischen ihr und dem Ventrikelgrund wieder verdickt, und es treten hier neue Gebilde auf, die beim Mittelhirn zu schildern sein werden.

Verbindungen des Kleinhirns.

Ueber die Verbindungen des Kleinhirns beim Frosch ist noch wenig Sicheres bekannt; die zahlreichen Verbindungen, die Wlassak beschrieben hat, sind noch durch anderweitige Methoden zu bestätigen.

Sicher sind Verbindungen mit der *Medulla oblongata* und dem Rückenmark. Die Fasermassen, die von der *Medulla oblongata* aus in das Kleinhirn eindringen, sind aber nicht, wie beim Menschen, zu einem „hinteren Kleinhirnarm“ (*Corpus restiforme*) zusammengefasst, sondern treten in zwei Portionen in das Kleinhirn ein: die erste ist die Einstrahlung der Fasermassen des Acusticusfeldes, die zweite die des dorsalen Abschnittes des Lateralstranges. Beide Fasermassen bleiben ja durch die ganze Oblongata hindurch durch die Fortsetzung des Dorsalstranges von einander getrennt, und so steigt erst vor dem Trigeminuseintritt von der *Regio subcerebellaris* aus zunächst die Fasermasse des Acusticusfeldes und dann der dorsale Abschnitt des Lateralstranges, jeder für sich, zum Cerebellum empor. Was die Bahnen anlangt, die in diesen Fasermassen zu suchen sind, so ist es wahrscheinlich, dass mit der Acusticusfeldfaserung zum Cerebellum gelangen: einmal acustische (u. Trigeminus-?) Bahnen, über die Genaueres nicht anzugeben ist, und ferner medullare Bahnen, die in der Oblongata als äussere Bogenfasern zum Acusticusfeld aufsteigen. Ein Theil von ihnen konnte als Fasern aus dem gekreuzten Hinterhornkern angesprochen werden; doch blieb es zweifelhaft, ob nicht schon Fasern der directen Kleinhirnseitenstrangbahn sich dem Acusticusfeld beimengen. Die Fasern des Acusticusfeldes endigen zum grossen Theil ungekreuzt in den oberen Partien des Cerebellum, ein Theil tritt auf die andere Seite. — Die Fasermassen, die mit dem dorsalen Abschnitt des Lateralstranges in das Cerebellum gelangen, werden als Kleinhirnseitenstrangbahnen (*Tractus cerebellospinalis*) zusammengefasst; ob sie aber alle den „Zellen der Clarke'schen Säule“ entstammen, ist doch sehr fraglich. Ein Theil von ihnen endet ungekreuzt in den unteren, ein anderer gekreuzt in den mittleren Partien des Cerebellum.

Ausser den bisher genannten Verbindungsmassen kommen noch mindestens zwei Wege in Betracht, auf denen ein Faseraustausch zwischen dem Cerebellum und anderen Gehirntheilen stattfindet: die Faserbündel, die in die ventralen Gebiete des Vorderseitenstranges treten, und die, die nahe dem Ventrikel aus dem Grau der *Regio subcerebellaris* in die Commissurenplatte gehen. Beide enthalten Verbindungen mit weiter vorn gelegenen Hirntheilen. Beschrieben sind: *Tractus tegmento-cerebellaris* (*Brachium conjunctivum anterius*, Bindearm). Sein vorderes Ende liegt in den caudalen Partien des Zwischenhirns (*Nucleus tegmenti*); von hier ziehen die Bündel rückwärts durch das Mittelhirn, kreuzen sich hinter den Oculomotoriuswurzeln (s. oben: *Commissura ventralis* des Isthmus) und steigen dann zum Cerebellum empor (Edinger). — Als Kleinhirndachfaserbahn bezeichnet Wlassak eine Verbindung des Cerebellum mit dem Dach des Mittelhirns der gekreuzten Seite. Die Bahn kommt aus dem tiefen Mark des *Lobus opticus* seitlich herab, zieht aussen am *Ganglion isthmi* vorbei, ventralwärts in die *Regio subcerebellaris*, dann

wieder aufwärts zum Kleinhirn, wo sie theils ungekreuzt, theils gekreuzt endet. — Eine Verbindung mit dem Grau des Mittelhirns beschreibt Wlassak als Kleinhirnstielbahn. Von unbekannter Herkunft sind Wlassak's „gerade" und „gekreuzte Kleinhirnbogenfaserbahn"; die erstere ist wohl identisch mit der Bahn, die Edinger als „Haubenbündel" (*Tractus cerebello-tegmentalis*) erwähnt. Sie taucht aus dem Ventrolateralstrang auf, nachdem sie sich in der *Commissura ventralis* mit der entsprechenden Bahn der Gegenseite gekreuzt hat. Herkunft unbekannt.

Verbindungen des *Ganglion interpedunculare*. Bekannt ist nur der *Fasciculus retroflexus* (*Tractus Ganglii habenulae ad Ganglion interpedunculare*, Meynert'sches Bündel). Er kommt aus dem *Ganglion habenulae*, verläuft absteigend durch das Zwischenhirn- und Mittelhirngrau und endet im *Ganglion interpedunculare*, in dem er sich mit dem der Gegenseite kreuzt (Edinger). Diese feinfaserige, innerhalb des Ganglion selbst gelegene Decussatio wurde oben erwähnt.

Verbindungen des *Ganglion isthmi*. Bei der Grösse, die dieser Kern besitzt, dürfte ihm auch eine besondere wichtige Bedeutung zukommen, doch ist über dieselbe bisher nichts bekannt. Von Verbindungen dürfen als sicher gelten: 1. Verbindung mit dem tiefen Mark des *Lobus opticus*. Die Fasern kommen von der äusseren Seite des *Lobus opticus* herab, aus dem tiefen Mark desselben, und ziehen rückwärts in den Hilus des Ganglion hinein, um im Inneren des Ganglion in feine Endäste zu zerfallen (P. Ramon y Cajal). 2. Wie zuerst Bellonci gezeigt hat, zieht aus der *Commissura transversa* des Zwischenhirns ein kräftiger Fasertractus an der Peripherie des *Pedunculus cerebri* caudalwärts und tritt vom vorderen äusseren Umfange in das *Ganglion isthmi* ein (Fig. 16; s. auch „Mittelhirn"). 3. Fasern aus dem *N. opticus* zum *Ganglion isthmi* werden von Bellonci geleugnet; doch ist mir ihr Vorhandensein wahrscheinlicher als ihr Fehlen. Schnittbilder, die freilich trügen können, zeigen Fasern, die sich aus der hinteren Opticuswurzel loslösen und zum *Ganglion isthmi* zu gelangen scheinen (Fig. 16). 4. Aus dem Ventralstrang des Isthmus ziehen grosse Fasermassen im Bogen aufwärts, um von aussen in das *Ganglion isthmi* einzutreten (Fig. 16), das sie, wie schon bemerkt, in der Hauptsache nur zu durchsetzen scheinen (*Tractus isthmo-spinalis*?).

N. trochlearis. Siehe am Schlusse des Abschnittes „Gehirn".

4. Mesencephalon.

4. Mesencephalon. (*Lobi optici* s. *Corpora quadrigemina anteriora*. *Pedunculi cerebri*.)

Die *Lobi optici* s. *Corpora quadrigemina anteriora* (Fig. 4) erscheinen äusserlich als zwei ovoide Erhebungen der dorsalen Hälfte des Mittelhirns, die dorsal- und auch lateralwärts, über die *Pedunculi cerebri* hinaus, prominiren. Ihre Längsaxen divergiren nach vorn hin und die vorderen Theile der *Lobi optici* bilden so den breitesten Theil des Gehirns. Mit einem kleinen hinteren Abschnitt ihres medialen Umfanges berühren sie sich in der Mittellinie und sind hier durch eine leichte sagittale Incisur oberflächlich getrennt. Der schmale und dünne Deckenabschnitt im Grunde dieser Incisur führt den Namen: *Lamina commissuralis mesencephali* (Edinger).

Diese Lamina erweitert sich vorn, in dem Winkel, der durch die Divergenz der *Lobi optici* entsteht, zu einem kleinen, leicht erhabenen, dreieckigen Felde, das mit Unrecht oft als *Commissura posterior* bezeichnet wird, und das ich: *Pars impar tecti Mesencephali* nenne. Thatsächlich bildet es das Dach eines kleinen unpaaren vorderen Mittelhirndivertikels, das sich dorsal von der *Commissura posterior* nach vorn erstreckt (s. Fig. 8). Häufig ist denn auch jenes Feld zum Zeichen seiner geringen Dicke leicht durchscheinend, grau. Der medial-vordere Umfang eines jeden *Lobus opticus* (vor der gemeinsamen Berührungsstelle) wird umsäumt von der *Radix anterior s. dorsalis*, der lateral-ventrale und hintere Umfang von der *Radix posterior s. ventralis Tractus optici*, aber auch in den ganzen vorderen Umfang des Lobus treten Opticusfasern ein, die vom Chiasma aus auf der Oberfläche des Zwischenhirns fächerförmig sich ausbreitend nach hinten zum Mittelhirn aufsteigen (Fig. 5), und so eine *Radix intermedia* formiren.

Die *Pedunculi cerebri* (Fig. 6) bilden den ventralen Theil des Mittelhirns und zugleich die unmittelbare Fortsetzung der *Regio subcerebellaris*, von der sie nur durch die *Eminentia interpeduncularis* abgegrenzt sind. Sie werden von der Hypophysis und dem *Lobus infundibularis* bedeckt und sind erst nach Entfernung dieser Theile ganz sichtbar. Eine flache mediane Impression trennt oberflächlich die Pedunculi beider Seiten, verstreicht aber dicht hinter dem Abgang des *Lobus infundibularis*. Der gemeinsame Querdurchmesser der *Pedunculi cerebri* bleibt hinter dem des Mittelhirndaches zurück. Vorn reicht das Gebiet der Pedunculi bis an die Abgangsstelle des *Lobus infundibularis* vom Zwischenhirnboden, und die Pedunculi gehen hier in die Thalami des Zwischenhirns über; seitwärts reicht ein jeder Pedunculus bis zum ventralen Umfange des *Lobus opticus* empor. Gerade auf der Grenze verläuft die *Radix posterior s. ventralis* des Opticus, die weiter vorn absteigend den vorderen Theil des Pedunculus seitwärts überzieht. Bei seitlicher Betrachtung (Fig. 5) bemerkt man ausserdem noch Fasern, die ventral von der hinteren Opticuswurzel aus der Tiefe hervordringen und steiler herabsteigend, den *Pedunculus cerebri* im Bogen umgreifen, um weiterhin nahe der ventralen Mittellinie, bedeckt vom *Lobus infundibularis*, zu verschwinden: Schleifenfasern, Lemniscus. An gut gehärteten Gehirnen sieht man ferner noch zwei Züge, die vom *Chiasma opticum* aus am lateralen Umfange des *Pedunculus cerebri* oberflächlich nach hinten

ziehen. Der obere derselben verläuft in kurzem Abstande ventral von der *Radix ventralis Tr. optici*, nähert sich aber, aufsteigend, dieser Opticuswurzel immer mehr und verschwindet im caudalen Gebiete des Mittelhirns: *Tractus commissurae transversae.* (Auf Fig. 5 angedeutet, aber nicht bezeichnet.) Der unterste Zug ist dünner und sehr viel kürzer als der genannte; er läuft ganz ventral, vom Chiasma aus horizontal nach hinten, gerade über der Einziehung, die den *Lobus infundibularis* vom Zwischenhirn absetzt, und ist nur bis auf den Anfang des *Pedunculus cerebri* zu verfolgen: *Tractus commissurae postchiasmaticae ad Ganglion ectomamillare* („basale Opticuswurzel", Edinger). (Auf Fig. 5 nicht dargestellt.)

Aus dem vordersten Theile des *Pedunculus cerebri* tritt nahe der Mittellinie der *N. oculomotorius* heraus, bedeckt vom hintersten Theile des *Lobus infundibularis.*

Der Medianschnitt Fig. 8 zeigt, dass der Boden des Mittelhirns cerebralwärts vorgeschoben ist gegenüber dem Dach, so dass Querschnitte durch den hintersten Theil des Mittelhirndaches noch die Gegend der Isthmusgrube treffen müssen. Die im Bereich des Mittelhirns, zwischen der Isthmusgrube und dem *Recessus mamillaris*, zu constatirende Verdickung des Hirnbodens springt nach vorn in den Raum des Zwischenhirnventrikels als „Haubenwulst" vor. Thatsächlich entspricht der ganze Pedunculus des Frosches dem Tegmentum, dem Haubenabschnitt des menschlichen Hirnstieles; eine Fussfaserung, *Pes pedunculi*, ist noch nicht vorhanden.

Bau des Mesencephalon.

Bau des Mesencephalon.

Das Mittelhirn ist dadurch ausgezeichnet, dass sein dorsaler Abschnitt eine ganz besondere, den ventralen Theil überholende Massenentwickelung und eine ganz specifische Innenstructur erlangt. Beides ist in erster Linie durch die Beziehungen zum *N. opticus*, aber auch durch solche zu anderen, vielleicht allen sensorischen Nerven bedingt, welch' letztere Beziehungen freilich noch nicht genügend aufgeklärt sind. Diese besondere Massenentwickelung betrifft den ganzen dorsalen Abschnitt, der äusserlich durch die *Radix posterior s. ventralis Tr. optici* von dem ventralen Theile (Pedunculus) abgegrenzt ist und als *Lobus opticus* jederseits vorspringt. Mit seiner Ausbildung ist auch eine ganz besondere Entfaltung des in ihm befindlichen Ventrikelabschnittes verbunden, und da sich um den Ventrikel die Massen anordnen, so sei dieser zunächst geschildert.

a) *Ventriculus Mesencephali.*

Man kann geradezu zwei Abschnitte des Mittelhirnventrikels unterscheiden, die ich als Bodenraum und Dachraum bezeichnen will. Diese Unterscheidung ist darum besonders zweckmässig, weil sich die Hinterwand des Dachraumes

sehr bedeutend, durch Einlagerung der *Corpora quadrigemina posteriora*, verdickt und sich (Fig. 8) so stark nach vorn in den Dachraum vorwölbt, dass derselbe nur an einer beschränkten weit vorn gelegenen Stelle mit dem Bodenraum communicirt. Der Wulst der Hinterwand setzt sich am unteren Rande der lateralen Wand des Dachraumes jederseits nach vorn fort. So erstreckt sich denn zunächst als Fortsetzung des Rautenhirnventrikels ein schmaler und in seiner Höhe beschränkter Canal durch den ventralen Theil des hinteren Mittelhirnabschnittes nach vorn. Auf dem Querschnitt (Fig. 17) besitzt er die Form eines auf einer Spitze stehenden Vierecks, dessen Seiten gegen das Lumen des Ventrikels etwas vorgebuchtet sind. Der ventrale Abschnitt dieses Querschnittes ist erheblich höher als der dorsale und liegt zwischen den *Pedunculi cerebri*, der niedrigere dorsale ragt mit seiner Spitze in den Wulst der hinteren Vierhügel hinein, der der dorsalen Hälfte des Mittelhirns angehört. Der geschilderte Canal öffnet sich dann in einen hohen, auf dem Querschnitt T-förmigen Raum, der bis zur Decke des Mittelhirns emporreicht und sich hier

Fig. 17.

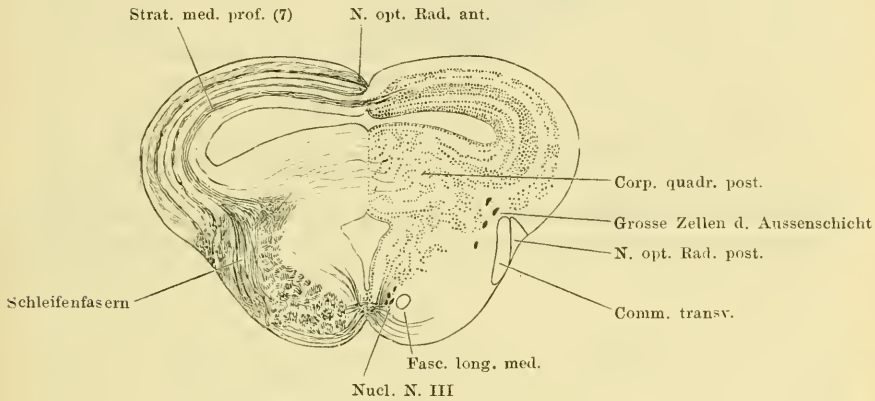

Schnitt durch den hinteren Theil des Mittelhirns. Vergr. 12mal.

seitwärts in die „*Lobi optici*“ ausdehnt: die Vereinigung des Boden- und Dachraumes (Fig. 18). Dicht vor dieser Communicationsstelle beider Räume senkt sich der die *Commissura posterior* enthaltende Abschnitt der Gehirndecke ventral und etwas caudalwärts ins Innere herab, und unter dieser Leiste, die die Grenze von Mittel- und Zwischenhirn bezeichnet, setzt sich der *Ventriculus mesencephali*, stark von oben her eingeengt, in den *Ventriculus diencephali* fort. — Den Dachraum hat man sich vorzustellen als einen Raum, der in seiner hinteren Partie einheitlich ist, vorn dagegen sich in drei Zipfel fortsetzt: zwei seitliche, die als *Diverticula loborum* in die vorderen Hälften beider Lobi nach vorn aussen dringen, und ein kurzes medianes *Diverticulum impar*, das über der *Commissura posterior* nach vorn dringt. Der hintere einheitliche Theil liegt breit und flach über dem Wulst der hinteren Vierhügel (Fig. 17), seine Decke stellt eine einheitliche Platte dar, die nur in der Mitte dadurch etwas verdünnt wird, dass sich sowohl auf ihrer äusseren dorsalen, wie auf ihrer inneren ventralen Oberfläche ein medianer Sulcus hinzieht. Diese verdünnte mediane Deckenpartie wurde als *Lamina commissuralis* bezeichnet; die seitlichen dickeren Theile springen äusserlich als „*Lobi optici*“ vor, sind aber in

diesem hinteren Theile nur höckerartige Erhebungen einer einheitlichen Deckenplatte. Erst vor der Communicationsstelle des Boden- und Dachraumes, d. i. äusserlich betrachtet, da wo die Vorderränder beider Lobi divergiren, werden

Fig. 18.

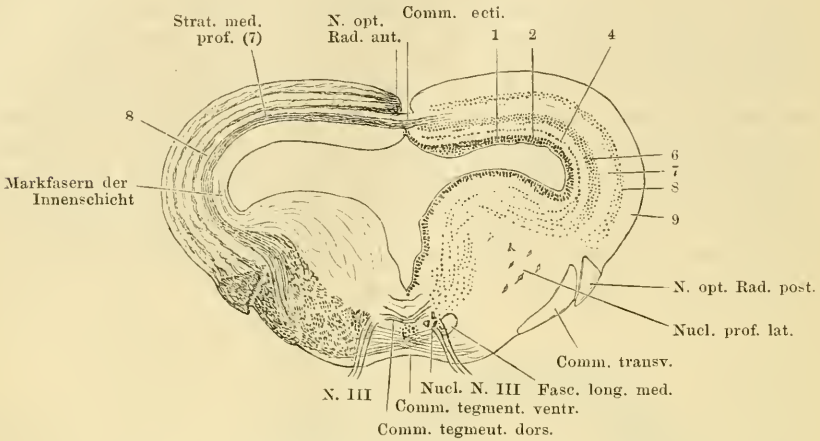

Schnitt durch das Mittelhirn, entsprechend dem Austritt des N. oculomotorius. Vergr. 12 mal. Der Lob. infundibularis ist fortgelassen.

die letzteren selbständigere Gebilde, die den hinteren Theil des Zwischenhirns dorsal und lateral überlagern, und in die sich der Dachraum in Form je eines *Diverticulum lobi* fortsetzt. Das kurze unpaare *Diverticulum impar*, das

Fig. 19.

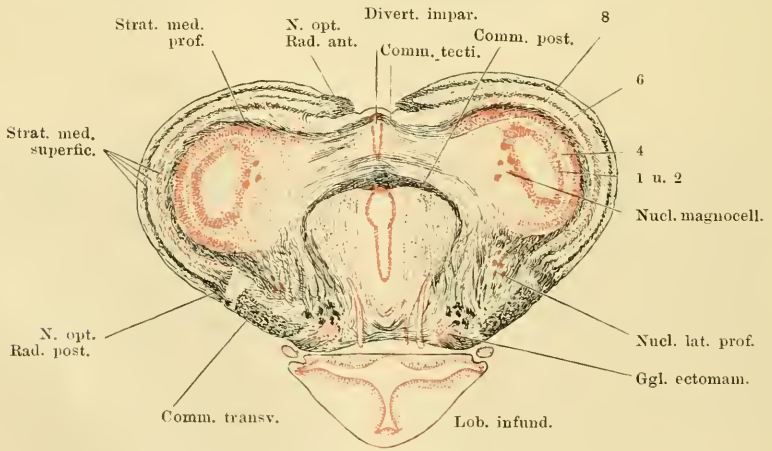

Querschnitt durch den vordersten Theil des Mittelhirns. Vergr. 12 mal.

über die *Commissura posterior* sich nach vorn erstreckt, erhält seine Decke durch die *Pars impar tecti mesencephali*, zu der sich die *Lamina commissuralis* verbreitert (Fig. 19).

b) Massenanordnung im Mittelhirn im Allgemeinen.

In seiner Zusammensetzung schliesst sich das Mittelhirn noch dem Rhombencephalon an, vermittelt aber doch schon zwischen diesem und dem Prosencephalon. Im Rhombencephalon ist die Menge markhaltiger longitudinal verlaufender Nervenfasern so gross, dass sich eine „graue" und „weisse" Substanz unterscheiden lassen; im Prosencephalon ist die Menge der markhaltigen Nervenfasern so gering, dass nur mehr die Unterscheiduug einer „zellreichen Innenschicht" und einer „zellarmen Aussenschicht" berechtigt ist. Auch im Mittelhirn ist diese letztere Unterscheidung die zweckmässigste, doch ist im ventralen (Pedunculus-) Abschnitt die Menge der markhaltigen Nervenfasern noch so bedeutend, dass die „zellarme Aussenschicht" mit gutem Recht als „weisse Substanz" bezeichnet werden kann. Im Dach besteht dagegen die „zellarme Aussenschicht" nur in ihrer inneren Hälfte (*Stratum medullare profundum*) aus einer dichten Lage markhaltiger Fasern, während in ihrer oberflächlichen Schicht die markhaltigen Fasern durch Zonen „molecularer", zellführender Substanz in dünnere Züge getrennt werden, so dass dieses ganze *Stratum medullare superficiale*, das durch eine „intermediäre Zellschicht" von dem *Stratum medullare profundum* getrennt wird, einen an markhaltigen Fasern armen Eindruck macht. Die Schichtung: Epithel, zellreiche Innenschicht (= „centrales Höhlengrau"), zellarme Aussenschicht, bleibt aber in beiden Abschnitten des Mittelhirns gut erkennbar, und ein Gegensatz zwischen beiden ist nur dadurch ausgebildet, dass der dorsale Abschnitt eine hervorragende Bedeutung als nervöses Centralorgan übernimmt und als Ausdruck dieser Function eine weitergehende regelmässige Schichtung seiner histologischen Componenten erlangt, ohne dass aber dadurch die oben erörterte Eintheilung verwischt würde. Auf diese besondere Structur des Mittelhirndaches wird später eingegangen.

Von grösserer Wichtigkeit für das Verständniss der allgemeinen topographischen Massenanordnung im Mittelhirn ist die Thatsache, dass zu den Componenten, die als directe oder indirecte Fortsetzungen von caudaler gelegenen Theilen sich hierher verfolgen lassen, die also in directer oder indirecter Beziehung zu caudaler gelegenen Gehirntheilen stehen, hier im Mittelhirn neue Bestandtheile hinzutreten, die, wenigstens theilweise, zum *Tractus opticus* in Beziehung stehen. Sie lagern sich aussen auf die anderen auf. So ist das *Stratum medullare superficiale* des Mittelhirndaches gebildet durch die Ausstrahlung der Fasern des *Tractus opticus*, während das darunter gelegene *Stratum medullare profundum* zu den caudaler gelegenen Gehirntheilen in Beziehung steht. Und ebenso ist im ventralen (Pedunculus-) Abschnitt eine oberflächliche Faserlage neu hinzugekommen, repräsentirt durch drei Züge, die als *Radix posterior Tractus optici*, *Tractus commissurae transversae*, *Tractus commissurae postchiasmaticae* genauer zu schildern sein werden. Erst medial von ihnen liegen die von hinten her verfolgbaren Fasermassen. Freilich ist die Zugehörigkeit des *Tractus commissurae transversae* und *Tr. comm. postchiasmaticae* zum Opticussystem noch nicht sicher erwiesen, doch ist sie sehr wahrscheinlich, und auch die Topographie der Züge spricht dafür, dass sie, wenn auch vielleicht nicht direct, so doch indirect zum Opticus in Beziehung stehen.

So ergiebt sich also für beide Abschnitte, dass aussen vom Epithel erst das centrale Höhlengrau folgt und dann zwei Markfaserlagen: eine tiefe, die die von hinten her kommenden, resp. nach hinten gehenden nichtoptischen

Züge enthält, und, wie gleich hinzugesetzt werde, auch nach vorn hin sich in eine entsprechende Bildung, das tiefe Mark des Zwischenhirns, fortsetzt, und eine oberflächliche, die wahrscheinlich ganz (zum grossen Theil sicher) in enger Beziehung zum *N. opticus* steht.

c) Epithel des Mittelhirnventrikels.

Das Epithel, durch cylindrische mit Flimmern versehene Zellen gebildet, repräsentirt allein die Neuroglia des Mittelhirns. Die Zellen senden wie überall einen peripherischen Fortsatz aus, der weiter aussen sich in einige Aeste theilt, die unter der *Pia mater* mit je einer conischen Verdickung enden. In den Zellschichten des Daches ist der Fortsatz mit wenigen kurzen Seitenästchen besetzt, während er in den Faserschichten des Daches von zahlreichen feinen Aestchen zottig erscheint. Auch die Theiläste, in die sich der Hauptfortsatz theilt, sind in diesen Schichten mit Zotten besetzt (R. y Cajal). Ein *Septum centrale*, wie es noch das *Ganglion interpedunculare* durchsetzt, ist in einiger Entfernung vor diesem nicht mehr vorhanden. — Besonders ausgezeichnet durch das Epithel ist der ventrale Umfang der in den Ventrikel einragenden *Commissura posterior*. Hier besteht das Epithel aus besonders hohen Zellen, worauf schon Rabl-Rückhard aufmerksam machte, der diese Bildung als einen Rest des *Torus longitudinalis* der Teleostier deutete (in Fig. 19 angedeutet).

d) Bau des Mittelhirndaches.

Schon oben wurde angedeutet, dass im Mittelhirndach eine ganz besondere Schichtung zu constatiren ist. Genau in den Bezirken nämlich, die äusserlich als *Lobi optici* vorspringen, sind die Elemente der Innenschicht zu fünf regelmässigen Lagen angeordnet, und da auch die Aussenschicht durch eine lockere intermediäre Zellreihe in zwei Faserlagen (*Stratum medullare superficiale* und *profundum*) getrennt ist, so ergiebt sich eine regelmässige Aufeinanderfolge von zellreichen und zellarmen Schichten, die jenen Hirntheilen ein ganz charakteristisches Aussehen verleiht. Es sind, einschliesslich des Epithels, neun Schichten, von denen sechs der Innenschicht, drei der Aussenschicht angehören. (Die weitere Zerlegung der neunten Schicht in sieben Unterabtheilungen ist später zu besprechen.) Diese neun Schichten charakterisiren die „Deckenformation" des Mittelhirns; sie umziehen den hinteren einheitlichen Theil des Dachraumes dorsal, lateral, caudal, wie auch die beiden *Diverticula loborum* dorsal, cerebral, lateral und auch medial, aber immer nur entsprechend den äusserlich prominirenden Partien. Im Gebiete der *Lamina commissuralis* fehlt dagegen das *Stratum medullare superficiale*, und auch die tiefen Zellschichten sind unterbrochen, so dass die sehr verdünnte Lamina in der Hauptsache aus quer verlaufenden Markfasern besteht, die eine Commissur zwischen den beiderseitigen tiefen Marklagern bilden. Diese *Commissura tecti mesencephali* ist dorsal von einer „molecularen" Schicht belegt, die lateral in die gleichgeartete Grundmasse der „intermediären Zellreihe" übergeht. In gleicher Weise stellt die „*Pars impar*" nur eine Verbreiterung der Dachcommissur dar, an die sich dann die eingestülpte *Commissura posterior* anschliesst.

An der Grenze der Pedunculi hört die „Zellreihe der Aussenschicht" auf, während die Lagen der Innenschicht der ventralen Wand des Dachraumes folgen, hier ihre regelmässige Anordnung verlieren und durch diese „Uebergangsformation" sich in die Innenschicht der Pedunculi fortsetzen. Dieser Uebergang erfolgt im ganzen Umfange der Communicationsstelle beider Räume. Eine besondere Mächtigkeit erlangt diese im Boden des Dachraumes gelegene Uebergangsformation im hinteren Gebiete des Mittelhirndaches, wo sie jeder-

seits das *Corpus quadrigeminum posterius* bildet und die ganze Hinterwand als einheitlichen Wulst in den Dachraum vorwölbt. Vor der Communicationsstelle eines jeden *Diverticulum lobi* mit dem Hauptraum findet sich als besondere Bildung des Mittelhirndaches, hauptsächlich in die Uebergangsformation eingelagert, der *Nucleus magnocellularis tecti mesencephali* (*Nucl. Trigemini*). Vom vorderen Umfange eines jeden *Lobus opticus* findet aber auch der Uebergang der einzelnen Schichten in die Massen des dorsalen Zwischenhirnabschnittes statt. Die Gesammtanordnung bleibt dahin erkennbar, dass die regelmässigen inneren Zellreihen des Mittelhirndaches sich in unregelmässigere lockere Reihen fortsetzen, die (vor der Communicationsstelle des *Diverticulum lobi* und des Hauptraumes) erst einwärts und abwärts ziehen, um dann nach vorn in das centrale Grau des Zwischenhirns umzubiegen. In der gleichen Weise gehen auch die übrigen Schichten des Mittelhirndaches in das Zwischenhirn über: die „intermediäre Zelllage der Aussenschicht" in die Zellen der Aussenschicht, das tiefe Mark in eine entsprechende Marklage des Zwischenhirns, und die Opticusschicht in die äusserste Zone des hinteren Zwischenhirnabschnittes, die ebenfalls zum Opticus in Beziehung steht. Dieses Uebergangsgebiet, in dem die einzelnen Schichten winklig nach vorn umbiegen (s. Fig. 20), wird dadurch so besonders wichtig, dass hierher innerhalb des „tiefen Markes" des Zwischenhirns eine grosse Anzahl Faserzüge zusammenströmen, die theils in das tiefe Mark des Mittelhirndaches eintreten, theils wohl zu den Zellmassen der Uebergangsgegend in Beziehung treten. Auch die vordersten Fasern der *Commissura tecti* ziehen hier hinein, und schliesslich steigen, am meisten medial, die dicken Bündel der *Commissura posterior* vom Dach in das centrale Höhlengrau und in die Fasermassen des Pedunculus herab. So findet sich hier in dem Winkel, mit dem das Zwischenhirn zwischen die *Lobi optici* einspringt, ein verwirrender Conflux von markhaltigen Fasern der verschiedensten Verlaufsrichtungen. In den Zellmassen, die hier liegen, einen besonderen „Kern" abzuscheiden, ist mir nicht möglich; der Lage nach entsprechen die hier gelegenen grauen Massen dem „*Nucleus praetectalis*" Edinger's. Das ganze Uebergangsgebiet von Mittel- und Zwischenhirn wird auch als „Metathalamus" zum Zwischenhirn gerechnet, und soll erst bei diesem genauer beschrieben werden.

Fig. 20.

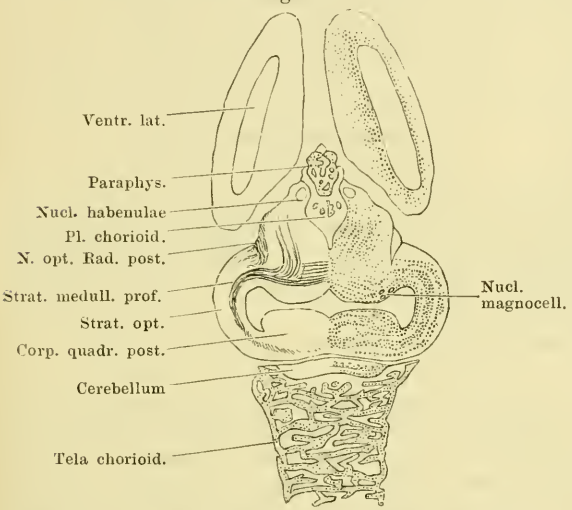

Horizontalschnitt durch das Gehirn, nahe dem dorsalen Umfange. Vergr. 8mal.

Im Nachfolgenden werden der Reihe nach die Structur der Decken-

formation, die Uebergangsformation, der *Nucleus magnocellularis* und die *Commissura posterior* besprochen.

A. Deckenformation, innere Structur.

Wenn auch in der Decke des Mittelhirndaches aussen vom centralen Höhlengrau das tiefe Mark und die Opticusausbreitungszone wohl von einander zu unterscheiden sind, so muss doch die gesammte Deckenformation als ein Ganzes behandelt werden, da ihre histologischen Elemente unter einander auf das Innigste functionell und anatomisch verknüpft sind, entsprechend der Bedeutung des Mittelhirndaches als eines sehr wichtigen nervösen Centralorganes. — Folgende Schichten sind zu unterscheiden:

Zellreiche Innenschicht oder Centrales Höhlengrau	1. Epithel
	2. Schmale subepitheliale Körnerschicht
	3. Innere moleculare Schicht
	4. Schmale mittlere Körnerschicht
	5. Aeussere moleculare Schicht
	6. Breite äussere Körnerschicht
Zellarme Aussenschicht	
Tiefes Mark	7. *Stratum medullare profundum*
	8. Intermediäre Körnerschicht
Opticusschicht	9. *Stratum medullare superficiale.*

Diese letzte Schicht (Nr. 9) zerlegt P. R. y Cajal wieder in sieben Schichten, von denen Nr. 9, 11, 13, 15 durch Eintritt der Markfasern des *Tractus opticus* ausgezeichnet sind, während Nr. 10, 12, 14 moleculare („plexiforme") Schichten mit Zellen darstellen. In der Schilderung der einzelnen Schichten folge ich den Angaben von P. Ramón y Cajal.

1. Epithel. Die Besonderheiten des Epithels im Mittelhirndach wurden oben schon geschildert. —

2. Subepitheliale Körnerschicht. In dieser unterscheidet R. y Cajal zwei Zelltypen: a) kleine glatte Zellen, die nur einen peripheren Ausläufer aussenden, von dem erst weiter aussen ein kurzes Dendritenbüschel, sowie ein Axencylinder ausgeht. Dieser gesellt sich den Fasern der äussersten Opticusschicht (Nr. 15) bei. b) Die anderen Zellen sind grösser, senden basale Dendriten in die moleculare Schicht Nr. 3 und peripheriewärts einen Hauptfortsatz, von dem Dendriten und der Axencylinderfortsatz abgehen. Erstere verzweigen sich in den Faserzonen Nr. 11 und 13, wo sie mit den Enden von Nervenfasern aus der Retina in innige Berührung treten; der Axencylinder setzt sich nach Abgabe von Collateralen in eine Faser der Markschicht Nr. 13 fort. R. y Cajal meint, dass dieser als centrifugale Faser in den Opticus und zur Retina gehe.

3. Innere moleculare (plexiforme) Schicht. Diese enthält: Dendriten der subepithelialen Zellen (Typus b), Dendriten von Zellen der Schicht 4, zottige Aestchen der Ependymfasern. Markhaltige Nervenfasern vermochte R. y Cajal in dieser Schicht nicht nachzuweisen, doch sind solche auf Weigert-Präparaten sicher, wenn auch sehr spärlich, zu erkennen.

4. Schmale mittlere Körnerschicht. Die kleinen Zellen dieser Schicht sind in zwei Reihen angeordnet. Die der oberen Reihe senden ihre basalen Dendriten in die moleculäre Schicht Nr. 3, ihren Axencylinder in die Opticusfaserschicht Nr. 13, wo er verzweigt endet. Die Elemente der unteren Reihe senden ihren von einem starken peripheren Fortsatz entspringenden Axencylinder in die Opticusfaserschicht Nr. 9, wo er auch, reich verästelt, endet.

5. Aeussere moleculare Schicht. Besteht aus Dendriten der Schichten Nr. 4 und 6, und enthält zahlreiche Markfasern, die theils mit denen des tiefen Marks (Schicht 7), theils mit denen der zellreichen Innenschicht des Pedunculus zusammenhängen.

6. Breite äussere Körnerschicht. Die in sechs bis sieben Reihen liegenden Zellen dieser Schicht sind sehr vielgestaltig; gemeinsam ist den meisten, dass sie einen birnförmigen Körper besitzen, dünne basale Dendriten, die sich in den unterliegenden molecularen Schichten vertheilen, und einen kräftigen peripheren Fortsatz, von dem einerseits zahlreiche Protoplasmafortsätze, andererseits die Axencylinder ausgehen. Die Endbüschel der Dendriten verzweigen sich in den fibrillären Lagen des oberflächlichen Markes (Nr. 9, 11, 13, 15), der Axencylinder mit seinen Collateralen ebenfalls. Die Axencylinder der Zellen der tiefsten Lage verzweigen sich in der „intermediären" Zellreihe der Aussenschicht (Nr. 8). Daneben finden sich noch Zellen ganz besonderen Verhaltens, deren Schilderung hier unterbleiben kann. — Zwischen den zelligen Elementen dieser Schicht verlaufen zahlreiche markhaltige Nervenfasern, wesentlich in einer zur Schichtung des Mittelhirndaches concentrischen Richtung und zerlegen die ganze Zellschicht wieder in mehrere Reihen. Sie stehen mit den Faserbündeln der Innenschicht des Pedunculus in Zusammenhang und strahlen wohl von hier aus ein.

7. *Stratum medullare profundum* (tiefes Mark). Diese dicke Schicht besteht zum grössten Theil aus längs, d. h. der Schichtung des Mittelhirndaches parallel, verlaufenden Markfasern; sie ist gegen die Schicht 6 scharf abgesetzt, während peripheriewärts zahlreiche Fasern in die oberflächlichen Schichten treten. Hin und wieder sieht man auch vereinzelte Nervenfasern aus dem tiefen Mark centralwärts treten. Von den Markfasern gehen Collateralen in die peripheren Schichten; einige von diesen bilden, sich theilend, in der intermediären Zellreihe der Aussenschicht (Nr. 8) einen dichten Plexus zwischen den Zellen. — In dem tiefen Marklager sind aber auch Zellen mit ausserordentlich ausgedehnten, nach der Peripherie sich verbreitenden, Dendriten vorhanden, deren Axencylinder sich den Fasern des tiefen Markes beigesellt. — Die tiefen Markschichten beider Seiten hängen in der *Lamina commissuralis* zusammen durch die *Commissura tecti mesencephali.* Diese wird nach vorn hin kräftiger, sie setzt sich auf das Dach des *Diverticulum impar* fort und dehnt sich auch vor diesem Divertikel ventralwärts aus. An sie schliesst sich dann die *Commissura posterior* an. — (Verbindungen des tiefen Markes s. u.)

8. Intermediäre Zellschicht der Aussenschicht. Diese besteht aus Zellen, zwischen denen ein dichtes Geflecht von Markfasern und Dendriten liegt. Unter den zelligen Elementen unterscheidet R. y Cajal mehrere Formen: a) kugelige, mit spärlichen basalen Dendriten und einem peripheren Fortsatz, aus dem ein dichtes, in der Schicht 14 aus einander fahrendes Dendritenbüschel hervorgeht. Der Axencylinder war nicht festzustellen. b) Birnförmige, mit kurzen basalen Dendriten und einem kräftigen peripheren Fortsatz, dessen Ramificationen sich in den fibrillären Opticusschichten vertheilen. Der Axencylinder, der auch von dem peripheren Fortsatz kommt, geht in die oberflächlichste Faserschicht Nr. 15. c) Eine dritte, weniger reichlich vertretene Zellart sendet ihren Axencylinder einwärts in das tiefe Mark.

9. bis 15. Opticusschichten. In diese Schichten treten die Opticusfasern vom medial-vorderen, vorderen, lateral-ventralen und caudalen Umfang des

Lobus aus ein. Am medial-vorderen Umfange bilden sie die „vordere Wurzel". Diese umsäumt (Fig. 17 bis 19) den inneren Rand der Opticusschichten in ihrer ganzen Breite, die, wie Querschnitte zeigen, hauptsächlich die Vorwölbung des seitlichen Mittelhirndachgebietes bedingen, während durch die *Lamina commissuralis* das Niveau des tiefen Markes gegeben ist. In entsprechender Weise umsäumt die hintere Wurzel den lateralen und caudalen Rand der Opticusschichten; auf dem Querschnitt erscheint sie dreieckig (Fig. 18). Zwischen diesen beiden Wurzeln treten von vorn her die Fasern der *Radix intermedia* an den Lobus heran. Von den Wurzeln aus dringen, in ihrem ganzen Verlaufe, die Fasern in das Mittelhirndach, und zwar zusammengefasst in vier Lagen, in die Schichten 9, 11, 13, 15.

9. Innerste Opticusfaserschicht. Enthält: a) in der Hauptsache Opticusfasern, die hier frei mit Endverzweigungen aufhören. b) Axencylinder, die sich hier verästeln, aus der breiten Zellschicht Nr. 6. c) Dendriten von ebenda.

10. Moleculare Schicht, wenige Zellen enthaltend. Ausserdem besteht sie aus: a) Dendriten der unterliegenden Zellen; b) Collateralen der Fasern des tiefen Markes; c) Collateralen von Axencylindern tiefer Zellen; d) Markfasern, die von der Schicht 9 zu 11 verlaufen.

11. Fibroprotoplasmatische Schicht (zweite Opticusfaserschicht). Diese enthält: a) Markfasern des *N. opticus*, die hier mit Endarborisationen aufhören; b) Dendritenverzweigungen tiefer gelegener Zellen; c) Zellen mit auf- und absteigenden Dendriten, von unbekanntem Verhalten des Axencylinders. — Zwischen den Opticusverzweigungen und den Dendriten (b) findet ein inniger Contact statt.

12. Moleculare Schicht. In diese senden die meisten tiefen Zellen ihre Dendriten und Axencylinder-Collateralen, die hier einen dichten Plexus bilden. So enthält diese Schicht: a) Zahlreiche Dendriten, b) Markfasern; dazu kommen b) Zellen verschiedenen Verhaltens, deren Axencylinder unbekannt ist.

13. Dritte Opticusfaserschicht. Ist die wichtigste der peripheren Faserschichten, da sie die meisten Opticusfasern enthält. a) Die Opticusfasern enden hier mit freien Arborisationen. b) Zahlreiche periphere Axencylinder dringen in diese Schicht. Die von Zellen der Schicht 2 kommenden verlaufen centrifugal weiter, die aus Schicht 4 endigen hier, das specielle Verhalten derer aus Schicht 6 und 8 ist unbekannt. c) Centrale Axencylinder von Zellen der Schicht 14 gesellen sich hinzu; Verhalten unbekannt. d) Zahlreiche Dendriten von tiefen Zellen, besonders der Schicht 6, verzweigen sich hier. e) Schliesslich finden sich hier noch Zellen verschiedener Typen, darunter solche, die horizontal gelagert sind und ihre Dendriten und Axencylinder in die Schicht 13 selbst senden.

14. Moleculare Schicht. Diese enthält: a) einige Zellen, deren Axencylinder in die Schicht Nr. 13 geht; b) Markfasern, die die beiden letzten Faserschichten (13 und 15) in Verbindung setzen; c) hauptsächlich: periphere Verzweigungen tiefer Zellen.

15. Oberflächliche (vierte) Opticusfaserschicht. Enthält die äusserste Lage der Opticusfasern.

Zusammenhang und Verbindungen der Schichten.

Was nun Bedeutung und Zusammenhang der geschilderten Schichten betrifft, so kann zunächst im Allgemeinen gesagt werden, dass hier eine grosse

Menge von Nervenfasern endigen, dass ferner von den Mittelhirnzellen, die die ankommenden Reize übernehmen, ein Theil dieselben sofort wieder aus dem Mittelhirn heraus weiterleitet, dass aber schliesslich auch ein anderer Theil dieser Mittelhirnzellen nur „für den Binnenverkehr" des Mittelhirndaches bestimmt ist, und somit Schaltneurone verschiedener Ordnung darstellt. Abgesehen von diesen allgemeinen Thatsachen lassen sich bisher nur wenige Dinge mit einiger Sicherheit angeben.

1. Im *Stratum medullare superficiale* (Schichten 9 bis 15 R. y Cajal's) finden sich die Fasern des *Tractus opticus*, deren Ursprungszellen in der Retina zu suchen sind, und ihre von R. y Cajal nachgewiesenen freien Endarborisationen. Speciell in den Schichten 9, 11, 13, 15 sich vertheilend gelangen sie hier in innigen Contact mit den Dendriten von Zellen verschiedener Schichten des Mittelhirndaches, durch deren Axencylinder eine Weiterleitung des Lichtreizes stattfinden kann. Nach R. y Cajal's und Wlassak's Befunden senden die meisten Zellen des Mittelhirndaches Dendriten in die Opticusschichten; die zugehörigen Axencylinder gelangen entweder ebenfalls in die Opticusschichten (Zellen der Schichten 2, 4, 6, 8, 13, 14) oder sie treten in das „tiefe Mark" (Zellen der Schicht 7). Eine Anzahl von ihnen enden im Mittelhirndach, andere treten aus ihm heraus. Von den mit dem „tiefen Mark" austretenden ist das Ende nicht bekannt; denken könnte man z. B. an die Kerne der Augenmuskelnerven. Dass auch mit dem *Tractus opticus* Fasern austreten, deren Ursprungszellen im Mittelhirndach liegen, darf als sicher gelten; R. y Cajal nimmt dies besonders an von den Zellen der Schicht 2, deren Axencylinder sich der Opticusfaserschicht 13 anschliesst. Diese Fasern werden in Verbindung gebracht mit den freien Opticusenden der Retina und betrachtet als sensible (centripetal leitende) Bahnen, die das Gehirn über die Intensität des Lichtes orientiren und reflectorisch die Irismuskeln beeinflussen können. — Noch sei bemerkt, dass nach Wlassak in den Schichten 9 und 11 das „Axenbündel" des Opticus (s. *N. opticus*) enden soll (die freien Enden konnte aber Wlassak nicht nachweisen); die Opticusfasern der Schicht 13 sollen nicht hier enden, sondern Axencylinder von Mittelhirnzellen (Schicht 6) sein und weiterhin das „Randbündel" des *Tractus opticus* (s. diesen) bilden. Die Schicht 15 soll zum Opticus in keiner Beziehung stehen, sondern zu dem „opticoiden Bündel", das dem Zwischenhirngrau entstammt. Auf Grund von Degenerationsversuchen giebt Wlassak an, dass in der *Commissura tecti* auch ein Austausch von Opticusfasern stattfinde. In die Schichten 9 und 11 sollen keine Axencylinder von Mittelhirnzellen eintreten (im Gegensatz zu R. y Cajal).

2. Das „tiefe Mark" (*Stratum medullare profundum* Nr. 7) enthält Nervenfasern verschiedener Natur und Herkunft. Eine grosse Anzahl von ihnen stammen von Zellen, die nicht im Mittelhirndach liegen; sie strahlen in centripetaler Richtung in dasselbe ein. Das Schicksal dieser centripetalen Fasern ist nur vermuthungsweise anzugeben: es kommen hier wohl die Collateralen in Betracht, die nach R. y Cajal aus dem tiefen Mark peripheriewärts treten, und theils in der intermediären Zellschicht (Nr. 8), theils in mehr peripher gelegenen Schichten sich verzweigen. Da in diese peripheren Schichten auch Dendriten mehr central gelegener Zellen dringen, so ist auch eine Beziehung dieser zu den Fasern des tiefen Markes sehr möglich. Daneben finden sich centrifugale Fasern, deren Natur als Axencylinder von Mittelhirnzellen feststeht; die zugehörigen Zellen liegen zwischen den Fasern des tiefen Markes selber, sowie in der intermediären Zellschicht (Nr. 8). Der Antheil, den centri-

petale und centrifugale Fasern an der Bildung der einzelnen Mittelhirnbahnen besitzen, ist noch keineswegs klar. a) Zum Theil centripetal, zum Theil centrifugal sind die Fasermassen, die in grosser Menge aus der Aussenschicht des *Pedunculus cerebri* in das Dach eintreten. Es ist bisher nicht möglich, diese Massen beim Frosch in einzelne Componenten zu zerlegen, doch ist soviel sicher, dass ein grosser Theil von ihnen, der als „Schleifenbahnen" zusammengefasst wird, von den sensiblen Endkernen des Rückenmarkes und der *Medulla oblongata*, speciell auch von den Endkernen des Trigeminus und des Acusticus, hierher aufsteigt. Ueber die Zerlegung dieser Massen in zwei Abtheilungen s. später. b) Eine Verbindung des tiefen Markes mit dem *Ganglion isthmi* (*Tractus isthmo-tectalis*), die aus centrifugalen, im *Ganglion isthmi* aufsplitternden Fasern besteht, ist bereits beschrieben. c) Ebenso wurden die beiden von Wlassak beschriebenen und zum Cerebellum gelangenden Bahnen, die Kleinhirndachfaserbahn und Kleinhirnstielbahn, bereits geschildert. d) Nach eigenen Präparaten scheint es mir, als ob auch eine Verbindung des hinteren Abschnittes des tiefen Markes mit dem *Tractus commissurae transversae* bestehe. e) Mit R. y Cajal halte ich dafür, dass auch die *Radix posterior Tractus optici* in ihrem hinteren Abschnitt in Faseraustausch mit dem tiefen Mark tritt. f) Wie schon angedeutet, steht das tiefe Mark durch zahlreiche Faserzüge mit Theilen des Zwischenhirns in Verbindung. Alle diese Faserzüge strömen in dem Uebergangsgebiet des *Lobus opticus* in die dorsale Hälfte des Zwischenhirns zusammen (Fig. 20); sie werden beim Zwischenhirn Erwähnung finden, doch sei bemerkt, dass sie u. a. von den Zwischenhirnendstätten des Opticus, sowie von Theilen kommen, die zum Olfactorius und zum Telencephalon in Beziehung stehen.

3. Markfasern der Innenschicht. Innerhalb der zelligen Innenschicht des Mittelhirndaches, speciell in den Schichten 3, 5 und 6 verlaufen sehr zahlreiche markhaltige Nervenfasern, die in ihrer Gesammtheit auch gelegentlich als Theile des tiefen Markes bezeichnet werden. Ich will sie, um die Bezeichnung des „tiefen Markes" für die Schicht 7 zu reserviren, als „Markfasern der Innenschicht" („Markfasern des centralen Höhlengrau") zusammenfassen. Sie hängen zusammen mit Fasern des „tiefen Markes" und mit den Bündeln feiner Markfasern, die zwischen den Zellreihen der *Pedunculi cerebri* verlaufen. Da bisher von keiner Seite Zellen des Mittelhirndaches beschrieben wurden, deren Axencylinder in diese Schichten eintreten, so dürften die meisten der Fasern centripetale, von aussen her einstrahlende, sein. Ihre Endigung ist unbekannt; in den Schichten, in denen sie verlaufen, verzweigen sich Dendriten von Zellen der Innenschicht (2, 4, 6).

B. Uebergangsformation.

Ueber den feineren Bau und die Bedeutung der Zellmassen, durch die die typische Deckenformation in die Innenschicht der *Pedunculi cerebri* übergeht, lässt sich bisher nichts angeben. Als besonderer Kern ist in ihr abscheidbar das *Corpus quadrigeminum posterius*. Mit diesem Namen ist bisher, nach dem Vorgange von Bellonci, meist das *Ganglion isthmi* beschrieben worden. Dies halte ich nicht für angängig. Ein besonderes *Corpus quadrigeminum posterius* ist zwar beim Frosch noch nicht so scharf abgegrenzt, wie etwa bei der Eidechse, aber doch schon deutlich erkennbar. Auf Sagittalschnitten (Fig. 8), aber auch auf Horizontalschnitten (Fig. 20) sieht man am deutlichsten, dass die Hinterwand des Dachraumes stark verdickt ist und sich in diesen selbst vorwölbt. In diesem von hinten her vorspringenden Wulst liegen die beiden *Corpora*

quadrigemina posteriora (Fig. 17 u. 20). Ihre Zellmassen sind in der Mittellinie deutlich von einander abgesetzt; wie es scheint, durch ein Ependymseptum getrennt; doch findet in der Mittellinie ein Austausch feiner markhaltiger Nervenfasern zwischen beiden Kernen statt. Die verschiedenen Durchschnitte zeigen, dass ein jedes *Corpus quadrigeminum posterius* eine besonders massige Entfaltung der grauen Massen des Mittelhirndaches darstellt, die oben als Uebergangsformation bezeichnet wurden, und dass demnach die in zahlreichen unregelmässigen Reihen liegenden Zellmassen in der Fortsetzung der Schichten 2, 4, 6 des Mittelhirndaches liegen. Das *Corpus quadrigeminum posterius* ist von sehr zahlreichen Markfasern erfüllt, und solche setzen auch beide Corpora unter einander in Verbindung. Sonstige Verbindungen bestehen mit den Fasermassen der *Pedunculi cerebri* („Schleifenbahnen"), mit dem *Tractus commissurae transversae*, und mit dem tiefen Mark des *Lobus opticus*. Jedenfalls findet sich lateral von dem *Corpus quadrigeminum posterius* ein förmlicher Knoten von Markfasern, die sich in den verschiedensten Richtungen durchkreuzen (auf der linken Seite von Fig. 17 nur schwach angedeutet). Zwischen sie sind grosskalibrige Zellen eingestreut.

C. *Nucleus magnocellularis tecti mesencephali.* (Fig. 19.)

Dies ist eine Gruppe grosser Zellen, die sehr zerstreut im vordersten Theile des Mittelhirndaches liegen. Hauptsächlich findet man sie in der medialen Wand eines jeden *Diverticulum lobi optici*, doch auch weiter medialwärts von diesem entfernt, sowie in dem Dach des *Diverticulum lobi* werden sie angetroffen. Sie liegen hier meist in der subepithelialen Körnerschicht, aber auch in der inneren molecularen, sowie in der schmalen Körnerschicht (Nr. 4). Der Kern wird als motorischer Ursprungskern des Trigeminus aufgefasst, doch ist der specielle Verlauf der Fasern beim Frosch noch nicht verfolgt.

D. *Commissura posterior.* Die dicken Fasermassen der *Commissura posterior* schliessen sich direct an die der *Commissura tecti mesencephali* an. Aber während die Fasern der Dachcommissur dünn sind und auch die vordersten (am Dach und der Vorderwand des *Diverticulum impar*) in lockerer Anordnung lateralwärts ziehen, zu dem Uebergangsgebiet des tiefen Mittelhirn- und Zwischenhirnmarkes, krümmen sich die zu dicken Bündeln zusammengefassten Fasern der *Commissura posterior* wie die Schenkel eines Hufeisens ventralwärts, durchsetzen die erwähnten Markmassen des Uebergangsgebietes und treten in die Pedunculusfasermassen ein. Hier strahlen sie in die Umgebung des *Corpus ectomamillare* aus und biegen zum Theil caudalwärts um. Ihr Schicksal ist nicht genau anzugeben; vielleicht entspricht die Zellmasse medial vom *Corpus ectomamillare* einem *Nucleus commissurae posterioris*. Züge der *Commissura posterior* sollen auch zum *Fasciculus longitudinalis medialis* in Beziehung stehen. — Die *Commissura posterior* geht vorn in die *Commissura tecti diencephali* über.

e) Bau der *Pedunculi cerebri.*

A. Centrales Höhlengrau (zellreiche Innenschicht) der Pedunculi.

Die Zellen dieser Schicht sind in Reihen angeordnet, die in der Hauptsache den Ventrikelseitenwänden parallel verlaufen. Ueber das feinere Verhalten der Zellen, den Verbleib der Axencylinder ist bisher nichts Sicheres anzugeben.

Zwischen den Zellreihen finden sich „moleculare" Zonen, in denen aber auch sehr zahlreiche feine markhaltige Nervenfasern verlaufen. Eine subepitheliale moleculare Zone folgt unmittelbar auf das Ventrikelepithel und

setzt sich im hinteren Mittelhirnabschnitt in eine gleiche ventral vom Ventrikel gelegene Schicht fort, die die Zellmassen beider Pedunculi trennt. Diese werden dagegen in der vorderen Mittelhirnhälfte in der ventralen Mittellinie verbunden durch eine mediane Zellansammlung, die sich bis in den vordersten Theil der Mittelhirnbasis fortsetzt. Vom Boden des Ventrikels bleibt sie durch die subepitheliale Faserzone getrennt, ventralwärts schiebt sie sich noch zwischen die Fasern der dorsalen Haubenkreuzung vor. Dadurch, dass jederseits von ihr ein Gefäss ins Innere des Gehirns hineindringt, wird, ähnlich wie beim *Corpus interpedunculare*, der ganze unpaare Bezirk von der Umgebung schärfer abgesetzt. — Ein zweites, der Innenschicht der Pedunculi angehöriges Gebilde ist der *Nucleus N. oculomotorii*. Dies ist eine sehr ausgedehnte Zellsäule, deren hinteres Ende noch im Isthmus, deren vorderes weit vorn im Mittelhirn liegt. Am ventralen Rande der Innenschicht, medial vom *Fasciculus longitudinalis medialis* gelegen, entspricht sie der Fortsetzung der medial-ventralen Zellsäule des Rückenmarkes. Die Einzelzellen sind gross; an der dicksten Stelle des Kernes liegen circa 12 auf einem Querschnitt. Vorn verjüngt sich der Kern und ragt auch über die Austrittsstelle des Nerven selbst hinaus.

Die zwischen den Zellreihen der Innenschicht verlaufenden markhaltigen Nervenfasern verlaufen hauptsächlich in dorso-ventraler Richtung und ziehen zum grossen Theil in Bündeln aus den tiefen Schichten des Mittelhirndaches hier hinein. Inwieweit auch Axencylinder der Pedunculuszellen selbst hierbei mit in Frage kommen, bleibt noch festzustellen. Ventral vom Ventrikel treten zahlreiche dünne markhaltige Fasern in lockerer Anordnung von einer Seite auf die andere. Ein anderer Theil der Fasern tritt zwischen die tiefen Markmassen der Aussenschicht, und schliesslich gelangen einige in die „dorsale Haubenkreuzung".

B. Zellarme Aussenschicht (weisse Substanz) der *Pedunculi cerebri*.

Die zellarme Aussenschicht der Pedunculi besteht zum überwiegend grössten Theile aus markhaltigen Nervenfasern, aus weisser Substanz. Diese sind in zwei Lagen zu trennen: eine tiefe und eine oberflächliche; die tiefe enthält die Fortsetzungen der Markmassen des Rhombencephalon, die oberflächliche besteht aus der *Radix posterior Tract. optici*, dem *Tractus commissurae transversae* und dem *Tractus commissurae postchiasmaticae*. Letztere drei bedecken jedoch die tiefen nicht vollständig, vielmehr liegt im hinteren Abschnitt des Pedunculus das tiefe Marklager am lateral-ventralen Umfange unbedeckt zu Tage.

Als tiefe Markmassen sind von hinten her die Fortsetzungen der Ventrolateralstränge in das Mittelhirn zu verfolgen. Sie werden hier durch „moleculare" Zonen in einzelne Bündel aus einander gesprengt, und wenden sich in grossen Mengen empor zum Dach des Mittelhirns. Ein Theil von diesen aufsteigenden Fasern ist im hinteren Abschnitt des Mittelhirns am ventral-lateralen Umfange des Pedunculus schon äusserlich sichtbar (Fig. 5: *Fibrae lemnisci*), weiter dorsal sowie vorn werden sie von dem *Tractus commissurae transversae* überlagert. Ein anderer Theil steigt aus mehr tiefgelegenen Theilen der Pedunculusfasern empor. Im hinteren Mittelhirnabschnitt laufen solche aufsteigende Fasern einwärts zum *Corpus quadrigeminum posterius*, weiter vorn dringen sie, medial von dem Zug der *Commissura transversa* und der hinteren Opticuswurzel, in das *Stratum medullare profundum* des *Lobus opticus*. Die Pedunculi werden nach vorn zu faserärmer; so wird auch der Eintritt von Fasern aus ihnen in den *Lobus opticus* immer spärlicher. Die Verarmung des tiefen Marklagers an markhaltigen Fasern im vorderen Mittelhirnabschnitt hat

hier auch eine deutlichere Trennung von dem *Tractus commissurae transversae* und dem *Tractus comm. postchiasmaticae* zur Folge. —

Zwischen den Markfasern des Pedunculus finden sich, durch die ganze Länge des Mittelhirns hindurch, ausser kleinen zelligen Elementen, auch solche grösseren Kalibers, die leichter zwischen den Fasern auffallen. Im hinteren Theil des Mittelhirns liegen solche grosse zellige Elemente, zwischen den zum *Corpus quadrigeminum posterius* und zum tiefen Mark der Decke aufsteigenden Fasern, mehr im dorsalen Pedunculusgebiet, weiter vorn nehmen sie eine mehr ventrale Lage ein (Figg. 17 bis 19). In der Gegend, wo die Bündel der *Commissura posterior* zwischen die Pedunculusfasermassen eintauchen, liegen sie zu einer deutlicheren Gruppe vereinigt. Vielleicht entspricht die letztere Gruppe dem Kern, den Edinger „*Nucleus lateralis profundus*“ nennt, die erstere dem „*Ganglion laterale mesencephali*“. Es sei dabei bemerkt, dass Edinger ganz allgemein die Masse der in das tiefe Mark aus dem Pedunculus aufsteigenden Fasern in eine laterale und eine mediale Abtheilung zerlegt. Jede Abtheilung setzt sich wieder aus einem gekreuzten und einem ungekreuzten Antheil zusammen. Der gekreuzte Antheil der lateralen tritt durch die ventrale, der der medialen Abtheilung durch die dorsale Commissur der Mittelhirnbasis. Der ungekreuzte Antheil der lateralen läuft direct im Pedunculus caudalwärts, der der medialen steht in Verbindung mit den genannten Eigenkernen des Mittelhirns (*Ganglion laterale mesencephali*, *Nucleus lateralis profundus*. Einen *Nucleus medialis profundus* vermag ich mit Sicherheit nicht abzuscheiden).

Den Bezirk des Ventralstranges dicht neben dem *Nucleus N. oculomotorii*, lateral von diesem, nimmt der *Fasciculus longitudinalis medialis* ein, nicht sehr scharf von der Umgebung abgesetzt.

Oberflächliches Mark.

Radix posterior s. *ventralis Tractus optici.* Diese auf der Grenze von Pedunculus und *Lobus opticus* ziehende Wurzel wurde in ihrem Verhalten zum *Tectum opticum* schon geschildert. Was ihr Verhalten zu den Gebilden des Pedunculus betrifft, so bleibt sie, ungefähr bis in die Mitte des Mittelhirns von dem Tractus der *Commissura transversa* getrennt durch einen auf dem Querschnitt sichelförmigen Zug von „gelatinöser“ Masse mit wenigen Zellen, die wohl dem entspricht, was Bellonci: „*Corpus geniculatum internum*“ nennt (auf Fig. 19 dargestellt, aber nicht bezeichnet). P. Ramón y Cajal giebt an, dass in ihm zahlreiche Opticusfasern enden. Im hinteren Abschnite des Mittelhirns liegt die hintere Opticuswurzel direct dem *Tractus commissurae transversae* an, divergirt aber dann von dieser und folgt dem hinteren Umfange des *Lobus opticus*, immer in die oberflächliche Markschicht des Tectum ausstrahlend. Bellonci leugnet ganz entschieden, dass auch zum *Ganglion isthmi* Fasern der hinteren Opticuswurzel gelangen; wie schon an anderer Stelle bemerkt, ist mir aber die Existenz solcher Fasern nicht unwahrscheinlich.

Tractus commissurae transversae. Die in der *Commissura transversa* des Zwischenhirns hinter dem *Chiasma opt.* sich kreuzenden Fasern laufen hinter dem Chiasma medial von der hinteren Wurzel des *Tractus opticus* caudalwärts und gelangen dann in ventrale Lage zu der hinteren Opticuswurzel und an die Peripherie des *Pedunculus cerebri.* Im vorderen Theile des Mittelhirns wird der *Tractus commissurae transversae* von der hinteren Opticuswurzel durch das „*Corpus geniculatum internum*“ getrennt, nach dessen Verschwinden liegt

er dem ventralen Umfange jener Wurzel unmittelbar an und schiebt sich auch medial von ihr in die Höhe. Ein sehr grosser Theil der Fasern des *Tractus commissurae transversae* dringt von aussen oben in das *Ganglion isthmi* ein, doch scheinen vorher schon Fasern zum *Corpus quadrigeminum posterius*, ja auch in die hinteren Gebiete des *Stratum medullare profundum Lobi optici* einzutreten.

Tractus commissurae postchiasmaticae ad Ganglion ectomamillare. Weit vorn im Mittelhirn, in der ventral-lateralen Partie des Pedunculus, und zwar zwischen den Markfasern desselben, liegt das *Ganglion ectomamillare* (Edinger; *Nucleus pedunculari*s Bellonci). Dies ist ein Kern, der sich auf Weigert-Präparaten durch die gelbe Färbung seiner Grundsubstanz scharf von der Umgebung absetzt. In der Grundsubstanz liegen kleine Zellen. Die von ihm ausgehenden markhaltigen Nervenfasern sammeln sich zu einem platten Bündel, das an die lateral-ventrale Peripherie des Pedunculus dringt und hier in horizontalem Verlauf nach vorn zieht. Auch äusserlich ist es oft erkennbar (s. die äussere Beschreibung des Mittelhirns). Der Tractus, dessen Bedeutung unbekannt ist, kreuzt sich mit dem der anderen Seite in der *Commissura postchiasmatica* (Bellonci's „Pedunculartasern"). Wohin die Fasern nach der Kreuzung gelangen, ist unbekannt; Edinger hat den Tractus als „basale Opticuswurzel" bezeichnet; ob mit Recht, bleibe dahingestellt.

Commissurensystem der *Pedunculi cerebri.* Schon oben wurde bemerkt, dass ventral vom Ventrikel feine markhaltige Nervenfasern innerhalb der Innenschicht der *Pedunculi cerebri* ohne regelmässige Anordnung von einer Seite auf die andere treten. — Ausserdem findet sich aber durch die ganze Länge des Mittelhirns hindurch in der ventralen Mittelebene ein reichliches Commissurensystem, das freilich seiner Natur nach noch nicht genügend bekannt ist. Man kann eine ventrale und eine dorsale Haubenkreuzung unterscheiden, welche Namen aber nichts weiter bedeuten sollen, als: ventrale und dorsale Commissurenlage der Mittelhirnbasis. Die ventrale ist die stärkere, sie erstreckt sich vom vordersten Theile des Haubenwulstes nach hinten bis über den vorderen Zipfel des *Ganglion interpedunculare.* Ventralwärts reicht sie bis an die ventrale Oberfläche des Mittelhirns, nur im vorderen Gebiete desselben erhält sie einen oberflächlichen Belag molecularer Substanz. Ganz vorn liegen die dorsale und ventrale Haubenkreuzung dicht über einander, dann werden sie eine Strecke weit durch einen in der Mittellinie verlaufenden Längszug feiner markhaltiger Fasern getrennt; alsdann hört zunächst die dorsale Commissur auf, darauf, an der vorderen Grenze des Isthmusgebietes, das Längsbündel, so dass sich nur die ventrale Commissur, verschmälert, etwas über das *Ganglion interpedunculare* nach hinten schiebt. Im hintersten Theile dieser ventralen Haubenkreuzung ist wohl die Decussatio der Bindearme zu suchen, weiter vorn Kreuzungen von Schleifenfasern; in den vordersten Theil scheinen auch Fasern aus dem *Lobus infundibularis* einzutreten. Die dorsale Haubenkreuzung ist schwächer als die ventrale und nur im vorderen Abschnitt des Mittelhirns vorhanden. Soweit sie zwischen den Oculomotoriuskernen liegt, fahren ihre seitlichen Schenkel in der Umgebung dieser, in wesentlich caudaler Richtung ausstrahlend, pinselförmig aus einander, um theils zwischen den Fasermassen der Pedunculi, theils zwischen den Zellreihen der Innenschicht sich zu verlieren. Vor dem Oculomotoriuskern ist diese Commissurenlage breiter, und die aus ihr hervortretenden Fasern ziehen mehr geschlossen in die weisse Substanz der Pedunculi caudal aufwärts. Eine an dieser Stelle

gelegene Zellansammlung könnte vielleicht als *Nucleus medialis profundus* (Edinger) in Frage kommen. Das Verhältniss des vorhin erwähnten Längsbündels zu beiden Commissuren ist mir nicht klar geworden; es scheint, als ob die Fasern des vorderen Theiles der dorsalen Kreuzung hier hinein gehen, aber auch solche der ventralen Kreuzung. Das Bündel selbst hört an der vorderen Grenze des Isthmusgebietes auf; in der Gegend seiner hinteren Endigung liegt zwischen ihm und dem Ventrikelgrund eine kleine deutlich begrenzte Zellgruppe, ob diese aber zu dem Längstractus eine Beziehung besitzt, bleibe dahingestellt. Es hat den Anschein, als ob thatsächlich der hintere Abschnitt der dorsalen Kreuzung zu dem Oculomotoriuskern in Beziehung steht (Fasern vom tiefen Mark des Daches?); der vordere Theil bezieht seine Fasern aus den innersten Gebieten der Pedunculusfaserschicht und scheint die Kreuzung der „medialen Abtheilung des tiefen Markes" zu repräsentiren, demnach der „Meynert'schen fontänenartigen Haubenkreuzung" zu entsprechen. Genauere Untersuchungen über die Kreuzungen in der Mittelhirnbasis bei den Amphibien stehen noch aus.

f) Verbindungen des Mittelhirns.

Das Mittelhirn nimmt im Gehirn des Frosches eine sehr wichtige Stellung ein. Es ist der vorderste Gehirnabschnitt, in den markhaltige Nervenfasern von allen Seiten her in grosser Menge eintreten. Vom Rückenmark und der *Medulla oblongata* kommen Fasermassen, in denen die Bahnen des Muskelgefühls vermuthet werden, von vorn her treten die Sehnervenfasern ein, und in den zahlreichen Verbindungszügen zum Zwischenhirn dürfen u. a. auch wohl Bahnen vermuthet werden, die zum Geruchssinn eine Beziehung haben. So strömen hierher sensorische Eindrücke, wie es scheint, der meisten Qualitäten, zusammen, werden in dem zu einem hohen nervösen Centralorgan ausgebildeten Mittelhirndach gesammelt und zu regulirender Beeinflussung motorischer Centren verwerthet. Diese letzteren vermitteln centrifugale, austretende Bahnen, deren specieller Verlauf und deren Endigung freilich noch gänzlich unbekannt ist. Daneben wird das Mittelhirn in seinen ventralen Partien von einer Anzahl von Faserzügen eingenommen, die es nur durchsetzen. Unter diesen fehlt aber eine „Fussfaserung", d. h. centrifugale Bahnen von der Vorderhirnrinde her, noch vollkommen; wie schon erwähnt, entspricht der ganze Pedunculus der „Haubenfaserung" der Säuger.

Im Speciellen sind alle bekannten oder mit einiger Wahrscheinlichkeit vermutheten Verbindungen bereits geschildert; es genügt, sie hier zusammenzustellen.

1. Verbindung mit dem *Tractus opticus*. Die überwiegende Mehrzahl der Opticusfasern endet frei im Dach der *Lobi optici*, daneben werden solche angenommen, deren Ursprungszellen im Mittelhirn liegen. Wenn das Mittelhirn auch nicht die einzige Endstätte des Opticus darstellt, so ist es doch die wichtigste und die relativ hohe Entwickelung des Sehorgans beim Frosch, ohne die seine Art der Fortbewegung und der Nahrungsjagd nicht möglich wäre, erklärt hauptsächlich die bedeutende Massenentwickelung des Mittelhirndaches. Die Ziel- und Treffsicherheit, die der Frosch beim Sprung und Zungenschlag documentirt, setzt zudem eine auf zahlreiche Bewegungscentren ausgedehnte Controle und Beeinflussung durch das Sehorgan voraus, d. h. Bahnen, die die freien Endverzweigungen des Opticus mit motorischen Centren direct oder indirect zu verknüpfen im Stande sind. Gerade diese wichtigen Bahnen lassen sich aber bisher nur erschliessen, sind aber nicht exact nachweisbar.

2. Die vom Rückenmark und der *Medulla oblongata* aufsteigenden Bahnen (*Tractus tecto-spinales et bulbares*) treten aus den Pedunculi in das tiefe Mark des Mittelhirndaches und in das *Corpus quadrigeminum posterius*.

3. In die innersten Schichten des Mittelhirndaches treten Fasern aus der Innenschicht der *Pedunculi cerebri*, von unbekannter Herkunft.

4. Verbindungen mit dem Mesencephalon bestehen nach Wlassak durch die „Kleinhirndachfaserbahn“ (*Tractus cerebello-tectalis*) und die „Kleinhirnstielbahn“.

5. Mit dem *Isthmus rhombencephali* besteht eine Verbindung durch den *Tractus isthmo-tectalis*.

6. Der von der *Commissura transversa* des Zwischenhirns kommende Zug, dessen vorderes Ende unbekannt ist, lässt einen Theil seiner Fasern in die hinteren Partien der Mittelhirndecke und in das *Corpus quadrigeminum posterius* einstrahlen.

7. Das an der Basis des Mittelhirns gelegene *Corpus ectomamillare* steht in Verbindung mit der *Commissura postchiasmatica* des Zwischenhirns durch einen Tractus, dessen vordere Endigung und Bedeutung noch unbekannt sind.

8. Die zahlreichen Verbindungen mit dem Zwischenhirn, die alle in das Uebergangsgebiet von Mittel- und Zwischenhirn eintreten, finden bei dem letzteren ihre Erwähnung.

9. Durch die Mittelhirnbasis hindurch verlaufen: *Tractus thalamo-spinales et -bulbares*, *Tractus tegmento-cerebellaris*, *Fasciculus retroflexus*, *Fasciculus longitudinalis medialis*.

10. *N. oculomotorius*: s. Gehirnnerven.

5. Diencephalon.

5. Diencephalon. Zwischenhirn.

Zwischen dem Mittel- und Endhirn liegt das Zwischenhirn. Indessen ist es nur an der Ventralfläche in ganzer Ausdehnung zu übersehen, während es dorsal von seinen beiden Nachbarn zum Theil überlagert, und seitlich fast ganz von den Fasern des Opticus überzogen wird. Man kann es sich vorstellen als einen walzenförmigen, von beiden Seiten etwas zusammengedrückten Körper, der hinten in das Mittelhirn, vorn mit seinen Seitentheilen (*Partes subpalliales*) in die Hemisphären übergeht, während der zwischen den beiden gelegene unpaare Abschnitt, die *Pars terminalis*, das Zwischenhirn in der Mitte zum vorderen Abschluss bringt. Innerhalb dieser *Pars terminalis* bildet die embryonale epitheliale *„Lamina terminalis“*, vom Boden zur Decke aufsteigend, die vordere Begrenzung des Zwischenhirnventrikels. — Von hinten her schieben sich die beiden *Lobi optici* am dorso-lateralen Umfange des Zwischenhirns jederseits nach vorn; in der Mitte findet eine nicht so weit gehende Ueberlagerung der Zwischenhirndecke durch die *Pars impar* des Mittelhirndaches statt. Die Hemisphären, in deren basale Hälften das Zwischenhirn jederseits übergeht, wölben sich mit ihren pallialen Hälften sehr

erheblich über das Niveau der Zwischenhirndecke in die Höhe und überlagern diese auch jederseits mit einer nach hinten gerichteten pallialen Fortsetzung, dem *Polus occipitalis*. So bleibt nur ein beschränkter Theil des Zwischenhirns von der Dorsalseite her sichtbar. —

An der Decke des Zwischenhirns finden sich eine Anzahl besonderer, durch Verdickungen, Aus- und Einstülpungen entstandener Gebilde, die zusammen als Epithalamus bezeichnet werden; auch die ventralen Gebiete sind durch Ausstülpungen und Verdickungen charakterisirt: Hypothalamus. Die zwischen Boden und Decke auf jeder Seite des hohen spaltförmigen Ventrikels liegende compacte Hauptmasse führt den Namen Thalamus.

Im Embryonalstadium hängt von der Decke des Zwischenhirns, hinter der nachher zu schildernden Paraphysis, eine quere Epithelfalte in das Innere des Ventrikels hinein, das *Velum transversum*. Dasselbe ist als eigentliche Grenze von Zwischen- und Endhirn neuerdings allgemeiner anerkannt. Doch erleichtert die hier gegebene Auffassung, die das Gebiet des Zwischenhirns bis zur *Lamina terminalis* ausdehnt, die Darstellung und entspricht dem bisher meist geübten Sprachgebrauche.

Thalami (Fig. 5). Die Seitentheile des Zwischenhirns, die Thalami, sind in dorso-ventraler Richtung lateralwärts gekrümmt und in ihren hinteren zwei Dritteln von den Fasern des *Tractus opticus* überzogen, die von dem an der Basis gelegenen Chiasma aus divergiren. Die Hauptmenge dieser Fasern strebt dem *Lobus opticus* zu, an dessen medialen, vorderen und ventral-lateralen Umfang sie als *Radix dorsalis*, *Rad. intermedia*, *Rad. ventralis* herantreten. Den Fasern, die die dorsale Tractuswurzel bilden, schliessen sich aber vorn noch solche an, die ganz senkrecht vom Chiasma aus in die Höhe steigen und dann in den Thalamus dringen. Das vordere Drittel des Thalamus ist von Opticusfasern nicht überzogen, wird aber durch den *Polus occipitalis* der Hemisphäre überlagert, der sogar eine Strecke weit mit dem dorso-lateralen Umfange des Thalamus verwachsen ist. Da der *Polus occipitalis* eine Bildung des „Pallium“ darstellt, so ist es berechtigt, den von ihm überlagerten vorderen seitlichen Thalamusabschnitt als *Pars subpallialis Thalami* zu bezeichnen. Von dieser, die ohne Grenze in die *Pars subpallialis* der Hemisphäre übergeht, ist bei äusserer Betrachtung nur die ventrale Hälfte sichtbar. Sie ist am lateralen Umfange (s. Fig. 5) durch eine longitudinal verlaufende Furche, die sich nach vorn auf die laterale Fläche der Hemisphäre fortsetzt, von dem Hemisphären-

mantel getrennt (diese Furche ist auf Fig. 5 nicht, auf einigen der Querschnittsbilder als *Sulcus limitans lateralis* bezeichnet). Der ventral von dieser Furche sichtbar werdende subpalliale Thalamustheil ist durch Einlagerung des basalen Vorderhirnbündels (s. Fig. 25) vorgewölbt: *Prominentia fasciculari s.* Nach der Ventralfläche zu ist die *Pars subpallialis* begrenzt durch eine Furche, die sie von der *Pars basalis* der *Lamina terminalis* scheidet (s. Fig. 6; vgl. auch die Querschnitte Figg. 25, 26, 28).

Epithalamus (Fig. 4). Der zwischen dem Mittel- und Hemisphärenhirn sichtbar werdende Abschnitt der Decke des Diencephalon besitzt annähernd rhombische Form und lässt schon makroskopisch an frischen Gehirnen eine Anzahl in der Mittellinie hinter einander gelegener Gebilde unterscheiden. An die *Pars impar* des Mittelhirndaches schliesst sich zunächst ein kurzer einheitlicher weiss aussehender Abschnitt an, der als Schaltstück (*Pars intercalaris*) oder postpinealer Abschnitt des Zwischenhirndaches bezeichnet wird. Vor ihm folgt ein graues (durchscheinendes) Feld, das Zirbelpolster (*Pulvinar corporis pinealis*). Es stellt eine stark verdünnte Partie des Zwischenhirndaches dar. Seinen Namen verdient es darum, weil auf ihm, in der Mittellinie, der Zirbelstiel, *Pedi-culus corporis pinealis*, ruht, makroskopisch als dünner weisser Faden erscheinend, der hinten an der Basis des Zirbelpolsters wurzelt. (Das Endstück des *Corpus pineale* bildet das ausserhalb des Schädels unter der Haut liegende „Stirnorgan".) Der Zirbelstiel reicht so weit nach vorn, als das Zirbelpolster und hört dann etwas verdickt auf. Vor dem vorderen Ende des Zirbelpolsters und somit auch vor dem Ende des Zirbelstieles, erhebt sich ein blutgefässreiches Knötchen vom Dach des Zwischenhirns: die Paraphysis oder der Adergeflechtsknoten (*Nodulus vasculosus*). Drängt man diesen nach vorn zurück oder nimmt ihn weg, so bemerkt man, dass das Zirbelpolster vorn mit einer queren verdickten Leiste aufhört: der *Commissura habenularis s. superior.* Jederseits von ihr wölbt sich ein kleines Höckerchen vor: das *Ganglion habenulae.*

Vor der *Commissura habenularis* liegt, wie erwähnt, die Paraphysis, die äusserlich als ein im frischen Zustande durch reichliche Gefässe blutrothes Knötchen erscheint. Nimmt man sie weg — wobei man eine künstliche Oeffnung im Dach des dritten Ventrikels schafft, — so bemerkt man, dass von ihrer Basis aus zwei Büschel gefässreicher fingerförmiger Zotten ausgehen, die also vorher von oben her

in das Innere des dritten Ventrikels hineinhingen. Diese repräsentiren zwei Gefässplexus, einen hinteren kleineren oder *Plexus chorioideus medius* und einen vorderen grösseren oder *Plexus chorioideus inferior* (Fig. 8). Jene erwähnte künstliche Oeffnung wird hinten begrenzt durch die *Commissura habenularis*, vorn durch den oberen Rand der *Lamina supraneuroporica*, jederseits durch eine Leiste, die den obersten verdünnten Abschnitt des Thalamus vor dem *Ganglion habenulae* darstellt, eine Strecke weit mit der medialen Hemisphärenwand verwachsen ist und niedriger werdend in die *Lamina supraneuroporica* übergeht (s. *Pars terminalis*).

Hypothalamus (Figg. 5, 6). Ueber den ventralen Umfang des Zwischenhirns zieht in querer Richtung das *Chiasma opticum* hinweg, von dem aus die Fasern des *Tractus opticus* an der Aussenfläche des Zwischenhirns emporsteigen. Ausser ihnen sind vom Chiasma aus noch zwei Züge nach hinten zu verfolgen: der *Tractus commissurae transversae* und der *Tractus commissurae postchiasmaticae*. Von diesen zieht der *Tr. comm. transversae* ventral von der ventralen Opticuswurzel, der *Tr. comm. postchiasmaticae* genau über der Einziehung, die den *Lobus infundibularis* vom übrigen Zwischenhirn absetzt, nach hinten. — Hinter dem Chiasma liegt der *Lobus infundibularis*, vor dem Chiasma die *Pars basalis* der *Lamina terminalis*.

Lobus infundibularis (Pars postchiasmatica Hypothalami). Der *Lobus infundibularis* wird durch eine hohle Vortreibung des Zwischenhirnbodens zwischen dem Chiasma und dem vorderen Ende der Mittelhirnbasis gebildet. Diese ist im Wesentlichen nach hinten gerichtet, schiebt sich aber auch mit einem kleinen Abschnitt nach vorn unter die Chiasmaleiste vor, so dass man, lediglich zur bequemeren Schilderung, drei Abschnitte des Lobus unterscheiden kann: *Pars subchiasmatica*, *P. affixa*, *P. libera*. Bei Betrachtung von der Ventralseite (Fig. 6) erscheint der Lobus als ein vierseitig begrenzter, in dorso-ventraler Richtung flacher Körper, dessen vordere Kante nicht genau quer verläuft, sondern mehr oder minder stark nach vorn convex, und so die *P. subchiasmatica* vorn begrenzt. Der hinteren Kante liegt die *Hypophysis cerebri* an. Die Ventralfläche des Lobus ist in der Mittellinie kielartig vorgetrieben; der in der Mittellinie hinziehende schmale Streifen bildet den eigentlichen Boden des Lobus, an den sich die schief dorsal-lateralwärts aufsteigenden Seitenwände ansetzen. Querschnitte machen dies verständ-

licher, bei äusserer Betrachtung erscheint nicht selten der ganze ventrale Lobusumfang gleichmässig von rechts nach links gewölbt. Bei seitlicher Betrachtung zeigt sich, dass der vorgetriebene Bezirk des Zwischenhirnbodens in transversaler Richtung nur schmal ist, der durch die Ausstülpung gebildete Lobus aber sich dicht unter dem Zwischenhirnboden wieder lateralwärts verbreitert, so dass zwischen der Decke des Lobus und dem Zwischenhirnboden eine tiefe Einziehung bleibt. Die *P. subchiasmatica* zeigt diese laterale Entfaltung nicht, sie ist auf dem Querschnitt viereckig (Fig. 23), wohl aber die *Pars libera* (Fig. 22). Diese besitzt somit einen Querschnitt von der Form eines flachen gleichschenkligen Dreiecks mit abgestumpfter Spitze. Die Basis des Dreiecks liegt dorsal, der Mittelhirnbasis zugekehrt, die abgestumpfte Spitze ist ventralwärts gekehrt. Die letztere entspricht dem schmalen Boden des Lobus. Die Decke des Lobus, vom Vorderende der Mittelhirnbasis an nach hinten, ist auf eine epitheliale Membran verdünnt; die caudale Wand ist verdickt und zudem fest mit dem Vorderlappen der Hypophyse verbunden. Löst man diese los, so nimmt man zugleich die caudale Wand des *Lobus infundibuli* weg. Genaueres s. später.

Sehr mit Unrecht wird oft der Boden des *Lobus infundibuli* als „*Tuber cinereum*“ bezeichnet. Thatsächlich entspricht die epitheliale Decke dem *Tuber cinereum*; die abweichende Lage beim Menschen erklärt sich aus der abweichenden Richtung des ganzen *Lobus infundibularis*.

Pars terminalis. Vor dem Chiasma liegt am Boden des Zwischenhirns ein dreieckiges Feld, das, in Anlehnung an die bisher gebräuchliche Nomenclatur, als *Pars basalis laminae terminalis* bezeichnet werden kann. Dasselbe kehrt seine Spitze nach vorn und wird seitwärts gegen die *Prominentia fascicularis* der *Pars subpallialis Thalami*, weiterhin gegen die *P. subpallialis* der Hemisphäre durch eine Furche abgesetzt. Ventralwärts ist es vorgewölbt, zudem in der Mitte wegen seiner Dünne durchscheinend. Von seiner vorderen Spitze aus kann man den vorderen Begrenzungsrand der *Pars terminalis* weiter verfolgen, indem man die Hemisphären aus einander drängt. Man sieht dann diesen Rand in der Tiefe der *Fissura sagittalis* zwischen beiden Hemisphären aufsteigen, und zwar die untere Hälfte (*Pars infraneuroporica*) in einem nach vorn convexen Bogen, die obere (*Pars supraneuroporica*) mehr geradlinig nach hinten oben (Fig. 8). Der obere Rand der *Pars supraneuroporica* liegt an der Paraphyse; in den oberen Theil derselben

geht jederseits, wie schon erwähnt, die an das *Ganglion habenulae* sich anschliessende Leiste über.

Der Bezeichnung „*Lamina terminalis*“ liegt der primitive embryonale Zustand zu Grunde, wo in der That eine epitheliale Lamelle den vorderen Abschluss des Hirnrohres bildet. An die Aussenfläche dieser Lamina lagern sich aber späterhin zellige und vor allen Dingen faserige Massen in grosser Mächtigkeit an und geben so zur Ausbildung eines besonderen medial gelegenen, unpaaren Gebietes des vorderen Zwischenhirnabschnittes Anlass. Dies Gebiet kann dann am erwachsenen Hirn als *Pars terminalis* den lateralen, in die Hemisphären übergehenden *Partes subpallliales* gegenübergestellt werden. Die ursprüngliche „*Lamina*“ *terminalis* liegt in der *Pars terminalis* und bildet hier den vorderen epithelialen Abschluss des Ventrikels. Jene Massenentwickelung erfolgt aber nicht an allen Theilen der *Lamina terminalis* in gleichem Umfange, sondern in deren ventraler Hälfte erheblich stärker als in der dorsalen Hälfte, die fast ganz auf dem Embryonalzustand des einfachen Epithels stehen bleibt. Sie führt ausserdem — vor Allem durch die Ausbildung starker Commissurensysteme — zu einer Vortreibung der vorderen epithelialen Schlussmembran nach hinten hin in das Lumen des Zwischenhirnventrikels, der dadurch hier vorn in einen oberen und unteren Raum geschieden wird (s. Fig. 8). Daher entsprechen im erwachsenen Hirn die äusseren Grenzen der „*Pars terminalis*“ keineswegs dem Verlauf der „*Lamina terminalis*“ im Inneren, und so entspricht von dem äusserlich sichtbaren Bodenabschnitt der vorhin als *Pars basalis laminae terminalis* bezeichnet wurde, nur der mittelste verdünnte Theil wirklich der „Lamina“; die starke seitliche Verbreiterung ist durch eine secundäre Massenentwickelung bedingt. Ebenso läuft der im Grunde der *Fissura sagittalis* aufsteigende Vorderrand der *Pars terminalis* keineswegs parallel der *Lamina terminalis*. Zu einer klaren Vorstellung der Form der *Pars terminalis* gelangt man durch Betrachtung von Frontalschnitten (Figg. 25, 26, 28). Dabei ergiebt sich Folgendes. Die *Pars terminalis* ist ein in allen Dimensionen wohl entwickeltes körperliches Gebilde, dessen Grundform, wie die Combination der Durchschnitte ergiebt, ein Tetraëder ist. Die „*Pars basalis laminae terminalis*“ ist die Basis, auf der es sich erhebt, die vordere, in der Tiefe der *Fissura sagittalis* aufsteigende Begrenzungslinie der *Pars terminalis* bildet die obere, nach vorn sich herabsenkende Kante. Zieht man auf den Frontalschnitten (Figg. 25, 26, 28) Linien von den äusseren Begrenzungsfurchen der *Pars basalis Lam. term.* nach dem Grunde der *Fissura sagittalis* hin, so erhält man den dreieckigen Querschnitt der ganzen *Pars terminalis*. Je weiter nach vorn, um so niedriger wird das Querschnittsdreieck. Der Sagittalschnitt Fig. 8 corrigirt die Vorstellung noch, indem er zeigt, dass die obere vordere Kante des Tetraëders aus zwei Abschnitten besteht, einem oberen, der mehr geradlinig nach vorn unten absteigt, und einem unteren, der nach vorn convex gekrümmt ist und so abgerundet in die ebenfalls gewölbte Basis übergeht.

Anhangsgebilde des Zwischenhirns.

Anhangsgebilde des Zwischenhirns.

Von den Anhangsgebilden des Zwischenhirns sind die Paraphysis, sowie der Stiel der Epiphyse bereits in ihrem groben Verhalten geschildert. Ueber das feinere Verhalten, sowie über den mit dem Epiphysenstiel verlaufenden *N. parietalis* s. später. Das eigentliche

Endstück der Epiphyse steht beim erwachsenen Frosch in keiner Verbindung mit dem Stiel mehr, es ist in früher Larvenperiode abgeschnürt und liegt dann als ein rundes, aus Epithelzellen bestehendes Gebilde unter der Haut des Kopfes zwischen den Augen. Als „Stirnorgan“ (*Corpus epitheliale*) wird es bei der Haut Erwähnung finden. — Ein Gebilde, das zwar genetisch nicht zum Zwischenhirn gehört, diesem aber sehr eng verbunden ist, ist die *Hypophysis cerebri*.

Die *Hypophysis cerebri* (Fig. 7) lässt zwei Theile unterscheiden: einen vorderen kleineren und einen grösseren hinteren. Die *Pars anterior* ist dreitheilig, zwei stärker vorgewölbte seitliche Lappen werden durch einen schmalen Stiel verbunden. Bei äusserer Betrachtung sind nur die Seitentheile sichtbar, da der Stiel von der *Pars posterior* der Hypophyse verdeckt wird, dorsal von welcher er der Caudalwand des *Lobus infundibularis* anliegt. Die *Pars posterior* ist ein platt kuchenförmiges Gebilde mit leicht gehöhlter dorsaler und leicht convexer ventraler Oberfläche. Die concave Dorsalseite blickt hinten gegen den Ventralumfang der *Pedunculi cerebri*, mit ihrer vorderen Hälfte liegt sie der *Pars anterior* der Hypophyse sowie der Ventralfläche des *Lobus infundibularis* eine Strecke weit an. Dieser vordere Rand der *P. posterior*, der sich unter den *Lobus infundibularis* vorschiebt, ist nach vorn zu verdünnt (Fig. 8). Der Gesammtumriss der *P. posterior* ist vierseitig, die hintere, caudalwärts convexe Seite länger als die vordere. Die Seitenwände setzen sich stumpfwinklig an die vorderen, und unter abgerundeten Winkeln an den hinteren Rand an.

In genetischer Beziehung zur Hypophysis steht noch jederseits ein dem *Lobus infundibularis* anliegendes epitheliales Schlauchrudiment (*Pars lateralis Hypophyseos*, Fig. 22 b); s. später.

Bau des Diencephalon.

Bau des Diencephalon.

Das Zwischenhirn ist vor allen anderen Gehirnabschnitten dadurch ausgezeichnet, dass grössere Strecken seiner Wände zeitlebens auf dem primitiven Zustande eines einfachen Epithels verharren. An der Decke treten grössere Abschnitte dieser ependymalen Bezirke in innige Verbindung mit Blutgefässen, die sich ihnen von aussen anlagern, am Boden gewinnt die Hypophysis engere Beziehungen zu der reducirten Ventrikelwand, und daraus darf wohl gefolgert werden, dass hier im Zwischenhirn ein besonders lebhafter Austausch von Flüssigkeit zwischen dem Ventrikelinneren und den Gefässen besteht. Diese Vermuthung erfährt eine Stütze durch die Thatsache, dass das Ventrikellumen häufigere Verschiedenheiten zeigt, als in den anderen Gehirnabschnitten. Die

zu den oben genannten Beziehungen nicht verwendeten ependymalen Abschnitte scheinen danach die rein mechanische Bedeutung besonders nachgiebiger Stellen zu besitzen, die ein zu starkes Steigen des Innendruckes verhindern. Damit im Einklang steht, dass der an solchen freien ependymalen Wandpartien besonders reiche *Lobus infundibularis* auch die stärksten Schwankungen des Füllungszustandes zeigt. Aus dem Gesagten folgt, dass das Zwischenhirn nicht nur als nervöser Abschnitt innerhalb des Gesammthirns eine Rolle spielt, sondern dass ihm daneben noch eine andere Aufgabe zufällt, über deren specielle functionelle Bedeutung sich freilich noch nichts angeben lässt. Immerhin wird es bei dieser doppelten Rolle verständlich, dass das Zwischenhirn in der groben Gestaltung seiner Wände und seiner Räume als der complicirteste Theil des Gehirns erscheint. Jene sollen daher zuerst zur Sprache kommen.

a) *Ventriculus diencephali.* Wandungen desselben.

a) Ventriculus diencephali. Wandungen desselben.

Der Mittelhirnventrikel geht unter der *Commissura posterior*, und durch diese von oben her in seiner Höhe eingeschränkt, in den Ventrikel des Zwischenhirns über (Fig. 8). Dieser stellt im Ganzen einen nicht sehr weiten verticalen Spalt dar, der durch die massigen Seitentheile des Zwischenhirns seine seitliche Begrenzung erhält. Er dehnt vor der *Commissura posterior* seine Höhe wieder bis zu dem sehr dünnen Dach des Zwischenhirns aus und erleidet erst in seinem vorderen Theile wieder eine Beschränkung von oben her. Der Boden des Ventrikels erhebt sich, entsprechend der Lage des Chiasma, zu einer nach innen vorspringenden hohen Querleiste, der Chiasmaleiste, *Regio chiasmatica*, die aber ausser dem *Chiasma opticum* noch andere wichtige Faserzüge enthält. Hinter derselben befindet sich der Eingang in den *Ventriculus lobi infundibularis*, vor ihr dringt der *Recessus opticus* in den ventralen Theil der *Pars terminalis* des Zwischenhirns ein. Sein Boden wird von der mittelsten Partie der *Pars basalis laminae terminalis* gebildet. Der an diese vorn sich anschliessende dorsalwärts aufsteigende Abschnitt der *Lamina terminalis* ist, besonders durch die Einlagerung wichtiger Commissuren, stark verdickt und springt leistenförmig nach hinten in den Ventrikel vor (Fig. 8). Er wird als *Pars infraneuroporica lam. term.* (*Lamina infraneuroporica*) von Burckhardt bezeichnet, und trennt im vorderen Abschnitte des Zwischenhirns den Ventrikel in zwei über einander gelegene Hälften, den schon genannten *Recessus opticus*, für den die schräg nach hinten-unten stehende Ventralfläche der *Lamina infraneuroporica* die Decke bildet, und den *Recessus superior*, der von der horizontal liegenden Dorsalfläche dieser Lamina seinen Boden erhält. An die *Lamina infraneuroporica* schliesst sich ein stark verdünnter aufsteigender Abschnitt der *Lamina terminalis*, *Lamina supraneuroporica*, an. Er bildet in der Mittellinie den vorderen Abschluss des *Recessus superior*, von dem aus manchmal ein kurzes basales Divertikel in die *Lamina supraneuroporica* vordringt: *Recessus neuroporicus* (Burckhardt; *Angulus terminalis* His; *Lobus olfactorius impar* v. Kupffer). Seitwärts führt aus dem *Recessus superior* dicht über dem Boden desselben je ein *Foramen interventriculare* (*Foramen Monroi*) in den *Ventriculus lateralis* des Grosshirns, in das die Seitentheile des Zwischenhirns übergehen. Der *Recessus superior* wird auch als *Ventriculus communis* zum Hemisphärenhirn gerechnet. — Die Decke des Zwischenhirnventrikels wird vor der *Commissura posterior* durch die nicht sehr dicke *Pars intercalaris* gebildet, davor folgt die feine Eingangsöffnung in den hohlen Epiphysenstiel. Das Epiphysenpolster ist auf das Ventrikelepithel verdünnt und schliesst mit der wieder verdickten *Commissura*

habenularis ab. Vom Vorderrande dieser bis zum oberen Rande der *Lamina supraneuroporica* hat die Zwischenhirndecke die meisten Complicationen erfahren. Man stelle sich vor, dass hier ein nur epithelialer Bezirk der Decke besteht, von ungefähr rhombischer Form, nicht genau in der Horizontalebene gelegen, sondern mit der vorderen Spitze etwas tiefer als mit der hinteren. Der so gestalteten Epithellamelle sitzt aber ein keulenförmiger Körper, die Paraphysis (Fig. 21), mit seiner Basis auf, und stülpt die ganze Lamelle einwärts, so dass sein unterer Abschnitt von dem Epithel circulär umkleidet wird. Von der Basis des Körpers ragen noch fingerförmige, Gefässe führende Fortsätze, einen *Plexus chorioideus medius* und *inferior* bildend, in das Innere des Ventrikels hinein, die natürlich auch von dem Epithel überzogen sind. Es erübrigt noch hinzuzufügen, dass der Körper der Paraphysis nicht ein solides Gebilde ist, sondern, wenn auch äusserlich als solches erscheinend, doch im Inneren ein Hohlraumsystem enthält, das durch eine Oeffnung an der Basis der Paraphyse

Fig. 21.

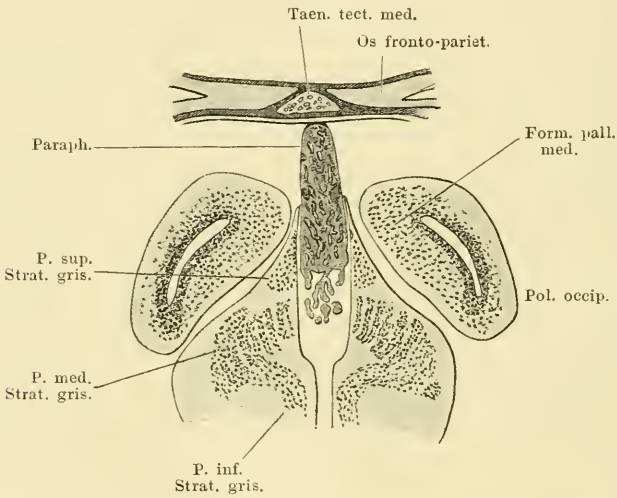

Querschnitt durch den vordersten Theil des Zwischenhirns mit der Paraphysis. Taen. tect. med. = Taenia tecti medialis des Knorpelcraniums (s. S. 40 der Skeletlehre).

mit dem Ventrikellumen communicirt, da es einer Ausstülpung des Ventrikelepithels seine Entstehung verdankt. —

In dorso-ventraler Richtung kann der Raum des Zwischenhirnventrikels mindestens in zwei Theile zerlegt werden, einen dorsalen breiteren und einen ventralen schmäleren. Der Unterschied in der Weite zwischen beiden Theilen ist in den hinteren Abschnitten noch wenig ausgesprochen, nimmt aber nach vorn hin durch sehr starke Ausweitung des dorsalen Theiles erheblich zu. Damit steht dann naturgemäss wieder in Zusammenhang, dass auch der Eingangsabschnitt der ventralen Hälfte mehr aus einander gezogen wird und als ein besonderer mittlerer Abschnitt des Gesammtraumes erscheint, der sich vorn in den *Recessus superior* fortsetzt, während der Rest der ventralen Hälfte sich im *Recessus opticus* erschöpft. Der ventrale Raum communicirt durch eine verengte Stelle mit dem *Ventriculus lobi infundibularis* und wird vor dieser Communicationsstelle durch die Chiasmaleiste in seiner Höhe sehr eingeschränkt.

Im Uebrigen zeigt das Ventrikellumen manche Schwankungen, die wohl mit dem verschiedenen Füllungszustand zusammenhängen und mehr die dorsale Hälfte betreffen, als die zwischen compacteren Massen gelegene ventrale Hälfte. Sie verwischen auch beim erwachsenen Thiere häufig das feinere Relief der Seitenwände, das in engstem Zusammenhange mit der Anordnung der Massen steht, die jene zusammensetzen, und das daher später zur Sprache kommen wird. Es ist beim jugendlichen Thiere deutlicher als beim erwachsenen. Constantere Vorkommnisse auch bei diesem sind, dass dicht vor der *Commissura posterior* der oberste Theil des Ventrikels sich durch eine Enge gegen den übrigen Theil des Ventrikels absetzt, sowie dass durch starkes Hineinragen der *Ganglia habenular.* in den Ventrikelraum das Lumen desselben zwischen den genannten Ganglien oft verengt wird. Je jugendlicher das Thier, um so mehr ist dies der Fall.

Der Querschnitt des *Recessus opticus* (Figg. 25, 26) besitzt vorn die Form eines niedrigen Dreiecks mit dorsaler Spitze und ventraler, schmaler, durch den verdünnten mittleren Theil der *Pars basalis laminae terminalis* gebildeten Basis. Je weiter nach hinten, um so höher wird das Dreieck und dadurch, dass die Seitenwand jederseits sich dicht über dem Boden zu einem in das Lumen des Raumes vorspringenden Wulst verdickt, wird unterhalb dieses Wulstes eine seitliche Rinne an der Basis gebildet. Diese wird gegen den Hauptraum nach hinten hin immer mehr abgesondert, indem sich in der Mitte der Basis ein niedriger Wulst erhebt. Die Seitenrinne setzt sich schliesslich jederseits in ein nach hinten aussen gerichtetes Divertikel fort, das dem medial-ventralen Umfange des *Nervus opticus* vor dem Chiasma eine kurze Strecke weit eng anliegt, als letzter Rest des ursprünglichen hohlen Augenstieles. Seine Wandung ist dünn, wesentlich epithelial; sein medialer Umfang ist fest verbunden mit einer Fortsetzung des erwähnten Basiswulstes, die sich als niedriges, aus faserigem Gewebe bestehendes Kissen in den vorderen Winkel des Chiasma hineinlegt und auch noch auf dessen ventralen Umfang eine kurze Strecke weit caudalwärts vorschiebt.

Von den Wänden des *Recessus opticus* bewahrt nur der Boden den primitiven Zustand sehr geringer Dickenentwickelung; die übrigen Wände sind sehr verdickt. Von einer solchen Verdickung ist, wie schon bemerkt, der dorsale Theil der primitiven epithelialen *Lamina terminalis* nicht betroffen worden. So erhält der obere Theil der dünnen *Lamina supraneuroporica* eine Verstärkung nur dadurch, dass er sich mit der Pia der *Fissura sagittalis* verbindet, während die Seitenwand des *Recessus superior* sich direct mit der Aussenfläche der medialen Hemisphärenwand verbindet, und zwar mit dem Abschnitt derselben, der als Septum bezeichnet wird. Eine besondere Verdickung des Septum ragt, vom Epithel überzogen, in den *Recessus superior* von aussen und oben hinein und bildet auch die dorsale Begrenzung des *Foramen interventriculare* (Fig. 26).

Ventriculus lobi infundibularis. In den *Lobus infundibularis* hinein setzt sich der Zwischenhirnventrikel als *Ventriculus lob. inf.* fort. Dieser Ventrikelabschnitt zeigt besonders viele Schwankungen seiner Weite; in einem Falle fand ich ihn ganz ausserordentlich erweitert, — ein Verhalten, das ermöglicht wird dadurch, dass grössere Strecken seiner Wände rein ependymatös sind, und das wohl mit der Nachbarschaft der Hypophysis in Zusammenhang steht. In der *Pars subchiasmatica* des Lobus (Fig. 23) ist der Ventrikelquerschnitt dreieckig, mit schmaler ventraler Basis und dorsaler Spitze; so auch im vorderen Theile der *P. affixa*, innerhalb deren die Communication mit dem Hauptraum

des Zwischenhirnventrikels durch eine verengte in die Spitze des Dreiecks übergehende Spalte stattfindet. In der hinteren Hälfte der *P. affixa* und im Bereich der *P. libera* (Fig. 22a, b und c) besitzt der Ventrikelquerschnitt die Form eines niedrigen T: der senkrechte Schenkel und die Ventralseite jedes horizontalen Schenkels werden begrenzt durch einen dicken Wulst, mit dem der schief aufsteigende Boden des Lobus jederseits in den Ventrikel vorspringt. Die zwischen beiden Wülsten liegende schmale Bodenpartie ist sehr dünn. Im hinteren Gebiete ändert sich das insofern, als die Seitenwülste aufhören und nunmehr die Seitenwände auf eine kurze Strecke epithelial werden, während sich die Mitte des Bodens zu einem in den Ventrikel hineinragenden Wulst verdickt (Fig. 8; Fig. 22d: „Basiswulst"). Die Gegend des Bodens, von der aus sich dieser Wulst erhebt, setzt sich meist schon äusserlich erkennbar von dem davor gelegenen Theile des Bodens ab (Fig. 7, das dreieckige Feld vor der *Pars posterior* der Hypophyse). Die caudale Wand des Lobus, in die die epitheliale Decke, die epithelialen Seitenwände und der verdickte Boden sich fortsetzen, ist zum Theil auch rein epithelial, doch legt sich ihr ein quer verlaufender wurstähnlicher Körper (Fig. 22e: „Querwulst") an, dessen beide Enden nach vorn gekrümmt, auch noch einen kurzen Theil der epithelialen Seitenwände umfassen. Zwischen ihm und dem basalen Wulst zieht sich die Hinterwand des Lobus in einen feinen Zipfel, „Infundibulum" s. str. aus, und hinter diesem liegt dann der vordere Theil der *Hypophysis cerebri* (Fig. 8).

Fig. 22.

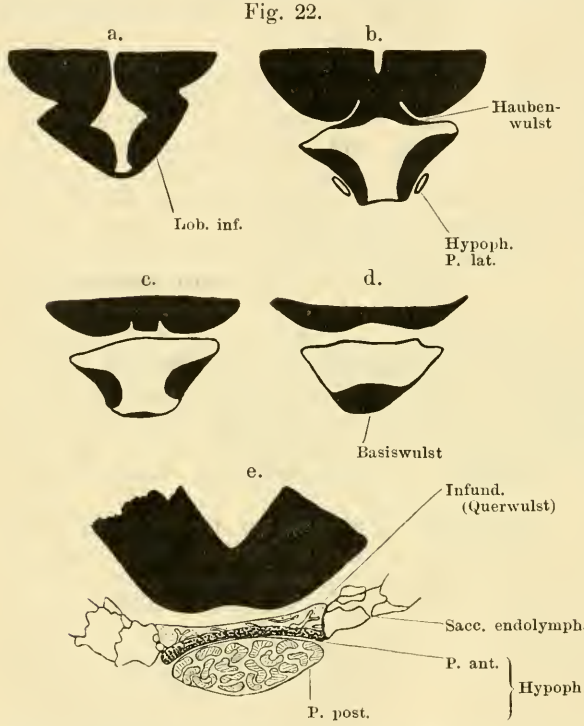

Von vorn nach hinten auf einander folgende schematische Querschnitte durch den Lobus infundibularis. a und b: durch die P. affixa (b: durch den Haubenwulst); c und d: durch die P. libera; e: durch den Querwulst der Hinterwand und die beiden Theile der Hypophyse. — Nach einer Serie, in der der Ventriculus lobi infundibularis auffallend stark erweitert war.

Eine besondere Beachtung verdient dann noch das Verhalten der Decke. Wie der Sagittalschnitt Fig. 8 lehrt, wird hinter der Communicationsstelle des *Ventriculus lobi infundib.* mit dem Zwischenhirnventrikel das Dach des Lobusventrikels noch eine Strecke weit durch den ventralen Umfang des in das Zwischenhirn vorgetriebenen Mittelhirnbodens, des „Haubenwulstes", gebildet.

Erst hinter diesem wird die Decke ganz epithelial. An der Grenze findet sich — bei Larven deutlicher — ein kleiner medianer dorsalwärts gerichteter *Recessus mamillaris*. Die einheitliche rein epitheliale Decke der *P. libera* des *Lobus infundibularis*, die durch die Pia von der Mittelhirnbasis getrennt ist, wurde schon oben als „*Tuber cinereum*" bezeichnet. Complicirter ist das Verhalten der Decke im Gebiete der *P. affixa*. Wie schon anderweitig erwähnt, ist das Stück des Zwischenhirnbodens, das zum *Lobus infundibularis* vorgetrieben ist, in transversaler Richtung nur schmal, der Lobus selbst verbreitert sich aber dicht unter der Zwischenhirnbasis beträchtlich. Es besitzt somit hier jede Lobushälfte ihre besondere, compacte, schräg nach aussen abfallende Decke (Fig. 22a). Dicht hinter der Communicationsstelle beider Räume besteht nun zwar eine continuirliche epitheliale Decke des Lobusventrikels, dieselbe besitzt aber noch eine Strecke weit die schon erwähnten und aus dem Medianschnitt Fig. 8 ersichtlichen Beziehungen zu der Mittelhirnbasis: sie ist mit der mittelsten Partie derselben eng verbunden. Und zwar betrifft das die Partie der Mittelhirnbasis, von der schon beim Mittelhirn erwähnt wurde, dass sie jederseits durch ein ins Innere des Gehirns eindringendes Blutgefäss begrenzt werde (Fig. 22b). Von ihr aus setzt sich auf jede seitliche Deckenhälfte des Lobus noch eine dünne Lage nervöser Substanz fort, ohne aber immer den lateralen Rand der Decke zu erreichen, so dass also oft auch in dem Bereich, wo die Lobusdecke mit der Mittelhirnbasis zusammenhängt, die lateralen Kanten des Lobus rein epithelial sind. —

b) Allgemeine Massenanordnung im Zwischenhirn. Mit dem Zwischenhirn beginnt der vordere Abschnitt des Gehirns, der sich durch das nach vorn hin immer stärker werdende Zurücktreten der markhaltigen Nervenfasern in einen Gegensatz zu den hinter ihm gelegenen Theilen stellt. Die allgemeine Anordnung der Massen in den Gebieten, die nicht auf dem primitiven epithelialen Zustand verharren, ist somit: 1. Epithel; 2. zellreiche Innenschicht (centrales Grau); 3. zellarme Aussenschicht. Mit grösseren Massen markhaltiger Fasern sind nur noch die beiden hinteren Drittel des Zwischenhirns ausgestattet; im vorderen Drittel treten sie mehr zurück. Die beiden hinteren Drittel lassen zudem noch eine sehr deutliche Uebereinstimmung mit dem Mittelhirn darin erkennen, dass in ihnen zwei Lagen markhaltiger Fasern zu unterscheiden sind, die man auch geradezu als oberflächliches und tiefes Mark des Zwischenhirns bezeichnen kann. Auch hier steht das *Stratum medullare superficiale* in Beziehung zum Opticus, ja es wird zum grössten Theil aus den dicht an einander gedrängten Opticusfasern gebildet. Die meisten von ihnen überziehen das Zwischenhirn nur, ein Theil tritt aber auch in die Aussenschicht derselben ein und die betreffenden Gebiete der Aussenschicht, als „*Corpora geniculata*" bezeichnet, werden so das Terrain, auf dem ein Austausch functioneller Beziehungen zwischen den Opticusfasern und tiefer gelegenen Theilen stattfindet, zu „primären Opticuscentren". — Tiefgelegene markhaltige Faserzüge (*Stratum medullare profundum*) sind durch die ganze Länge des Zwischenhirns zu verfolgen, in den caudalen Partien aber sehr viel reichlicher vorhanden als weiter vorn. Sie sind in allen Höhen der Aussenschicht anzutreffen und treten von ihr aus zahlreich in die Innenschicht ein. Diese enthält aber ausserdem, in ihren oberen Partien, noch eine Anzahl selbständiger markhaltiger Züge eingelagert, die dem „tiefen Mark" zugezählt werden können. Die Faserzüge des tiefen Markes sind ihrer Natur nach: Verbindungen der primären Opticusendstätten mit caudal gelegenen Theilen, Verbindungen

b) Allgem. Massenanordnung im Zwischenhirn.

von sonstigen Theilen des Zwischenhirns, sowie von solchen des Vorderhirns, mit caudal gelegenen Gebieten. — Im vorderen Drittel gelangen, da eine oberflächliche Markschicht hier fehlt, die Fortsetzungen des tiefen Marklagers in oberflächlichere Lage, ganz ebenso, wie ja auch hinter dem Mittelhirn, nach Aufhören der Opticusfasermassen, die Fortsetzungen des tiefen Markes oberflächlich liegen. Der vordere, den Beziehungen zum Opticus entrückte Zwischenhirnabschnitt gliedert sich mehr dem Vorderhirn an, in das er übergeht.

Fig. 23.

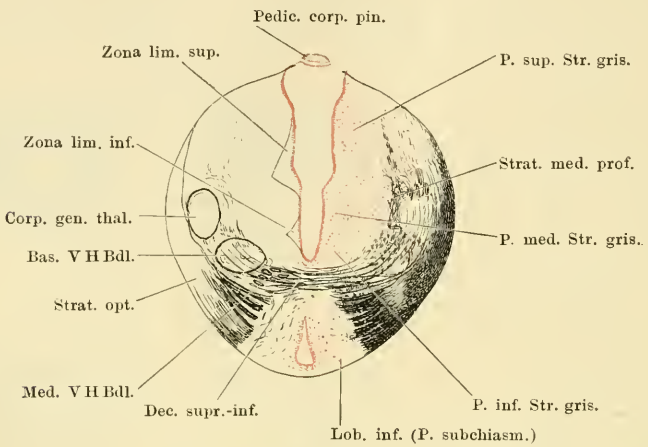

Querschnitt durch das Zwischenhirn, entsprechend der hinteren Gegend der Chiasmaleiste. Vergr. 12 mal.

c) Epithel.

c) Epithel. Das Epithel besteht in der Hauptsache aus langen flimmernden Cylinderzellen, deren nach aussen gerichteter Fortsatz sich mannigfach verzweigt. Die einzelnen Theiläste enden an der Oberfläche des Zwischenhirns mit conischen Anschwellungen. Einzelne Abschnitte des Ventrikels zeigen Besonderheiten. So sind die Zellen in der *Pars ventralis* im Allgemeinen niedriger als die der *Pars dorsalis*. In dieser findet sich ganz besonders hohes Epithel im Bereich der *Pars intercalaris* an der Decke. Dagegen ist das Deckenepithel an dem Zirbelpolster platt, ohne Flimmern, und ein gleichgeformtes Epithel zieht sich von hier aus eine Strecke weit in den obersten Ventrikelabschnitt hinein, so dass auch das *Ganglion habenulae* ventrikelwärts von niedrigen Zellen bedeckt ist. Dasselbe gilt von der *Commissura habenularis* und auch weiter nach vorn von dem ganzen Deckengebiet bis in den *Recessus superior* hinein, wo die Verdickung, die das *Ganglion septi mediale* bildet, von platten Zellen überzogen ist.

d) Zellige Innenschicht (centrales Grau) des Zwischenhirns.

d) Zellige Innenschicht (centrales Grau) des Zwischenhirns.

1. Topographie der grauen Substanz.

Die zellige Innenschicht ist stark ausgebildet seitwärts vom Ventrikel, in spärlicher Entwickelung findet sie sich ventral von ihm, dagegen fehlt sie fast ganz an der Decke. Durch das ganze Zwischenhirn sind drei in dorso-ventraler Richtung über einander gelegene Gebiete grauer Substanz zu unterscheiden, eine *Pars superior*, *Pars media*, *Pars inferior*. Dazu kommt ganz vorn noch ein viertes, höchstgelegenes Gebiet, repräsentirt durch das *Ganglion habenulae*.

Hinter diesem Ganglion entbehrt der oberste Abschnitt des Ventrikels einer Begrenzung durch graue Substanz; hier dringt die zellarme Aussenschicht bis an das Ventrikelepithel vor. Der dorsale Rand der *Pars superior* verläuft somit in einiger Entfernung ventral von der Decke des Ventrikels. Ventralwärts dehnt sich die *Pars superior* im hinteren Zwischenhirnabschnitt bis zur halben Querschnittshöhe herab aus; weiter vorn wird sie immer niedriger und zieht sich dorsalwärts zurück, um als spärliche Zellmasse vor dem *Ganglion habenulae* zu enden (Fig. 21). Die *Pars media* und *inferior* gehen im hintersten Zwischenhirnabschnitt ohne scharfe Grenze in einander über, werden aber weiter vorn immer selbständiger. Die *P. media* behält bis weit nach vorn die gleiche dorso-ventrale Ausdehnung, steigt aber in dem Maasse auf, als sich die *P. superior* verschmälert; sie endet sehr reducirt über dem *Foramen interventriculare* in der Seitenwand des *Recessus superior*. Die *P. inferior* ist sehr verschieden hoch in den einzelnen Abschnitten: sehr niedrig über der *Regio chiasmatica*, sehr hoch am *Recessus opticus*, in dessen Wandung sie sich erschöpft. Von ihr aus setzt sich die graue Substanz in den *Lobus infundibularis* hinein fort. — Die Trennung der drei Abschnitte ist medial schärfer als lateral; medial wird sie durch zwei subepithelial gelegene zellarme Streifen: *Zonae limitantes* (*superior* und *inferior*) bewirkt (Figg. 23 u. 24). Einige genauere Angaben mögen hier noch folgen. In den hintersten Partien des Zwischenhirns lässt die ganze Innenschicht nur eine Theilung in eine dorsale und eine ventrale Hälfte erkennen, die beide durch eine gemeinsame zellarme „moleculare" Zone vom Ventrikelepithel abgedrängt werden. Fast die ganze Innenschicht ist in Zellblätter zerlegt, die auf dem Querschnitt das Bild von Zellreihen geben. Jede Reihe besteht im Querschnitt aus mehreren neben einander liegenden Zellen; zwischen den Reihen liegen zellarme Zonen. In den lateralen Partien wird diese Anordnung undeutlicher.

Fig. 24.

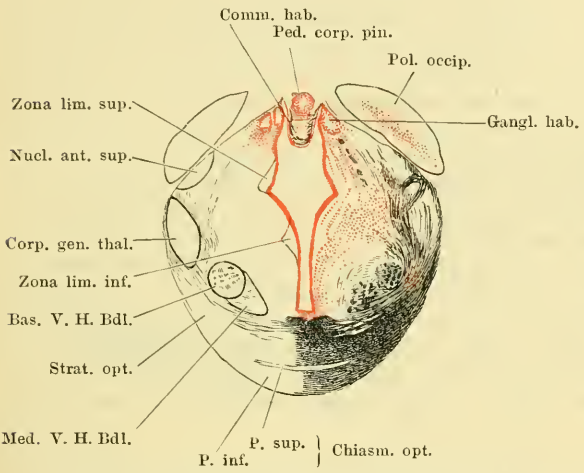

Querschnitt durch das Zwischenhirn, entsprechend der Mitte des Chiasma opticum. Vergr. 12 mal.

Die Zellblätter der dorsalen Hälfte drängen sich mit ihren oberen Kanten gegen die Seitenwand des oberen Ventrikelabschnittes in einiger Entfernung ventral von der Decke zusammen, weichen aber mit ihren ventralen Kanten, die ungefähr in halber Ventrikelhöhe liegen, aus einander, wie die Blätter eines halb geöffneten Buches sich vom Rücken aus aufblättern. Gerade umgekehrt verhalten sich die Zellblätter der ventralen Hälfte: sie sind ventral vom Ventrikel zusammengefasst und gehen hier über in die unpaare ungeordnete Zell-

masse des „Haubenwulstes", dorsal-lateralwärts weichen sie aus einander. Ein Unterschied zwischen den beiden Hälften besteht noch darin, dass die einzelnen Zelllamellen in entgegengesetzten Richtungen gekrümmt sind: die dorsalen nach aussen convex, die ventralen nach aussen concav. In halber Ventrikelhöhe gehen beide Hälften durch ungeordnete Zellmassen in einander über.

Aus dieser Zweitheilung der Innenschicht geht dann weiter vorn die Dreitheilung hervor, indem sich die dorsale Hälfte als *Pars superior* fortsetzt, die ventrale in zwei Gebiete zerlegt, die *Pars media* und *Pars inferior*. Die beiden *Zonae limitantes* sind Fortsetzungen der im hinteren Zwischenhirngebiet einheitlichen subepithelialen Zone, die dadurch, dass sich die Zellmassen der *P. superior* und *media* bis an das Ventrikelepithel ausdehnen, in die zwei Streifen zerlegt wird. Auf dem Querschnitt sind sie dreieckig; die lange Basis des Dreiecks liegt dem Epithel an, seine (transversale) Höhe ist gering, so dass nur dicht unter dem Epithel eine scharfe Grenze der drei Zellzüge besteht. Entsprechend den beiden *Zonae limitantes* ist bei jungen Thieren und — im Falle geringer Füllung des Ventrikels — auch bei älteren die Ventrikelseitenwand zu Furchen eingezogen, zwischen denen dann Vorwölbungen liegen. Eine dritte, tief einschneidende, Furche setzt bei jüngeren Thieren das *Ganglion habenulae* ab.

Eine Verfolgung der drei Massen ergiebt: 1. Die *Pars superior* ladet im hinteren Abschnitt des Zwischenhirns lateralwärts weit über die ventrale Hälfte aus. In diesen peripheren Theilen liegen die Zellen unregelmässig, locker; zahlreiche, von verschiedenen Richtungen eintretende markhaltige Faserzüge lassen diesen Theil als einen Abschnitt von besonderer Dignität erscheinen. Nach vorn verliert sie an dorso-ventraler Ausdehnung, behält aber zunächst noch ihre starke laterale Entfaltung, und reicht ventral vom *Ganglion habenulae* bis an den *Nucleus superior anterior* des *Corpus geniculatum thalamicum* heran (s. Aussenschicht). Dann aber nimmt sie rasch allseitig an Ausdehnung ab und endet sehr reducirt in der schmalen oberen Leiste vor dem *Ganglion habenulae*. Die *Zona limitans superior* folgt ihrem ventralen Rande, an dorsoventraler Ausdehnung abnehmend. Der vorderste Theil der *P. sup.* ist von dem der *P. media* durch eine zellarme Zone in ganzer transversaler Ausdehnung getrennt (Fig. 21).

2. Die *Pars media* ist im hinteren Abschnitt nicht sehr breit, verbreitert sich aber nach vorn hin immer mehr und dehnt sich im vorderen Gebiete des Zwischenhirns sehr weit lateralwärts, bis an das *Corpus geniculatum thalamicum* aus. Sie reicht bis an dieses heran und schiebt sich an seinem medialen Umfange bis an den des *Nucleus anterior superior* empor. Vor dem *Corpus geniculatum thalamicum* ist sie derartig verbreitert, dass sie die Oberfläche des Zwischenhirns erreicht, wird aber dann in ihren lateralen Partien auf einen über dem basalen Vorderhirnbündel gelegenen wohl begrenzten rundlichen Kern reducirt. Vorn setzt sie sich in die Seitenwand des *Recessus superior* fort, überschreitet das *Foramen interventriculare* (lateral von dem Septumwulst), und endet über dem Seitenschenkel der *Commissura pallii anterior* als scharf umgrenzter runder Kern (*Nucleus supracommissuralis*; auf Fig. 25 dargestellt, aber nicht bezeichnet). —

Auch die *P. media* zeigt in ihren medialen Partien deutliche Blätteranordnung der Zellen, während diese lateral mehr locker liegen. — Da die *Pars superior* und *media* schief aufsteigen, so erscheinen sie auf Horizontalschnitten hinter einander; daher Edinger sie als *Ganglion frontale* (= *Pars media*) und *G. caudale* (= *P. superior*) bezeichnet hat.

3. Die *Pars inferior* besteht im hinteren Zwischenhirnabschnitt aus einer nicht sehr dicken Lage von locker gruppirten Zellen, die erst im *Recessus opticus* eine deutlichere Reihenanordnung zeigen. Sie setzt sich in den *Lobus infundibularis* hinein fort; in der *Regio chiasmatica* umzieht sie in spärlicher Entwickelung die ventrale Ventrikelkante und, durch die *Zona limitans inferior* vom Epithel abgedrängt, den untersten Ventrikelabschnitt. Im *Recessus opticus* gewinnt sie sehr bedeutend an dorso-ventraler Ausdehnung; die *Zona limitans inferior* geht direct in die am meisten nach hinten vorspringende Kante der *Lamina infraneuroporica* über.

In dem *Lobus infundibularis* bekleidet die graue Substanz in nicht sehr dicker Lage das Epithel der Gebiete, die nicht auf die einfache Epithelmembran reducirt sind. Am dicksten ist diese Zellschicht in den beiden seitlichen Deckenhälften der *Pars affixa*. Die Zellmassen, die sich hier ausbreiten, gehen in die unpaare Zellmasse im vorderen Gebiete des Haubenwulstes über.

Fig. 25.

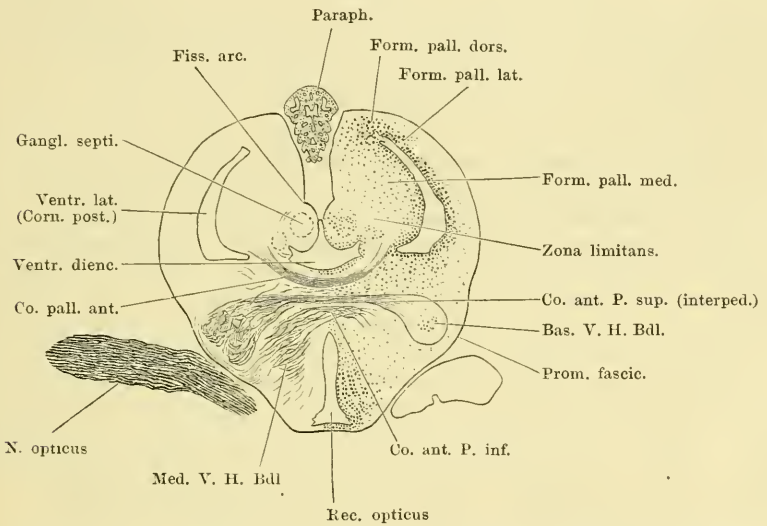

Querschnitt durch den vorderen Theil des Zwischenhirns, hinter den Foramina interventricularia. Vergr. 12fach.

Die Abscheidung besonderer Kerne ist nicht möglich; seiner Topographie nach entspricht dieses Gebiet den *Corpora mamillaria* höherer Vertebraten.

Die in der Seitenwand des *Recessus opticus* gelegene graue Masse dehnt sich vorn sehr bedeutend lateralwärts aus und geht in das Grau der *Pars subpallialis* der Grosshirnhemisphäre über. Der Boden des Recessus in seiner vorderen Hälfte, sowie die Vorderwand desselben besitzen nur einen spärlichen subepithelialen Zellbelag, der sich in das Grau am Boden des *Recessus superior* fortsetzt (vergl. hierzu Sagittalschnitt Fig. 8). Doch erfolgt dieser Uebergang nicht genau entsprechend dem Verlauf des Epithels, da in die am meisten nach hinten vorspringende Kante der *Lamina infraneuroporica* direct subepithelial die *Commissura pallii anterior* eingelagert ist. Der Uebergang der Zellmassen von der Vorderwand des *Recessus opticus* in den Boden des *Recessus superior* erfolgt daher mehr in der Tiefe der *Lamina terminalis*, ventral von der *Commissura pallii*, und die ihn vermittelnden Zellen werden noch durch den oberen

Zug der *Commissura anterior* aus einander gesprengt. Am Boden des *Recessus superior* liegt subepithelial wieder eine dichte Zellschicht, die sich jederseits längs der ventralen Begrenzung des *Foramen interventriculare* nach aussen erstreckt und in das basale Grau des Endhirns übergeht. Vorn schliesst sie den *Recessus neuroporicus* in der Mittellinie ab, seitlich geht sie vor dem *Foramen interventriculare* in das basale Grau der medialen Hemisphärenwand über.

2. Feinerer Bau der grauen Substanz des Zwischenhirns.

Die Zellen der Innenschicht besitzen, nach P. R. y Cajal, wenigstens in ihrer überwiegenden Mehrheit, Birnform, und geben einen dicken peripheren und zahlreiche sehr feine centrale Fortsätze ab. Die letzteren (Dendriten) verzweigen sich in den intercellulären molecularen Zonen, der kräftige periphere dringt bis an die Peripherie und theilt sich dann in verschiedene Endzweige. Von ihm geht auch der Axencylinder aus, der eine aufsteigende Richtung einschlägt, aber bisher nicht weiter verfolgt ist. Von den übrigen Endzweigen des peripheren Fortsatzes gelangen viele innerhalb des *Corpus geniculatum thalamicum* und seines *Nucleus anterior superior* in enge Beziehungen zu den Collateralen der Opticusfasern. — Genaueres lässt sich bisher über die feineren Verhältnisse der grauen Zwischenhirnsubstanz nicht angeben.

Ganglion habenulae (*Nucleus habenulae*).

Das *Ganglion habenulae* sitzt ganz vorn der *Pars superior* der Innenschicht auf. Es ist eiförmig und besteht aus einer peripheren Zellschicht, die schaalenförmig einen Kern von molecularer Substanz mit sehr wenig Zellen umschliesst. Meist ist eine Zweitheilung des Ganglion zu constatiren. Ueber den Dorsalumfang des Ganglion ziehen die markhaltigen Fasern der *Commissura habenularis*. Nach P. R. y Cajal senden die Zellen des Ganglion ihre Dendriten in das Centrum desselben, ihren Axencylinder nach aussen. Wo er bleibt, ist nicht bekannt. In den „Kern" des Ganglion treten ausserdem Collateralen von den Fasern der *Commissura habenularis*, und auch einige Stammfasern der Commissur. Beide, Collateralen wie Stammfasern, sah Cajal in dem intraganglionären Plexus verzweigt enden. In diesen Plexus treten noch Fortsätze von Zellen der *Pars superior* der Innenschicht, und enden hier mit kurzen varicösen Aufpinselungen, „que recuerdan á los penachos glomerulares de las células olfatorias" (P. R. y Cajal). Cajal hält diese im Ganglion endigenden Fortsätze extraganglionär gelegener Zellen trotz ihrer Länge für Dendriten.

Markhaltige Fasern der grauen Substanz s. später.

e) Zellarme Aussenschicht des Zwischenhirns.

Diese enthält: 1. Ausläufer der Epithelzellen; 2. Dendriten und Axencylinder der Ganglienzellen der Innenschicht; 3. Ganglienzellen nebst ihren Dendriten und Axencylindern, theils regellos verstreut, theils mehr in Gruppen angeordnet; 4. Markhaltige Faserzüge, die als oberflächliches und tiefes Mark angeordnet sind. —

Die specielle Gliederung der Aussenschicht ist geknüpft an die Topographie der grauen Substanz, so dass im Allgemeinen drei über einander gelegene Gebiete unterscheidbar sind, die sich in ihrer dorso-ventralen Ausdehnung von hinten nach vorn ganz wie die entsprechenden Partien der Innenschicht verhalten.

Von diesen drei Gebieten ist das unterste durch das ganze Zwischenhirn hindurch das breiteste. Sein hinteres Drittel, nach vorn bis zur Gegend des Chiasma, wird aussen bedeckt von dem *Tractus commissurae transversae* und dem *Tr. comm. postchiasmaticae*, die dann in der *Regio chiasmatica*

in die quere Richtung abbiegen; in der Tiefe wird es fast ganz von längsverlaufenden markhaltigen Nervenfasern des „tiefen Zwischenhirnmarkes" eingenommen, zwischen denen spärliche moleculare Partien mit einigen regellos liegenden Zellen eingeschaltet sind. Der Lage nach könnten sie dem *Nucleus tegmenti* entsprechen; der stricte Beweis fehlt. Noch caudal von der Chiasmagegend tritt eine schärfer gruppirte, dichtere Zellmasse auf, die als *Nucleus ventralis thalami* bezeichnet werde. Die Zellen stehen in unregelmässigem Kreise, verschieden dicht gelagert, um ein helleres Centrum, in das vorn das basale Vorderhirnbündel hineintritt. Durchsetzt wird der langgestreckte Kern von den Fasern der *Commissura suprainfundibularis*. Von ihm aus nach vorn gewinnt das ventrale Gebiet der Aussenschicht erheblich an dorso-ventraler Ausdehnung, ist aber ärmer an Zellen und markhaltigen Fasern. Die markhaltigen Fasern beschränken sich auf zwei Züge: das basale und das mediale Vorderhirnbündel; von zelligen Elementen ist am deutlichsten ein Zug, der vom *Nucleus ventralis* aus nach vorn dem lateralen Umfange des basalen Vorderhirnbündels folgt. —

Vorn geht die Aussenschicht von den *Partes subpalliales* aus in die Hemisphären über; in der *Pars terminalis* erfährt sie eine besondere selbständige, schon gewürdigte Entwickelung seitlich von und vor dem *Recessus opticus*. Vorzüglich wird die vor dem *Recessus opticus* gelegene *Lamina infraneuroporica* durch massige Entwickelung der Aussenschicht gebildet, die hier besonders durch die Einlagerung von Commissuren ausgezeichnet ist. Die am meisten dorsal gelegene, aus marklosen Fasern bestehende *Commissura pallii anterior* nimmt die am weitesten caudalwärts vorspringende Kante der *Lamina infraneuroporica* ein und wurde, da sie ganz subepithelial liegt, bereits bei der Innenschicht erwähnt. Die genauere Schilderung folgt beim Telencephalon. Unter ihr liegt die *Commissura anterior*, aus zwei Theilen, einer *Pars superior* und *Pars inferior* bestehend. Die *Pars superior* (*Pars interpeduncularis*) enthält auch in der Hauptsache marklose Fasern; sie wird ebenfalls beim Telencephalon Erwähnung finden. Die *Pars inferior* ist eine langgestreckte Decussatio markhaltiger Fasern, die aus den Innenwänden der Hemisphären kommen und jederseits ein „mediales Vorderhirnbündel" formiren. Bei diesem wird weiter unten auch die Decussatio erwähnt werden.

Hinter der *Regio chiasmatica* setzt sich die Aussenschicht in den *Lobus infundibularis* hinein fort und bildet aussen von der grauen Substanz desselben die compacten Theile des Lobus, von zahlreichen, feinen Markfasern durchsetzt. Als besondere modificirte Partien der Aussenschicht des *Lobus infundibularis* erscheinen die beiden schon geschilderten Körper, von denen der eine ein niedriges Polster auf dem hinteren Theile des Bodens, der andere (*Pars anterior* der Hypophysis, Reissner) ein quergelagertes wurstförmiges Gebilde darstellt, das der caudalen Wand des Lobusanliegt und mit seinen beiden vorwärts gekrümmten Enden auch noch die Seitenwände des Lobus eine Strecke weit umgreift. Die beiden genannten Körper zeigen Uebereinstimmung ihrer Structur: sie bestehen aus Fasermassen, die in vielfach gewundenen Zügen angeordnet sind, und so auf dem Querschnitt das Bild von runden und länglichen Ballen geben. Innerhalb der Faserzüge liegen Zellen; zwischen ihnen verlaufen zahlreiche weite Blutgefässe (Fig. 22 e).

Das mittlere Gebiet der Aussenschicht tritt hauptsächlich zum *N. opticus* in enge Beziehung, dessen Fasern es, — bis zum vorderen Drittel des Zwischenhirns — bedecken. Diese Beziehungen gestatten es, einzelne Bezirke der Aussen-

schicht als besondere „Körper“ abzuscheiden; man hat sie als *Corpora geniculata* bezeichnet. — Im hinteren Theile, bis zur Chiasmagegend, liegt diesem Gebiet die untere Opticuswurzel auf, medial von dieser folgt eine Schicht molecularer Substanz, die auf Weigert-Präparaten sich durch ihre tiefer gelbe Färbung von der Umgebung absetzt und auf dem Querschnitt sichelförmig gestaltet ist: das *Corpus geniculatum internum* Bellonci's. Nach P. R. y Cajal treten in dieses hinein Collateralen, ja selbst Stammfasern aus der unteren Opticuswurzel und hören hier mit freien Endverzweigungen auf. Das *Corpus geniculatum internum* trennt die untere Opticuswurzel von der mittleren Schicht des tiefen Markes, zwischen dessen Fasern sich etwas dichter gruppirte Zellen von der *Pars media* des centralen Grau aus bis nahe an das *Corpus geniculatum internum* heranschieben. — Vor der Gegend des Chiasma, nach vorn so weit reichend, als die Opticusfasern das Zwischenhirn überziehen, ist das mittlere Gebiet der Aussenschicht ausgezeichnet durch das *Corpus geniculatum thalamicum* (Figg. 23 u. 24). Dies ist ein auf dem Querschnitt ovaler oder spindelförmiger Körper; hinten, wie ein Horizontalschnitt am besten zeigt, breiter als vorn. Die Verschmälerung nach vorn zu kommt zu Stande durch die zunehmende Verbreiterung der *Pars media* der Innenschicht, in deren Höhe er liegt. Der Körper ist allseitig von einem Mantel von Markfasern umgeben; das laterale, oberflächliche Marklager wird gebildet von den aufsteigenden Fasern des *Tractus opticus*; solche bilden auch die vordere Begrenzung und ziehen auch medial von dem Körper empor, um sich über ihm mit den oberflächlichen Tractusfasern zu vereinigen und so eine Abgrenzung des *Corpus geniculatum thalamicum* nach oben schaffen zu helfen. Ausserdem liegen aber dorsal, medial, ventral und caudal von dem *Corpus geniculatum* „tiefe“ Markmassen, deren einzelne Züge in sehr verschiedenen Richtungen verlaufen. Die Grundmasse des ganzen Gebietes ist ein dichtes Faserwerk, bestehend aus den freien Endarborisationen von Opticusfasern und Collateralen von solchen, sowie aus Dendriten von Zellen der Innenschicht. Das *Corpus gen. thal.* selbst enthält nur spärliche Zellen. Einige Opticusfasern durchsetzen es nur, ohne in ihm zu enden; Bellonci nahm dies für alle an, R. y Cajal hat jedoch die Endigung von Opticusstammfasern und Collateralen in ihm nachgewiesen. — Von den vordersten Opticusfasern wird die mittlere Partie der Aussenschicht eine Strecke weit sehr stark reducirt durch die starke Ausbreitung der *Pars media* der Innenschicht; ganz vorn geht sie dann in die Aussenschicht der Grosshirnhemisphäre über.

Das obere Gebiet der Aussenschicht schliesslich ist im Ganzen schmaler als die beiden anderen. In den hinteren Gebieten des Zwischenhirns dehnt es sich über der *Pars superior* der Innenschicht bis an das Ventrikelepithel aus; erst vorn wird es von diesem durch das *Ganglion habenulae* abgedrängt. Im Gebiet der *Pars intercalaris* geht die Aussenschicht an der Decke continuirlich von einer Seite zur anderen; hier ist ihr die markhaltige *Commissura tecti diencephali* eingelagert. In ähnlicher Weise setzt sie sich über den *Ganglia habenularum*, die *Commissura habenularis* enthaltend, von einer Seite auf die andere fort, während das Epiphysenpolster rein epithelial ist. — Aussen wird sie noch theilweise von Opticusfasern bedeckt, die ja sehr hoch am Zwischenhirn in die Höhe ziehen. Je weiter nach hinten, um so mehr ist dies der Fall; am höchsten steigt die vordere (dorsale) Opticuswurzel am Thalamus empor. Um in die äusseren Schichten des *Lobus opticus* einzutreten, dringen die von vorn her kommenden Opticusfasern der *Radix dorsalis* und *Radix*

intermedia aber auch eine kurze Strecke weit unter den Rand des Lobus, der den Thalamus überlagert, und überziehen auch hier noch des letzteren Aussenschicht. In diesem hintersten Gebiet ist die Aussenschicht verhältnissmässig breit und durch eine lockere intermediäre Zellschicht in eine äussere und innere Zone getheilt. Die äussere „moleculare" Zone setzt sich auf Weigert-Präparaten durch helle weisse Farbe von dem davor gelegenen (vom *Lobus opticus* nicht überlagerten) Theil der Aussenschicht, sowie von dem *Corpus geniculatum internum* ab und erscheint auf Horizontalabschnitten schön kreisrund begrenzt: dies ist wohl das, was Bellonci als „*Nucleus posterior*" bezeichnet hat. Die innere Zone wird von zahlreichen markhaltigen Nervenfasern eingenommen. Weiter nach vorn treten die Züge dieses tiefen Marklagers in die *Pars superior* der Innenschicht ein, in deren stark verbreiterte äusserste Partien die intermediäre Zellschicht übergeht. Die „Aussenschicht" ist somit von hier aus nach vorn nur schmal; sie ist an markhaltigen Fasern nicht sehr reich, erleidet aber über dem vorderen Theile des *Corpus geniculatum thalamicum* eine besondere Ausbildung zu einem dem *Corpus geniculatum* ähnlichen Körper, der von Bellonci als *Nucleus anterior superior Corporis geniculati thalamici* bezeichnet wird (Fig. 24). Auf dem Querschnitt von runder oder ovaler Form, wird er lateral von Opticusfasern bedeckt; medial, ventral und dorsal ist er ebenfalls von Markmassen umgeben, die zum Theil auch noch dem Opticus, zum Theil dem tiefen Mark angehören. Zwischen ihm und dem *Corpus geniculatum thalamicum* liegen dicke Markmassen, die noch einen dritten kleinen ähnlich aussehenden Körper umschliessen. Opticusfasern, die das *Corpus geniculatum* durchsetzt haben, treten in den *Nucleus anterior* ein. Nach R. y Cajal repräsentirt er ein Gebiet der Aussenschicht, in dem 1. sich verzweigende Opticusfasern, 2. Collateralen von solchen, 3. Dendriten von Zellen der Innenschicht einen dichten Plexus bilden. Die Opticuscollateralen hören hier mit freien Endarborisationen auf.

Vor dem *Nucl. anterior superior* ist die Aussenschicht verbreitert und wird von markhaltigen Faserzügen, die zur *Commissura habenularis* aufsteigen, durchsetzt. Sie geht in die mediale Hemisphärenwand über.

f) Markhaltige Fasermassen des Zwischenhirns.

f) Markhaltige Fasermassen des Zwischenhirns.

1. *Stratum medullare superficiale.*

Das oberflächliche Marklager überzieht die hinteren zwei Drittel des Zwischenhirns, zum Theil in dasselbe hineindringend. Dorsalwärts reichen seine Fasern hoch hinauf, am höchsten steigt die dorsale Opticuswurzel. Am Boden gehört zu dem System des oberflächlichen Markes der bei Weitem grösste Theil der Fasermassen der *Regio chiasmatica*. Es setzt sich aus folgenden drei Antheilen zusammen: *Stratum opticum* = Fasern des *Tractus opticus*; *Tractus commissurae transversae*; *Tractus commissurae postchiasmaticae*.

Stratum opticum.

Von den Opticusfasern liegt nur ein Theil dem ventralen und lateralen Umfang des Zwischenhirns einfach auf, ein anderer Theil dringt durch dessen Substanz hindurch. Dies geschieht aber in verschiedener Weise und giebt zur Entstehung mannigfaltiger Bildungen Anlass. Das Chiasma selbst ist eine totale Kreuzung der Opticusfasern. Es nimmt fast die ganze Höhe des vorderen Theiles der *Regio chiasmatica* ein. Die Fasern des *Nervus opticus* gruppiren sich, nachdem der Nerv an das Zwischenhirn herangetreten ist, in zwei Massen.

Der grössere Antheil tritt in einem dicken Bündel dorsalwärts in die Substanz des Zwischenhirns ein und bildet den dorsalen Theil des Chiasma, der bis dicht an das schmale Grau am Ventrikelboden emporreicht. Die Kreuzung erfolgt in ihm so, dass die Bündel beider Seiten gleichzeitig caudalwärts ziehen und ihre ventralen Fasern zuerst (am weitesten vorn) auf die andere Seite treten, die am meisten dorsal gelegenen zuletzt. Diese dorsalen sind also in abnehmender Stärke ventral vom Ventrikel nach hinten zu verfolgen (Fig. 24). Der oberflächlichere Antheil der Opticusfasern nimmt die ventrale Hälfte des Chiasma ein. Dorsale und ventrale Hälften des Chiasma erscheinen gewöhnlich eine Strecke weit innerhalb des Chiasma durch eine Spalte getrennt (Fig. 24).

Die in der dorsalen Hälfte des Chiasma gelegenen Fasern (Fig. 24) weichen gleich nach der Kreuzung auf ihrem horizontal nach aussen durch die Zwischenhirnsubstanz gehendem Verlaufe eine kurze Strecke weit in dünnen Bündeln aus einander und formiren so Maschen, durch die die Fasern des medialen Vorderhirnbündels hindurch treten. Lateral davon vereinigen sie sich wieder mit den anderen Fasern. Indem die Fasermassen nun dorsalwärts umbiegen, findet eine neue Divergenz statt: die hintersten wenden sich caudalwärts, um weiterhin die *Radix posterior Tractus optici* zu bilden, die sich anschliessenden verlaufen immer steiler zum Mittelhirn aufwärts, die vordersten schliesslich steigen fast senkrecht am Zwischenhirn auf. Diese letzteren treten in Beziehung zum *Corpus geniculatum thalamicum*. Die meisten ziehen aussen von diesem Körper in die Höhe und bilden seine oberflächliche Faserbedeckung, ein tiefgelegener Theil umkreist aber das basale Vorderhirnbündel an seinem Ventralumfang, durchsetzt die Zellmasse an dessen lateralem Umfange und steigt dann medial vom *Corpus geniculatum thal.* auf, ein Theil der Fasern dringt selbst durch das *Corpus geniculatum* hindurch (Fig. 24). Die meisten dieser in der Tiefe verlaufenden Fasern vereinigen sich am oberen Rande des *Corpus geniculatum* wieder mit den oberflächlich verlaufenen, doch kommen einige auch in ihm selbst zur Endigung und von den nur vorbeipassirenden gehen Collateralen ins Innere des Körpers ab, um hier mit freien Endigungen aufzuhören. Oberhalb des *Corpus geniculatum thalamicum* verhalten sich die Fasern in ähnlicher Weise zu dem *Nucleus anterior superior Corp. genic. thal.* Auch in ihm ist eine primäre Endstätte für Opticusfasern zu sehen. Die Fasern, die das *Corpus geniculatum thalamicum* und den *Nucleus anterior superior* nur überzogen oder durchsetzt haben, steigen dann weiter caudalwärts am dorso-lateralen Umfange des Thalamus auf; sie bilden die *Radix anterior* und *intermedia* des *Tractus opticus* und dringen auch eine Strecke weit unter den Rand des *Lobus opticus* vor, ehe sie in dessen äusserste Schichten abbiegen. Auf diesem Verlauf über den Thalamus treten auch wieder zahlreiche Opticusfasern in die Aussenschicht ein, besonders in das vom Lobus überlagerte Gebiet, das schon als Bellonci's *Nucleus posterior* Erwähnung fand. Die meisten der Fasern, wenn nicht alle, durchsetzen aber dies Gebiet nur, um dann wieder herauszutreten und sich den anderen beizugesellen. — Die Fasern, die weiterhin die hintere Wurzel des *Tractus opticus* bilden, laufen nur am unteren Rande des *Corpus geniculatum thalamicum* vorbei. Hier zeigt die ganze Fasermasse durch Einlagerung einer grösseren Menge Gliagewebe eine, besonders auf dem Horizontalschnitt auffällige, olivenförmige Anschwellung. Die hintere Wurzel formirt sich bald hinter dem Chiasma und zieht mit geringer Steigung nach hinten. Sie liegt dem Gebiete der Thalamusaussenschicht an, das oben als *Corpus geni-*

culatum internum bezeichnet wurde und giebt, wie R. y Cajal mittheilt, auch Collateralen in diesen Körper ab.

Tractus commissurae transversae.

(*Decussatio transversa*; Gudden'sche Kreuzung. *Commissura inferior*; Bellonci.)

Die *Commissura transversa* ist der mittelste der drei Kreuzungszüge, die hinter dem *Chiasma opticum* in der *Regio chiasmatica* liegen. Seine Fasern verlaufen in dicken Bündeln quer und sammeln sich nach der Kreuzung zu einem kräftigen Tractus, der caudalwärts umbiegt und zunächst der ventralen Opticuswurzel medial eng anliegt, dann aber sich mehr ventral von dieser Wurzel lagert und von ihr durch das *Corpus geniculatum internum* getrennt wird. Sein weiterer Verlauf an der Oberfläche des *Pedunculus cerebri*, ventral von der ventralen Opticuswurzel, ist bereits bekannt (Figg. 17 bis 19).

Tractus commissurae postchiasmaticae.

(Kreuzung der Pedunculärfasern Bellonci; *Commissura postchiasmatica*, Kreuzung der basalen Opticuswurzel, Edinger.)

Die *Commissura postchiasmatica* liegt ebenfalls hinter dem Chiasma, am meisten ventral. In ihr tritt der aus dem *Ganglion ectomamillare* des Mittelhirns kommende Tractus (Fig. 19) in querem Verlaufe auf die andere Seite. Sein vorderes Ende ist unbekannt; Bellonci nimmt einen nicht näher bestimmten Theil des Vorderhirns an.

2. *Stratum medullare profundum.*

Auf nähere Angaben über die Faserzüge des tiefen Zwischenhirnmarkes muss hier verzichtet werden, da dies schwierige Gebiet noch durchaus nicht genügend mit exacten Methoden durcharbeitet ist. So sei nur die allgemeine Topographie der wichtigsten Züge angeführt.

Die Eintheilung in drei über einander gelegene Gebiete, wie sie für die Innen- und Aussenschicht im Allgemeinen durchführbar ist, lässt sich selbst noch in der Anordnung der Fasermassen erkennen, wenn auch naturgemäss stellenweise gestört. Die Hauptfasermasse gelangt als Fortsetzung des Ventrolateralstranges von hinten her in das ventrale Gebiet des hintersten Zwischenhirnabschnittes und nimmt hier, seitwärts von der Communicationsstelle des *Ventriculus lobi infundibularis* mit dem Zwischenhirnventrikel einen beträchtlichen Raum ein. Dies gilt aber nur für das hintere Gebiet des Zwischenhirns, nach vorn bis zur Gegend des *Nucleus ventralis*; von hier aus nach vorn ist das ventrale Zwischenhirngebiet nur von dem basalen und medialen Vorderhirnbündel eingenommen. Was nun den Verbleib der Fasern des Ventrolateralstranges angeht, so steigen 1. zunächst auf der Grenze von Mittel- und Zwischenhirn dicke Bündel, rechtwinklig umbiegend, direct senkrecht empor zur *Commissura posterior*. 2. Von der Gegend des *Nucleus ventralis* aus biegt ein grosser Antheil der Fasern nach vorn und oben ab, steigt hinter dem *Corpus geniculatum thalamicum* empor und dann weiter nach vorn am medialoberen Rande dieses Körpers, genau auf der Grenze zwischen den lateralen Partien der *Pars superior* und *media* der Innenschicht. Von diesem Hauptzuge aus dringen zahlreiche Fasern in die lateral weit ausladende *Pars superior* der Innenschicht. 3. Ein Theil der Fasern aus dem Ventrolateralstrang setzt sich am ventral-medialen Rande des *Corpus geniculatum thalamicum*, dorsal vom basalen Vorderhirnbündel, nach vorn fort und steigt weiter vorn schräg aufwärts, um in der lateral verbreiterten Partie der *Pars media* der Innenschicht zu enden. — Die sub 2. und 3. genannten Züge entsprechen Edinger's *Tractus*

thalamo-spinales et -bulbares, Osborn's *Direct diencephalic sensory tract.* — 4. Auch die Fasern des nachher als *Tractus descendens commissurae habenularis* zu schildernden Zuges scheinen aus den sub 3. genannten Fortsetzungen des Ventrolateralstranges zu kommen. 5. Ein Theil der Fasern des Ventrolateralstranges findet im hinteren Gebiete des Zwischenhirns sein vorderes Ende. Die *Pars inferior* der grauen Innenschicht, in die feine Fasern aus dem Ventrolateralstrang eintreten, die Zellen der Aussenschicht und der *Nucleus ventralis* könnten als End- resp. Anfangsstationen in Betracht kommen. Hierzu gehören die Fasern des Bindearmes (*Tractus tegmento-cerebellaris*), die nach Edinger hier ihren Anfang nehmen. 6. Auch in den *Lobus infundibularis* treten Fasern aus dem Ventrolateralstrang ein. 7. Schliesslich tritt ein Theil der Fasern hinter dem *Chiasma opticum* auf die andere Seite. Diese Kreuzung wird nachher als *Decussatio suprainfundibularis* Erwähnung finden.

Das vordere Ende des hinteren Längsbündels, *Fasciculus longitudinalis medialis*, vermochte ich mit Sicherheit nicht festzustellen.

Durch den sub 2. genannten, auf der Grenze von *Pars superior* und *Pars media* verlaufenden Faserzug wird das obere, durch den sub 3. genannten dorsal vom basalen Vorderhirnbündel (also auf der Grenze von *Pars media* und *P. inferior*) hinziehenden Faserzug wird das mittlere Gebiet der Markfasern ventralwärts begrenzt. Innerhalb dieser Gebiete selbst laufen hauptsächlich longitudinale Züge. In der mittleren Markfaserlage sind besonders auffallend dicke Bündel, die in longitudinaler Richtung von der Metathalamusgegend aus nach vorn und aussen zum *Corpus geniculatum thalamicum* ziehen. Die obere Markfaserlage wird hauptsächlich repräsentirt durch Fasern, die in der *Pars superior* der grauen Substanz verlaufen. In dünnen Bündeln ziehen sie von dem Metathalamusgebiet aus nach vorn, innerhalb der lateralen lockeren Zellmassen der *Pars superior*. Hinten sieht man viele von ihnen in das tiefe Mark des Mittelhirns eintreten; ihr vorderes Ende verliert sich theils in der *Pars superior* der grauen Substanz selbst, theils am *Corpus geniculatum thalamicum* und dem *Nucleus superior*; feine Bündel treten auch in die *Commissura habenularis*. Einen *Tractus Ganglii habenulae ad Mesencephalon* hat Edinger angegeben.

Was schliesslich die übrigen Gebiete der grauen Substanz anlangt, so sind dieselben sehr viel ärmer an markhaltigen Fasern als die *P. superior*. In der *P. media* finden sich wesentlich sehr dünne, in verschiedenen Richtungen verlaufende Fasern; ein stärkeres Bündel zieht nur vorn von der Gegend der *Commissura habenularis* herab (*Tractus descendens Commissurae habenularis*). In die *P. inferior* treten im hinteren Gebiete des Zwischenhirns sehr reichlich Nervenfasern aus dem ventralen Gebiete des tiefen Markes.

Decussatio suprainfundibularis. (Kreuzung der *Fibrae ansulatae*, Bellonci.)

Am meisten dorsal und caudal kreuzen sich in der *Regio chiasmatica* Fasern, die aus dem Zwischenhirn, theils durch das basale Vorderhirnbündel hindurch, theils aussen um dasselbe herum, absteigen. Auf Horizontalschnitten sieht man, dass sie nach der Kreuzung caudalwärts umbiegen, nicht zu einem dichten Bündel gruppirt, sondern ziemlich locker, um sich den Ventralsträngen anzuschliessen. Die innersten laufen dicht neben der *Pars inferior* der grauen Substanz. Ihre beiderseitigen Enden werden verschieden angenommen. Nach Bellonci kommen sie nicht aus dem Zwischenhirn, sondern steigen nur durch

dieses (innerhalb des tiefen Marklagers) aus dem *Lobus opticus* herab; ihr anderes Ende konnte auch Bellonci nicht feststellen. — Zu einer anderen Auffassung ist, auf Grund von Degenerationspräparaten, Wlassak gelangt. Danach stammen sie (oder doch wenigstens ein Theil der Kreuzungsfasern) aus der grauen Substanz des Zwischenhirns über dem basalen Vorderhirnbündel und wenden sich nach der Kreuzung, dem *Tractus opticus* eng anliegend, also in sehr oberflächlicher Lage, zum Mittelhirndach empor, in dessen Schicht 15 sie von vorn her eintreten. Wlassak bezeichnet ihre Gesammtheit als „opticoides Bündel".

Basales Vorderhirnbündel. (Mit dem „medialen" Vorderhirnbündel zusammen von Edinger als „basales Vorderhirnbündel" bezeichnet. Rundes Bündel; Köppen. *Basal prosencephalic tract.*; Osborn. *Pedunculi cerebrales externi*; Bellonci.)

In den vorderen zwei Dritteln des Zwischenhirns findet sich seitwärts in der ventralen Partie der Aussenschicht ein aus markhaltigen und marklosen Fasern, sowie aus Zellen zusammengesetztes Gebilde von rundem Gesammtquerschnitt (Figg. 23, 24). Hinten beginnt es, durchsetzt von den Fasern der *Decussatio suprainfundibularis* in der Gegend des *Nucleus ventralis*, zieht von hier aus über die Fasern des *Chiasma opticum* hinweg nach vorn, an seinem lateralen Umfange von einem langen Zug von Zellen begleitet (Fig. 24), und aussen bedeckt von den Fasern des *Tractus opticus*. Vor den vordersten Fasern des *Stratum opticum* gelangt der Zug, dessen Verlaufsrichtung nicht rein nach vorn, sondern zugleich etwas lateralwärts geht, in mehr oberflächliche Lage und bedingt hier die *Prominentia fascicularis*. Vom Zwischenhirn aus tritt er in den ventralen Theil der Hemisphäre, in dem er lateral vom *Ganglion basale* noch eine Strecke weit nach vorn zu verfolgen ist, doch mit mehr ovalem, in dorso-ventraler Richtung längstem Durchmesser (Figg. 25, 26, 28). Hinter dem *Foramen interventriculare* steht er in Beziehung zu der *Pars superior* s. *interpeduncularis* der *Commissura anterior*, die sich zwischen den beiderseitigen Tractus ausspannt, und zudem zeigt er hier eine beträchtliche Anschwellung durch Einlagerung besonders reichlicher Zellmassen.

Die markhaltigen Fasern dieses Gebildes repräsentiren das basale Vorderhirnbündel. Wie Pedro Ramón gezeigt hat, sind sie in der Hauptsache Axencylinder der Zellen des *Ganglion basale*, denen sich aber auch Fasern von Zellen der lateralen Mantelgegend anschliessen. Dazu kommen noch Axencylinder der Eigenzellen des basalen Vorderhirnbündels, die da, wo der Schenkel der *Commissura interpeduncularis* sich dem Bündel anlegt, geradezu einen besonderen Kern formiren. Sein hinteres Ende findet jedenfalls ein grosser Theil der Fasern in der Gegend des *Nucleus ventralis Thalami*, in dessen Centrum die Fasern eindringen. Andere scheinen weiter caudalwärts zu ziehen.

Den markhaltigen Fasern des basalen Vorderhirnbündels schliessen sich die marklosen der *Pars superior* s. *interpeduncularis* der vorderen Commissur an und begleiten jene nach vorn und hinten (s. Telencephalon).

Mediales Vorderhirnbündel. (*Thalamus-Tuber-cinereum*-Bahn; Köppen. *Infundibular tract.*; Osborn. *Pedunculi cerebrales interni*; Bellonci.) Mit diesem Namen fasse ich die ganze Masse sehr feiner markhaltiger Fasern zusammen, die in lockerer Anordnung, aber doch zu einem einheitlichen Zuge vereinigt, medial von dem basalen Vorderhirnbündel durch das Zwischenhirn ziehen. Die Fasern stammen aus der medialen Hemisphärenwand (s. diese) und

ein grosser Theil von ihnen kreuzt sich mit denen der anderen Seite in einer langgestreckten Kreuzung, die dicht über dem *Recessus opticus* in der *Lamina terminalis* liegt (*Pars inferior commissurae anterioris*; s. Vorderhirn). Caudal von dieser Semidecussatio legen sich die Fasern des medialen Vorderhirnbündels dem medialen Umfange des basalen Vorderhirnbündels an (Figg. 23, 24) und ziehen hier durch die ventrale Partie des Zwischenhirns caudalwärts, durch die Maschen der dorsalen Fasern des *Chiasma opticum* und der Fasern der *Decussatio suprainfundibularis* hindurch und enden hauptsächlich hinter der *Regio chiasmatica* in dem *Lobus infundibularis*. Einige ziehen weiter caudalwärts. Was die Herkunft der Fasern anlangt, so hat Pedro Ramón in dem ganzen Fasercomplex zwei Züge unterschieden: den *Tractus cortico-medialis* und den *Tractus olfactorius commissuralis*; s. Vorderhirn.

Commissura tecti diencephali. Diese aus markhaltigen Fasern bestehende Commissur ist nur der vordere, im Anschluss an die starke Verlängerung der *Pars intercalaris* weit nach vorn ausgedehnte Theil der *Commissura posterior*. Sie liegt dicht über dem Ventrikelepithel in der *Pars intercalaris* und ihre Seitenschenkel fasern in verschiedenen Richtungen in die Aussenschicht aus einander. Sie wird durchsetzt von dem *Nervus parietalis* (s. „Anhangsgebilde" des Zwischenhirns).

Commissura habenularis (*Commissura superior*, *Commissura tenuissima*, *Supracommissur*).

Von der Gegend des *Ganglion habenulae* und der *Commissura habenularis* aus ziehen nach verschiedenen Richtungen hin eine Anzahl von Faserzügen, über die sich bisher erst wenig Bestimmtes angeben lässt. Zunächst ist ein markloser und ein markhaltiger Faserantheil der Commissur zu unterscheiden.

Den marklosen Antheil nennt P. Ramón *Faisceau cortico-habenularis*; um Missverständnisse zu vermeiden, sei er als *Tractus cortico-habenularis lateralis* bezeichnet. Er nimmt den vorderen Theil der Commissur ein; seine Fasern ziehen an der dorsalen Oberfläche des Zwischenhirns lateralwärts dicht hinter der Verwachsungsstelle des *Polus occipitalis* mit dem Zwischenhirn. So gelangen sie an den *Polus occipitalis*, umgreifen dessen ventro-caudalen Umfang und wenden sich an seinem lateralen Umfange nach vorn, um immer in ganz oberflächlicher Lage am lateralen Umfange der *Pars pallialis* der Hemisphäre nach vorn zu ziehen. Sie scheinen bis in den *Lobus olfactorius* zu gelangen.

Ueber die markhaltigen Fasern, die zur *Commissura habenularis* in Beziehung treten, ist noch weniger mit Bestimmtheit zu sagen. Ein kräftiges Bündel markhaltiger Fasern tritt ziemlich weit vorn von der Gegend der Commissur herab, dabei über die *Pars media* der Innenschicht lateralwärts ziehend. Spärliche Fasern aus ihm wenden sich nach vorn und verlaufen dorsal von dem *Nucleus supracommissuralis* (also auch dorsal von der *Commissura pallii*) zur medialen Hemisphärenwand: *Tractus Ganglii habenulae ad Proencephalon* (Edinger) s. *Tractus cortico-habenularis medialis*. Die Hauptmasse der Fasern steigt aber ventral- und caudalwärts herab, durch die lateralvordere Partie der *Pars media* der zelligen Innenschicht hindurch: *Tractus descendens commissurae habenularis*. Das Bündel geht mir am dorsalen Umfange des basalen Vorderhirnbündels verloren; die Fasern scheinen hier in der Fortsetzung des Ventrolateralstranges caudalwärts umzubiegen. Bemerkenswerth ist, dass von den Fasern, die aus der medialen Hemisphärenwand kommen,

sich einige nicht dorsalwärts zur *Commissura habenularis*, sondern ventralwärts wenden und sich dem *Tractus descendens* in seinem absteigenden Verlaufe anschliessen. Das sind offenbar die Fasern, die Pedro Ramón als Fornix anspricht.

Hinter dem *Tractus descendens* treten noch kräftige Fasern in die *Commissura habenularis*, die aussen von der *Pars superior* der zelligen Innenschicht durch die moleculare Aussenschicht aufsteigen. Neben der Commissur bilden sie ein dickes Faserbündel, das aber nach kurzem Verlauf undeutlich wird. Die Fasern, die es zusammensetzen, scheinen durch die *Pars superior* der Innenschicht von hinten her zu kommen. Als *Tractus Ganglii habenulae ad Mesencephalon* bezeichnet Edinger dünne Fasern, die vom *Ganglion habenulae* resp. der *Commissura habenularis* aus innerhalb der *Pars superior* der Innenschicht nach hinten zum Mittelhirndach verlaufen. Schliesslich ist auch für den Frosch ein *Tractus habenulo-peduncularis* (*Fasciculus retroflexus*, Meynert'sches Bündel) beschrieben, der vom *Ganglion habenulae* aus ventral- und caudalwärts herabzieht und durch das Zwischen- und Mittelhirn hindurch zum *Ganglion interpedunculare* (s. *Isthmus cerebri*) gelangt, wo sich die Fasern mit denen der anderen Seite kreuzen.

g) Anhangsgebilde des Zwischenhirns.

g) Anhangsgebilde des Zwischenhirns.

1. *Hypophysis cerebri.*

Die *Pars anterior* der Hypophyse besteht aus dicht gedrängt liegenden grosskernigen Zellen, die in eine faserige Grundmasse eingelagert sind. Diese feinfaserige Grundmasse bildet an der dorsalen Seite des Körpers eine dichtere zusammenhängende Lage. Der ganze Körper ist von einer dünnen bindegewebigen Kapsel umgeben, deren Befestigung an der *Pars posterior* der Hypophysis offenbar eine sehr lockere ist: die *P. posterior* löst sich sehr leicht los. Dagegen besteht eine innigere Verbindung der *Pars anterior* mit dem Querwulst des *Lobus infundibularis*. Beide Gebilde liegen sich sehr eng an, wie Fig. 22 e zeigt (in Fig. 8 ist nur die allgemeine Topographie ersichtlich, die Theile dagegen zu weit von einander getrennt), doch ist eine deutliche Grenze zwischen beiden erkennbar, die gebildet wird durch die Kapsel der *Pars anterior Hypophyseos* und durch Blutgefässe, die sich zwischen die Kapsel und den infundibularen Querwulst eindrängen. Dass aber der Zusammenhang der Theile ein sehr inniger sein muss, geht daraus hervor, dass bei Fortnahme der *P. anterior* der Hypophyse auch die caudale Wand des *Ventriculus lobi infundibularis* zerstört wird. Seitwärts sind die dünnen Wände der Kammern des *Saccus endolymphaticus* an der *P. anterior* der Hypophyse befestigt.

Die *Pars posterior* besteht aus vielfach gewundenen Schläuchen, die aber kein deutliches Lumen erkennen lassen. Ebenso wenig ist es möglich, Ausführungsgänge darzustellen. Auch dieser hintere Abschnitt ist abgekapselt und löst sich leicht von der Umgebung los. —

Die beiden Theile der Hypophyse sind nach v. Kupffer genetisch von einander unterschieden: die *P. anterior* ist ectodermaler, die *P. posterior* entodermaler Abkunft. Die *P. anterior* nimmt ihre Entstehung vor der *Membrana pharyngea* und entspricht somit der Rathke'schen Tasche (Palaeostoma v. Kupffer's). Die *P. posterior* repräsentirt den „präoralen Darm" v. Kupffer's (Seessel'sche Tasche, Selenka'sche Gaumentasche der höheren Vertebraten). Dieser Schilderung v. Kupffer's tritt Valenti insofern entgegen, als nach ihm nicht die als „präoraler Darm" aufzufassende Ausbuchtung, sondern eine

dahinter gelegene Ausstülpung der dorsalen Darmwand den entodermalen Antheil der Hypophyse bilden soll. Andere Autoren (Goette, Orr, Lundborg) geben nur eine einheitliche ectodermale Anlage der Hypophyse an. — Dass die Hypophysis des Frosches sich aus mehreren Theilen zusammensetze, war schon früheren Untersuchern bekannt; die Zahl der angegebenen Theile wechselt, je nachdem die Autoren neben den beiden epithelialen Abschnitten auch den faserigen Querwulst des *Lobus infundibularis* mit zur Hypophyse rechnen. Die Frage, ob dem Frosch ein *Saccus vasculosus* („Infundibulardrüse" Rabl-Rückhard's) zukomme, d. h. eine Austülpung der membranösen Dorso-Caudalwand oder des *Tuber cinereum* des *Lobus infundibularis*, wird verschieden beantwortet. Edinger beschreibt einen weit ausgedehnten, bis zur Oblongatabasis reichenden, dünnhäutigen Sack als *Saccus vasculosus*, doch scheint hier eine Verwechselung mit den Kalksäcken des *Saccus endolymphaticus* vorgekommen zu sein. Mehr für sich hat die Meinung v. Kupffer's, der den Querwulst der hinteren Infundibularwand als eine dem *Saccus vasculosus* entsprechende Bildung auffasst. Dieser entsteht nach v. Kupffer als hohle Ausstülpung vom *Ventriculus lobi infundibularis* aus, und wird erst später zu dem soliden faserigen Gebilde, das er beim erwachsenen Frosch darstellt.

Die in Fig. 22 b dargestellten „*Partes laterales*" der Hypophyse finde ich bei Larven in Zusammenhang mit der Hypophyse. Sie stellen beim erwachsenen Frosch kurze, platte Schlauchrudimente dar, die ohne Zusammenhang mit den übrigen Theilen der Hypophyse weiter vorn dem lateral-ventralen Umfange des *Lobus infundibularis* jederseits anliegen.

2. *Pediculus corporis pinealis.* Epiphysenstiel. Der Epiphysenstiel ist ein hohler, dünnwandiger, vorn blind endigender Canal, der hinten mit dem Zwischenhirnventrikel communicirt. Er ist in dorso-ventraler Richtung abgeflacht, zudem häufig nicht gleichmässig calibrirt, sondern mit flachen Ausbuchtungen versehen. Vorn, am blinden Ende, sind diese stärker ausgebildet. Die Wand des Canales besteht aus hohen, mit Flimmern versehenen Epithelzellen, die in einfacher Lage einer dünnen Membran aufsitzen.

N. parietalis. In Begleitung des Epiphysenstieles verläuft ein markhaltiger Nerv oder richtiger ein Tractus, der bisher wohl stets übersehen worden ist. Das dünne, aber aus kräftigen markhaltigen Fasern bestehende Bündel besitzt an der Decke des Zwischenhirns in der Mittelliuie sein intracerebrales Ende. Die Fasern sind bis nahe an das Epithel zu verfolgen, das den ventralen Umfang der *Commissura posterior* bekleidet. Von hier aus zieht das Bündel in longitudinalem Verlauf nach vorn, supraepithelial, und ventral von den Fasern der *Commissura tecti diencephali* am Dach der *Pars intercalaris* gelegen. So gelangt es nach einem nicht unbeträchtlichen intracerebralen Verlauf hinter die Wurzel des Epiphysenstieles, verlässt hier das Gehirn und legt sich dem dorsalen Umfange des Epiphysenstieles auf, an dem es noch eine Strecke weit nach vorn zu verfolgen ist. Von ihm aus läuft es über die Paraphyse nach vorn, durchsetzt die Sagittalnaht und den Rückenlymphsack, um in das Stirnorgan einzutreten. Einmal fand ich ein feines Bündel an dem Ventralumfang des Epiphysenstieles, wohl einen Theilast des Nervenstammes. Das hintere Ende steht wohl zu den spärlichen Zellen in Beziehung, die dorsal vom Ventrikelepithel liegen. Auf Sagittalschnitten, die das Bündel besonders gut zur Anschauung bringen, fand ich einmal einige Fasern schon vor dem eigentlichen hinteren Ende des Bündels ventrikelwärts abbiegen. — Wie auch immer Ursprung und Function des Bündels sich herausstellen mögen, jedenfalls ist es,

da das Stirnorgan einen Gehirntheil repräsentirt, nicht einem peripheren Nerven gleich zu stellen, sondern einem intracerebralen Tractus, ganz analog den beiden „*Nervi*“ *optici*; nur ist der Verlauf in der dorsalen Mittellinie sehr bemerkenswerth. — Der extracraniale Theil ist schon längere Zeit bekannt. (de Graaf u. A.)

Bemerk. Als „Epiphysis“ wurde beim Frosch von früheren Autoren (Wyman, Rathke, Stieda u. A.) die viel deutlicher in die Augen springende blutgefässreiche Paraphyse beschrieben. Erst Goette (1875) erkannte die eigentliche Epiphyse und zeigte auch, dass zu dieser das Organ gehöre, das zuerst Stieda (1865) als „Stirndrüse“ beschrieben hatte und das dann von Leydig als rudimentäres Sinnesorgan angesprochen worden war. Im Speciellen beschrieb Goette die Entwickelung der Epiphyse nicht ganz zutreffend; erst de Graaf (1886) hat die genaue Schilderung derselben gegeben. — Die Bezeichnung *Nervus parietalis* ist eine provisorische, insofern als noch nicht entscheidbar ist, ob der so genannte Nerv wirklich dem gleichnamigen, von Strahl und Martin bei Reptilien gefundenen Gebilde entspricht. Ursprung und Verlauf scheinen eher gegen die Homologisirung zu sprechen.

3. *Paraphysis*, *Nodus vasculosus* (Fig. 21). Die Paraphyse ist bei ihrer ersten Entstehung eine hohle dorsalwärts gerichtete Ausstülpung des epithelialen Zwischenhirndaches. Im Laufe der weiteren Entwickelung treibt sie zahlreiche hohle Sprossen, zwischen denen sich Blutgefässe in grosser Anzahl ausbreiten, so dass ein drüsiges, stark vascularisirtes Organ entsteht. Das Epithel der Schläuche besteht aus einer einfachen Lage niedriger Zellen ohne Flimmern.

Die Paraphysis ist lange Zeit für die Epiphyse gehalten worden. Erst Goette lehrte die wahre Epiphyse kennen und bezeichnete das kleine rothe Knötchen vorn am Dach des Zwischenhirns als „Adergeflechtsknoten“. Doch spricht er bei Schilderung der Entstehung derselben nur von Einstülpungen des Hirndaches durch die Gefässplexus, nicht von einer besonderen Ausstülpung. Von anderer Seite wurde der Adergeflechtsknoten auch als *Plexus choriordeus superior* (Supraplexus der Amerikaner) bezeichnet, und unter diesem Namen figurirt das Gebilde häufig. Selenka wies zuerst darauf hin, dass bei vielen Thieren am vorderen Theile des Zwischenhirndaches sich eine besondere Ausstülpung finde, die er als Paraphysis bezeichnet. v. Kupffer wies ihr Vorhandensein bei sehr jungen Larven von Rana nach; ich kann dasselbe bestätigen. Seitdem ist ganz allgemein anerkannt, dass der „Adergeflechtsknoten“ Goette's die zu einem blutgefässreichen drüsigen Organ entwickelte Paraphysis ist.

4. Die *Plexus chorioidei*, *medius* und *inferior*, deren Blutversorgung später zur Sprache kommt, werden an ihrer Unterfläche von kubischen Epithelzellen bekleidet, die erheblich grösser sind als die platten Elemente an den übrigen Theilen der Ventrikeldecke und auch höher als die Zellen der Paraphysenschläuche.

5. Entwickelungsgeschichtliche und vergleichende Bemerkungen über die Gebilde des Zwischenhirndaches.

Die Verhältnisse, wie sie am Zwischenhirndach des erwachsenen Frosches bestehen, differiren von denen bei der Froschlarve, und da diese letzteren für das Verständniss der entsprechenden Theile bei den übrigen Vertebraten, sowie zur Erklärung der vielfach schwankenden Nomenclatur von Wichtigkeit sind, so

sei kurz auf sie eingegangen, im Anschluss vor Allem an die Schilderung v. Kupffer's.

Am Zwischenhirndach der Larve folgt vor der *Commissura posterior* erst ein postpinealer Abschnitt, der dem Schaltstück des erwachsenen Thieres entspricht („Schalthirn", „Diencephalon" v. Kupffer). Darauf folgt der Zirbelstiel und dann ein kurzer präpinealer Dachabschnitt, der vorn durch die *Commissura habenularis* s. *superior* begrenzt wird. Vor dieser findet sich dann ein längerer Theil: das „Parencephalon" oder „Nebenhirn" v. Kupffer's, vorn begrenzt durch eine ins Innere des Ventrikels ragende vascularisirte quere Epithelfalte, das *Velum transversum*. Den in ihm eingeschlossenen Gefässplexus nennt Froriep zweckmässig: *Plexus veli transversi*. Die Vorderwand des Velum bildet zugleich die Hinterwand einer dorsalwärts gerichteten Ausstülpung des Daches, der Paraphysis. Auf diese folgt schliesslich die dünne *Lamina terminalis*. — Die Veränderungen, die hiergegen das Zwischenhirndach des erwachsenen Frosches zeigt, und auf die in der Hauptsache bereits v. Kupffer hingewiesen hat, sind folgende: 1. es wächst der zwischen Epiphysenstiel und *Commissura superior* gelegene Abschnitt stark aus (zum „Epiphysenpolster"); 2. der ganze als „Parencephalon" oder „Nebenhirn" bezeichnete Abschnitt wird durch starke Vergrösserung des *Plexus veli* eingestülpt, d. h. zum Epithelüberzug dieses Plexus, der nun *Plexus chorioideus medius* genannt wird, aufgebraucht. Ein Parencephalon findet sich somit als besonderer Abschnitt des Zwischenhirndaches beim erwachsenen Frosche nicht mehr. 3. Die Paraphyse wächst zu dem stark vascularisirten drüsenförmigen Organ aus; 4. vor der Paraphyse wird die obere Hälfte der *Lamina terminalis* durch den *Plexus chorioideus inferior* eingestülpt.

Bei einem Vergleiche mit anderen Vertebratengehirnen, wie Burckhardt deren viele im Medianschnitt dargestellt hat, fällt auf, dass der als Epiphysenpolster bezeichnete Gehirnabschnitt keine constante Beziehung zur *Commissura superior* besitzt. Bei den meisten Vertebraten folgt diese Commissur dicht vor dem Zirbelstiel, und an sie schliesst sich erst ein längerer Abschnitt als „Zirbelpolster", der vorn durch das *Velum transversum* mit dem *Plexus veli* begrenzt wird. Es ist klar, dass in diesem Falle das „Zirbelpolster" dem entspricht, was v. Kupffer bei der Froschlarve Parencephalon nennt, und was beim erwachsenen Frosch zum Ueberzug des *Plexus chorioideus medius* verwendet wird. Ein dem Zirbelpolster des erwachsenen Frosches entsprechender Abschnitt (Stück zwischen Epiphysenstiel und *Commissura superior*) ist bei der Froschlarve sehr gering entwickelt und fehlt den anderen Vertebraten gewöhnlich ganz. Der *Plexus chorioideus medius* des erwachsenen Frosches ist dann auch mehr als der *Plexus chorioideus medius* der meisten übrigen Vertebraten. Bei letzteren ist er = *Plexus veli transversi*, beim erwachsenen Frosch = *Plexus veli transversi* + *Parencephali*.

h) Verbindungen des Zwischenhirns.

h) Verbindungen des Zwischenhirns.

Die bisher bekannten Verbindungen des Zwischenhirns sind, provisorisch zusammengestellt, folgende:

1. Als aus der *Medulla oblongata* und dem Rückenmark kommend werden die Züge betrachtet, die aus der Fortsetzung des Ventrolateralstranges zur *Pars superior* und *media* der Innenschicht aufsteigen. (*Tractus thalamospinales et -bulbares* Edinger's; *Direct sensory diencephalic tract.* Osborn.)

2. Aus der caudalen Zwischenhirngegend kommt der *Tractus tegmentocerebellaris* (Bindearm), der zum Kleinhirn zieht (Edinger).

3. Zum *Ganglion isthmi* und den hinteren Partien des Mittelhirndaches (*Corpus quadrigeminum posterius*) sind die Fasern der *Commissura transversa* zu verfolgen. Ihr vorderes Ende ist unbekannt.

4. Zum *Ganglion interpedunculare* gelangt der *Fasciculus retroflexus* aus dem *Ganglion habenulae*.

5. Zu dem an der Mittelhirnbasis gelegenen *Ganglion ectomamillare* zieht der *Tractus commissurae postchiasmaticae*. Vorderes Ende, sowie Bedeutung unbekannt.

6. Zum *Lobus opticus* des Mittelhirns bestehen Verbindungen, die von der Gegend des *Corpus geniculatum thalamicum* und des *Nucleus anterior superior*, also primären Opticusendstätten ausgehen, ferner solche vom *Ganglion habenulae* resp. der *Commissura habenularis* aus. Auch von den Fasern der *Decussatio suprainfundibularis* wird angegeben, dass sie zum Mittelhirndach aufsteigen.

7. Vom *Ganglion basale* des Vorderhirns her gelangen die Fasern des basalen Vorderhirnbündels zum *Nucleus centralis* des caudalen Zwischenhirngebietes.

8. Die Fasern des medialen Vorderhirnbündels aus dem *Lobus olfactorius* und der medialen Hemisphärenwand gelangen in den *Lobus infundibularis*. Wohin die aus diesem caudalwärts ziehenden Fasern gehen, ist unbekannt.

9. Mit der medialen Hemisphärenwand besteht ferner eine Verbindung zum *Ganglion habenulae* durch den *Tractus cortico-habenularis medialis*. Fasern aus der medialen Hemisphärenwand, die mit diesem Tractus verlaufen, sich dann aber ventro-caudalwärts wenden, sind in ihrem Verbleib unbekannt (Fornix?).

10. Zur lateralen Hemisphärenwand, und zwar zu deren dorsaler Hälfte, ziehen die Fasern des *Tractus cortico-habenularis lateralis* aus der *Commissura habenularis*.

11. Die *Commissura pallii anterior* und die *Pars superior* der *Commissura anterior* scheinen in der That Commissuren des Telencephalon zu sein und werden bei diesem erwähnt werden.

12. Mit der Retina steht das Zwischenhirn in Verbindung durch den *N. opticus*. Nach R. y Cajal ist es als sicher anzunehmen, dass verschiedene Gebiete der Aussenschicht des Zwischenhirns primäre Opticusendstätten darstellen (*Corpus geniculatum thalamicum*, *Nucleus anterior superior*, *Corpus geniculatum internum*).

13. Mit dem Stirnorgan besteht eine Verbindung des Zwischenhirns durch den als *N. parietalis* beschriebenen Tractus.

Aus dieser Zusammenstellung geht hervor, dass das Zwischenhirn sowohl mit hinter, wie vor ihm gelegenen Theilen in Verbindung steht. Dagegen ist mit Sicherheit noch nicht festgestellt, ob es Züge giebt, die es auf ihrem Wege vom Telencephalon zu caudalen Hirntheilen nur passiren.

6. Telencephalon. Endhirn.

6. Telencephalon.

(*Hemisphaeria* und *Lobi olfactorii*.)

Jede Hemisphäre ist ein bei dorsaler Ansicht (Fig. 4) länglich eiförmig erscheinendes Gebilde, das sich nach vorn hin verschmälert

und hier in den *Lobus olfactorius* übergeht, von diesem durch eine flache Ringfurche, *Fovea limbica* abgesetzt. Bei lateraler Betrachtung zeigt sich, dass an jeder Hemisphäre zwei Abschnitte zu unterscheiden sind, von denen nur der dorsale die Eiform besitzt, während der ventrale einen niedrigen Unterbau unter jener bildet. Der dorsale ist die *Pars superior* s. *pallialis* („Pallium" kurzweg), der ventrale die *Pars inferior* s. *subpallialis* („Subpallium").

Bemerk. Die Bezeichnung *Pars basalis* ist hier absichtlich vermieden wegen des Anklanges an den Begriff „Basalganglion", der eine ganz bestimmte Bedeutung besitzt. Mit „*Pars subpallialis*" ist Alles bezeichnet, was ventral vom Pallium liegt, also auch das Septum.

Die *Pars subpallialis* ist die directe Fortsetzung des gleichnamigen, also des seitlichen Theiles des Zwischenhirns. Von diesem aus setzt sich auf ihren lateralen Umfang die *Prominentia fasciculoris* eine Strecke weit fort (Fig. 5). Sie ist von dem darüber gelagerten Pallium getrennt durch eine longitudinal verlaufende Impression, die nach vorn bis zu dem *Bulbulus olfactorius accessorius* reicht: *Sulcus limitans lateralis*. Auch am medialen Umfange der Hemisphäre ist die Grenze von Pallium und Subpallium äusserlich markirt, und zwar durch die *Fissura arcuata* (*septi*), die hinten an dem oberen Rande der *Lamina supraneuroporica* beginnt und von hier aus absteigend nach vorn zieht. Der ventral von ihr gelegene subpalliale Theil der medialen Wand ist das Septum s. str. In Folge des absteigenden Verlaufes der Furche ist die *Pars subpallialis* hinten medial höher als aussen, vorn dagegen medial niedriger als aussen. Die mediale Hemisphärenwand zeigt in ihrem hintersten Abschnitt ventral von der *Fissura arcuata* oft noch eine zweite, schwächer ausgeprägte Längsfurche, die hinten an der unteren Grenze der *Lamina supraneuroporica* beginnt und nach kurzem Verlaufe verstreicht. Sie begrenzt mit der *Fissura arcuata* ein mittleres Gebiet des hinteren Abschnittes der medialen Hemisphärenwand, dem der Haupttheil des *Ganglion mediale septi* zu Grunde liegt (s. Fig. 28).

In sagittaler Richtung besitzt die *Pars subpallialis* nicht die gleiche Ausdehnung wie das Pallium, da dieses sich mit einer besonderen, caudal-dorsal gerichteten Verlängerung, dem *Polus occipitalis*, nach hinten über das Zwischenhirn hinüberlegt, mit dem es auch eine Strecke weit verwachsen ist. — So sind also in der Rich-

tung von hinten nach vorn an jeder Hemisphäre drei Abschnitte zu unterscheiden. Der hinterste ist der *Polus occipitalis* (Fig. 5). An ihn schliesst sich eine *Pars media* an, die äusserlich weder in ihrer dorsalen Hälfte gegen den *Polus occipitalis*, noch in ihrer ventralen Hälfte gegen das Zwischenhirn scharf abgesetzt ist. Im Inneren ist ihre hintere Grenze bestimmt durch das *Foramen interventriculare* (*For. Monroi*).

Der mittlere Theil ist dadurch ausgezeichnet, dass seine *Pars subpallialis* mit der *Pars terminalis* des Zwischenhirns verbunden ist. Da sich die ventrale Partie dieser *Pars terminalis* beträchtlich nach vorn hin, niedriger werdend, ausdehnt, so bewirkt sie auf eine längere Strecke eine mediane Vereinigung der subpallialen Hemisphärengebiete. Doch werden diese nicht in ganzer Höhe von dieser Vereinigung betroffen, da der dorsale, vorn mit der *Lamina supraneuroporica* abschliessende Theil der *Pars terminalis* jene starke Massenentwickelung der ventralen Hälfte nicht zeigt. Immerhin ist auch dieser dorsale Theil der *P. terminalis*, wenn auch nur in epithelialer Form, soweit nach vorn ausgedehnt, dass der hinterste Abschnitt des Septumgebietes, der das *Ganglion mediale septi* enthält, noch von dem Epithel des *Recessus superior* des Zwischenhirns überzogen wird. Das *Ganglion septi mediale* reicht somit bis in den dorsalen Umfang des *Foramen interventriculare* nach hinten. Vor der *Lamina supraneuroporica* liegt der Wulst, der das Ganglion enthält, frei zu Tage (Figg. 26, 28). An der Gehirnbasis setzt sich die *Pars subpallialis*, resp. die *Prominentia fascicularis* durch eine Furche von der *Pars basalis laminae terminalis* ab (Fig. 6). —

Der vorderste Abschnitt der Hemisphäre schliesslich ist von dem der anderen Seite durch die dorso-ventral durchschneidende *Fissura sagittalis* getrennt, die vorn dadurch begrenzt wird, dass die medialen Seiten beider *Lobi olfactorii* unter einander verwachsen sind.

Lobi olfactorii.

Die *Lobi olfactorii* schliessen sich vorn unmittelbar an die Hemisphären an und sind von diesen nur durch je eine seichte *Fovea limbica* getrennt. Diese verläuft am dorsalen Umfange von innen nach aussen und etwas caudalwärts, am lateralen erst etwas schräg nach hinten und unten, dann aber stärker nach hinten ausbiegend, um den *Bulbulus olfactorius accessorius* zu umgreifen (auf Fig. 5 nicht ganz correct angegeben); am ventralen Umfange quer nach innen, und am medialen, wo sie am undeutlichsten ist, wieder

schräg nach vorn aufsteigend. Demnach besitzt jeder Lobus an seinem dorsalen Umfange eine geringere sagittale Ausdehnung als ventral. Die medialen Flächen beider Lobi sind breit unter einander verwachsen; die hintere Grenze der Verwachsung läuft vor dem medialen Abschnitt der *Fovea limbica*, aber auch von vorn oben nach hinten unten. Am dorsalen und ventralen Umfange deuten ein seichter *Sulcus medianus dorsalis* und *ventralis* oberflächlich die Trennung an. Nach vorn zu verjüngen sich beide *Lobi olfactorii* erheblich und nehmen in ihrer ventralen Hälfte die vorderen (medialen) Wurzeln der *Nn. olfactorii* auf. Jeder *N. olfactorius* tritt aber noch mit einer zweiten, schwächeren, hinteren oder lateralen Wurzel in den *Lobus olfactorius* seiner Seite ein. Diese hintere Wurzel zieht am lateral-ventralen Lobusumfange in einer seichten Furche (*Sulcus radicis posterioris*) eingelagert caudalwärts und endet in einer dicht vor dem lateralen Abschnitte der *Fovea limbica* gelegenen Anschwellung, die als *Bulbulus olfactorius accessorius* (Nebenbulbus) bezeichnet werden kann. Zur Ausbildung eines Hauptbulbus kommt es beim Frosch nicht; das dem Eintritt der medialen Olfactoriuswurzel entsprechende vordere untere Gebiet des *Lobus olfactorius*, die *Regio bulbaris principalis*, ist nur leicht verdickt (s. Bau des *Lobus olfactorius*).

Bau des Telencephalon.

Bau des Telencephalon.

Das Vorderhirn des Frosches stellt, verglichen mit dem höherer Vertebraten, einen indifferenten Zustand dar, insofern als alle Hemisphärenwände unter sich noch ein fast gleichartiges Verhalten zeigen, und der Gegensatz, der sich später zwischen den einzelnen Abschnitten ausbildet, noch kaum angedeutet ist. So ist zunächst von einem Ueberwiegen des Pallium über die subpallialen Theile, wie es die Säuger zeigen, noch keine Rede. Aber auch unter den Abschnitten des Subpallium besteht noch nicht der Gegensatz zwischen medialen und lateralen Theilen, der bei den höheren Wirbelthieren die lateralen Partien zu einem mächtigen Stammganglion sich entwickeln lässt, während die medialen Partien dagegen zurücktreten, ja, die mediale Hemisphärenwand sogar in grosser Ausdehnung auf ein Epithel verdünnt und durch den *Plexus chorioideus lateralis* ins Innere des Ventrikels eingestülpt wird. Im Gegentheil: beim Frosch ist sogar die mediale Hemisphärenwand mächtiger ausgebildet als die laterale; ein *Plexus chorioideus lateralis* ist nicht vorhanden. Der *Lobus olfactorius* erscheint äusserlich durchaus als nur wenig abgesetzter Theil der Hemisphäre.

Auch in seinem histologischen Aufbau documentirt das Vorderhirn des Frosches einen niedrigen Zustand durch das starke Zurücktreten markhaltiger Nervenfasern. Es mangelt sowohl der Hemisphäre wie dem *Lobus olfactorius* das dicke supraventriculäre Marklager, das bei den höheren Wirbelthieren so

charakteristisch ist. Auf Grund dieses Merkmales müsste man beim Frosch das Vorderhirn unter allen Hirnabschnitten als den wenigst entwickelten bezeichnen; doch ist nicht zu verkennen, dass der *Lobus olfactorius* bereits einen hohen Grad histologischer Differenzirung aufweist, und auch das Pallium in den Grundzügen bereits die Structureigenthümlichkeiten der Rinde höherer Wirbelthiere besitzt.

Der Besprechung der Massenanordnung muss auch hier wieder die Besprechung des Hohlraumsystemes vorangehen.

a) *Ventriculus Telencephali.* a) Ventriculus Telencephali.

Jede Hemisphäre enthält in sich den *Ventriculus hemisphaerii* s. *lateralis*, der hinten durch das *Foramen interventriculare* mit dem Zwischenhirnventrikel communicirt, vorn sich in den *Lobus olfactorius* als *Ventriculus lobi olfactorii* fortsetzt. Eine caudale Fortsetzung der dorsalen Hälfte des Ventrikels, *Cornu posterius*, dringt in den *Polus occipitalis*. Der Querschnitt dieses *Cornu posterius* (Fig. 25) ist sichelförmig, medialwärts concav, lateralwärts convex gekrümmt. Je näher dem *For. interventriculare*, um so mehr

Fig. 26.

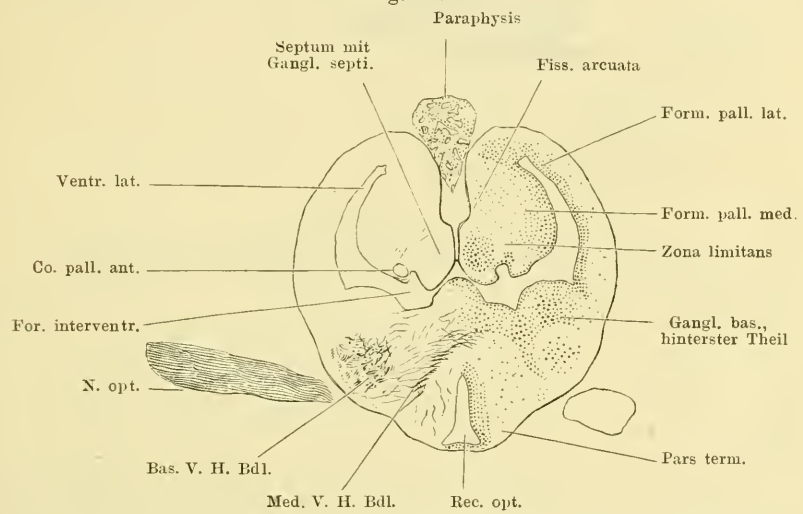

Querschnitt durch die Gegend der Foramina interventricularia (For. Monroi). Vergr. 12fach.

dehnt er sich mit seinem untersten Ende medialwärts aus, und schliesslich communicirt dieser innere untere Zipfel durch das *Foramen interventriculare* mit dem *Recessus superior* des Zwischenhirns (Fig. 26). Dicht vor dem *Foramen interventriculare* dehnt sich der Ventrikel auch in die *Pars subpallialis* hinein aus und stellt von hier aus nach vorn einen in transversaler Richtung schmalen Raum dar, der zunächst eine beträchtliche Höhe besitzt, nach vorn zu, durch Aufsteigen des Bodens, immer niedriger wird, und in dem *Lobus olfactorius* durch Uebergang des Bodens in die Decke blind abschliesst. Seine mediale Wand zeigt die meisten Complicationen des Reliefs (Fig. 27, a. f. S.). Vom *For. interventriculare* aus nach vorn zieht an ihr ein Sulcus entlang: *Sulcus intermedius* (P. R. y Cajal). In seinem hinteren Abschnitte verläuft er erst ziemlich horizontal, dann aber krümmt er sich stark nach abwärts, bis nahe an den Boden herab. In einem dorsalwärts concaven scharfen Bogen geht er dann in einen Sulcus über, der nach vorn oben aufsteigt und als *Sulcus praepallialis* bezeichnet wurde.

Der von beiden Sulcis begrenzte palliale Abschnitt der medialen Hemisphärenwand wölbt sich stark ins Innere des Ventrikels vor, ganz besonders stark vorn, wo der *Sulcus intermedius* in den *Sulcus praepallialis* umbiegt. Der ganze Wulst heisse *Eminentia pallialis medialis*. Vor ihm, d. h. vor dem *Sulcus praepallialis*, liegt am Eingang des *Ventriculus lobi olfactorii* ein schmaler Wulst, der ebenfalls schräg von oben und vorn nach unten und hinten an der medialen

Fig. 27.

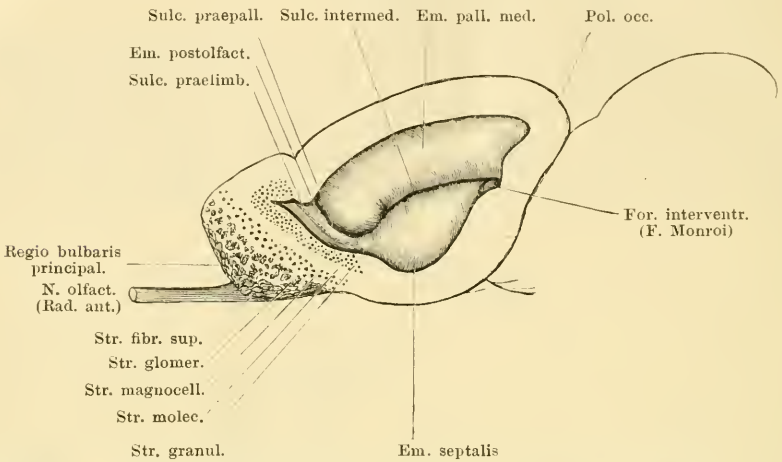

Mediale Wand der linken Hemisphäre, durch Fortnahme der lateralen Wand freigelegt. Auf die Schnittflächen des Lobus olfactorius sind die Schichten desselben eingetragen.

Ventrikelwand herabzieht: *Eminentia postolfactoria* (petit lobule postolfactif. P. Ramón). Sie entspricht dem medialen Abschnitt der *Fovea limbica* und wird durch einen schwach ausgebildeten Sulcus, den man als *Sulcus praelimbicus* bezeichnen könnte, vorn begrenzt. Dieser Sulcus giebt genau die hintere Grenze für die Ausdehnung des *Stratum granulosum* an der medialen Hemisphärenwand an. Vor ihm ist die mediale Wand des *Ventriculus lobi olfactorii* nur noch sehr kurz. — Ventral von dem *Sulcus intermedius* ist auch die untere Hälfte der medialen Hemisphärenwand stark in den Ventrikel vorgewölbt: *Eminentia septalis* (s. Fig. 27 und 28). Unterhalb der Stelle, wo der *Sulcus intermedius* sich bis fast an den Boden herabsenkt und in den *Sulcus praepallialis* übergeht, erreicht der Wulst, der bis hierher immer niedriger wird, sein vorderes Ende. Vor ihm folgt die mediale Wand des *Ventriculus lobi olfactorii*.

(Bemerk. Die Bezeichnungen: *Septum ou cloison* für die *Eminentia pallialis medialis*, und: *Epistriatum* für die *Eminentia septalis*, die P. Ramón gebraucht, beruhen auf einer zweifellos irrigen Vergleichung des Amphibien- und Reptilienhirns.)

Die laterale Ventrikelwand ist viel dünner als die mediale und ziemlich gleichmässig glatt, oft ohne besonderes Relief. Auf der Grenze der pallialen und subpallialen Hälfte findet sich manchmal eine leichte Einziehung, die horizontal von hinten nach vorn zieht. Der Uebergang in die laterale Wand des *Lobus olfactorius* erfolgt entsprechend dem lateralen Abschnitt der *Fovea limbica*, d. h. in der ventralen Hälfte mehr caudal, als in der dorsalen Hälfte, und auch mehr caudal als an der medialen Wand.

Mediale und laterale Ventrikelwand gehen ventral wie dorsal gegen einander gekrümmt in einander über (*Angulus ventralis* und *dorsalis*). Die dorsale Hälfte des Ventrikels, deren laterale Wand die dünnste und nachgiebigste Partie der gesammten Umwandung darstellt, ist häufig ausgedehnter, als die ventrale.

Der *Ventriculus lobi olfactorii* ist nach dem Gesagten ein Raum, dessen Wände verschieden grosse Ausdehnung besitzen. Er bildet den blinden Abschluss des *Ventriculus lateralis*, der so erfolgt, dass der Boden des Seitenventrikels von der Gegend der *Fovea limbica* an in einem flachen, ventralwärts convexen Bogen nach vorn oben aufsteigt und so mit der Fortsetzung der Decke zusammenstösst, die selbst sich nur wenig herabsenkt. Auch der laterale und dorsale Abschnitt der *Fovea limbica* giebt äusserlich ziemlich genau die Grenze

Fig. 28.

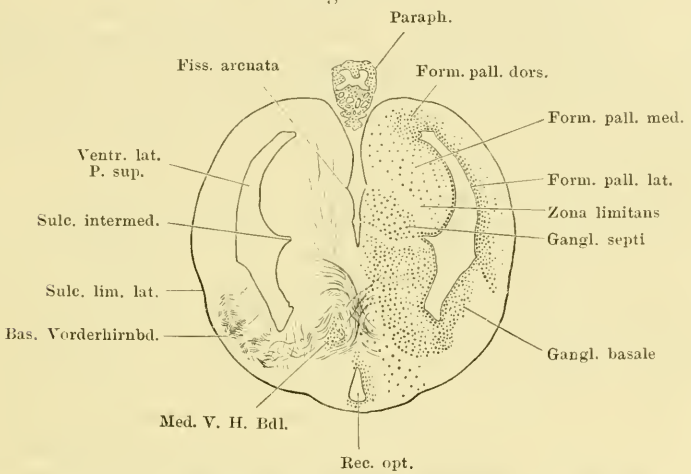

Querschnitt durch den hintersten Theil der Hemisphären. Vergr. 12fach.

des *Ventriculus lobi olfactorii* an (d. h. die Ausdehnung des *Stratum granulosum*, s. u.); an der medialen Wand entspricht dagegen die *Fovea limbica* der *Eminentia postolfactoria*. Dieselbe ist hier zum *Lobus olfactorius* hinzugerechnet, weil sie sich vom *Stratum granulosum* des *Lobus olfactorius* äusserlich viel weniger scharf absetzt, als von der hinter ihr gelegenen *Eminentia pallialis medialis*, mit der sie freilich in der Structur mehr übereinstimmt. — In Folge des schrägen Aufsteigens des Bodens des Ventrikels ist dieser länger als die anderen Wände. Aus demselben Grunde ist der vordere untere Theil des *Lobus olfactorius* solide.

b) Epithel des Telencephalon.

b) Epithel des Telencephalon.

Die Epithelzellen sind cylindrisch oder keulenförmig, mit Flimmerhaaren versehen, und bilden eine zusammenhängende, den Ventrikel begrenzende Lage. Ihr peripheres Ende geht in einen langen mit kleinen Zotten besetzten Fortsatz über, der unter mehrfachen Theilungen durch die Innen- und Aussenschicht zieht, und dessen Aeste mit kleinen conischen Anschwellungen unter der Pia enden. Diese Ependymzellen mit ihren Fasern stellen die einzigen Gliaelemente des Vorderhirns dar. Die Zellen am medial-ventralen Umfange eines jeden *Ventriculus lobi olfactorii* senden ihre Ausläufer, convergent mit den ent-

sprechenden der anderen Seite, zu dem seichten *Sulcus medianus ventralis*, der beide Lobi oberflächlich scheidet.

c) Bau des Hemisphärium.

c) Bau des Hemisphärium.

In der Hemisphäre des Frosches sind zu unterscheiden: 1. zellreiche Innenschicht; 2. zellarme Aussenschicht (moleculare Schicht).

Das Massenverhältniss beider Schichten zu einander wechselt in den einzelnen Abschnitten recht erheblich, und auch die specielle innere Ausbildung der Schichten ist in den einzelnen Gebieten eine verschiedene. So lassen sich innerhalb der Innenschicht gewisse „Formationen“ oder Bezirke von Zellmassen abscheiden, die schon durch die Anordnung der Elemente als besondere zusammengehörige Bildungen erscheinen. Vor allen Dingen macht sich ein solcher Unterschied geltend in dem Aufbau der *Pars pallialis* und der *Pars subpallialis*, die daher gesondert zu betrachten sind. —

Ueber den feineren Aufbau des gesammten Telencephalon beim Frosch verdanken wir Pedro Ramón y Cajal die ausführlichsten und genauesten Angaben, denen ich weiterhin in der Schilderung folge. Die erste Darstellung des Baues des Pallium auf Grund von Golgi-Präparaten gab Oyarzum. Neben diesen beiden Autoren sind zu nennen S. Ramón y Cajal, Neumayer und Kölliker.

Pars pallialis (Figg. 25, 26, 28).

Die Anordnung der Massen gestattet vorläufig die Unterscheidung von drei Gebieten des Hemisphärenmantels: *Formatio pallialis medialis*, *Formatio pallialis dorsalis*, *Formatio pallialis lateralis*. Der *Polus occipitalis* ist lediglich eine nach hinten gehende Ausstülpung der *Pars pallialis* der Hemisphäre und ist demnach allseitig von *Formatio pallialis* umgeben. Die basalen Zellmassen hören am *Foramen interventriculare* auf und hinter diesem umzieht eine Fortsetzung der lateralen Mantelformation auch den ventralen Umfang des *Cornu posterius*.

Diesen drei „Mantelformationen“ ist gemeinsam, dass sie im Allgemeinen die Structur erkennen lassen, die die „Rinde“ der höheren Wirbelthiere charakterisirt. Der bei dem ersten Blick auffallendste Unterschied ist der, dass ein supraventriculäres (subcorticales) Marklager beim Frosch erst in den Anfängen entwickelt ist, da die meisten Faserzüge in der molecularen Aussenschicht liegen. So kommt es, dass das „Rindengrau“ unmittelbar an das Ventrikelepithel stösst und als „centrales“ Grau imponirt. Es liegt hier ein primitives Verhalten vor. charakterisirt nicht sowohl durch die Anordnung und Ausbildung der grauen, als vielmehr durch die der weissen Massen. Von mehr untergeordneter Bedeutung erscheint es dagegen, dass die zelligen Elemente noch nicht in regelmässigen Lagen sortirt sind, sondern mehr durch einander liegen.

Formatio pallialis medialis (Tabique P. Ramón y Cajal 1894; Septum ou lame du fornix, Derselbe 1896). Diese Formation, durch sehr lockere Stellung der Zellen und Ausdehnung derselben bis nahe an die mediale Hemisphärenwand ausgezeichnet, nimmt das ganze Gebiet der *Eminentia pallialis* an der medialen Hemisphärenwand ein. Sie reicht also ventral bis nahe an den *Sulcus intermedius* und ist hier durch eine fast zellfreie *Zona limitans* von dem *Ganglion septi* getrennt. Jene *Zona limitans* liegt in der Verbindung der *Fissura arcuata* und des *Sulcus intermedius*, stellt also eine Platte dar, deren medialer Rand höher liegt, wie der laterale, und die zugleich in toto von hinten oben nach vorn unten absteigt, entsprechend dem Verlauf des *Sulcus*

intermedius. Vorn wird die *Formatio pallialis medialis* begrenzt durch den *Sulcus praepallialis*, medial von welchem sie in das Grau der *Eminentia postolfactoria* übergeht. Die Ausdehnung der Zellen des medialen Mantelgebietes bis nahe an die Oberfläche, wodurch die *Zona molecularis* sehr reducirt wird, ist darum besonders interessant, weil in diesem Gebiete bei den Reptilien eine deutliche Rindenformation (Ammonsrinde) vorhanden ist. Man kann in jenem Zustande der lockeren, weit peripheriewärts vorgeschobenen Zellmassen ein Vorbereitungsstadium für die Ausbildung der Rinde sehen.

Der feinere Bau zeigt bereits deutlichen „Rinden"-Charakter. P. Ramón unterscheidet hier drei verschiedene Zelltypen. Die meisten sind grosse Pyramidenzellen, mit ventrikelwärts gekehrter Basis, wenigen seitlichen und einem kräftigen peripheren Fortsatz. Letzterer theilt sich in mehrere stachlige Aeste, die die mediale Hemisphärenwand erreichen, und giebt auch den Axencylinder ab. Derselbe schickt ventrikelwärts Collateralen, die sich an der Bildung eines zwischen den Zellen gelegenen Faserplexus betheiligen, und medialwärts Zweige, die sich den Fasern des medialen Vorderhirnbündels (*Tractus cortico-medialis*) und wahrscheinlich auch denen der *Commissura pallii anterior* zugesellen. — Die zweite, seltene Zellform besitzt zahlreiche, nach allen Richtungen divergirende glatte Fortsätze und einen Axencylinder, der nach kurzem Verlauf an der medialen Seite der Zelle in seine Endäste zerfällt. Die dritte Form schliesslich ist die der Tangentialzellen, die nahe der inneren Oberfläche liegen und deren Axencylinder ebenfalls eine tangentiale Richtung einschlägt.

Von den Zellen der medialen Mantelformation entspringen die Fasern des *Tractus cortico-medialis*. Von den Fasern der *Commissura pallii anterior* findet, wie P. Ramón meint, hier ein Theil seinen Ursprung, ein anderer sein Ende. Die aus dem *Lobus olfactorius* stammenden Fasern des *Fasciculus bulbo-occipitalis* vertheilen sich, nach demselben Forscher, erst im medialen Mantelgebiete des *Polus occipitalis*.

Formatio pallialis dorsalis (Angle dorsal P. Ramón). Dies ist die Zellmasse, die die dorsale Kante des Ventrikels bedeckt. Vorn grenzt sie unterhalb des dorsalen Abschnittes der *Fovea limbica* an das *Stratum granulosum* des *Lobus olfactorius*. Entsprechend dem Verlaufe der genannten Furche reicht sie am weitesten von den drei Mantelformationen nach vorn. Sie schliesst sich hinsichtlich der Form und des Verhaltens ihrer Elemente der *Formatio pallialis medialis* an, doch liegen in ihr die Zellen viel dichter. Die Axencylinder der Pyramiden treten in den *Fasciculus cortico-medialis* ein, wahrscheinlich auch in den *Tractus commissurae pallii anterioris*. Andererseits finden sich gerade in diesem dorsalen Gebiete reichliche freie Endigungen der Fasern der *Commissura pallii*. Auch die Axencylinder der hier sehr reichlichen Tangentialzellen folgen dem Verlauf der Fasern des *Fasciculus cortico-medialis*. Mit der *Formatio pallialis medialis* zusammen repräsentirt das dorsale Mantelgebiet die Ammonsrinde höherer Vertebraten (Kölliker, P. Ramón).

Formatio pallialis lateralis (Porción superior de la corteza; Partion supérieure de la paroi externe du cerveau; P. Ramón y Cajal). Die laterale Wand der oberen Ventrikelhälfte wird von einer schmalen, zelligen Innenschicht belegt, in der die Zellen dicht und in regelmässigen Reihen stehen. Diese Formation ist in ihrem hinteren Abschnitte ventralwärts dadurch scharf begrenzt, dass ihr unterer Rand lateralwärts abbiegt und so eine nach aussen vorspringende Leiste bildet. Diese *Regio arcuata* s. *curva* (Région courbe, Porción

curva ó arqueada, P. Ramón y Cajal) bezeichnet also an der lateralen Hemisphärenwand die Grenze des pallialen und subpallialen Hemisphärenabschnittes, wie die *Zona limitans* an der medialen (Fig. 28). Von der Gegend des *Bulbulus olfactorius accessorius* an fällt der untere Rand der lateralen Mantelformation zusammen mit dem lateralen Abschnitt der *Forea limbica* und steigt dem entsprechend nach vorn auf. Eine *Zona arcuata* ist hier nicht mehr so deutlich abgesetzt, vielmehr ist die Grenzpartie der lateralen Mantelformation hier verbreitert und durch lockere Stellung der Zellen ausgezeichnet. So stösst sie an das *Stratum granulosum* des *Lobus olfactorius*.

In dem lateralen Mantelgebiet ist die Scheidung in eine schmale innere *Zona cellularis* und eine breite äussere *Zona molecularis* deutlich.

Die *Zona cellularis* enthält nach P. Ramón dreierlei verschiedene Zellformen. Die wichtigsten, am zahlreichsten vertretenen, sind Pyramidenzellen, die an Grösse von innen nach aussen abnehmen. Sie besitzen einen rundlichen oder birnförmigen Körper mit ventrikelwärts gerichteter, verdickter, oft fortsatzloser Basis und verjüngtem peripheren Ende, von dem zwei oder drei Fortsätze ausgehen. Diese theilen sich in divergirende stachlige Zweige, die in der *Zona molecularis* enden. Der Axencylinder nimmt seinen Ursprung bald central, bald peripher. Er tritt, manchmal nach complicirtem Verlauf zwischen den Zellreihen, in die *Zona molecularis*. Zahlreiche Collateralen gehen von ihm ab, die theils ebenfalls in der *Zona molecularis* sich den Fasern derselben beimischen, theils zwischen den Pyramidenzellen selbst verlaufen und so die erste Anlage eines subcorticalen Faserlagers bilden. Ihre Endigung ist unbekannt. In den oberflächlichen Zellschichten liegen ausserdem in spärlicher Anzahl rundliche Zellen mit zahlreichen divergirenden glatten Dendriten, die sich theils zwischen den Zellreihen, theils in der *Zona molecularis* vertheilen, und einem Axencylinder, der sich nach kurzem Verlauf in vielfache Endäste innerhalb der Zellschicht auflöst. Eine dritte Form schliesslich wird repräsentirt durch rundliche Zellen, deren Axencylinder in der *Zona molecularis* verzweigt endet.

Im Gegensatz zu der medialen und dorsalen Mantelformation, wo der Austausch der Beziehungen zwischen den einstrahlenden Fasern und den Zellen einerseits, sowie unter den einzelnen zelligen Elementen andererseits zwischen den locker stehenden Zellen selbst statt hat, vollzieht sich in der lateralen Mantelgegend die Verbindung der nervösen Elemente unter einader zum grössten Theil in einer besonderen *Zona molecularis*. Diese *Zona molecularis* setzt sich somit zusammen aus: a) den Endverästelungen der Ependymfasern; b) den Verzweigungen zahlreicher Dendriten der Innenzellen; c) zahlreichen hier endigenden Neuriten derselben Zellen; d) Neuriten von Innenzellen, die innerhalb der molecularen Schicht weiter verlaufen; e) Faserzügen, die von anderen Gegenden des Gehirns in die Rinde eintreten; f) Eigenzellen der molecularen Schicht nebst ihren Fortsätzen. — Was die Eigenzellen anlangt, so unterscheidet P. Ramón vier Formen: 1. kugelige oder birnförmige, deren varicöse Protoplasmafortsätze zum kleineren Theil zwischen den Pyramiden, zum grösseren in der *Zona molecularis* selbst enden, während der mit langen Collateralen versehene Axencylinder sich den peripheren Rindenfasern zugesellt; 2. kleine sternförmige Zellen mit zahlreichen nach allen Richtungen divergirenden kurzen Protoplasmafortsätzen und einem in der *Zona molecularis* nach kurzem Verlaufe sich vertheilenden Axencylinder; 3. Tangentialzellen; grosse Gebilde von Spindelform mit zwei langen Fortsätzen, von denen kleine periphere Dendriten in die

moleculare Schicht dringen, während der Axencylinder sich den Rindenfasern zugesellt; 4. dislocirte Pyramidenzellen, deren Axencylinder sich auch zu den Fasern der *Zona molecularis* begiebt. —

Was die Verbindungen der lateralen Mantelgegend anlangt, so lässt sich bisher nur angeben, dass in ihr die Fasern ihr Ende erreichen, die aus dem *Lobus olfactorius* austreten (s. Faserzüge des Telencephalon). Andererseits gehen, wie P. Ramón mittheilt, Axencylinder der lateralen Mantelzellen ventralwärts durch die *Regio arcuata* hindurch und gesellen sich dem basalen Vorderhirnbündel bei.

Pars subpallialis.

Auch in der *Pars subpallialis* lassen sich drei Gebiete unterscheiden: das laterale, das mediale, und das den unteren Rand des Ventrikels umsäumende, das eigentlich den Namen „basale" verdiente, aber, da der Name *Ganglion „basale"* bereits für einen Theil der *Pars lateralis* eingebürgert ist, zweckmässiger zur Vermeidung von Irrthümern als *Pars angularis* bezeichnet werden kann.

Die *Pars lateralis* ist das Gebiet des eigentlichen Basalganglions höherer Wirbelthiere, das Gebiet, das vor Allem dadurch ausgezeichnet ist, dass hier das basale Vorderhirnbündel seinen Ursprung nimmt. Freilich gilt

Fig. 29.

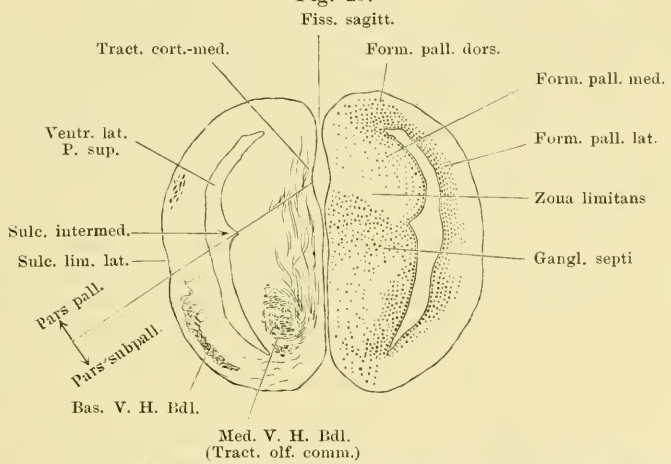

Querschnitt durch die Mitte der Hemisphären. Vergr. 12fach. Auf der linken Seite ist die Grenzlinie zwischen Pars pallialis und P. subpallialis angegeben.

letztere Beziehung mit Sicherheit nur für die mittlere Partie der ganzen lateralen Zellmasse, während der hintere und vordere Theil in ihrer Bedeutung noch unklar sind. Gerade diese mittlere Partie ist aber (Figg. 28, 29) nicht eine besonders dicke Zellansammlung, sondern, im Gegentheil, eine ziemlich schmale Zelllage, die ventral von der *Regio arcuata* s. *curva* beginnt und sich bis zur ventralen Kante des Ventrikels herabzieht, vom Ventrikelepithel durch eine zellfreie Zone getrennt. Die Zellen sind klein, ihre Axencylinder treten nach aussen und biegen hier in caudaler Richtung um, so das basale Vorderhirnbündel bildend, das in der ziemlich breiten *Zona molecularis* aussen vom Basalganglion eingelagert ist. Hinten, in der Nähe des *Foramen interventriculare*, ist die Zellmasse erheblich dicker; ganz besonders dick zwischen dem ventralen Umfange

des genannten Foramen und dem Seitenschenkel der *Pars superior commissurae anterioris* (Fig. 25). Wie hinten, so findet sich auch vorn, vor dem Vorderende des basalen Vorderhirnbündels, und hinter der *Fovea limbica*, eine Verbreiterung der lateralen Zellmasse, die bis nahe an die Oberfläche der Hemisphäre heranreicht. Davor, von der Gegend der *Fovea limbica* an, beginnt dann das *Stratum granulosum* des *Lobus olfactorius* das Gebiet am Ventrikelepithel einzunehmen.

Die subpalliale Hälfte der medialen Hemisphärenwand (das „Septum" s. str.) lässt zwei Territorien grauer Substanz unterscheiden: das dem Ventrikelepithel benachbarte centrale Grau des Septum, und die Massen, die mehr in der Tiefe der dicken Wand liegen und bis an die mediale Oberfläche der Hemisphäre heranreichen. Dieselben mögen als *Ganglion mediale Septi* zusammengefasst werden (Figg. 28, 29).

Centrales Grau des Septum (Epistriatum P. R. y Cajal). Dieses folgt dicht unter dem Epithel der *Eminentia septalis*, dorsalwärts bis an die *Zona limitans* emporreichend und ist durch Reihenstellung der Zellen ausgezeichnet. Es ist hinten erheblich dicker als vorn; vor den *Foramina interventricularia* und vor dem *Recessus superior* gehen die Massen beider Seiten innerhalb der dünnen *Lamina supraneuroporica* in einander über. Hinten endet das centrale Septumgrau am dorsalen Umfange des *Foramen interventriculare*, medial von dem vorderen Schenkel der *Commissura pallii anterior*. Vorn hört mit der *Eminentia septalis* auch das centrale Septumgrau auf, das Grau der *Eminentia postolfactoria* schliesst sich ihm an. Noch sei darauf aufmerksam gemacht, dass sich innerhalb des centralen Septumgrau, ganz vorn direct unter dem *Sulcus intermedius*, eine circumscripte Partie findet, die auch manchmal als kleines Tuberculum hervorragt und durch die Stellung der Zellen sich von der Hauptmasse des centralen Grau deutlich absetzt. Ihre Bedeutung ist bisher unbekannt.

Axencylinder von Zellen des centralen Septumgrau gelangen in das mediale Vorderhirnbündel (*Fasciculus cortico-medialis*).

Ganglion mediale Septi (*Ganglio primordial, Ganglion basal* P. R. y Cajal). Die mit diesem Namen zusammengefassten Zellmassen beginnen als auf dem Querschnitt runder Zellstrang bereits am lateralen Umfange des *Recessus superior* des Zwischenhirnventrikels und setzen sich von hier aus an Masse zunehmend nach vorn in der medialen Partie des Septum fort. Das Ganglion nimmt hier, in dem hinteren Gebiete, nur die obere Hälfte des Septum ein, dorsalwärts bis an die *Zona limitans* emporreichend, so dass ventral von ihm eine breite *Zona molecularis* zwischen dem centralen Septumgrau und der medialen Hemisphärenwand bleibt, in der das mediale Vorderhirnbündel verläuft. Lateralwärts stossen die Zellmassen des Ganglion an das centrale Grau, medialwärts reichen sie bis dicht unter die freie Oberfläche, deren dem *Ganglion septi* entsprechendes Gebiet manchmal vorgewölbt und durch eine leichte Furche ventralwärts begrenzt ist. Weiter vorn ändert das Ganglion seine Gestalt, indem es sich auch ventralwärts ausdehnt. Die directe Fortsetzung des hinteren Abschnittes, die nun als Haupttheil bezeichnet werden kann, bleibt mit ihrem dorsalen Rande der *Zona limitans* angeschlossen, senkt sich also nach vorn hin immer mehr herab. Von ihrem medialen Rande steigt nahe der Hemisphäreninnenfläche eine plattenartige Verlängerung ventralwärts, die bis an die periphere Zellmasse im unteren angularen Hemisphärengebiet reicht. Durch sie und das centrale Septumgrau wird eine zellarme Zone der medialen Hemisphärenwand begrenzt, die ihren dorsalen und vorderen Abschluss durch den Haupttheil des *Ganglion septi* erhält. In ihr liegt das mediale Vorderhirnbündel, dessen

Fasern den Haupttheil des Ganglion durchsetzen. Die *Zona limitans* begrenzt das *Ganglion septi* auch nach vorn; dasselbe bleibt somit auf die *Eminentia septalis* beschränkt und setzt sich in die *Eminentia postolfactoria* nicht fort.

Vor dem centralen Septumgrau ist das *Ganglion mediale septi* dadurch ausgezeichnet, dass in ihm die Zellen in kleinen Gruppen zusammenstehen. Auch von den Zellen des Septumganglion treten Axencylinder in das mediale Vorderhirnbündel ein und kreuzen sich im vordersten Abschnitt der *Pars inferior commissurae anterioris* mit denen der anderen Seite. Im dorso-medialen Theile des Septum, dicht unter der *Fissura arcuata*, verläuft der marklose *Tractus bulbo-occipitalis*, zu dem Fasern aus dem angularen Gebiete der Hemisphäre oberflächlich aufsteigen.

Das angulare, den unteren Winkel, oder richtiger, die untere Kante des Ventrikels umsäumende Zellgebiet ist nur dicht vor dem *Foramen interventriculare* schärfer gegen das laterale und mediale Gebiet abgesetzt. Es ist die Fortsetzung der grauen Massen, die am Boden des *Recessus superior* des Zwischenhirnventrikels liegen. Diese bilden vor der *Commissura pallii* einen einheitlich von einer Seite zur anderen ziehenden Belag des Ventrikelepithels, am Boden des *Recessus superior*, der jederseits in den hintersten Theil des *Ganglion laterale* (d. h. des „Basalganglion") übergeht. Vor den *Foramina interventricularia* und vor dem *Recessus superior* wird die *Lamina supraneuroporica* ebenfalls von einer zusammenhängenden Masse grauer Substanz eingenommen, die eine mediane Vereinigung des angularen Grau, sowie des centralen Grau des Septums beider Seiten herstellt. Von dieser Zellmasse, die auch gelegentlich als „Basalganglion" angesprochen worden ist (— sie könnte als *Nucleus laminae supraneuroporicae* bezeichnet werden —) setzt sich nach vorn das centrale Grau des Septum, sowie das angulare Grau fort. Letzteres ist aber, wie schon bemerkt, nur eine kurze Strecke weit gegen das laterale und mediale Grau deutlicher abgesetzt, vorn geht es in diese beiden Partien ohne Grenze über. Doch ist bemerkenswerth, dass es sich bis nahe an die freie Oberfläche der Hemisphäre ausdehnt. Die ventralwärts peripher vorgeschobene Masse, die nur in lockerem Zusammenhange mit der dem Epithel anliegenden steht, dehnt sich medialwärts bis zur Berührung mit dem *Ganglion mediale septi* aus. An der Grenze des *Lobus olfactorius* wird auch das angulare Grau durch das *Stratum granulosum* abgelöst.

Die *Pars angularis* wird durchsetzt von zahlreichen feinen markhaltigen Nervenfasern, den Axencylindern ihrer Zellen, die theils medialwärts in das mediale, theils lateralwärts in das basale Vorderhirnbündel eintreten. Ausserdem aber steigen von ihm aus an der Oberfläche der medialen Hemisphärenwand marklose Fasern aufwärts, deren Natur nicht festgestellt ist. Sie gelangen zu der Gegend des *Tractus bulbo-occipitalis*, und es liegt daher nahe, in den Zellmassen am unteren Winkel eine der *Area olfactoria* (Edinger) bei den Reptilien entsprechende Bildung zu sehen. Doch bleibt ihre Beziehung zu dem *Lobus olfactorius* noch festzustellen.

d) Bau des *Lobus olfactorius*.

d) Bau des Lobus olfactorius.

Der *Ventriculus lobi olfactorii* dringt, wie geschildert, in den hinteren Theil des Lobus ein, und bildet einen schmalen Raum, der nach vorn hin immer niedriger wird, indem sein Boden schräg aufsteigt (Fig. 27). Was die Massenanordnung um den Ventrikel anlangt, so lässt sich auch hier noch die primitive Anordnung: zellreiche Innenschicht und zellarme Aussenschicht, gut erkennen, doch sind einige Besonderheiten zu bemerken.

Zunächst ist als ein besonderes Gebiet von dem übrigen Lobus zu unterscheiden die *Eminentia postolfactoria*, die an der medialen Ventrikelwand dicht vor der *Eminentia pallialis medialis* liegt, von dieser durch den *Sulcus praepallialis* getrennt. In diesem Gebiete ist die Innenschicht schmal, die Aussenschicht breit; die Innenschicht gleicht in Form und Anordnung den Zellen der hinter ihr gelegenen *Formatio pallialis medialis*, aus der sie sich fortsetzt. In den übrigen Theilen des *Lobus olfactorius* ist dagegen die Innenschicht sehr verdickt. die einzelnen Elemente sind kleiner und liegen eng an einander gedrängt; die Innenschicht (die durchaus subepithelial liegt) führt hier den Namen *Stratum granulosum*, nach Analogie mit den Bezeichnungen bei höheren Wirbelthieren. Das *Stratum granulosum* grenzt hinten: medial an das Grau der *Eminentia postolfactoria*, dorsal an die *Formatio pallialis dorsalis*, lateral-dorsal an die *Form. pallialis lateralis*, lateral-ventral an das laterale Grau der *Pars subpallialis*, ventral an die *Pars angularis*. Von allen diesen Abschnitten des centralen Grau ist es durch seine Dicke und durch dichtere Stellung der kleinen Elemente abgesetzt. Seine hintere Ausdehnungsgrenze entspricht dorsal, lateral, ventral ungefähr der *Fovea limbica*; es umgiebt vorn das blinde Ventrikelende, reicht von hier aus am dorsalen Umfange nur wenig nach hinten, folgt aber dem ganzen absteigenden Boden (Fig. 27), und reicht lateral bis hinter die Gegend des *Bulbulus accessorius*. An der medialen Wand ist seine Ausdehnung beschränkt durch die *Eminentia postolfactoria*, von der es manchmal durch einen seichten *Sulcus praelimbicus* abgesetzt ist.

Die zellarme Aussenschicht (*Stratum moleculare*) des *Lobus olfactorius* ist die directe Fortsetzung der entsprechenden Schicht der Hemisphäre; entsprechend dem Verwachsungsgebiet beider *Lobi olfactorii* gehen die medialen Partien der Aussenschichten in einander über (das *Stratum granulosum* bleibt auf den Umfang eines jeden Ventrikels beschränkt).

Dieser primitive Zustand einer zelligen Innenschicht und einer zellarmen Aussenschicht ist aber wesentlich modificirt in den Partien des Lobus, in denen die Fasern des *N. olfactorius* eintreten. Diese Fasern, die *Fila olfactoria*, sind Fortsätze der Epithelzellen der Riechschleimhaut. Sie ordnen sich zu zwei Wurzeln, die als *Radix anterior* s. *medialis* und *Radix posterior* s. *lateralis* in ihrem groben Verhalten bereits beschrieben sind. Die Gebiete, in denen sie an den Lobus herantreten, sind durch Ausbildung besonderer Structureigenthümlichkeiten ausgezeichnet, die die *Formatio bulbaris* (Edinger) charakterisiren. Es sind drei solche Gebiete, die durchaus selbständig und ohne Zusammenhang bestehen, zu unterscheiden: ein grösseres, das den beiden vorderen (medialen) Wurzeln gemeinsam ist und den vorderen ventralen, soliden Theil des Lobus unter dem Ventriculus einnimmt. und zwei seitliche kleine, je eines für jede hintere (laterale) Wurzel.

Fig. 30.

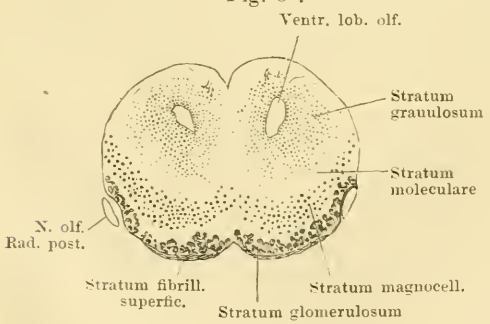

Querschnitt durch den mittleren Theil der Lobi olfactorii. Vergr. 12 fach.

Das Charakteristische der *Formatio bulbaris* ist: die betreffenden Partien werden oberflächlich überzogen von den Olfactoriusfasern, die ein *Stratum fibrillare superficiale* bilden; auf dieses folgt ein *Stratum glomerulosum*, in dem die Olfactoriusfasern in Beziehung treten zu den Ausläufern von Zellen, die ein *Stratum magnocellulare* bilden, d. h. von Zellen, die aus dem Verbande des centralen Grau peripheriewärts vorgeschoben sind und eine ganz besondere Bedeutung erlangt haben. Mit diesen drei Schichten ist das Wesentliche der *Formatio bulbaris* gegeben; dem *Stratum magnocellulare* folgt eine moleculare Schicht, die nichts weiter ist als ein Abschnitt der zellarmen Aussenschicht, und dann das *Stratum granulosum*, d. h. das centrale Grau, dessen Ausdehnung, die bereits geschildert wurde, allerseits die *Formatio bulbaris* übertrifft. Ein besonderes tiefes Marklager, wie es höheren Wirbelthieren zukommt, fehlt, ganz ebenso wie in der Hemisphäre, auch im *Lobus olfactorius* des Frosches; die den Lobus verlassenden Riechbahnen zweiter Ordnung ziehen in mehr peripherer Lage zu anderen Gehirntheilen. Sie bilden nur am dorsalen Umfange des Lobus ein dünnes, in der Aussenschicht gelegenes zusammenhängendes Marklager.

Die einheitliche *Regio bulbaris principalis* bildet den ventral-vorderen soliden Theil beider *Lobi olfactorii*, sie ist manchmal schon äusserlich als etwas verdickte Partie des Lobus abgrenzbar, doch kommt es nicht zur Bildung eines eigentlichen „Bulbus". Die hintere Ausdehnungsgrenze des Gebietes folgt nur ventral der *Fovea limbica*, trennt sich aber von dieser am lateralen Umfange und verläuft, mit geringerer Steigung als die *Fovea limbica*, vor dem *Bulbulus accessorius* vorbei nach vorn aufwärts, und dann am dorsalen Umfange dicht hinter dem Vorderrand desselben quer hinüber auf die andere Seite. Es wird somit von *Formatio bulbaris* gebildet: die vordere Kuppe und der ventrale Umfang beider *Lobi olfactorii*, sowie der laterale Umfang eines jeden in nach hinten abnehmender Höhe, so dass auch der Grund des *Sulcus radicis posterioris* im grössten Theil seines Verlaufes von *Formatio bulbaris* gebildet wird. Die drei als charakteristisch genannten Schichten gehen in der Mittellinie continuirlich von einer Seite auf die andere über, mit einer leichten, durch den *Sulcus medianus ventralis* bedingten Einziehung. Noch wäre hervorhebenswerth, dass die drei Schichten der *Formatio bulbaris* an der vorderen unteren Spitze, wo die vorderen Olfactoriuswurzeln eintreten, am dicksten sind und sich dorsal-, wie caudalwärts verschmälern. Am meisten gilt dies von dem *Stratum fibrillare superficiale* (Fig. 27).

Der *Bulbulus accessorius* der hinteren Wurzel zeigt dieselben Schichten, wie die *Regio bulbaris principalis*, aber ohne Verbindung mit diesen. Das *Stratum fibrillare superficiale* bildet die Mitte des äusserlich hervorragenden Bulbulus; unter ihm folgt, ebenfalls noch als flacher runder Hügel hervorragend, das *Stratum glomerulosum*, und medial von diesem, in der Substanz des Lobus, das *Stratum magnocellulare*, das die Form einer runden, lateralwärts offenen flachen Schale besitzt. Einwärts von ihr folgt dann die an Ausdehnung in diesem Gebiete sehr reducirte Aussenschicht als *Stratum moleculare* und dann das allgemeine, den Ventrikel bekleidende *Stratum granulosum*, ohne besondere Abgrenzung.

Feinerer Bau der *Formatio bulbaris*.

Dieser ist von Pedro Ramón eingehend geschildert worden; den Angaben des genannten Forschers folge ich im Nachstehenden.

1. Das *Stratum fibrillare superficiale* besteht aus den marklosen *Fila olfactoria*, die in der nächsten Schicht, dem *Stratum glomerulosum*, mit freien Endarborisationen endigen.

2. *Stratum glomerulosum.* In diesem liegen die *Glomeruli olfactorii*, und zwischen ihnen kleine Pinselzellen. Die *Glomeruli olfactorii* sind kugelige Gebilde, bestehend aus einem Geflecht von Fasern, die ihrer Natur nach sind: 1. freie Enden der *Fila olfactoria*; 2. Dendriten der grossen Mitralzellen des *Stratum magnocellulare*; 3. Dendriten der kleinen interglomerulär gelegenen Pinselzellen. — In jedem Glomerulus enden mehrere Riechnervenfasern, dagegen stehen immer eine Anzahl von Glomerulis in Beziehung zu einer einzigen Mitralzelle. Die kleinen Pinselzellen senden ebenfalls ihre Protoplasmafortsätze in die Glomeruli, während der Axencylinder einen centralen Verlauf nimmt.

3. *Stratum magnocellulare.* Die Elemente dieser Schicht (Mitralzellen, grosse Pinselzellen) sind gross, spindelförmig oder dreieckig gestaltet, und mit langen Ausläufern versehen, die in der *Regio bulbaris principalis* ohne Respectirung der Mittellinie sich zu den Glomerulis beider Lobi begeben.

Jede Mitralzelle sendet Ausläufer zu mehreren Glomerulis, innerhalb deren dieselben mit freien Endpinseln enden und in Contact mit den Verzweigungen der *Fila olfactoria* gerathen. Die Axencylinder der Mitralzellen durchsetzen das *Stratum moleculare* und dringen in das *Stratum granulosum*, das die meisten aber nur durchsetzen und dann in aufsteigender Richtung wieder verlassen. Auf ihrem Verlaufe geben sie einige rückläufige Collateralen ab. Ihr weiteres Schicksal wird später beschrieben.

4. *Stratum moleculare.* Durch das zwischen dem *Stratum magnocellulare* und *Stratum granulosum* gelegene *Stratum moleculare* ziehen die Axencylinder der Mitralzellen, sowie ihre Collateralen hindurch. Nur sehr vereinzelt trifft man hier schon einmal eine Faser markhaltig. Ausserdem vertheilen sich im *Stratum moleculare* Protoplasmafortsätze der Zellen des *Stratum granulosum*. Dazu kämen dann die Ausläufer der Ependymzellen. Am dorsalen Umfange des *Lobus olfactorius*, der von der *Formatio bulbaris* nicht mehr überzogen wird, bilden die Nervenfasern, die markhaltig aus dem *Stratum granulosum* heraustreten, eine dünne, dorsal vom *Stratum granulosum* gelegene Markschicht. Im Uebrigen wird auch diese dorsale, wie die mediale Partie der Aussenschicht des *Lobus olfactorius* hauptsächlich von den Fortsätzen der Körner des *Stratum granulosum* gebildet.

5. *Stratum granulosum.* Die Elemente des *Stratum granulosum* sind in erster Linie dicht gelagerte kleine kugelige Zellen, die mit wenigen zottigen Ausläufern versehen sind. Diese Ausläufer wenden sich alle peripheriewärts in das *Stratum moleculare*. Ein Axencylinder ist an den Zellen bisher nicht aufgefunden worden, und so ist ihre Bedeutung noch unklar, ja ihre nervöse Natur überhaupt zweifelhaft (v. Kölliker). Zwischen ihnen verlaufen, abgesehen von den Ependymfasern, noch die Axencylinder der Mitralzellen, die hier schon zum grossen Theil markhaltig werden.

Den Zusammenhang der geschilderten Schichten hat man sich, von den mancherlei noch strittigen Punkten abgesehen, in der Hauptsache so zu denken, dass innerhalb der *Glomeruli olfactorii* die Erregung von den *Fila olfactoria* auf die Dendriten der Mitralzellen übergeht, um von dem Axencylinder dieser Zellen centralwärts weiter geleitet zu werden. Dadurch, dass jede Mitralzelle die Erregungen aus mehreren Glomerulis sammelt, documentirt sich der Riech-

apparat des Frosches als functionell nicht sehr hoch entwickelt, als der eines mikrosmatischen Thieres.

c) Faserzüge des Telencephalon.

e) Faserzüge des Telencephalon.

Die Faserzüge des Telencephalon beim Frosch, unter denen einige markhaltig, andere marklos sind, sind noch nicht mit der Genauigkeit in Bezug auf Ursprung und Ende bekannt, die nöthig ist, um einen exacten Vergleich mit den entsprechenden Faserzügen bei höheren Wirbelthieren, selbst den Reptilien, zu ermöglichen. Und doch dürften gerade die Amphibien mit ihrem primitiven Vorderhirn auch hinsichtlich der Topographie der einzelnen Züge einen primitiven Zustand repräsentiren, der für die vergleichende Betrachtung eine wichtige Grundlage zu werden verspricht. Die folgenden Angaben basiren auf der Darstellung von P. Ramón, der mit der Golgi-Methode arbeitete, sowie auf eigenen Untersuchungen an Weigert-Serien. Die Arbeit von Botazzi konnte ich mir nicht verschaffen.

1. Im *Lobus olfactorius* wird das *Stratum granulosum* von zahlreichen feinen, markhaltigen Fasern durchsetzt: es kann mit ziemlicher Bestimmtheit behauptet werden, dass dies die Axencylinder der Mitralzellen sind. Die Fasern treten in grösserer Menge dorsalwärts aus dem *Stratum granulosum* heraus und bilden über diesem ein nicht sehr dickes, aber wohl unterscheidbares Marklager innerhalb der Aussenschicht, besonders in der Tiefe des dorsalen Abschnittes der *Fovea limbica*. Von diesem Marklager aus wendet sich a) ein grosser Theil der Fasern lateralwärts und formirt ein Bündel, das sehr oberflächlich am lateralen Umfange der *Pars pallialis* der Hemisphäre rückwärts zieht, ziemlich hoch dorsal gelagert (auf Fig. 29 sichtbar). Je weiter nach hinten, um so mehr nimmt es an Umfang ab, sein hinteres Ende erreicht es vor dem *Polus occipitalis*. Das Bündel stellt wahrscheinlich eine Verbindung der *Regio bulbaris* mit der *Pars pallialis lateralis* dar, ist somit wohl als Theil der *Radiatio olfactoria*, d. h. der centralen Riechbahn, zu betrachten. Es ist offenbar dasselbe, das P. R. y Cajal als *Fasciculus bulbo-corticalis* (*Radiatio corticalis*) bezeichnet. b) Von diesem oberflächlich verlaufenden Zuge unterscheidbar sind in der Tiefe gelegene Fasern, die in den lateralen Partien des *Stratum granulosum* beginnen und direct nach hinten ziehen, theils innerhalb des *Stratum granulosum*, theils in dessen nächster Nachbarschaft. Sie verlieren sich in dem lockeren Grenzgebiete der *Formatio pallialis lateralis*, und sind nicht sehr weit nach hinten zu verfolgen. Diese Fasern fallen wohl unter denselben Gesichtspunkt wie die zuerst genannten. c) Von den durch das *Stratum granulosum* verlaufenden markhaltigen Fasern wenden sich einige aber auch medialwärts, und gelangen in die Aussenschicht der *Eminentia postolfactoria*. Da sich aus dieser selbst nur sehr spärliche Fasern rückwärts verfolgen lassen, so ist es wahrscheinlich, dass eine Anzahl der geschilderten medialen Fasern in der *Eminentia postolfactoria* ihr Ende erreicht.

2. *Fasciculus bulbo-occipitalis* (P. Ramón). Dies ist ein markloser, in der Hemisphärenwand schräg von vorn unten, d. h. von den inneren Partien des *Lobus olfactorius*, nach hinten oben, bis zum inneren Umfange des *Polus occipitalis* verlaufender Zug. P. Ramón, der ihn zuerst beschrieb, giebt seine Topographie nicht genau an; ich glaube aber nicht zu irren, wenn ich ihn in dem Zug erblicke, der unmittelbar ventral von der *Fissura arcuata septi*, im innersten Abschnitt des Septum, verläuft. Offenbar ist es, wie auch P. Ramón meint, derselbe Zug, der von Edinger bei den Reptilien als *Tractus olfactorius septi* bezeichnet wird. Die bei den Reptilien beschriebenen Zuzüge, die

aus dem ventral-angularen Hemisphärengebiet (Edinger's *Area olfactoria*) ganz oberflächlich im Septum aufsteigen, fehlen auch beim Frosch nicht. Nach P. Ramón enden die Fasern des Tractus erst in der medialen Mantelformation des *Polus occipitalis*. Da die mediale Mantelformation als Vorläufer der Ammonsrinde aufzufassen ist, so erhält der *Tractus bulbo-occipitalis* ein besonderes vergleichend-anatomisches Interesse.

3. Als *Fasciculus olfactorius lateralis* bezeichnet P. Ramón ein offenbar markloses Bündel und beschreibt seinen Verlauf wie folgt. Das Bündel wird gebildet durch die Axencylinder der lateral gelegenen Mitralzellen und wendet sich nach aussen an die laterale Peripherie des *Lobus olfactorius* und dann caudalwärts. Des Weiteren läuft es unter der *Regio arcuata* s. *curva*, also in der *Pars subpallialis* der Hemisphäre, in der Nachbarschaft des Basalganglion, wo seine Fasern sich so mit denen des basalen Vorderhirnbündels vermischen, dass die Trennung beider Faserarten schwer ist. Doch sollen weiter hinten die Fasern sich wieder sammeln und sich in die des „*Tractus cortico-habenularis*" (*Tractus olfacto-habenularis*), der zur *Commissura habenularis* gelangt, fortsetzen. Aus diesen Angaben geht hervor, dass der *Tractus olfactorius lateralis* Ramón's nicht identisch ist mit dem von mir beschriebenen lateralen Bündel, das vom *Lobus olfactorius* ausgeht. Der „*Tractus olfactorius lateralis*" erfordert neue Untersuchungen hinsichtlich seines caudalen Endes und seines Verhaltens zu den Fasern der *Pars superior (interpeduncularis)* der *Commissura anterior*.

4. Basales Vorderhirnbündel. Dieses ist das deutlichste und kräftigste markhaltige Faserbündel des Telencephalon; in den Hauptpunkten wurde es schon beim Zwischenhirn geschildert. Es entstammt (P. Ramón) den Zellen des lateralen, zum Theil auch des angularen Gebietes der *Pars subpallialis*, dazu treten Fasern aus der *Formatio pallialis lateralis*, sowie solche aus Eigenzellen des Bündels, die im hinteren Abschnitt der Hemisphäre geradezu einen besonderen Kern bilden. Die Beziehungen des Bündels zur *Commissura anterior*, sowie sein Verlauf im Zwischenhirn sind schon geschildert.

5. Als mediales Vorderhirnbündel bezeichne ich die ganze Masse der markhaltigen Fasern, die aus der medialen Hemisphärenwand kommen und sich in deren ventralem Abschnitt zu einem geschlossenen Zuge sammeln. Die Fasern beginnen in der schmalen Aussenschicht der *Formatio pallialis medialis* (vom *Polus occipitalis* bis zum *Lobus olfactorius*) und ziehen zunächst in dieser ventralwärts herab, biegen dann lateralwärts in die *Zona limitans* ein, nach kurzem Verlauf innerhalb derselben aber wieder ventralwärts, durch den Hauptheil des *Ganglion septi mediale* hindurch und biegen dann innerhalb des zellarmen Raumes des Septum caudalwärts um. Die Fasern, die aus den am weitesten vorn gelegenen Partien kommen, lagern sich am meisten lateral, die aus caudaleren Ebenen hinzukommenden legen sich ihnen medial an. Ausser diesen vom Mantel kommenden Fasern gelangen in das mediale Vorderhirnbündel auch noch solche vom Subpallium, und zwar sowohl aus dem centralen Grau der *Eminentia septalis* wie auch aus dem *Ganglion mediale septi*. Namentlich im mittleren Abschnitt der Hemisphäre, in der Gegend der *Pars terminalis* des Zwischenhirns, treten zahlreiche Fasern im Bogen aus dem centralen Grau der *Eminentia subpallialis* über das mediale Vorderhirnbündel hinweg und legen sich seinem medialen Umfang an. Zwischen beiden medialen Vorderhirnbündeln besteht dann in dem vorderen Theil der Pars infraneuroporica eine ausgedehnte Decussatio, an der jedoch die lateralsten Fasern sich nicht betheiligen. Hinter der

Kreuzung (s. u.) legen sich die Fasern des medialen Vorderhirnbündels dem medialen Umfang des basalen Vorderhirnbündels in lockerer Anordnung an (s. Zwischenhirn). Es ist fraglos, dass das mediale Vorderhirnbündel den *Fasciculus cortico-medialis* und den *Fasciculus olfactorius commissuralis* von P. Ramón in sich begreift. Aus den Angaben P. Ramón's ergiebt sich die wichtige Thatsache, dass der grösste Theil der Fasern des medialen Vorderhirnbündels die Axencylinder von Pyramidenzellen der *Formatio pallialis medialis* und *dorsalis*, sowie von Zellen des centralen Grau der *Eminentia septalis* und des *Ganglion mediale septi* sind. (*Fasciculus cortico-medialis.*) Dazu kommen aber nach demselben Forscher als zweite Componente noch Axencylinder der medial gelegenen Mitralzellen und der kleinen Pinselzellen, die, nachdem sie das *Stratum granulosum* durchsetzt haben, durch die *Eminentia postolfactoria* abwärts verlaufen und sich dann caudalwärts wenden. Dieses sind die am weitesten vorn entspringenden Fasern des medialen Vorderhirnbündels, die weiterhin lateral von den aus dem Pallium und dem Septum hinzukommenden Fasern liegen.

Das mediale Vorderhirnbündel würde danach in sich vereinigen: 1. eine centrale Olfactoriusbahn, 2. eine centrifugale, der medialen Mantelzone und dem Septum entstammende Bahn. Als Ende beider lässt sich bisher nur ganz allgemein der *Lobus infundibularis* anführen. Jedenfalls beansprucht das mediale Vorderhirnbündel, das beim Frosch einen ansehnlichen Faserzug repräsentirt, die höchste Beachtung. Bisher ist über sein Schicksal bei höheren Thieren nichts mit Bestimmtheit anzugeben.

6. Ein letzter, der medialen Hemisphärenwand entstammender, dünner Tractus markhaltiger Fasern kommt aus dem vor der *Lamina supraneuroporica* gelegenen Gebiet und tritt rückwärts über den *Nucleus supracommissuralis* hinweg in das Zwischenhirn, wo er sich mit seiner Hauptmasse ventralwärts wendet, um dorsal vom basalen Vorderhirnbündel caudalwärts zu ziehen, während ein geringerer Theil der Fasern nach hinten aufwärts zur Gegend der *Commissura habenularis* aufsteigt. Der Zug, der auf Markscheiden-Präparaten (Sagittalschnitte) sehr schön zu sehen ist, wurde zuerst von P. Ramón beschrieben und als *Fornix longus* aufgefasst. Er könnte in der That als erster Repräsentant des Fornix in Betracht kommen, doch ist bisher nichts über sein caudales Ende bekannt. Der zur *Commissura habenularis* aufsteigende Zug entspräche einem *Tractus cortico-habenularis medialis.*

7. *Commissura pallii anterior (Psalterium).* (*Tractus superior commissurae anterioris*, *Chiasma olfactorium*, Bellonci. *Corpus callosum*, Osborn. *Cuerpo calloso*, Pedro Ramón y Cajal 1894. *Psalterium*, Kölliker. *Commissura pallii ou Psalterium*, Pedro Ramón 1896.)

Diese Commissur besteht aus marklosen Fasern. Ihr Mittelstück liegt in der am meisten nach hinten vorspringenden Kante der *Lamina infraneuroporica*, am Boden des *Recessus superior* des Zwischenhirns, subepithelial, und bildet hier einen dorsalwärts concaven Zug. Ihre Seitenschenkel steigen jederseits hinter dem *Foramen interventriculare* dorsalwärts empor und wenden sich dann nach vorn. Der Seitenschenkel einer jeden Seite liegt, indem er über das *Foramen interventriculare* hinwegzieht, erst ventral, dann lateral von dem *Nucleus supracommissuralis* (s. Zwischenhirn) und setzt sich dann nach vorn fort, die laterale (dem Ventrikel benachbarte) Partie der *Zona limitans* einnehmend. Von hier aus strahlen die Fasern zwischen die Zellen der *Formatio*

pallialis medialis und *dorsalis* empor aus. Auch zu den in den *Polus occipitalis* sich fortsetzenden Theilen dieser Formationen gelangen Fasern der Commissur.

Was die Bedeutung der Commissur betrifft, so scheint jetzt fraglos, dass sie dem „Psalterium" entspricht. Pedro Ramón y Cajal hält sie wie Osborn (im Gegensatz zu Bellonci) für eine wirkliche Commissur, und zwar zwischen den medialen, zum Theil auch den dorsalen Mantelgebieten der Hemisphären, also zwischen Gebieten, die als Repräsentanten der „Ammonsrinde" angesprochen wurden. Pedro Ramón giebt mit Bestimmtheit an, dass sich die Fasern einerseits zwischen den Zellen vertheilen, und dass andererseits Axencylinder dieser Zellen in die Commissur eintreten.

8. Commissura anterior.

Mit diesem Sammelnamen seien alle Faserkreuzungen zusammengefasst, die ausser der *Commissura pallii anterior* noch in der *Lamina terminalis* liegen. Es handelt sich um sehr verschiedenartige Gebilde, die zum Theil gar keine Beziehung zu der *Commissura anterior* des Menschen besitzen; doch wird es erst nach genauer Feststellung der speciellen Beziehungen der einzelnen Züge möglich sein, jenen rein topographischen Sammelnamen durch besondere Einzelnamen zu ersetzen. Auf Grund lediglich der topographischen Verhältnisse beim Frosch kann man wieder zwei Lagen unterscheiden: 1. *Pars superior* s. *interpeduncularis commissurae anterioris;* 2. *Pars inferior commissurae anterioris.*

a) *Pars superior* s. *interpeduncularis commissurae anterioris.*

(*Tractus inferior commissurae anterioris*, Bellonci. *Commissura anterior*, Osborn. Dorsaler Theil der *Commissura anterior*, Köppen. *Fasciculo arqueado inferior o commissura inferior propiamente dicha.* P. Ramón y Cajal 1894. Quatrième étage, faisceau interpédonculaire ou cortical inférieur du Tractus inférieur de la commissure. P. Ramón 1896.)

Diese Commissur liegt ventral von der *Commissura pallii* und nur sehr wenig weiter vorn, aber noch hinter dem *Foramen interventriculare* in der *Lamina terminalis.* Auf dem Querschnitt giebt sie ein sehr charakteristisches Bild: ein gestreckt horizontal ziehendes Band, das jederseits in einer dicken Anschwellung endet. Es ist das also eine Figur, wie von zwei Retorten, deren Schnäbel in einander übergehen (Fig. 25). Die Anschwellungen jederseits werden gebildet durch die basalen Vorderhirnbündel. Die Commissur besteht in der Hauptsache aus marklosen Fasern, doch verlaufen in ihr auch feine markhaltige Collateralen aus den basalen Vorderhirnbündeln. Einige von diesen treten aus der Commissur aufwärts in die *Commissura pallii anterior.* Da wo der Seitenschenkel der Commissur auseinanderfasernd sich an das basale Vorderhirnbündel anlegt, liegen in diesem die grossen Zellen, deren Axencylinder sich dem basalen Vorderhirnbündel anschliessen. Jeder Seitenschenkel theilt sich nach Pedro Ramón in zwei Theile, einen vorderen und einen hinteren, die beide dem Verlauf des basalen Vorderhirnbündels folgen. Der vordere ist jedenfalls der kräftigere; die Fasern ziehen mit denen des basalen Vorderhirnbündels vorwärts und enden im Gebiet des *Ganglion basale.* Dies giebt auch Osborn an, der aber einen Theil der Fasern weiter nach vorn zum *Lobus olfactorius* ziehen lässt.

Die Beziehung der Commissur zum *Ganglion basale* und dem basalen Vorderhirnbündel (vielleicht zu den Eigenzellen desselben) kann danach als ziemlich sicher gelten; die daneben von Osborn vertretene Beziehung zum *Lobus olfactorius* ist aber ebenfalls nicht unwahrscheinlich, um so mehr, als von den beim Frosch vorhandenen Commissuren wohl keine andere als „*Pars olfactoria*

commissurae anterioris", im Sinne der Säuger, der Lage nach in Betracht kommen kann (s. oben: *Fasciculus olfactorius lateralis).*

b) *Pars inferior commissurae anterioris.*

(Chiasma delle fibre peduncolari, Bellonci. *Commissura anterior*, ventraler Theil, Köppen. Wird von P. Ramón (1896) in drei Theile zerlegt: *Decussatio cortico-medialis*, Décussation des fibres de l'épistriatum, *Decussatio olfactoria.*)

Die „*Pars inferior*" der vorderen Commissur wird dargestellt durch eine in antero-posteriorer Richtung sehr ausgedehnte Kreuzung markhaltiger Fasern, die sicher in mehrere verschiedene Bestandtheile zerfällt. Fasst man aber den ganzen Fasercomplex, der der medialen Hemisphärenwand entstammt und weiter caudal im Zwischenhirn medial vom basalen Vorderhirnbündel liegt, als „mediales Vorderhirnbündel" zusammen (s. oben), so kann man sagen, die *Pars inferior* der vorderen Commissur besteht aus den sich kreuzenden Fasern der medialen Vorderhirnbündel. (Laterale Fasern derselben laufen ungekreuzt.) Die am weitesten vorn entspringenden Fasern desselben (die Fasern des *Fasciculus olfactorius commissuralis* Ramón's) kreuzen sich am meisten caudal; die Fasern ziehen dicht über dem *Recessus opticus*, ventral von der *Pars superior commissurae anterioris*, von einer Seite auf die andere (Fig. 25). Vor dem *Recessus opticus*, im vordersten Gebiet der *Lamina terminalis*, nimmt die Commissur eine mehr ventrale Lage ein (Fig. 28); hier kreuzen sich die medialen Fasern des medialen Vorderhirnbündels, d. h. die Fasern des *Fasciculus cortico-medialis* von Ramón, die jedoch auch dem Grau des Septum entstammen.

f) Verbindungen des Telencephalon.

f) Verbindungen des Telencephalon.

Abgesehen von den Verbindungen zwischen den einzelnen Theilen des Telencephalon selbst sind solche zwischen dem Telencephalon und dem Zwischenhirn bekannt; Verbindungen mit weiter caudal gelegenen Abschnitten sind wenigstens wahrscheinlich.

1. Als centrale Riechbahnen würden anzusprechen sein:
   a) der oberflächliche und tiefe Zug markhaltiger Fasern, die am dorsalen Umfang des *Lobus olfactorius* austreten und in den lateralen Mantelgebieten enden;
   b) der *Fasciculus olfactorius lateralis* Ramón's, dessen caudales Ende unbekannt ist;
   c) der *Fasciculus olfactorius commissuralis* Ramóns, der als Bestandtheil des medialen Vorderhirnbündels gekreuzt bis in den *Lobus infundibularis* verfolgt werden kann;
   d) Fasern zur *Eminentia postolfactoria* (?).
   e) der *Fasciculus bulbo-occipitalis*, zum medialen Mantelgebiet des *Polus occipitalis.*

   Schliesslich repräsentirt:
   f) die *Pars interpeduncularis* der *Commissura anterior* wahrscheinlich eine *Commissura olfactoria.*

2. Der *Fasciculus cortico-medialis* stellt, soweit bekannt, eine cerebrofugale, zum Theil gekreuzte Verbindung des medialen Mantel- und subpallialen Gebietes mit dem *Lobus infundibularis* dar (und zu tieferen Abschnitten?).

3. Das basale Vorderhirnbündel bildet eine cerebrofugale Verbindung des Basalganglion, des angularen Grau und des lateralen Mantelgebietes mit dem ventralen Kern des Zwischenhirns derselben Seite; wahrscheinlich auch mit tiefer gelegenen Abschnitten.

4. Zum *Ganglion habenulae* besteht eine Verbindung von der medialen Hemisphärenwand durch einen Theil des als Fornix bezeichneten Bündels (*Tractus cortico-habenularis medialis*). Das caudale Ende des anderen Antheils jenes Bündels ist unbekannt.

5. Zwischen beiden medialen Mantelgebieten bildet die *Commissura pallii anterior* eine Verbindung.

6. Ueber die Bedeutung des *Tractus cortico-habenularis lateralis*, der aus der *Commissura habenularis* hervortritt, lässt sich noch nichts aussagen.

3. Ursprungsverhältnisse der Gehirnnerven.

3. Ursprungsverhältnisse der Gehirnnerven.

Die Ein- und Austrittsstellen der Nerven am Gehirn sind schon S. 25 geschildert. Was ihre Ursprungsverhältnisse anlangt, so nehmen der *N. olfactorius* und der *N. opticus* eine Sonderstellung ein; der *N. parietalis* ist in seinem feineren Verhalten noch zu wenig bekannt, dürfte aber in der Hauptsache dem *N. opticus* an die Seite zu stellen sein. (Intracerebraler Tractus, der nur durch die Entfernung des Stirnorgans von seinem Mutterboden einen extracerebralen Verlauf erhält.) —

Für die übrigen Gehirnnerven gilt dagegen dasselbe Gesetz wie für die Spinalnerven: die motorischen Wurzelfasern haben ihre Ursprungszellen im Gehirn, die sensiblen dagegen ausserhalb des Gehirns in bestimmten Ganglien. Von diesen treten einerseits die peripheren Fasern in den peripheren Nerv, andererseits Wurzelfasern in das Gehirn ein und an bestimmte Endkerne heran.

Motorische Ursprungskerne.

Eine erste zusammengehörige Gruppe motorischer Kerne bilden der *Nucleus motorius N. vagi*, *N. facialis* und *N. trigemini*. Sie befinden sich im Rhombencephalon in einer Reihe, die die Fortsetzung der lateral-dorsalen Zellen des Rückenmarkes darstellt. Der vorderste Theil dieser Säule im Rückenmark konnte mit ziemlicher Sicherheit als Ursprungskern der hintersten, den Accessorius-Antheil repräsentirenden Wurzel der Vagusgruppe angesehen werden.

Eine zweite Gruppe bilden die Augenmuskel-Nerven, *N. abducens*, *N. trochlearis*, *N. oculomotorius*. Ihre Kerne liegen im Rhombencephalon und Mesencephalon in der Fortsetzung der medial-ventralen Zellen.

Hierbei ist indessen nicht zu übersehen, dass über die Bedeutung der übrigen grossen Zellen der medial-ventralen Reihe im Rhombencephalon (s. S. 35) nichts bekannt ist, sowie dass das „centrale Grau“ des Rhomben-

cephalon ebenfalls noch einer genaueren Durchforschung harrt. Wie bemerkt, scheint mir der *Nucleus centralis* seine Fasern dem *N. spinalis II* zuzugesellen und auch der *N. abducens* Fasern von Zellen des „centralen" Grau zu erhalten, das überhaupt in der *Medulla oblongata* gegenüber dem „peripheren" Grau eine grössere selbständige Bedeutung erlangt.

Von den Austritts-Stellen der motorischen Wurzeln entsprechen nur die des *Abducens* und *Oculomotorius* denen der motorischen Nervenwurzeln des Rückenmarkes, nicht aber die des motorischen Vagus-, Facialis-, Trigeminus-Antheils und des Trochlearis.

Ganglien und Eintrittsstellen der sensiblen Wurzeln.

Die Ganglien, die nach Art der Spinalganglien sensiblen Gehirnnervenwurzeln zum Ursprung dienen, sind: für den Trigeminus das *Ganglion Trigemini* s. *Gasseri*, das aber beim erwachsenen Frosch eng mit dem *Ganglion geniculi* des Facialis verbunden ist; für den Facialis das *Ganglion geniculi*, das, wie eben erwähnt, mit dem Trigeminus-Ganglion vereint ist; für den Acusticus das *Ganglion acusticum anterius* und *Ganglion acusticum posterius*; für die Wurzeln der Vagusgruppe das *Ganglion jugulare*. Von diesen Ganglien aus ziehen einerseits die peripheren Nerven distalwärts, andererseits die sensiblen Wurzeln centralwärts.

Was die Eintrittsstellen der sensiblen Wurzeln in das Gehirn anlangt, so kommt zunächst in Betracht: die Fortsetzung des Dorsalstranges. In sie dringen der sensible Antheil des Trigeminus und ein Theil der Fasern der Vagusgruppe. Diese Wurzeln verhalten sich also ganz ähnlich wie die dorsalen Wurzeln der Rückenmarksnerven; die äusserliche Verschiedenheit ist darauf zurückzuführen, dass die Fortsetzung des Dorsalstranges in der *Medulla oblongata* durch Ueberlagerung seitens der *Eminentia acustica* stark ventralwärts verdrängt ist. — Eine zweite Bahn für sensible Gehirnnervenwurzeln stellt der *Tractus solitarius* dar. Während die im Dorsalstrang verlaufenden Fasern sich an der Oberfläche des Markes halten, dringt der *Tractus solitarius*, je weiter caudalwärts, um so mehr zu medialen, tiefgelagerten Gebieten vor. Ein entsprechendes selbständiges Fasersystem ist im Rückenmark nicht ausgebildet. Die Bahn des *Tractus solitarius* wird benutzt von den Fasern des sensiblen Facialis-Antheils, sowie von einem Theil der sensiblen Fasern der Vagus-Gruppe. Letztere gehören wahrscheinlich — nach dem Verhalten bei höheren Vertebraten zu schliessen — hauptsächlich dem Glossopharyngeus an.

Eine Sonderstellung nimmt der *N. acusticus* ein. Die Eintrittsstelle seiner Wurzeln liegt noch dorsal vom Dorsalstrang und so kann er, wenn auch das Verhalten seines Ursprunges dem der sensiblen Rückenmarkswurzeln gleicht, doch einer solchen nicht in Parallele gestellt werden.

Für den Olfactorius und Opticus liegen vor Allem die Untersuchungen von P. Ramón, für den Opticus ausserdem noch die von Bellonci und Wlassák vor. Die Kenntniss der übrigen Nervenursprünge ist durch Osborn und besonders durch die schöne Arbeit von Oliver S. Strong sehr wesentlich gefördert worden.

I. *N. olfactorius.*

Die *Fila olfactoria* entspringen in den Riechzellen und enden zum grössten Theil in der *Formatio bulbaris principalis*, zum kleineren in dem *Bulbulus accessorius* des *Lobus olfactorius*, in den Glomerulis. Centrale Verbindungen s. S. 117.

II. *N. opticus.*

Im *N. opticus* verlaufen zwei Arten von Fasern: 1. solche, deren Ursprungszellen die Ganglienzellen der Retina sind; 2. solche, deren Ursprungszellen im Mittelhirn liegen. Sämmtliche Fasern erfahren im Chiasma eine totale Kreuzung. Die in der Retina entspringenden enden zum grössten Theil mit freien Arborisationen im Dach des Mittelhirns, das somit beim Frosch, wie bei den niederen Wirbelthieren überhaupt, das wichtigste Opticus-Centrum darstellt. Doch ist durch Pedro Ramón festgestellt, dass auch das Zwischenhirn mit seinem *Corpus geniculatum thalamicum*, dem *Nucleus anterior superior Corporis geniculati thalamici*, und dem bis in das Mittelhirn hineinragenden *Corpus geniculatum internum* Bellonci's als Opticus-Endstätte in Betracht kommt.

Die im Mittelhirn entspringenden Opticusfasern sind, nach P. Ramón, vor Allem Axencylinder der Schicht 2 des Mittelhirndaches; über ihre muthmaassliche Bedeutung s. S. 61.

Nach Wlassak formiren die in der Retina entspringenden Opticusfasern das Axenbündel, die aus dem Mittelhirn stammenden das Randbündel des Nerven. Den Ursprung des letzteren Bündels sieht Wlassak in Zellen der Schicht 6 des Mittelhirndaches (s. S. 61).

Als basale Opticuswurzel wurde früher der *Tractus commissurae postchiasmaticae* bezeichnet; auch Wlassak nennt ihn basales Bündel des Opticus und sieht dem entsprechend in dem *Corpus ectomamillare* einen „basalen Opticuskern". Die Zugehörigkeit des Bündels zum Opticus ist bisher nicht erwiesen.

III. *N. oculomotorius.*

Der Kern des *N. oculomotorius* liegt im Mittelhirn, in der grauen Substanz des *Pedunculus cerebri* (s. S. 64). Die von ihm ausgehenden Wurzelfasern des Nerven durchsetzen die Fasermassen des *Pedunculus cerebri* in direct ventralwärts gerichtetem Verlaufe (Fig. 18 a. S. 54). Zwischen den beiderseitigen Kernen findet sich die dorsale Haubenkreuzung (S. 66), lateral von einem jeden Kern liegt der *Fasciculus longitudinalis medialis.* Die Beziehungen dieser Gebilde zum Oculomotoriuskern, sowie die centralen Verbindungen desselben sind noch festzustellen.

IV. *N. trochlearis.*

Der im ventralen Gebiet des *Isthmus rhombencephali* gelegene Kern des Trochlearis wurde S. 46 geschildert. Von ihm aus steigen die Fasern dorsal- und caudalwärts auf, durch die graue Substanz des Isthmus hindurch zum *Velum medullare anterius*, kreuzen sich in diesem mit denen der anderen Seite (Fig. 16 a. S. 44) und treten dann aus dem Velum heraus an die Oberfläche. Die centralen Verbindungen des Kernes sind bisher unbekannt.

V. *N. trigeminus.*

Der *N. trigeminus* verlässt den seitlichen Umfang der *Regio subcerebellaris*, in kurzer Entfernung vor dem Acusticus und Facialis, und mehr ventral als diese, mit zwei Portionen, einer kleinen ventralen und einer grossen dorsalen (s. Fig. 14 a. S. 43). Man kann drei centrale Wurzeln unterscheiden: 1. *Radix motoria*, vom motorischen Kern des Trigeminus; 2. *Radix sensibilis;* 3. *Radix mesencephalica.*

1. *Radix motoria.* Der motorische Trigeminuskern, der sich vom vorderen Theil der *Medulla oblongata* bis in die *Regio subcerebellaris* hinein erstreckt, wurde S. 36 geschildert. Die von ihm entspringenden Fasern bilden den kleineren Antheil des Trigeminus, sie verlaufen quer lateralwärts zu ihrer Austrittsstelle, ventral von der voluminöseren *Rad. sensibilis.*

2. *Radix sensibilis.* (*Rad. descendens*, *Rad. spinalis.*) Die Fasern dieser Wurzel entstammen den Zellen des *Ganglion Gasseri*, das in den peripheren Verlauf der Nerven eingeschaltet ist (s. später), und biegen, in die Fortsetzung des Dorsalstranges eingetreten (s. S. 39), zum grössten Theil in die longitudinale Richtung caudalwärts um. Der vorderste Theil des Dorsalstranges wird von ihnen gebildet. Die centralen Enden dieser Fasern sind bisher noch nicht festgestellt worden; wie S. 36 und 37 bemerkt, könnten als Endkerne einmal der *Nucleus cornus dorsalis*, sowie weiter vorn gelegene kleinzellige Massen in der Umgebung des *Tractus solitarius* in Betracht kommen (s. S. 37).

3. *Radix mesencephalica.* Wie auf S. 63 bemerkt, wird der *Nucleus magnocellularis* des Mittelhirndaches (s. Fig. 19) als motorischer Trigeminuskern aufgefasst; der specielle Verlauf der Fasern ist beim Frosch aber noch nicht bekannt.

VI. *N. abducens.*

Der in der Fortsetzung der medial-ventralen Rückenmarkszellen, im Mesencephalon gelegene Kern des *N. abducens* wurde auf S. 35 erwähnt und hier zugleich darauf hingewiesen, dass er in Verbindung steht mit den mittelgrossen Zellen des centralen Bodengrau. Lateral von dem Kern zieht der *Fasciculus longitudinalis medialis* vorbei. Die Wurzelfasern des Nerven durchsetzen in ventralwärts gerichtetem Verlaufe die Markmassen des Ventralstranges und treten nahe der Mittellinie hervor.

VII. *N. facialis.*

Der dünne Facialis verlässt ventral von dem voluminösen Acusticus die *Medulla oblongata.* Zwei Antheile sind zu unterscheiden: ein motorischer und ein sensibler (Fig. 13 a. S. 33).

1. Der motorische Antheil entspringt aus dem *Nucleus motorius N. facialis* (S. 36); die Fasern verlaufen direct lateralwärts, ventral von der Dorsalstrangfortsetzung oder durch diese hindurch (Fig. 13).

2. Der sensible Antheil tritt dorsal von der Dorsalstrangfortsetzung in die *Medulla oblongata* ein und zieht im *Tractus solitarius* spinalwärts, dessen vordersten Abschnitt er bildet. Die Ursprungszellen der sensiblen Facialisfasern

liegen im *Ganglion geniculi*, das, wie schon bemerkt, mit dem *Ganglion Trigemini* verwachsen ist. Dieser Antheil entspricht also der *Portio intermedia*. Die Endigungen sind noch nicht festgestellt; der *Nucleus tractus solitarii*, sowie die umgebenden kleinzelligen grauen Massen könnten als Endkerne in Betracht kommen (S. 36 u. 40). —

Zu diesen beiden als sicher zu betrachtenden Antheilen kommt nach Osborn und Strong noch ein dritter Zuschuss vom *Fasciculus longitudinalis medialis*, der für motorisch gehalten wird.

VIII. *N. acusticus.*

Der Acusticus betritt die *Eminentia acustica* mit zwei kräftigen Wurzeln: der *Radix dorsalis* und *Radix ventralis*. — Die Eintrittsstelle am Gehirn ist in dorso-ventraler Richtung sehr ausgedehnt; die dorsale Wurzel reicht bis an den Begrenzungsrand des *Ventriculus quartus* in die Höhe. Beide Wurzeln bestehen aus Fasern von sehr verschiedenem, darunter solchen von ganz besonders grossem Kaliber; diese grosskalibrigen Fasern sind in der *Radix ventralis* zahlreicher als in der *Radix dorsalis*. Die Ursprungszellen für die Fasern beider Wurzeln liegen in den, innerhalb der Ohrkapsel ihnen eingelagerten Ganglien, dem *Ganglion acusticum posterius* (für die dorsale) und dem *Ganglion acusticum anterius* (für die ventrale Wurzel).

1. *Radix dorsalis.* Entspringt vom *Ganglion acusticum posterius* und tritt durch das *Foramen acusticum posterius*; sie ist also zugleich „hintere" Wurzel. In den dorsalen Theil des Acusticusfeldes eingetreten, biegt sie caudalwärts um. Die Hauptmasse ihrer Fasern findet im *Nucleus acusticus dorsalis* (S. 37) ihr Ende, doch gelangen einige wohl auch zu dem ventralen Acusticuskern.

2. *Radix ventralis.* Entspringt aus den Zellen des *Ganglion acusticum anterius* und verlässt die Ohrkapsel durch das *For. acusticum anterius*, ist somit zugleich „vordere" Wurzel. Sie tritt in die ventrale Hälfte des Acusticusfeldes ein und biegt hier caudalwärts um. Ihre Fasern verlaufen zu den grossen Zellen des Acusticusfeldes (ventraler Acusticuskern). Mit dem ventralen Umfang dieser Wurzel ist der *N. facialis* eng verbunden.

Ausser zu dem dorsalen und ventralen Acusticuskern gelangen wohl auch Fasern des N. VIII zum Cerebellum, — wenn es sich nicht hierbei schon um secundäre Bahnen handelt. Genaue Angaben über die centralen Verbindungen der Acusticus-Endkerne fehlen bisher. Vom ganzen Acusticusfelde ziehen massenhaft dicke Bündel von Fasern zur ventralen Commissur herab und das ganze Acusticusfeld in der Höhe des Nerveneintrittes ist ausgezeichnet durch massenhafte, in verschiedenen Richtungen sich kreuzende Fasern. Von den grossen Zellen des Acusticusfeldes vermuthete Köppen, dass ein Theil den Acusticusfasern selbst zum Ursprung diene (?), ein anderer aber seine Axencylinder durch die ventrale Commissur in den Ventralstrang der Gegenseite sende, wo sie als Grossfaserbündel (s. S. 16) caudalwärts zögen. Diese Fasern könnten den Acusticus in Beziehung setzen zu den motorischen Rückenmarkscentren, ähnlich den Mauthner'schen Fasern der Fische. Nachgewiesen ist dies bisher nicht.

IX, X, XI. *Vagusgruppe.*

Die Wurzeln dieser Gruppe, die die Elemente des Glossopharyngeus, Vagus und Accessorius in sich vereinigen, entspringen gewöhnlich in der Vierzahl vom seitlichen Umfang der *Medulla oblongata*, der Art, dass die caudalste Wurzel die am meisten ventral gelegene ist, die Ursprungslinie also nach vorn hin auf-

steigt. In der Zahl und Anordnung der Wurzeln kommen übrigens Varianten vor. Folgende vier Arten von Fasern sind als Componenten der Wurzeln der Vagusgruppe bekannt (s. Schema Fig. 12 a. S. 31):

1. Fasern aus dem Cervicalmark, die in mehreren kleineren Bündeln im Lateralstrang aufsteigen. Sie entstammen wahrscheinlich den lateral-dorsalen Zellen des vordersten Rückenmarksabschnittes (S. 36), und wären somit als centrifugal leitend, motorisch, und den Accessorius repräsentirend, aufzufassen.

2. Centrifugal leitende Fasern aus dem *Nucleus motorius N. vagi* (S. 36). Sie müssen als motorische Componenten des Glossopharyngeus und Vagus angesehen werden.

3. Centripetal leitende Fasern, die aus den Zellen des *Ganglion jugulare* entspringen und in den Dorsalstrang eintreten. Sie bilden die *Radix spinalis* s. *descendens N. vagi.* Zu welchen Endstationen die Fasern aus dem Dorsalstrang gelangen, ist noch genau festzustellen; ein grösserer Theil der Fasern scheint mir bereits von der Eintrittstelle aus direct medialwärts zu den hier gelegenen grauen Massen zu ziehen (s. S. 37 u. 39).

4. Centripetal leitende Fasern, die ebenfalls von den Zellen des *Ganglion jugulare* stammen, aber in den *Tractus solitarius* treten und in diesem caudalwärts ziehen. Als Endstation kommt zunächst der *Nucleus tractus solitarii*, vielleicht auch umgebende graue Massen in Betracht (S. 40). Die im *Tractus solitarius* caudalwärts ziehenden Fasern gehören wahrscheinlich dem Glossopharyngeus hauptsächlich an.

Die Zusammenlegung der genannten vier Kategorien von Fasern zu den einzelnen Wurzeln unterliegt, wie gesagt, Schwankungen, doch finde ich im Allgemeinen die Angaben Strong's über diesen Punkt bestätigt. Danach setzt sich die erste (hinterste) Wurzel nur aus Cervicalmarkfasern zusammen. Sie tritt am meisten caudal und ventral aus, durch den Lateralstrang hindurch. Die zweite Wurzel folgt erst in einiger Entfernung vor der hintersten, sie enthält Fasern aus dem *Nucleus motorius* und solche zum *Tractus solitarius.* Die Wurzel tritt an der Grenze von Dorsal- und Lateralstrang aus, also mehr dorsal wie die erste. Die dritte Wurzel enthält Elemente aus dem *Nucleus motorius*, solche zum *Tractus solitarius* und zum Dorsalstrang. Die beiden erstgenannten Fasern verlaufen ventral vom Dorsalstrang, während die Fasern zum Dorsalstrang in diesen längs seiner ganzen dorso-ventralen Ausdehnung eintreten. Die vierte Wurzel schliesslich enthält, abgesehen von Fasern vom *Nucleus motorius*, noch einen bedeutenden Antheil von Fasern, die in den *Tractus solitarius* eintreten, aber durch den Dorsalstrang hindurch ziehen. Diese Wurzel liegt daher am meisten dorsal. — Nach dem Gesagten ist die erste (hinterste) Wurzel der Vagusgruppe wahrscheinlich die Accessorius-Wurzel; die Antheile des Glossopharyngeus und Vagus sind dagegen noch nicht zu sondern.

C. Hüllen des Centralnervensystems.

C. Hüllen des Centralnervensystems.

Gehirn und Rückenmark füllen beim Frosch die Schädelhöhle und den Wirbelcanal nicht vollständig aus. Die Incongruenzen werden ausgeglichen durch die Hüllen des Centralnervensystems nebst den

in ihnen befindlichen Lymphräumen und dem Saccus endolymphaticus mit seinen Fortsetzungen.

Von Hüllen finden sich: 1. eine ziemlich dünne Haut, die den Wandungen des Gehirn- und Rückenmarks-Cavums eng anliegt; 2. eine von dieser durch einen weiten Raum getrennte kräftige fibröse Haut; 3. eine von Nr. 2 durch einen schmalen Lymphraum getrennte gefässführende Haut, die dem Centralnervensystem eng anliegt und stellenweise eine Spaltung in zwei Blätter erkennen lässt.

Ich fasse Nr. 1 und 2 als *Dura mater*, den trennenden weiten Raum als Interduralraum auf, demnach Nr. 3 als „primäre Gefässhaut" (Sagemehl), in der eine Pia und Arachnoidea noch nicht deutlich differenzirt sind. Der schmale Lymphraum zwischen Nr. 2 und Nr. 3 ist dann als Subduralraum zu bezeichnen.

Die hier gegebene Darstellung der Gehirn- und Rückenmarkshüllen ist eine sehr unvollständige, und eine specielle Neubearbeitung dieses Capitels wäre sehr wünschenswerth. Meine Auffassung schliesst sich der von Sagemehl für die Fische gegebenen Darstellung insofern an, als der Dura zwei durch einen weiten Interduralraum von einander getrennte Lamellen zugezählt, Arachnoidea und Pia aber als noch eng verbunden aufgefasst werden. Dies deckt sich zugleich mit der Anschauung von Coggi, nach der die Theile des *Saccus endolymphaticus* im Interduralraum liegen. Hasse fasste diesen Raum als Subduralraum auf und neuerdings folgt ihm hierin Rex. Die von mir als inneres Blatt der Dura bezeichnete sehr dicke kräftige Lamelle wäre dann eine wohl differenzirte Arachnoidea.

1. *Dura mater.*

Das parietale (periostale) Blatt der Dura haftet den Wandungen der Schädel- und Rückgrathöhle innig an; es ist an den knorpligen und bindegewebigen Theilen im Allgemeinen schwächer pigmentirt als an den knöchernen. So ist es an den *Fronto-parietalia* dunkel pigmentirt, an der Schädelbasis blass, an den Wirbelbogen tief schwarz, an den dazwischen liegenden *Ligamenta interarcualia* heller. — Eröffnet man die Rückenmarkshöhle, so wird das parietale Blatt der Dura mit den Knochen fortgenommen, also zerstört. Damit ist dann zugleich der grosse interdurale Lymphraum eröffnet, in dem dorsal vom Rückenmark die Theile des *Saccus endolymphaticus* liegen und vor Allem das Rückenmark selbst mit den dasselbe direct umgebenden Hüllen. Die zunächst vorliegende, äusserste, dieser Hüllen ist das viscerale (neurale) Blatt der Dura. Dasselbe lässt sich ziemlich leicht von der unterliegenden Haut abpräpariren und erweist sich dann als kräftige fibröse, wenig oder gar nicht pigmentirte Haut. Sie folgt dem *Filum terminale* in den Steissbeincanal und endet hier blind, so einen geschlossenen Sack um das Rückenmark bildend. In den Schädel setzt sich der Interduralraum so weit fort, als Kalksäcke vorhanden sind. Vor diesen kommen beide Durablätter zur Vereinigung.

Die vom Rückenmark und Gehirn abgehenden Nerven erhalten (manchmal nach längerem Verlauf innerhalb des neuralen Durablattes) von dem neuralen Durablatt eine Scheide, durchsetzen mit dieser den Interduralraum und treten dann durch die parietale Dura.

Mit der *Tela choroidea* des vierten Ventrikels ist die viscerale Dura innig verwachsen; ein zusammenhängender Subduralraum ist hier nicht vorhanden. Die Paraphysis durchbricht mit ihrer oberen Hälfte das viscerale Durablatt und legt sich dem parietalen Blatt eng an; sie ragt also in den Interduralraum hinein. Im Interduralraum liegt auch die Hypophysis; das neurale Durablatt hört im Umkreis des hintersten Abschnittes des *Lobus infundibularis* auf; entsprechend den gliösen Partien der Lobus-Wandung kommen neurale Dura und primäre Gefässhaut zur Vereinigung. —

Das Verhalten der *Ductus perilymphatici* zu den Hirnhüllen erfordert erneute Untersuchung.

Eine besondere, der Dura zuzurechnende Bildung ist das sogenannte *Ligamentum denticulatum*, das freilich seinen Namen sehr mit Unrecht trägt. Es liegt im Bereiche des Rückenmarkes, zwischen den ventralen und dorsalen Wurzeln, der Innenwand des neuralen Durablattes angelagert und von dem Endothel des Subduralraums überzogen. Auf dem Querschnitt ist es rundlich oder oval. Vorn beginnt es in der Gegend zwischen dem *N. spinalis II* und *III*, und zwar an einer verdickten Partie der *Dura parietalis*. Nach hinten ziehend, durchsetzt es den Interduralraum und das neurale Durablatt und legt sich der Innenseite des letzteren an. Es wird nach hinten hin immer dünner und hört in der Gegend der *Intumescentia lumbalis* auf.

Das Band ist eine bei niederen Wirbelthieren weit verbreitete Bildung, die offenbar dem Rückenmark einen Schutz gegenüber den Bewegungen der Wirbelsäule gewährt.

2. Primäre Gefässhaut (weiche Hirn- und Rückenmarkshaut).

Eine Trennung der dünnen gefässführenden Haut in zwei Lamellen (Pia und Arachnoidea) ist nur stellenweise angedeutet, so besonders an der *Fissura ventralis* des Rückenmarks und im Gebiet des *Filum terminale*. Die primäre Gefässhaut führt, wie der Name sagt, die Blutgefässe, die von ihr aus in das Centralnervensystem eindringen. Ausser durch diese wird aber eine innige Verbindung mit dem Centralnervensystem noch hergestellt durch die conischen Enden der Ependymfasern, die sich an der Gefässhaut befestigen. Retrahirt sich das Centralnervensystem, so bleiben jene Enden oft an der Gefässhaut hängen und verlaufen dann eine Strecke weit frei durch einen subpialen Raum, der normaler Weise aber wohl nicht vorhanden ist. Die Gefässhaut setzt sich in die Spalten des Centralorgans fort. So dringt sie jederseits von der convexen Dorsalfläche der Hemisphäre aus in die *Fissura sagittalis*, um am ventralen Rande derselben wieder auf den unteren Umfang der Hemisphäre überzugehen. Die beiden Blätter, die somit in die *Fissura sagittalis* eindringen, sind eng an einander gelagert. Wucherungen der Gefässhaut bilden die Grundlage der *Plexus chorioidei*. Mit der Oberfläche der *Tela chorioidea ventriculi quarti* ist das viscerale Durablatt eng verbunden und ebenso besteht eine feste Verbindung dieses Durablattes mit der gewucherten Gefässhaut im ganzen Umfang der Paraphysis. In die Spalte zwischen Cerebellum und Dach des Mittelhirns dringt eine besondere, tief pigmentirte Falte der Gefässhaut.

Am Ventralumfang des Centralorgans ist besonders bemerkenswerth die Doppellamelle der Gefässhaut, die am Rückenmark bis in den Grund der *Fissura ventralis* eindringt. Auf die Hypophysis setzt sich die Gefässhaut nicht fort, sie hört vielmehr rings um den hinteren Theil des *Lobus infundibularis* auf. Am ventralen Umfang des *Filum terminale* ist die innere Partie der

Gefässhaut sehr stark verdickt und bildet eine dicke fibröse Platte, in die die *Arteria spinalis ventralis* eingelagert ist. —

Die Gefässhaut ist tief pigmentirt; besonders dunkel an den *Lobi optici*. Ganz blass ist sie gewöhnlich über dem Telencephalon.

3. *Saccus endolymphaticus* und seine Verlängerungen (Kalksäckchen).

Wie beim Gehörorgan noch genauer zu beschreiben sein wird, stülpt sich die mediale Wand des Sacculus zu einem *Ductus endolymphaticus* aus, der den Raum der Ohrkapsel durch das *Foramen endolymphaticum* (Fig. 30; s. a. Skeletlehre, S. 40) verlässt und in der Schädelhöhle in einen grossen dünnwandigen, im Interduralraum gelegenen Sack, den *Saccus endolymphaticus*, übergeht. Dieser ist sehr ausgedehnt und lässt mehrere Unterabtheilungen unterscheiden. Vom *Foramen endolymphaticum* aus erstreckt sich ein Theil nach vorn, liegt platt der dorsalen Hälfte des Prooticum an und breitet sich in der Nische aus, die auf der Grenze der Labyrinth- und Orbitalregion jederseits durch das Prooticum gebildet wird. Dabei liegt er dem seitlichen Umfang des *Lobus opticus* an. Von diesem Hauptabschnitte der *Pars cranialis* gehen mehrere Fortsätze ab. Ein schmaler *Processus ascendens anterior* steigt, gedeckt von der *Taenia tecti transversalis* des Knorpelcraniums (s. Fig. 17 a. S. 37) quer auf- und einwärts. In der dorsalen Mittellinie kommen die aufsteigenden Fortsätze beider Seiten zur Vereinigung und sind hier fest mit der Kuppel der Paraphyse verwachsen. Diese Verwachsungsstelle liegt genau unter der knorpligen Platte, in der die *Taeniae tecti transversales* und die *Taenia tecti medialis* zusammenstossen. Eine starke ventrale Verlängerung des Saccus, *Processus descendens*, steigt vor dem *Foramen Trigemini* herab, umgiebt das *Ganglion Trigemini et Facialis* an seinem vorderen Umfang, dehnt sich nach vorn bis in die Nähe des *Foramen Oculomotorii* aus, caudalwärts unter dem Trigeminus hinweg bis in die Nachbarschaft der Acusticuswurzeln, vor Allem aber medialwärts an den ventralen Umfang des Gehirns, zum seitlichen und hinteren Umfang der Hypophyse. Mit den Seitentheilen der *Pars anterior Hypophyseos* sind die Wandungen der Saccus-Kammern eng verbunden (Fig. 22 e).

Die *Pars posterior* des *Saccus endolymphaticus* erstreckt sich vom *Foramen endolymphaticum* aus nach hinten längs der oberen Hälfte der Innenwand des *Occipitale laterale*, sendet einen dünnen *Proc. ascendens posterior* längs des Vorderrandes der *Tela chorioidea ventriculi quarti* quer-einwärts (so dass also das ganze Mittelhirndach von einem Ring von Kalksäcken umrahmt wird) und einen *Proc. spinalis* nach rückwärts. Dieser verläuft längs des Seitenrandes der *Tela chorioidea ventriculi quarti* caudal-medialwärts und legt sich an der hinteren Spitze dieser Tela eng an den der anderen Seite an. Beide vereint bilden nun den Stammtheil der *Pars spinalis* des *Saccus endolymphaticus*, der dorsal vom Rückenmark, äusserlich unpaar, sich nach hinten erstreckt bis in die Gegend des siebenten Wirbels, wo die beiden Hälften wieder aus einander weichen. Auf dieser Strecke giebt jede Hälfte, immer entsprechend einem Intervertebralloch, einen *Processus transversus* ab, der durch das Zwischenwirbelloch hindurchtritt und an dem entsprechenden Spinalganglion, jenseits des Foramen, zu einem kleinen Säckchen anschwillt, das dem Ganglion und den von ihm abgehenden Nerven eng anliegt, dieselben förmlich einhüllt. Das hinterste Ende eines jeden Stammtheils, von der Theilung an, bildet noch das Kalksäckchen für das *Ganglion spinale N.* IX und X. In das Steissbein setzt sich der *Saccus endolymphaticus* somit nicht fort.

Die einzelnen Theile des Saccus sind nur dann gut zu erkennen, wenn sie

mit der charakteristischen milchweissen Flüssigkeit gefüllt sind. Der Füllungszustand wechselt aber — ob hierin eine bestimmte Gesetzmässigkeit, etwa im Zusammenhang mit der Jahreszeit, besteht, müssen weitere Beobachtungen lehren — und so kann es leicht kommen, dass einzelne Theile nicht sichtbar sind. Dies mag wohl der eigentliche Grund sein, wenn der Saccus gelegentlich eine geringere Ausdehnung zu besitzen scheint.

Die Wände der einzelnen Theile des *Saccus endolymphaticus* sind ausserordentlich dünn und gefässreich; mit dem parietalen Durablatt sind sie inniger verbunden, dagegen ragt der ventrale Umfang der Säcke frei in den Interduralraum. Das gesammte Kalksacksystem ist daher sehr leicht vom ventralen, nicht aber vom dorsalen Umfang aus freizulegen. Längs des Rückenmarkes verläuft in der ventralen Wand der *Pars spinalis* die *Vena spinalis dorsalis*, auch im Schädel werden die Wandungen des Saccus von den Hirnnerven benutzt. (Rex.) Genaueres s. Gefässsystem.

Der feinere Bau der einzelnen, den Spinalganglien anliegenden „Kalksäckchen" ist von M. v. Lenhossék genauer beschrieben worden. Sie liegen in einer gemeinschaftlichen fibrösen Kapsel mit den Ganglien. Von der Kapsel aus dringen bindegewebige Scheidewände ins Innere des Organes, das dadurch schon äusserlich ein gelapptes Aussehen erhält. Kapsel und Scheidewände sind sehr gefässreich. Zwischen den Septis liegen sehr dünnwandige Schläuche, die gerade verlaufen und sowohl unter einander als mit der Längsaxe der Ganglien parallel ziehen. Sie sind mit einem sehr regelmässigen einschichtigen Epithel ausgekleidet, das wahrscheinlich einer sehr zarten *Membrana propria* aufsitzt. Der Bau des gesammten Organes ist nach v. Lenhossék ein drüsiger, so dass der genannte Autor die Bezeichnung „perianglionäre Kalkdrüsen" vorschlägt.

Der Inhalt der sämmtlichen Abtheilungen des *Saccus endolymphaticus* ist eine milchige Flüssigkeit, in der sich zahlreiche Krystalle von kohlensaurem Kalk befinden. Sie stellt das Secret der die Räume auskleidenden Epithelzellen dar.

Ueber die Bedeutung der Kalksäcke finden sich keine directen Angaben. Am wahrscheinlichsten ist mir, dass es sich einfach um Kalkreservoirs handelt, deren Vorhandensein mit dem immerwährenden Wachsthum zusammenhängt. Alle Knochen, auch des „erwachsenen" Frosches, zeigen Erscheinungen des Wachsthums (Epiphysen an den Röhrenknochen, knorplige Fugen an den verschiedensten Theilen des Skeletes). Die eigenthümliche Lage in der Nachbarschaft des Centralnervensystems kann dabei eine mehr zufällige sein, bedingt dadurch, dass der *Saccus endolymphaticus* in Lymphräumen und nach den Orten geringsten Widerstandes auswächst. Bei Ascalaboten sind es bekanntlich die Spalträume des Halses, in die sich die Kalksäcke ausdehnen. Die reichliche Versorgung der Saccuswandungen mit Blutgefässen spricht auch dafür, dass das Material jener Säcke eine wichtige Rolle im Stoffwechsel spielt, ebenso der Umstand, dass der Füllungszustand der Säcke sehr verschieden angetroffen wird. Bei Fröschen, die längere Zeit in Gefangenschaft gehalten waren, traf ich sie sehr klein; bei Larven sind sie prall mit Kalk gefüllt.

Bemerk. Die Kenntniss der Kalksäckchen an den Spinalnerven ist sehr alt; J. Wyman citirt eine diesbezügliche Bemerkung von G. Blasius (1681); C. G. Carus weist schon auf die Aehnlichkeit der in ihnen enthaltenen Kalkmassen mit dem Otolithenbrei des Ohres hin. Die erste genaue Darstellung des cranialen Theiles des *Saccus endolymphaticus* und den Nachweis des Zusammen-

hanges mit dem häutigen Labyrinth verdanken wir Hasse (1873); Coggi fügte 1890 die Thatsache hinzu, dass auch die Kalksäckchen an den Spinalganglien Theile des weit ausgewachsenen *Saccus endolymphaticus* seien. Coggi ergänzte dadurch zugleich in wichtiger Weise die Angaben v. Lenhossek's durch den Befund, dass ein jedes Kalksäckchen vermittelst eines queren Verbindungsstückes mit dem dorsalen Längstheil des *Saccus endolymphaticus* in Verbindung stehe.

II. Das periphere Nervensystem.

Gehirnnerven.

A. Gehirnnerven.

I. *N. olfactorius.*

I. ***N. olfactorius*** (Fig. 36).

Unmittelbar vor dem *Lobus olfactorius* legt sich die hintere Olfactoriuswurzel jeder Seite so innig an die entsprechende vordere Wurzel an, dass eine Trennung beider bald nicht mehr möglich ist. Nur eine kurze Strecke weit ist auf dem Querschnitt des *N. olfactorius* noch ein längliches spindelförmiges Feld am lateral-ventralen Umfang zu erkennen, das der hinteren Wurzel entspricht. Der *N. olfactorius* läuft somit als ein compacter, kräftiger, drehrunder Nerv durch den entsprechenden Canal des *Os ethmoideum*, um erst jenseits desselben, beim Eintritt in die Nasenhöhle, in seine Aeste zu zerfallen. Die Hauptmasse des Nerven bildet ein Bündel mehrerer Aeste, die über die Dorsalfläche des Nasensackes sich vertheilen und von den beiden Aesten des *N. ophthalmicus* gekreuzt werden. Auf die Ventralfläche des Nasensackes begiebt sich nur ein starker Ast, der später in dünnere Aeste zerfällt. Das obere Bündel und der untere Ast fassen somit das hintere blinde Ende des Nasensackes zwischen sich. Die Olfactorius-Aeste liegen der Schleimhaut unmittelbar an; die zu der Dorsalfläche des unteren Blindsackes gelangenden, die vom oberen Bündel stammen, durchsetzen die septale Nasendrüse. Weiteres s. Geruchsorgan.

II. *N. opticus.*

II. ***N. opticus.***

Tritt durch das *Foramen opticum* der knorpligen Schädelseitenwand (Skeletlehre, Fig. 17 a. S. 37) und läuft dann weiter nach vorn aussen, um durch das *Foramen opticum* der knorpligen Sclera zur Netzhaut zu treten.

Der Nerv füllt das *For. opticum* der knorpligen Schädelseitenwand nicht völlig aus; dieses wird durch einen Ring faserigen Gewebes eingeengt (Fig. 31). Von diesem Gewebe, das somit einen nicht verknorpelten Theil der Anlage des

Primordial-Craniums darstellt, setzt sich eine feste fibröse Scheide auf den Opticus fort, um am *Bulbus oculi* in die Sclera überzugehen. So besteht also eine Art Zusammenhang zwischen dem Scleralknorpel und dem Knorpelcranium. Die übrigen Scheiden des *N. opticus* werden beim Auge Erwähnung finden. In der

Fig. 31.

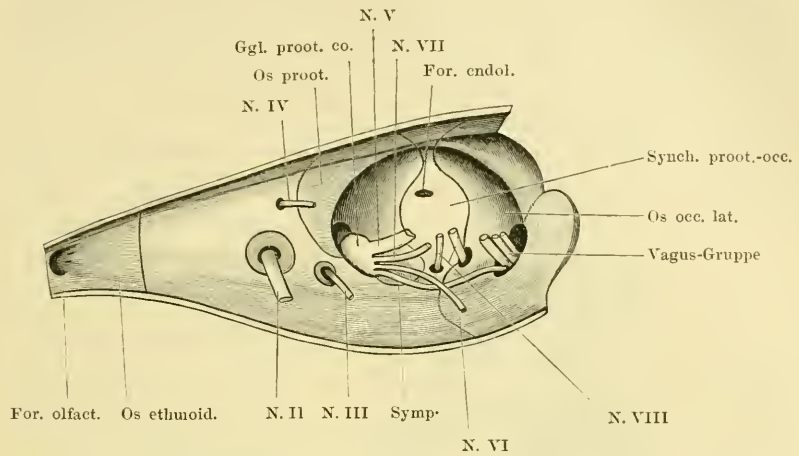

Austrittsstellen der Gehirnnerven aus der Schädelhöhle. Rechte Schädelhälfte, von innen gesehen.

Orbita läuft der Nerv ventral vom *N. ophthalmicus*, dorsal von der *A. ophthalmica*. Seine Axe bildet mit der Axe des Augenmuskelkegels einen Winkel (s. Auge).

III. *N. oculomotorius.*

III. *N. oculomotorius.*

Tritt aus dem Schädel durch das *For. pro N. oculomotorio* in der knorpligen Seitenwand (Skeletlehre, S. 44 und Fig. 17 a. S. 37) und theilt sich unmittelbar darauf in der Orbita in zwei Aeste: 1. *R. superior* und 2. *R. inferior*. Die Theilung erfolgt medial vom *R. ophthalmicus* des Trigeminus. Dicht hinter der Theilungsstelle findet sich am *R. inferior* eine durch Einlagerung von Ganglienzellen bedingte, über den Dorsalumfang des Nerven hervorragende Anschwellung, das *Ganglion ciliare*.

Fig. 32.

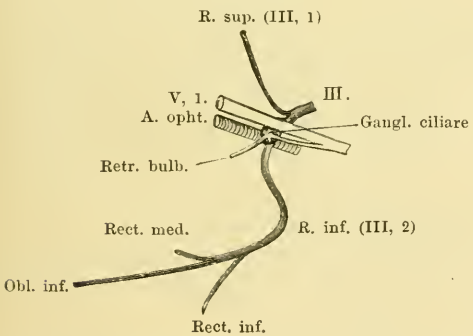

Schema für die Vertheilung des N. oculomotorius. (Linke Seite von aussen gesehen.) Dazu vorderer Ast des Abducens. (Nach einer Serie durch den Kopf eines jungen Thieres construirt. Der zum Ganglion gehende Trigeminus-Ast ist übertrieben lang dargestellt, der Deutlichkeit halber.)

Auf seinem Verlaufe durch die Schädelseitenwand wird der Nerv an seinem Ventralumfang be-

gleitet von der *A. carotis cerebralis*, die meist durch dasselbe Foramen in die Schädelhöhle tritt.

1. *R. superior* (Fig. 34).

Liegt erst eine kurze Strecke weit dem Dorsalumfang des *R. ophthalmicus Trigemini* an und folgt dann aufsteigend dem *Caput profundum* des *M. rectus superior oculi*, das er gewöhnlich durchsetzt. Versorgt beide Theile des *M. rectus superior*.

2. *R. inferior* (Fig. 33).

Dieser verläuft nach seinem Abgang vom Ganglion zunächst lateralwärts, indem er sich zwischen dem *N. ophthalmicus* und der *Arteria ophthalmica* hindurchdrängt, wendet sich dann über die *Arteria ophthalmica* hinweg medial- und ventralwärts zwischen Schädelseitenwand und *M. retractor bulbi* hindurch und tritt medial vom *Retractor bulbi* und hinter dem Ursprung des *Rectus oculi inferior* (oder diesen schlingenartig umgreifend) auf die Ventralfläche des *Rectus inferior*, über die er sich nach vorn aussen wendet. Er zieht dann auf der Dorsalfläche des *M. levator bulbi* und über den Ventralumfang der *Glandula Harderi* zum *M. obliquus inferior*.

Fig. 33.

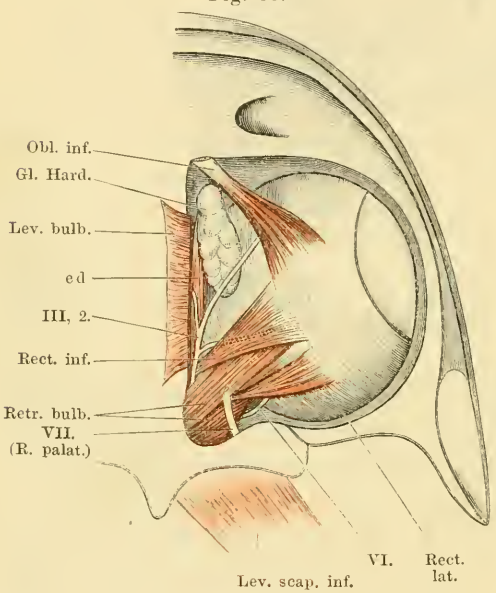

Nerven am Ventralumfang des Auges nach Entfernung des M. levator bulbi.

Aeste:

a) *R. ad M. rectum medialem;* ein langer dünner Nerv, der abgeht, wo der Stamm an die Ventralfläche des *Rectus inferior* tritt.

b) *RR. ad M. rectum inferiorem*; mehrere kräftige Zweige.

c) *RR. ad M. obliquum inferiorem*; sind die kräftigen Endäste des Nerven.

Ganglion ciliare.

Das *Ganglion ciliare* (*G. oculomotorii*, Schwalbe) liegt in den *R. inferior* des Oculomotorius eingeschaltet, aber über den Dorsalumfang desselben prominirend und den *R. ophthalmicus* des Trigeminus berührend. Von hinten

her tritt ein kräftiger Ast des Ophthalmicus (oder ein kräftiger und einige schwächere) an die laterale Seite des Ganglion und geht zum Theil in ihm auf. Die Hauptfortsetzung dieses Nerven ist der motorische Ast für den *M. retractor bulbi*, der dem Abducens angehört; ausserdem führt er aber wahrscheinlich Trigeminuselemente dem Ganglion zu, die dasselbe in den *Nervi ciliares* wieder verlassen. Auch an der Berührungsstelle des Ganglion und des Ophthalmicus selbst scheint noch ein Faseraustausch zwischen beiden stattzufinden. In der Anordnung der *Nn. ciliares* finde ich viele Verschiedenheiten. Wie schon frühere Autoren (de Watteville) beschrieben, geht gewöhnlich ein *N. ciliaris* als Ast des vorhin genannten motorischen Zweiges für den *M. retractor* ab und dringt meist durch ein besonders feines Foramen ventral vom *N. opticus* durch die knorplige Sclera. Doch kann er auch durch das *For. opticum sclerae* selbst verlaufen. Die Vermuthung liegt nahe, dass er Trigeminuselemente und solche aus dem *Ganglion ciliare* enthält. Letztere könnten sowohl den Zellen des Ganglion, als dem *N. oculomotorius* entstammen. Ausser diesem *N. ciliaris* können aber auch ein oder zwei feine Fädchen selbständig dem Ganglion entspringen und in Begleitung der *A. ophthalmica* lateralwärts ziehen, um dann mit dem *N. opticus* in die Sclera zu treten. Einer von diesen Zweigen verläuft manchmal sehr complicirt: medial am *N. ophthalmicus* aufwärts und dann über diesen Nerven lateralwärts zur Arterie. Immer drangen die vorhandenen *Nn. ciliares* mit oder dicht neben dem Opticus durch die Sclera. Ueber ihren Verbleib s. Auge.

Das Ganglion ist oft Gegenstand der Discussion gewesen. Von Schwalbe wurde es als dem *Ganglion ciliare* der Säuger homolog und für ein dem Oculomotorius angehöriges cerebrales Ganglion gehalten; derselben Ansicht schliesst sich Antonelli an. Für das *Ganglion ciliare* der Säuger hat Retzius aber die sympathische Natur nachgewiesen und so scheint dieselbe auch für das Ganglion des Frosches zu gelten; indessen fehlt eine erneute vergleichende Revision der Verhältnisse des Ganglion bei niederen Vertebraten. Schwalbe hat gezeigt, dass ausser an der Theilungstelle noch an drei anderen Stellen in den Oculomotorius eingestreute Ganglienzellen vorkommen. —

IV. ***N. trochlearis*** (Fig. 34). IV. *N. trochlearis.*

Dieser tritt durch das *Foramen pro N. trochleari* (Fig. 31; s. a. Skeletlehre, S. 44) schräg nach aussen und vorn. In die Orbita eingetreten, setzt er den Verlauf nach vorn und aufwärts fort; er drängt sich dabei zunächst zwischen dem *Caput profundum* des *M. rectus superior* und der Schädelseitenwand, dieser eng anliegend, hindurch und tritt vor dem Vorderrande des genannten Muskels auf die laterale Fläche des *Levator bulbi.* So gelangt er bis zum *M. obliquus superior*, in den er von oben her eintritt.

Verbindung. Auf seinem Wege in der Orbita liegt der Nerv in kurzer Entfernung vom Ophthalmicus und gelangt in innige Berührung mit dem hintersten *R. palpebralis superior anterior*, mit dem er eine Strecke weit einen gemeinsamen Stamm bildet (s. Ophthalmicus).

V. ***N. trigeminus.*** V. *N. trigeminus.*

Nachdem der *N. trigeminus* mit seinen zwei Wurzeln aus dem Gehirn hervorgetreten ist, verläuft er als einheitlicher Nerv am

medialen Umfang des Prooticum nach vorn zu der Gegend des grossen, vorn im Prooticum gelegenen Foramen (Skeletlehre, S. 39) und tritt in das hierselbst im Interduralraum gelegene grosse *Ganglion prooticum commune*. Dieses äusserlich einheitliche Ganglion nimmt aber ausserdem noch auf: den *N. facialis*, *N. abducens*, *N. sympathicus* (Fig. 31). Es entspricht somit nur theilweise dem *Ganglion Trigemini* s. *Gasseri*, und ist dieser gewöhnlich gebrauchte Name daher vermieden worden.

Ganglion prooticum commune.

Lage. Das Ganglion (Fig. 40) bildet ein relativ grosses ovales, lebhaft gelb gefärbtes Knötchen, das noch im *Cavum cranii* in dem auf der Grenze der Labyrinth- und Orbitalregion befindlichen Recessus (Skeletlehre S. 39) liegt. Doch nimmt es nur den ventralen Theil dieses Recessus ein; in dem dorsalen Theil desselben lagert neben dem *Lobus opticus* der Stammtheil des *Saccus endolymphaticus*, der einen starken Fortsatz zum Ganglion herabschickt. Das Ganglion ist somit wie die Spinalganglien von Kalkmassen umgeben. Es liegt ferner direct über dem grossen Foramen des Prooticum, durch das seine peripheren Aeste heraustreten. Medial von ihm liegt die *A. carotis*, lateral von ihm ergiesst sich ein starker venöser Zufluss, vom medialen Umfang des Prooticum aus der Schädelhöhle herabsteigend, in die *Vena jugularis interna*.

Zusammensetzung. Was nun die Zusammensetzung des Ganglion anlangt, so geht in seinen dorsalen Abschnitt der *N. trigeminus*, unmittelbar ventral von ihm der *N. facialis*, ventral von diesem der *N. abducens*, und schliesslich in den basalsten Theil der *N. sympathicus* (Fig. 31).

Das Ganglion vereinigt in sich zunächst das *Ganglion Gasseri* des Trigeminus und das *Ganglion geniculi* des Facialis. Beide Antheile sind bei jungen Larven getrennt; bei 14 mm langen Larven von *Rana fusca* fand ich beide bereits eng an einander gelagert (das Trigeminus-Ganglion dorsal von dem Facialis-Ganglion), aber durch das Aussehen der Zellen wohl von einander unterscheidbar.

Mit diesen Angaben dürfte die Bedeutung des „Ganglion" aber nicht erschöpft sein. Das Verhalten der übrigen „Wurzeln" erfordert noch weitere Untersuchungen. Für den Abducens handelt es sich wohl nur darum, dass seine Wurzel innerhalb des Ganglion in den *R. ophthalmicus* des Trigeminus übergeführt wird. Für den Sympathicus nimmt de Watteville wohl mit Recht an, dass seine Fasern innerhalb des Ganglion in die von diesem austretenden Nerven gelangen; ob damit aber die Bedeutung dieser Wurzel erschöpft ist, müssen neue Untersuchungen lehren. Diese müssen auch die Frage erledigen, ob das *Ganglion prooticum commune* neben dem Trigeminus- und Facialisantheil nicht noch einen sympathischen Antheil besitzt. Die Form der Zellen muss hierüber Aufschluss geben.

Vergleichende und entwickelungsgeschichtliche Bemerkungen.

Die innige Aneinanderlagerung des *Ganglion Trigemini* und des *Ganglion geniculi Facialis* lässt sich entwickelungsgeschichtlich als ein Zustand nachweisen, der, wie ich gezeigt habe, mit der Entwickelung des Schädels in Zu-

sammenhang steht. Bei manchen Urodelen (Siredon) verläuft der *N. facialis* durch einen besonderen Canal ventral von dem Boden der vorderen Ohrkapselkuppel und das *Ganglion geniculi* ist somit weit vom *Ganglion Trigemini* getrennt. Die Bildung dieses Canals kommt bei den Anuren nicht zu Stande und so gerathen beide Ganglien in enge Nachbarschaft und zur Vereinigung. Bei Bombinator, Pelobates ist die Vereinigung noch nicht so innig wie beim Frosch. — Vom vergleichenden Standpunkt besonders wichtig ist, dass sich bei der Froschlarve noch ein dritter, wohl unterscheidbarer, mit einer besonderen Wurzel in Verbindung stehender Abschnitt des Ganglion findet, dessen periphere Aeste zu den Seitenorganen des Kopfes verlaufen und der mit Wurzel und Aesten bei der Metamorphose zu Grunde geht. Ich selbst habe ihn früher als *Ganglion accessorium*, die Wurzel als *Radix accessoria Trigemini* bezeichnet; Strong hat die wichtige Thatsache nachgewiesen, dass er dem Facialis angehört (dorsaler Facialis), Pinkus hat sich ihm angeschlossen. So zeigt das Kopfnervensystem der Anuren in seiner Ontogenese sehr schön den Uebergang von den wasserlebenden Anamniern zu den landlebenden Amnioten.

Aeste des Ganglion.

Als dem Trigeminus angehörige Aeste treten aus dem Ganglion hervor: 1. *R. ophthalmicus*; 2. *R. maxillo-mandibularis*. Dem Facialis gehören an: 1. *R. palatinus*; 2. *R. hyomandibularis*. Der Abducens tritt aus dem Ganglion meist nicht wieder selbständig hervor, sondern verläuft mit dem *R. ophthalmicus* des Trigeminus, von dem er weiterhin in Form zweier besonderer Aeste abgeht. Der hintere Abducens-Ast kann auch selbständig aus dem Ganglion austreten. Sämmtliche Aeste des Ganglion treten durch das grosse Foramen am Boden des Prooticum, das aber durch bindegewebige Brücken in besondere Lücken für die einzelnen Aeste zerlegt wird.

Periphere Trigeminusäste.

Die peripheren, aus dem Ganglion hervortretenden Trigeminusäste sind der *R. ophthalmicus* (= *R. ophthalmicus profundus* der Fische) und der *R. maxillo-mandibularis*. Der *R. ophthalmicus* gilt (abgesehen von Drüsen- und Gefässzweigen) für einen rein sensiblen Nerven, er erhält aber für eine Strecke seines Verlaufes motorische Fasern vom Abducens zugesellt. Unaufgeklärt ist bisher das Verhalten des *R. descendens* (s. diesen). Der *R. maxillo-mandibularis* ist gemischter Natur. Nach der Trennung erhält der Mandibularast die überwiegende Mehrheit der motorischen, aus der ventralen Wurzel stammenden Fasern; einige wenige schliessen sich aber dem *Maxillaris superior* an. Dies muss gefolgert werden aus der Thatsache, dass der Nerv Aeste für den *M. depressor palpebrae inferioris* und den *M. levator bulbi* abgiebt.

I. *R. ophthalmicus* (*R. ophthalmicus profundus*).

Der *R. ophthalmicus* setzt die ventrale Hälfte des vorderen Ganglionabschnittes nach vorn fort; hin und wieder finden sich in seine Anfangsstrecke noch einige Ganglienzellen eingelagert. Da, wo

er das Ganglion verlässt, liegt er auf der Dorsalfläche des *M. retractor bulbi* und läuft auf dieser am medialen Umfang der Orbita aufsteigend nach vorn (Fig. 34). Zunächst zieht er eine Strecke weit längs des unteren Randes des *Caput profundum M. recti superioris* hin, überschreitet dann den *N. opticus*, diesem unmittelbar aufliegend, und gelangt hierauf an die laterale Seite des *M. levator bulbi*, durch den er von der medialen Wand der Orbita getrennt wird. Lateral von

Fig. 34.

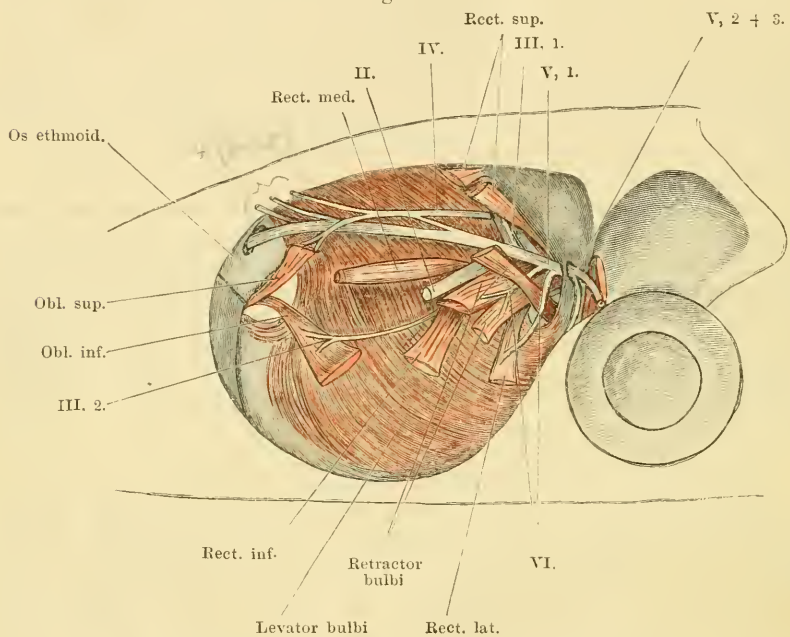

Nerven der linken Augenhöhle nach Entfernung des Bulbus oculi.

ihm liegt hier die *Glandula Harderi*. Erst vor dem Vorderrand des *M. levator bulbi* liegt er direct dem lateralen Umfang des *Os ethmoideum* an, eingelagert in eine besondere Rinne, die ihn zu dem in die Nasenhöhle führenden Foramen leitet. In der Nasenhöhle zerfällt er in seine beiden Endäste: *R. medialis* und *R. lateralis narium*.

Vom Ganglion bis zum *Foramen oculomotorii* wird der Nerv an seinem Ventralumfang von der *A. carotis communis*, von hier bis zum *N. opticus* von der *A. ophthalmica* begleitet. Am *For. oculomotorii* kommt er zudem in innigen Contact mit dem *N. oculomotorius* und dem *Ganglion ciliare*. (Fig. 32.) —

Verlauf und Vertheilung des *R. ophthalmicus* sind beim Frosch im Princip dieselben wie selbst noch beim Menschen, bei dem der *Nasociliaris*

das eigentliche Ende repräsentirt. Doch erleidet der beim Frosch wie bei den niederen Wirbelthieren überhaupt so mächtige intermaxillare Endtheil des Nerven bei den Säugern eine völlige Reduction.

Aeste.

1. Als erster Ast geht dicht vor dem Ganglion von dem Ventralumfang des Ophthalmicus der Ast des Abducens zum *M. rectus lateralis ab* (s. Abducens).

2. Vor diesem findet sich der Abgang des Astes, der zum *Ganglion ciliare* verläuft, zum grossen Theil aber dem Abducens angehört (für den *M. retractor bulbi*). Statt eines einzigen kräftigen Astes sind manchmal

Fig. 35.

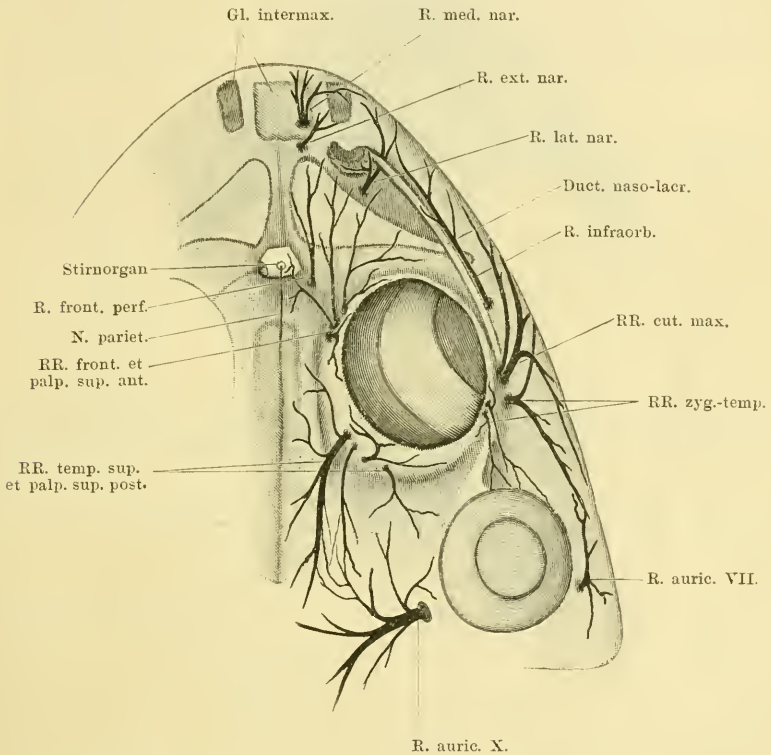

Hautnerven an der Dorsalseite des Kopfes. Die Nerven sind eine Strecke weit aus der Haut herauspräparirt. Der hintere Ast des R. auricularis N. vagi ist kurz abgeschnitten.

ein starker und einige feine Aeste vorhanden (s. Abducens und *Ganglion ciliare*).

3. An der Stelle, wo das *Ganglion ciliare* dem ventralen Umfang des Ophthalmicus anliegt, scheint auch ein Austausch von Fasern zwischen beiden stattzufinden.

4. Nachdem der Nerv über den Opticus hinweggetreten ist, giebt er mehrere *R. R. frontales et palpebrales superiores anteriores* ab, die an verschiedenen Stellen (s. Fig. 35) die fibröse Grundlage des oberen Lides durchbrechen und theils im oberen Lid, theils in der Haut über dem vorderen Theil des Fronto-

parietale und über dem Nasale sich vertheilen. Ihr Gebiet geht nach vorn bis zur Gegend des Nasenloches. Die zur Haut gelangenden durschsetzen den dorsalen Lymphsack; einer von ihnen läuft einwärts zur Umgebung des Stirnorganes. — Der hinterste von diesen *R. R. cutanei* verschmilzt eine Strecke weit mit dem *N. trochlearis* zu einem gemeinsamen Nerven, aus dem dann zwei Aeste, ein unterer (Fortsetzung des Trochlearis) und ein oberer (Fortsetzung des Ophthalmicusastes) hervorgehen (Fig. 34). Dass ein Uebertritt von Trigeminusfasern in

Fig. 36.

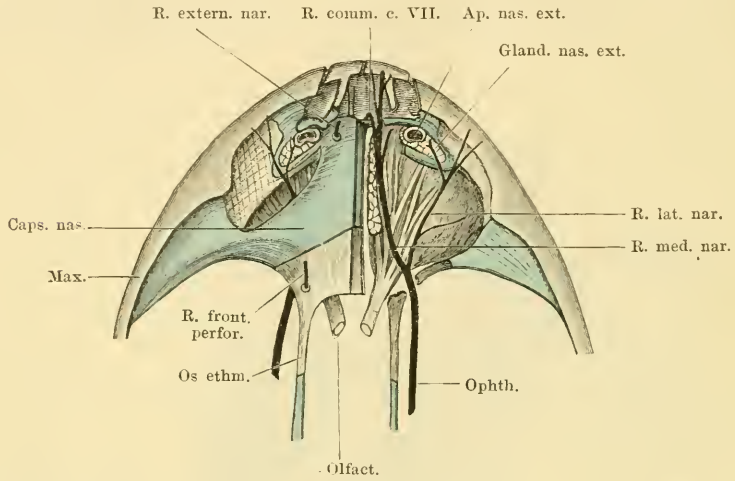

Endäste des R. ophthalmicus Trigemini. Nasenkapsel blau. Linkerseits ist nur das Nasale fortgenommen, rechterseits die ganze Decke der Nasenkapsel, um den Verlauf des Trigeminus über den Nasensack zu zeigen. Die Aeste des Olfactorius sind weiss angedeutet. Cavum praenasale ausgeräumt.

den Trochlearis stattfindet, ist sehr wahrscheinlich; vor Allem aber muss im Verlauf der gemeinsamen Strecke eine Kreuzung der beiden Faserarten stattfinden.

5. *R. descendens* (Fig. 37). Bevor der Ophthalmicus die Orbita verlässt, giebt er noch einen merkwürdigen Nerven ab, der in seiner Bedeutung noch nicht klar ist. Er geht vom Ventralumfang des Ophthalmicus aus und verzweigt sich, in zwei Aeste gespalten, im *M. levator bulbi*. In diesem bilden seine Zweige ein zierliches Netzwerk, das mit den Zweigen des vom *Maxillaris superior* kommenden Nerven für den gleichen Muskel anastomosirt. — Angesichts der Verzweigung des Nerven im *M. levator bulbi* bleibt kaum eine andere Möglichkeit, als dass der Nerv diesen Muskel, d. h. zunächst seinen vorderen Theil, innervirt. Es stellt sich dann die Frage nach der letzten Quelle dieser motorischen Fasern, — eine Frage, die mit der bisher unbekannten morphologischen Bedeutung des Muskels in Zusammenhang steht.

Endäste des *N. ophthalmicus*.

In die Nasenhöhle tritt der Ophthalmicus gewöhnlich einheitlich durch das für ihn bestimmte Foramen des Ethmoideum, um erst jenseits desselben in seine zwei Endäste: *R. medialis narium* und *R. lateralis narium* zu zerfallen. Häufig betritt aber der *R. lateralis narium* die Nasenhöhle durch ein besonderes Foramen, dessen orbitale Oeffnung entweder lateral von der des Hauptforamen im Ethmoideum liegt, oder mit dieser zusammenfällt. Manchmal zweigt

sich der Canal für den *R. lateralis* erst innerhalb des Ethmoideum vom Hauptcanal ab. Auf dem Wege durch das Ethmoideum giebt der Ophthalmicus (bei früher Theilung sein medialer Ast) meist noch ab:

6. *R. frontalis perforans* (Fig. 35 u. 36). Ein dünner Ast, der das Ethmoideum durchbohrt und sich auf der Dorsalfläche des Kopfes nahe der Mittellinie in der Haut bis vor das Nasale vertheilt.

7. *R. medialis narium* (*R. septi narium*). Wendet sich sofort medialwärts über den *N. olfactorius* hinweg an den dorso-lateralen Rand der medialen Nasendrüse, längs der er nach vorn verläuft, manchmal ziemlich tief in die Substanz der Drüse eingelagert. Er nähert sich dabei nach vorn hin immer mehr dem *Septum narium* und senkt sich zugleich mit der Dorsalfläche des Nasensackes herab, um durch die *Fenestra naso-basalis* aus der Nasenkapsel heraus und in das *Cavum praenasale* einzutreten. Aus dem hinteren einheitlichen Raum der Nasenkapsel gelangt er also vorn in den unteren Raum (vgl. hierzu die Fig. 23 a. S. 48 der Skeletlehre). Er versorgt die Schleimhaut des durchlaufenen Gebietes.

Im *Cavum praenasale* drängt sich der Nerv zwischen den Schläuchen der *Glandula intermaxillaris* hindurch und bricht dann vorn zur Haut der Schnauzenspitze durch, in der er sich vertheilt (*Rr. apicales*). Auf dem Wege durch die Nasenkapsel giebt er noch ab:

a) *R. communicans c. N. palatino.* Die Abgangsstelle dieses Astes vom Stamm wechselt; gelegentlich wird er schon weit hinten abgegeben und läuft dann selbständig durch die mediale Nasendrüse und längs des Septum nach vorn, meist tritt er aber erst weit vorn ab oder gar erst beim Eintritt des Stammes in das *Cavum praenasale*. Er geht vom medialen Umfang des Stammes ab und wendet sich im *Cavum praenasale* sofort ventralwärts, um mit dem *R. palatinus* des *Facialis* eine schlingenförmige Verbindung einzugehen. Einmal fand ich ihn durch ein besonderes Foramen am Boden der Nasenkapsel hindurchtreten, meist aber passirt er medial vom Stamm des *R. medialis* durch die *Fenestra naso-basalis*.

b) *R. externus narium.* Geht vom Stamm ab, unmittelbar bevor dieser in den unteren Raum der vorderen Nasenkapselhälfte tritt. Läuft nach vorn aufwärts, über die *Crista intermedia* zum Dach der Nasenkapsel, durch das er zur Haut hindurchdringt.

8. *R. lateralis narium.* Geht unter spitzem Winkel vom *R. medialis narium* ab und verläuft nach aussen und vorn zur Gegend des äusseren Nasenloches. Der Nerv liegt, wie der *R. medialis*, dorsal von den Olfactoriusästen, er wird zuerst eine kurze Strecke weit bedeckt von dem knorpligen Dach des hinteren Nasenkapselabschnittes, dann von dem Nasale, und tritt vor dem Vorderrand dieses Knochens, hinter dem äusseren Nasenloch, durch die dicke Membran hindurch, die hier den Nasensack bedeckt. Von seinen Endästen verläuft einer nach vorn über die *Cartilago obliqua* und die äussere Nasendrüse zur Umgebung des äusseren Nasenloches, zwei andere wenden sich seitwärts unter dem Thränennasengang hindurch zur Haut. Der hintere von diesen anastomosirt mit dem *R. infraorbitalis* des *Maxillaris superior* (Figg. 35 u. 36).

II. und III. *R. maxillo-mandibularis.*

Der gemeinsame *R. maxillo-mandibularis* geht aus der dorsalen Hälfte des vorderen Ganglionabschnittes hervor und tritt lateralwärts durch das *Foramen ossis prootici* heraus. Der gemeinsame

Stamm läuft zunächst hart am vorderen Umfang des *Os prooticum*, zwischen dem Knochen und dem *M. pterygoideus*, lateralwärts und tritt dann, sich vorwärts wendend, auf die Aussenfläche des *M. pterygoideus*, zwischen diesen und den *M. temporalis* (Fig. 37). Zwischen beiden Muskeln zieht er nach vorn aussen, um dann in seine beiden Antheile zu zerfallen. Der *R. maxillaris superior* wendet sich nach vorn am ventralen Umfang der Augenhöhle, der *R. maxillaris inferior* ventralwärts zum Unterkiefer.

Unmittelbar hinter dem Ganglion bildet der Nerv thatsächlich einen gemeinsamen Stamm, in kurzer Entfernung von dem Ganglion

Fig. 37.

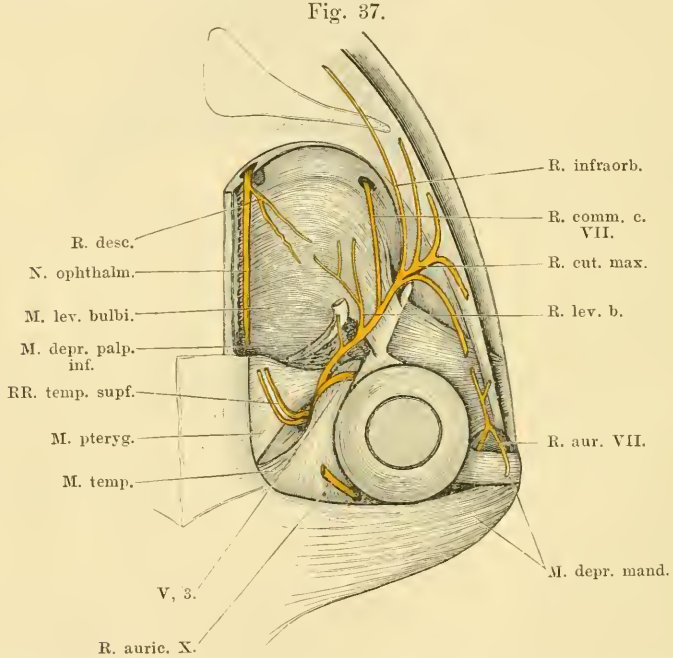

Ramus maxillaris superior Trigemini, in seinem Hauptverlauf freigelegt. Orbita ausgeräumt. Die Endverzweigungen der Aeste sind nicht dargestellt (s. Fig. 35). M. depressor palpebrae inf. am Ansatz abgeschnitten und zurückgelegt; der zu ihm gehende Nervenast ist dargestellt, aber nicht bezeichnet.

lassen sich aber bereits beide Antheile von einander trennen. Und zwar bildet der *R. maxillaris superior* den medial-ventralen, der *R. maxillaris inferior* den lateral-dorsalen Bestandtheil.

Von der ersten gemeinsamen Strecke gehen aus:

R. R. temporales superficiales et palpebrales superiores posteriores (Fig. 35). Meist gehen sie mit einem dicken gemeinsamen Stamm dicht hinter dem Ganglion vom Dorsalumfang des *N. maxillo-mandibularis* ab. Sie krümmen sich sofort vom Foramen aus am vorderen Umfang des Prooticum dorsalwärts und nach vorn, und treten hinter dem *M. pterygoideus*, zwischen

diesem und dem *M. temporalis*, an die Dorsalfläche des Kopfes. Hier durchbrechen sie mit mehreren Zweigen die *Fascia temporalis* resp. deren Fortsetzung auf das obere Lid. Sie verzweigen sich an der hinteren Hälfte des oberen Lides und an der Haut über dem hinteren oberen Augenumfang und vor dem *Annulus tympanicus*. Rückwärts reicht ihr Gebiet bis zu dem des *R. auricularis N. vagi*, mit dessen Aesten sie anastomosiren. Die zur Haut tretenden Aeste durchbrechen den dorsalen Lymphsack.

R. maxillaris superior (Fig. 37).

Tritt medial und ventral vom *R. maxillaris inferior* hervor, wendet sich über die Aussenfläche des *M. pterygoideus* nach vorn und zieht im Bogen über den Tympanicumansatz des *M. levator bulbi*, medial vom *Processus zygomaticus oss. tympanici* und lateral vom *M. depressor palpebrae inferioris* am äusseren Umfang der Orbita nach vorn und abwärts. Vor der Spitze des *Processus zygomaticus* tritt der als Hauptfortsetzung des Stammes erscheinende Nerv lateralwärts durch die dicke Fascie, die vom Maxillare zum unteren Rand der Augenhöhle ausgespannt ist und gelangt so an die das Maxillare bedeckende Haut. Vorher hat der Nerv jedoch einige Aeste abgegeben, die zu wichtigen anderen Endgebieten gelangen. Der *R. infraorbitalis* läuft zu der Haut zwischen Orbita und Nasenloch, der *R. communicans c. N. palatino* geht eine Verbindung mit dem *N. palatinus* des Facialis ein und setzt sich dann zur Schleimhaut des Mundhöhlenrandes und der Nase fort. Der Plan für die Verzweigung des *Maxillaris superior* ist somit schon derselbe, wie bei den Säugern; seine Hauptbesonderheit beim Frosch liegt darin, dass er noch motorische Fasern führt.

Aeste des *Maxillaris superior*.

1. *R. ad M. depressorem palpebrae inferioris.* Ein feiner Ast, den der *Maxillaris superior* abgiebt, gleich nachdem er vor dem Vorderrand des *M. pterygoideus* an die laterale Seite des *M. depressor palpebrae inferioris* gelangt ist.

2. *R. ad M. levatorem bulbi.* Verläuft ventralwärts, um den hinteren Theil des *M. levator bulbi* mit sehr feinen Zweigen zu innerviren. Das Geflecht, das diese bilden, hängt zusammen mit dem des *R. descendens* des *N. ophthalmicus*.

4. *R. R. palpebrales inferioris.* Feine Aeste zum unteren Lid.

5. *R. R. zygomatico-temporales.* Verlaufen lateralwärts über den *Proc. zygomaticus* des Tympanicum, durchbohren die *Fascia temporalis* und wenden sich rückwärts, um die Haut vor und unter dem *Annulus tympanicus* zu versorgen. Ein besonders starker *R. zygomatico-temporalis* geht vom Stamm des *Maxillaris superior* dicht vor der Spitze des *Proc. zygomaticus oss. tympanici* ab und breitet sich nach vorn und besonders weit nach hinten in der Haut aus (Fig. 35). Er anastomosirt mit dem *R. auricularis* des Facialis.

6. *R. communicans c. N. palatino.* Ist ein kräftiger Ast, der abgeht, bevor der *Maxillaris superior* an die Haut des Oberkiefers tritt. Er verfolgt

seinen Weg auf der Dorsalfläche des *Levator bulbi* und der sehnigen Membran, die diesen im vorderen äusseren Winkel der Orbita fortsetzt, liegt dabei dicht unter dem inneren Blatt der Nickhaut, eingehüllt in lockeres Bindegewebe und begleitet von Gefässen, nach aussen geschützt durch das sehr feste Gewebe des unteren Augenhöhlenrandes. Er giebt einen langen, dünnen *R. membranae nictitantis* ab und durchbohrt weiter vorn die oben erwähnte Sehnenplatte, um mit dem *R. palatinus N. facialis* schlingenförmig zu anastomosiren. Die aus dieser Verbindung hervorgehenden Aeste finden beim *R. palatinus* des Facialis Erwähnung, als Endast des *Maxillaris superior* erscheint von ihnen vor Allen der *R. palato-nasalis*.

7. *R. infraorbitalis*. Wird abgegeben, bevor das Ende des *Maxillaris superior* lateralwärts an die Haut tritt. Der Nerv setzt die Richtung des Stammes fort, d. h. er verläuft längs des unteren Randes der Augenhöhle nach vorn, eingelagert in das fibröse Gewebe, das die untere Begrenzung der Augenhöhle bildet. Er giebt noch Aeste zum unteren Lid ab, tritt vorn über das *Os nasale* und läuft in Begleitung der *Vena cutanea magna* (*Vena nasalis*) und des Thränennasenganges, lateral von letzterem, bis zur Gegend des äusseren Nasenloches. Versorgt die Haut des durchlaufenen Gebietes. Vorn anastomosirt er mit dem *R. lateralis narium* (Fig. 35).

8. *R. R. cutanei maxillares*. Die Hauptfortsetzung des *Maxillaris superior* tritt an die Haut des Oberkiefers und verzweigt sich an dieser mit zahlreichen Aesten, die sich weit nach vorn und hinten ausdehnen.

R. maxillaris inferior s. *mandibularis*.

Nachdem dieser am Vorderrand des *M. temporalis* hervorgetreten ist (Fig. 37), krümmt er sich rückwärts auf die Aussenfläche dieses Muskels, liegt hier eine kurze Strecke weit subfascial und wendet sich dann ventralwärts durch den *M. masseter major* hindurch. Der Nerv ist dabei bedeckt vom *Proc. zygomaticus* des Tympanicum und auch bedeckt von der Hauptmasse des *M. masseter major*, die von dem genannten Processus und dem *Annulus tympanicus* kommt; nur die von dem Längsarm des Tympanicum kommende Muskelportion bleibt medial von dem Nerven (Fig. 42). In seinem abwärts und nach hinten gerichteten Verlaufe gelangt der Nerv dann am Hinterrande des *Masseter major* auf die Aussenfläche des *Masseter minor*, um sich zwischen diesem Muskel und dem *Os quadrato-maxillare* zum Unterkiefer zu begeben. Er liegt hier zunächst subcutan auf dem *Masseter minor* und schlägt sich dann um die Aussenfläche des Meckel'schen Knorpels und den unteren Rand des *Os angulare* herum zum Mundboden, an dem er sich in seine Endäste theilt. Von diesen wird die Haut am Mundhöhlenboden, der *M. submaxillaris* und *M. submentalis* versorgt, nachdem noch vorher ein Ast zur Haut am äusseren Umfang des Unterkiefers abgegeben wurde.

Der *R. mandibularis* zeigt beim Frosch ein sehr einfaches Verhalten, das aber nur zum Theil als ein primitives aufzufassen ist. Der Mangel eines in dem

Unterkiefer verlaufenden Abschnittes erklärt sich durch das Fehlen eines Deckknochens an der Aussenseite des hintersten Abschnittes des Meckel'schen Knorpels. So kommt es, dass der um den Ventralumfang des Unterkiefers herumtretende Nerv, der weiterhin als *R. musculo-cutaneus* verläuft, beim Frosch durchaus subcutan liegt, während er da, wo der Stamm des Mandibularis als *Alveolaris inferior* im Unterkiefercanal verläuft (Urodelen, Reptilien), sich innerhalb dieses Canales um den Meckel'schen Knorpel herumschlägt und durch eine

Fig. 38.

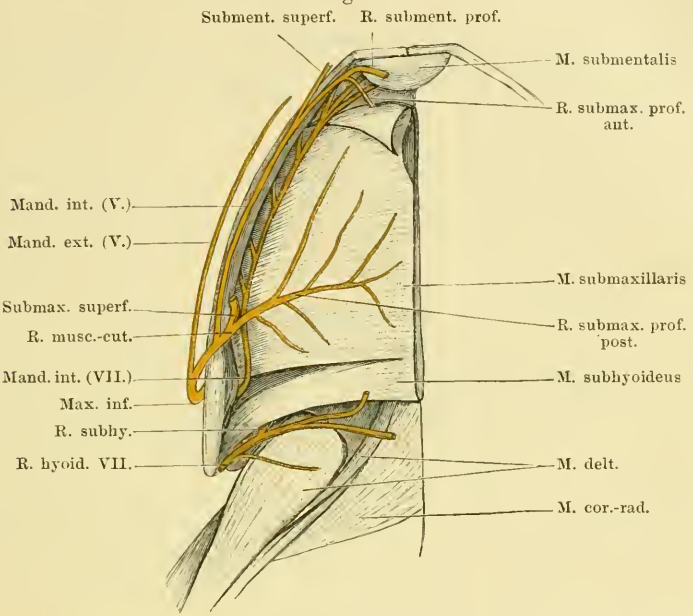

Nerven an der Ventralfläche des Mundbodens. Endgebiet des N. maxillaris inferior, sowie des R. mandibularis (internus) und R. hyoideus des Facialis.

Oeffnung am Innenumfang des Unterkiefers austritt (Gaupp). — Hervorhebenswerth ist noch der gänzliche Mangel von Schleimhautästen des Mandibularis.

Aeste des *N. maxillaris inferior*. (Figg. 38 u. 42.)

1. *R. pterygoideus* und

2. *R. temporalis profundus*, gehen noch zwischen dem *M. pterygoideus* und dem *M. temporalis* ab und versorgen die beiden genannten Muskeln.

3. *R. massetericus major*. Meist in der Zweizahl vorhanden. Werden abgegeben, während der Nerv den *M. masseter major* durchsetzt.

4. *R. massetericus minor*. Geht unterhalb der vorigen ab und in den *M. masseter minor*.

5. *R. mandibularis externus*. Geht ab, unmittelbar nachdem der Stamm des Nerven am Hinterrand des *M. masseter major* subcutan geworden ist, und verläuft längs der Aussenfläche des Unterkiefers nach vorn. Verzweigt sich in der Haut.

6. *R. mandibularis internus*. Verläuft, nachdem der Stamm des *Nervus mandibularis* um den Unterkiefer herumgetreten ist, am medialen Umfang des letzteren nach vorn. Er liegt dabei oberflächlicher als der *R. mandibularis in-*

termus des Facialis, der ganz ähnlichen Verlauf hat. Der Trigeminusast ist eingeschlossen in die oberflächlichen Sehnenfasern, die von der Ventralfläche des *M. submaxillaris* zum ventralen Rande des Unterkiefers ziehen. Nahe der Spitze giebt er einen *R. submentalis superficialis* medialwärts zu der Haut des Mundhöhlenbodens hinter der Symphyse und durchbohrt dann die Aponeurose, die den *M. submaxillaris* vorn fortsetzt. Dorsal von ihr theilt er sich in seine beiden Endäste: a) *R. submaxillaris profundus anterior* für den vorderen Theil des *M. submentalis*, und b) *R. submentalis profundus* für den *M. submentalis*.

7. *R. musculo-cutaneus* (de Watteville). Ein kräftiger Ast, der bald nachdem der Stamm des *Maxillaris inferior* um den Unterkiefer herumgetreten ist, abgegeben wird. Er verläuft medialwärts und theilt sich alsbald in zwei Zweige:

a) *R. submaxillaris profundus posterior.* Läuft einwärts auf die Ventralfläche des *M. submaxillaris* und verzweigt sich auf dieser.

b) *R. submaxillaris superficialis.* Dringt durch den submaxillaren Lymphsack an die Haut des Mundbodens und verzweigt sich in dieser.

VI. *N. abducens.*

VI. *N. abducens.*

Der *N. abducens* verläuft nach seinem Ursprung vom ventralen Umfang der *Medulla oblongata* zunächst eine längere Strecke innerhalb des neuralen Durablattes nahe dem Boden des *Cavum cranii* nach vorn und aussen zum *Ganglion prooticum commune* (s. Trigeminus). Dabei liegt er zunächst medial vom Sympathicus, kreuzt diesen aber dann, indem er über ihn hinweg tritt und legt sich dem ventralen Umfang des Facialis an, während der Sympathicus ventral vom Abducens liegt. So ziehen hier also vier Nerven über einander zu dem genannten Ganglion (Fig. 31). Innerhalb des Ganglion wird der Abducens in den *R. ophthalmicus* des Trigeminus übergeführt, von dem seine peripheren Aeste abgehen.

1. Der Ast für den *M. rectus lateralis oculi* tritt dicht vor dem Ganglion vom *N. ophthalmicus* ab (oder noch vom Ganglion selbst) lateralwärts über die Dorsalfläche des *Retractor bulbi*, wendet sich am lateralen Rande dieses Muskels ventralwärts und auf seiner Ventralfläche nach vorn und medialwärts zum *M. rectus lateralis*, in den er von der Dorsalseite her eintritt (Fig. 33).

2. In einiger Entfernung vor diesem geht vom Ventralumfang des *N. ophthalmicus* ein Ast ab, der, manchmal noch von ein oder zwei feinen Aestchen begleitet, dorsal von der *A. carotis* und dem Ventralumfang des Ophthalmicus angeschlossen nach vorn zum *Ganglion ciliare* verläuft und sich an die laterale Seite dieses Ganglion eng anschmiegt (s. *Ganglion ciliare*). In seiner Fortsetzung geht dann aus dem Ganglion ein kräftiger Nerv hervor, der lateralwärts über die *A. ophthalmica* tritt und mit mehreren langen Zweigen in die einzelnen Portionen des *M. retractor bulbi* eintritt. Gewöhnlich giebt er noch einen *N. ciliaris* ab (s. *Ganglion ciliare*).

Die beiden Abducensäste gehen manchmal gemeinsam vom Ophthalmicus ab.

VII. *N. facialis.*

VII. *N. facialis.*

Nach seinem Abgang von der *Medulla oblongata* verläuft der Facialis nach vorn und aussen, anfangs der Ventralfläche der *Radix ventralis Acustici* eng anliegend. Nachdem er sich von dieser getrennt hat, legt er sich dem Ventralumfang des Trigeminus an und verläuft mit diesem längs des Prooticum zum *Ganglion prooticum commune* (s. Trigeminus), in dessen ventralen Abschnitt (*Ganglion geniculi*) er sich einsenkt. Aus diesem ventral-caudalen Ganglion entspringen als dem Facialis zugehörige Aeste: 1. *R. palatinus*; 2. *R. hyomandibularis.* Von ihnen führt der *R. palatinus* (abgesehen von Drüsen- und Gefässnerven) nur sensible, der *R. hyomandibularis* motorische und sensible Fasern.

Von den beiden Aesten ist der *R. hyomandibularis* derjenige, der sich bei höheren Vertebraten zum Stamm des Facialis ausbildet, während der *N. palatinus* dagegen immer mehr zurücktritt. Für den *N. hyomandibularis* ist der Verlauf von vorn nach hinten über die Ohrcolumella charakteristisch. Der beim Frosch als sein Endast erscheinende *R. mandibularis (internus)*, der einen Schleimhautast für die Mundhöhle darstellt, erhält sich bei höheren Vertebraten als *Chorda tympani.* — Der *N. palatinus* besitzt als Schleimhautnerv des primären Mundhöhlendaches bei niederen Wirbelthieren eine grosse Bedeutung. Beim Menschen findet er sich stark reducirt als *N. petrosus superficialis major* wieder. Die grosse schlingenförmige Verbindung mit dem *R. maxillaris superior* stellt eine primitive Form eines *Plexus sphenopalatinus* dar. Als erster Repräsentant eines secundären Gaumennerven erscheint der *R. palato-nasalis*, der auch durch seine Beziehungen zum Nasensack wichtig wird. Die letzten Enden des primären *N. palatinus* sind bei höheren Wirbelthieren in der Nasenhöhle (im *Cavum respiratorium*) zu suchen und zwar zunächst am Septum. Es liegt nahe, in der Anastomose zwischen dem *N. palato-nasalis* und dem *R. communicans* des primären *N. palatinus* die Verbindung zu sehen, die sich auch beim Menschen noch findet, hergestellt durch den *N. nasopalatinus Scarpae.* Der intermaxillare Endast des *N. palatinus* wird dagegen bei Säugern, wie auch der intermaxillare Endast des Ophthalmicus, reducirt.

Ueber das von Strong ausführlich behandelte Vorhandensein einer dorsalen Facialiswurzel bei der Froschlarve, deren Aeste für die Seitenorgane des Kopfes bestimmt sind, s. o. (*Ganglion prooticum commune).* Hier sei zur Erklärung der Bezeichnung *R. mandibularis internus* noch bemerkt, dass zu jenen für die Seitenorgane bestimmten Aesten, die bei der Metamorphose zu Grunde gehen, ein *R. mandibularis externus* gehört. Derselbe erhält sich bei Urodelen zeitlebens.

1. *R. palatinus.*

Ist der hinterste der vom *Ganglion commune* ausgehenden Aeste. Er verläuft am lateralen Rand des *M. retractor bulbi* ventralwärts und kommt am Mundhöhlendach zum Vorschein lateral vom Ursprung des *M. retractor bulbi* am Querarm des Parabasale (Parasphenoid).

Hier durchsetzt er sofort den grossen, am Mundhöhlendach gelegenen Lymphraum und lagert sich eng der Schleimhaut an. Durch seine Aeste, die in die Tiefe der Schleimhaut eintreten, wird er mit dieser fest verbunden und zieht an ihrer Dorsalfläche nach vorn. Dabei läuft er ventral vom *M. retractor bulbi*, *M. rectus lateralis*, *M. rectus inferior*, *M. levator bulbi*, nahe dem Seitenrande des Parabasale. Bevor er am Hinterrande des Palatinum angelangt ist, theilt er sich ventral von der Harder'schen Drüse in zwei Aeste. Der eine, *R. communicans c. N. maxillari superiore*, wendet sich im Bogen nach aussen, der andere, der als Fortsetzung des Stammes gelten kann, wenn er auch nicht dicker ist als der *R. communicans*, läuft über die Ventralfläche des *M. obliquus inferior* und des *Os palatinum* direct nach vorn, gelangt zwischen die Schläuche der Rachendrüse und durchbohrt den Vomer. Meist noch innerhalb desselben, manchmal erst nach seinem Austritt aus den Knochen theilt er sich in zwei Aeste: den lateralen *R. communicans c. N. palato-nasali* und den medialen *R. intermaxillaris*, der zugleich ein *R. communicans c. N. ophthalmico* ist.

Bemerk. de Watteville beschreibt den *R. palatinus* als Ast des Trigeminus und daneben einen *R. palatinus* des Facialis, der selbständig aus dem Ganglion kommt und von dem Palatinast des Trigeminus durch die *A. carotis* getrennt sein soll. Unter dieser sollen sich beide Aeste schlingenförmig vereinigen. Thatsächlich geht gewöhnlich lateral von dem Hauptstamm des *N. palatinus* ein zweiter dünnerer Nerv vom Ganglion ab, der ebenfalls ventralwärts tritt und nachdem er eine Anastomose mit dem Hauptstamm eingegangen ist, sich wieder von diesem trennt, um selbständig zum Gaumen zu verlaufen. Es liegt aber kein Grund vor, den einen Nerv dem Trigeminus, den anderen dem Facialis zuzuzählen. Beide gehören dem Facialis an. Bemerkt sei noch, dass die *A. carotis* medial vom Hauptstamm verläuft, nicht aber die beiden Aeste trennt, wie de Watteville angiebt.

Aeste des *R. palatinus* (Fig. 39).

1. *R. R. mucosi postorbitales et suborbitales.* Von der Stelle aus, wo der Stamm des *N. palatinus* an die Schleimhaut tritt, strahlen nach verschiedenen Richtungen hin Aeste aus einander. Mehrere feine Zweige gehen rückwärts (*Rr. postorbitales*) und versorgen die Schleimhaut hinter dem Querarm des Parabasale und in der Umgebung der *Apertura tubae Eustachii*. Sie anastomosiren nach kurzem Verlaufe mit Zweigen des Glossopharyngeus. — Unter den ebenfalls in der Mehrzahl vorhandenen, nach vorn ziehenden Aesten (*R. R. suborbitales posteriores*) ist besonders kräftig und wichtig der lateral vom Hauptstamm abgehende Ast, der gewöhnlich selbständig dem Ganglion entstammt (s. oben die Anm.). Er tritt mit dem Hauptstamm am lateralen Rande des *M. retractor bulbi* hervor und verläuft lateral-vorwärts, um sich mit zahlreichen Aesten in der Schleimhaut ventral vom Auge und in der Umgebung der *Apertura tubae Eustachii* zu verzweigen. Die übrigen nach vorn ziehenden Aeste sind feiner, auch sie gehen lateral vom Stamm ab, nur einer ist gewöhnlich

medial. — *Rr. suborbitales mediales* gehen vom Stamm des *N. palatinus* ab, während er längs des Parabasale hinzieht. Sie sind zunächst lateralwärts gerichtet; erst ihre feinen Verzweigungen gehen in der Schleimhaut medialwärts und anastomosiren auch mit denen der anderen Seite. — *Rr. suborbitales anteriores* werden vom *R. communicans c. N. maxillari sup.* abgegeben, während er längs des Palatinums nach aussen verläuft. Vom *R. communicans* geht dann aussen ein längerer Ast (*R. pterygoideus*) ab, der längs des *Os pterygoideum*, innen von diesem, nach hinten verläuft. Von ihm gehen *R. R. suborbitales laterales* aus, die medialwärts ziehen.

Alle diese Zweige bilden in der Schleimhaut des Mundhöhlendaches unter dem Auge einen netzartigen Plexus, in dem, besonders an den Knotenpunkten

Fig. 39.

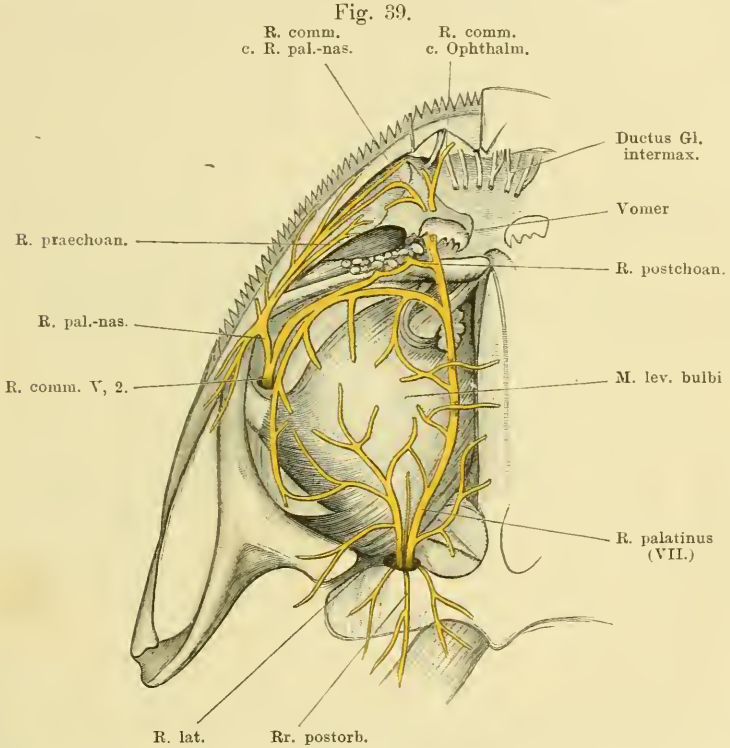

R. palatinus des Facialis von der Schleimhautseite her präparirt. Verbindungen mit dem R. I und II des Trigeminus. Das (in der Schleimhaut gelegene!) suboculare Nervennetz ist schematisch angedeutet. Glandula intermaxillaris aus dem Cavum praenasale entfernt, doch sind einige der Ausführungsgänge der Drüse angedeutet.

des Netzes, zahlreiche Ganglienzellen eingelagert sind (Stirling u. Macdonald). Die Zellen sind, wie die sympathischen Ganglienzellen des Frosches überhaupt, mit je einer Spiralfaser versehen.

2. *R. R. postchoanales.* Feine Zweige, die zum hinteren Umfang der Choane und zu der Rachendrüse gelangen. Sie werden theils vom Stamm des *N. palatinus* abgegeben, während er zwischen den Schläuchen der Rachendrüse hindurchverläuft, — diese Aeste laufen von innen nach aussen — theils kommen sie vom *R. communicans*, derart von aussen nach innen verlaufend, dass sie als

Fortsetzungen des *Maxillaris superior* erscheinen. Die Aeste beider Kategorien anastomosiren.

3. *R. palato-nasalis.* Mit diesem Namen möchte ich einen Ast bezeichnen, der von den bisherigen Untersuchern nicht besonders aufgeführt wird und der doch ein besonderes Interesse besitzt. Er erscheint eigentlich als lateraler Theilast des *R. communicans* des *N. maxillaris superior* und dürfte somit wesentlich dem Trigeminus angehören. Er tritt sofort von dem letzteren ab, nachdem derselbe die Aponeurose des *Levator bulbi* durchbohrt hat, — manchmal durchbohrt er diese selbständig, nahe dem *Os pterygoideum* — und wendet sich sofort lateralwärts, um bald in mehrere Aeste zu zerfallen. Von diesen sind einige rückläufig, sie ziehen in der Schleimhaut der „Gaumenleiste" nach hinten und versorgen diese sowie die Schleimhaut des Oberkieferrandes medial von den Zähnen. Die nach vorn gehenden Aeste verzweigen sich ebenfalls in der Schleimhaut des Kieferrandes. Der stärkste, die Hauptfortsetzung des *N. palato-nasalis* repräsentirende Ast geht nach vorn, eng dem *Proc. palatinus* des *Maxillare superius* angeschlossen, eingelagert in das dicke Schleimhautgewebe, das als „Gaumenleiste" vorspringt. Der Nerv folgt dieser Schleimhautfalte und giebt von seinem lateralen Umfang aus seine Aeste zu der Schleimhaut der Falte und des *Sulcus marginalis* ab. In seinem Verlauf nach vorn gelangt er an die Ventralfläche des Nasensackes, lateral von der Choane. Durch *Rr. praechoanales* versorgt er die Schleimhaut des Mundhöhlendaches vor der Choane, durch *Rr. nasales posteriores laterales* die Schleimhaut am Boden des seitlichen Nasenganges (der „Kieferhöhle" früherer Autoren). Das Ende des *N. palato-nasalis* tritt zwischen die seitlichen Theile der *Glandula intermaxillaris* unter dem Boden der Nasenhöhle und geht hier schlingenförmig in den „*R. communicans c. N. palato-nasali*" des *N. palatinus* über.

4. *R. communicans c. N. palato-nasali.* Geht vom Stamm des *N. palatinus* entweder innerhalb des Vomer ab und tritt dann durch ein besonderes Foramen aus, oder erst, nachdem der Stamm des *N. palatinus* den Vomer durchsetzt hat. Der Nerv verläuft nach vorn lateralwärts auf der Ventralfläche der Vomerplatte, zwischen den Ausführungsgängen der lateralen Partie der *Glandula intermaxillaris*, giebt feine Aeste an die Schleimhaut vor der Choane und gelangt zwischen die Schläuche der Intermaxillardrüse, um hier schlingenförmig in den *R. palato-nasalis* überzugehen. Das gemeinsame Ende ist noch eine Strecke weit in der Drüse nach vorn zu verfolgen. —

5. *R. intermaxillaris* s. *communicans c. N. ophthalmico.* Ist das vorderste Endstück des *N. palatinus*, das vom Vomer aus direct nach vorn verläuft. Zwischen den Ausführungsgängen der Intermaxillardrüse am Ventralumfang der Vomerplatte liegend, gelangt er an die Unterfläche der Nasenkapsel, in das *Cavum submasale* und das *Cavum praenasale*. In diesem geht er zwischen den Schläuchen der Intermaxillardrüse in den einen Endast des *R. medialis narium* (V, 1) über. Auf seinem Wege giebt er noch Aeste zu der Gaumenschleimhaut des durchlaufenen Gebietes und vorn, nach der Anastomose, solche zu der Schleimhaut des *Os intermaxillare (Pulvinar subrostrale)* ab.

2. *R. hyomandibularis.*

Tritt vor dem *R. palatinus* vom Lateralumfang des *Ganglion prooticum commune* ab und verläuft lateralwärts und um den vorderen Umfang des Prooticum nach hinten. Dabei liegt er dem ventralen Umfang der *V. jugularis interna* an. Er folgt dem seitlichen Um-

fang der Ohrkapsel nach hinten, tritt also durch die Lücke hindurch, die zwischen *Processus basalis Quadrati* und *Crista parotica* besteht (s. Fig. 19 der Skeletlehre), tritt dann über das innere Ende der knöchernen *Pars media* der Ohrcolumella und vereinigt sich caudal von derselben mit dem *R. communicans* des *N. glossopharyngeus* (Fig. 40). Der aus der Vereinigung beider hervorgegangene starke Nerv dringt vor dem Ursprung des *M. petrohyoideus anterior*, hinter dem Quadratum, lateralwärts und gelangt so, medial von der

Fig. 40.

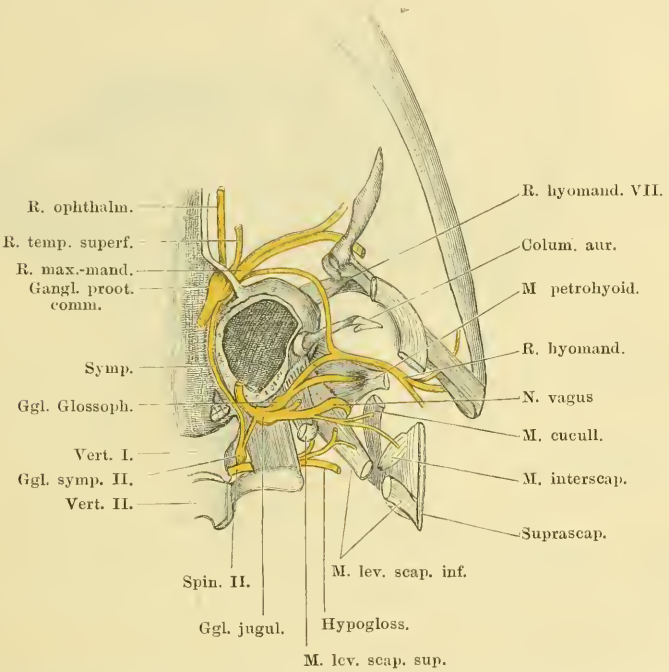

Ganglion prooticum commune und Ganglion jugulare von der Dorsalseite her freigelegt. Verbindung des R. hyomandibularis des Facialis mit dem Glossopharyngeus. Dazu Ganglion sympathicum II und Anfangstheil des N. spinalis II.

hinteren Hälfte des *Annulus tympanicus*, unter die tiefe Portion des *M. depressor mandibulae* (Fig. 41). Von dieser bedeckt, steigt er am Hinterrand des *M. subhyoideus*, dicht vor der Thymus vorbei, ventralwärts und theilt sich, bevor er das Kiefergelenk erreicht hat, in seine zwei Hauptäste: *R. mandibularis internus* und *R. hyoideus*.

Aeste.

1. *R. muscularis pro M. depressore mandibulae.* Wird abgegeben noch bevor der Stamm sich in seine zwei Endäste theilt und geht mit mehreren Zweigen zu den einzelnen Portionen des *M. depressor mandibulae*.

2. *R. mandibularis internus.* Tritt noch dorsal vom Kiefergelenk vom Stamm nach vorn ab und giebt am Hinterrand des absteigenden Theiles des Quadratum ab:

R. auricularis N. facialis (de Watteville). Läuft nach vorn über die Aussenfläche des Quadratums und des longitudinalen Armes des Tympanicum, zwischen diesem und der tiefen Portion des *M. depressor mandibulae*, tritt am Vorderrand der letzteren an die Haut und verzweigt sich in der Haut unter der hinteren Hälfte des *Annulus tympanicus* und in der Umgebung des

Fig. 41.

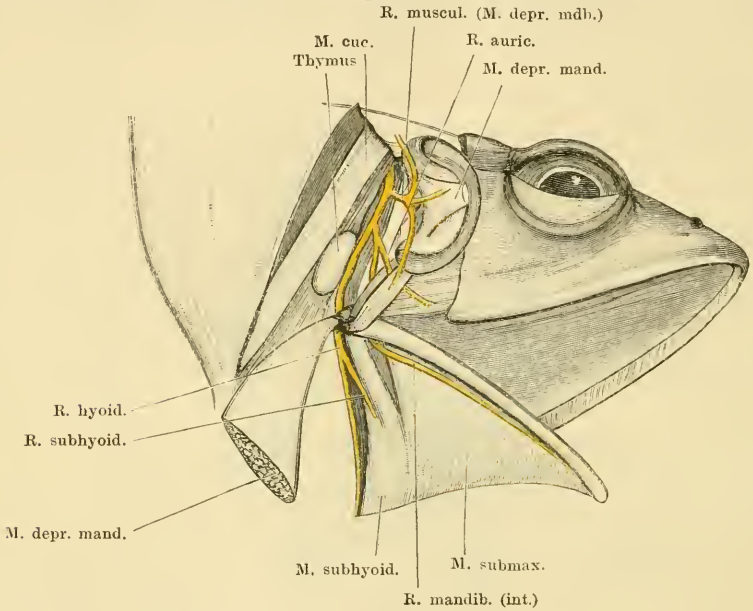

Verlauf des R. hyomandibularis hinter dem Annulus tympanicus. M. depressor mandibulae zurückgeschlagen, der Annulus tympanicus nach vorn umgelegt.

Mundwinkels. Anastomosirt mit dem stärksten der *R. R. zygomatico-temporales* des *Maxillaris superior.*

Der Stamm des *R. mandibularis internus* läuft medial vom Quadratum und vom Kiefergelenk durch die Lücke zwischen dem *M. subhyoideus* und *submaxillaris* an die Innenfläche des Unterkiefers und verläuft, dieser eng angeschmiegt, nach vorn (Fig. 38). Er liegt dabei direct auf der Ventralfläche des *M. submaxillaris*, bedeckt von der oberflächlichen Fascie, die von diesem zum ventralen Unterkieferrande zieht, also tiefer als der *R. mandibularis internus* des *Maxillaris inferior.* Er versorgt die Schleimhaut des Mundhöhlenbodens. Die hintersten Aeste dringen durch die Lücke zwischen *M. submaxillaris* und *M. subhyoideus* dorsalwärts; die sich nach vorn anschliessenden durchbrechen in kurzen Abständen von einander den Ursprung des *M. submaxillaris* und dringen hart am Unterkiefer dorsalwärts zur Schleimhaut; die vordersten zwei bis drei Endäste durchbohren die vordere Aponeurose des Submaxillaris und dringen am Hinterrande des *M. submentalis* zur Schleimhaut.

3. *R. hyoideus.* Verläuft am Hinterrand des *M. subhyoideus* weiter nach abwärts und innen, eingelagert in die dicke Fettmasse, die sich hier findet

und dringt mit zwei starken Aesten, einem medialen, nahe der Mittellinie, und einem mehr lateralen, an die Haut der Kehl- und Episternalgegend. Beide cutanen Endäste verlaufen innerhalb des Septum am Hinterrande des *M. subhyoideus* zur Haut. Auf dem Wege längs des *M. subhyoideus* giebt der Nerv noch ab:

R. musculuris zum *M. subhyoideus.*

VIII. *N. acusticus.* VIII. *N. acusticus.*

Die *Radix ventralis* (*anterior*) des Acusticus betritt nach etwas längerem intracranialen Verlauf die Gehörkapsel durch das *Foramen acusticum anterius* und setzt sich dann mit dem *Ganglion acusticum anterius* in Verbindung. Von diesem entspringen als periphere Aeste: *R. sacculi*, *R. recessus utriculi*, *R. ampullae anterioris*, *R. ampullae lateralis.*

Die *Radix dorsalis* (*posterior*) tritt schon nach kurzem Verlauf in die Ohrkapsel durch das *Foramen acusticum posterius* und schwillt zu dem *Ganglion acusticum posterius* an. Von diesem gehen aus: *R. lagenae*, *R. neglectus*, *R. basilaris*, *R. ampullae posterioris.* Genaueres s. beim Gehörorgan.

IX, X, XI. *N. glossopharyngeus, N. vagus, N. accessorius.* IX, X, XI. *N. glossopharyngeus N. vagus, N. accessorius.*

Die vier Wurzeln der Vagusgruppe convergiren gegen das *Foramen jugulare* hin (S. 38 der Skeletlehre), treten durch dasselbe aus und dicht dahinter in ein grosses gemeinsames *Ganglion jugulare*, das dem hinteren Umfang des *Occipitale laterale* angeschmiegt auf dem *M. intertransversarius capitis inferior* liegt, bedeckt vom *M. intertransversarius cap. superior.* Aus diesem Ganglion geht am meisten dorsal hervor der *R. auricularis N. vagi*, ventral von diesem der Stamm des *N. vagus*, der aber auch die Accessoriusfasern mitführt; am meisten ventral der *N. glossopharyngeus.* An diesem befindet sich dicht vor dem Hauptganglion noch eine besondere kleine Anschwellung: *Ganglion Glossopharyngei* (Fig. 40).

Ausser den Wurzeln der Vagusgruppe tritt in das *Ganglion jugulare* aber auch der Sympathicus mit einer vom *Ganglion sympathicum secundum* kommenden Wurzel ein. Wie Strong angiebt, gesellen sich diese Fasern hauptsächlich dem *R. auricularis* bei, andere gelangen zu dem *R. cardiacus* (Gaskell).

Das *Ganglion Glossopharyngei* ist im Larvenleben sehr weit von dem hinteren grossen Ganglion getrennt, da es aussen von dem Operculum der Ohrkapsel in den Glossopharyngeus eingeschaltet liegt. Erst bei der Metamorphose rückt es caudalwärts. Damit ist zugleich eine Veränderung im Verlaufe der Aeste verbunden: bei der Larve ist es der *R. communicans* des Glosso-

pharyngeus, der das *Ligamentum suspensorio-columellare* (die der *Columella auris* vorhergehende Bildung) überschreitet und erst vor diesem mit dem *R. hyomandibularis* des Facialis anastomosirt; später überschreitet der Hyomandibularis in cranio-caudaler Richtung die Columella und erst hinter dieser findet die Communication mit dem *R. communicans* des N. IX statt (Gaupp). Nach Strong's an Larven gewonnenen Anschauungen liegen in dem vorderen Ganglion Zellen, deren centraler Fortsatz zu dem *Tractus solitarius*, deren peripherer Fortsatz in den *R. pharyngeus* und *lingualis* tritt (Schleimhautnerven). Hervorhebenswerth ist, dass sich bei der Larve, wie vor der Ohrkapsel, so auch hinter derselben, und zwar dem hinteren grossen *Ganglion jugulare* eng angeschlossen, ein Ganglion findet, dessen Aeste für Seitenorgane bestimmt sind. Wie das entsprechende vordere (Facialis-) Ganglion, so geht auch dieses hintere mit seinen Aesten bei der Metamorphose zu Grunde.

IX. *N. glossopharyngeus.*

IX. *N. glossopharyngeus.*

Der *N. glossopharyngeus* führt motorische und sensible Fasern, erstere für den vordersten *M. petrohyoideus*, letztere für die Schleimhaut des Schlundes, des Mundhöhlenbodens und der Zunge. Durch die starke Anastomose mit dem *N. hyomandibularis* werden aus dem Glossopharyngeus sensible Hautnervenzweige in den *R. hyoideus* übergeführt (O. Strong).

Der Glossopharyngeus (Fig. 40) verläuft von seinem Ganglion aus zunächst zusammen mit dem Stamm des *N. vagus*, der über ihm liegt, um den hinteren Umfang des *Occipitale laterale* herum lateralwärts, dann nach vorn umwendend am lateralen Umfang dieses Knochens und kommt an die Aussenseite des *Operculum auris* zu liegen. Hier giebt er den kräftigen *R. communicans c. N. faciali* ab und läuft alsdann medial vom *M. levator scapulae superior* weiter, um am vorderen oberen Rande dieses Muskels lateralwärts unter den *M. petrohyoideus posterior III* zu treten. Er läuft medial von diesem weiter nach vorn, durchsetzt den *M. petrohyoideus posterior II* und *I* und gelangt so auf die Aussenfläche des *M. petrohyoideus post. I* (Fig. 42). Längs des Vorderrandes dieses Muskels zieht er, den Schlund umgreifend, ventralwärts und repräsentirt nun, an den Mundhöhlenboden umbiegend, den *R. lingualis*. Als solcher wendet er sich vom Vorderrand des *M. petrohyoideus posterior I* aus über die Ventralfläche des *M. petrohyoideus anterior* nach vorn, zieht dabei dicht am Seitenrande des *Corpus cartilaginis hyoideae* entlang, ventral bedeckt vom lateralen Bauch des *M. geniohyoideus*. Auch über die Wurzel des *Proc. alaris* zieht er ventral herüber, dringt aber vor dieser dorsalwärts und gelangt über der Dorsalfläche des *Manubrium cornus principalis cart. hyoid.* unter die Schleimhaut der Mundhöhle neben der Zungenwurzel. Hier zieht er noch eine Strecke weit nach vorn und einwärts, um dann um den Vorderrand der *Pars lateralis M.*

hyoglossi medial- und dorsalwärts in die Zunge einzutreten, in deren Schleimhaut sich seine Endäste vertheilen.

Wie der *N. hypoglossus*, so besitzt auch der *N. lingualis* eine beträchtliche, auf die starke Verlängerung der Zunge berechnete Länge und erscheint bei zurückgezogener Zunge stark geschlängelt.

Fig. 42.

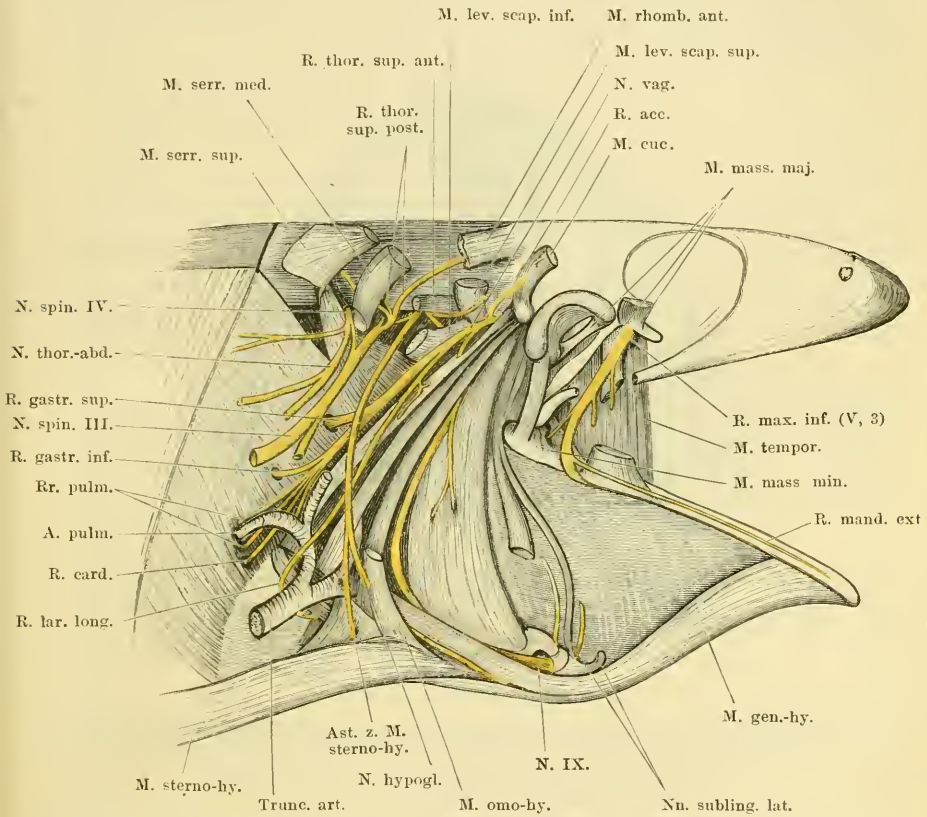

Dritter Ast des Trigeminus, Nerven der Vagus-Gruppe und Nn. spinales II, III, IV der rechten Seite, von aussen freigelegt. Schultergürtel entfernt. Trigeminus: Die beiden vom vorderen Umfang des Nerven abgehenden Aeste verliefen zu dem (durchgeschnittenen) M. masseter major. Glossopharyngeus: Nicht bezeichnet ist der R. pharyngeus ant. inf. (zum M. petrohyoideus ant.). Vagus: Nicht bezeichnet sind die beiden Rr. pharyngei (für die drei Mm. petrohyoidei posteriores) und der R. laryngeus brevis (am Hinterrand des M. petrohyoideus post. III.). Von den Nerven des Brachialplexus sind nur einige dargestellt.

Aeste des *N. glossopharyngeus.*

1. *R. communicans c. N. faciali.* Trennt sich im Bereich der vorderen Hälfte des Operculum vom Stamm des Glossopharyngeus, und zieht, der *Pars opercularis* des *M. levator scapulae superior* aufliegend unter der *Crista parotica* weiter am lateralen Umfang der Ohrkapsel nach vorn. Am Vorderrand des genannten Muskels hervortretend, vereinigt er sich mit dem *R. hyomandibularis* des *N. facialis*, der von vorn her über die *Columella auris* nach hinten

tritt. Der weitere Verlauf ist beim Hyomandibularis (Facialis) geschildert, in dessen *R. hyoideus* der *R. communicans* Hautzweige führt.

2. *R. pharyngeus anterior superior.* Unmittelbar nach Abgabe des *R. communicans* entsendet der Glossopharyngeus einen nach vorn verlaufenden Ast, der hinter dem oberen Ende des *Cornu principale cart. hyoid.* an die Schleimhaut des Schlunddaches tritt. Seine Aeste verbreiten sich in dieser und anastomosiren mit dem *Rr. mucosi postorbitales* des *N. palatinus Facialis.*

3. *R. pharyngeus anterior inferior.* Ist ein Muskelnerv. Er wird abgegeben, nachdem der Glossopharyngeus auf die Aussenfläche des ersten

Fig. 43.

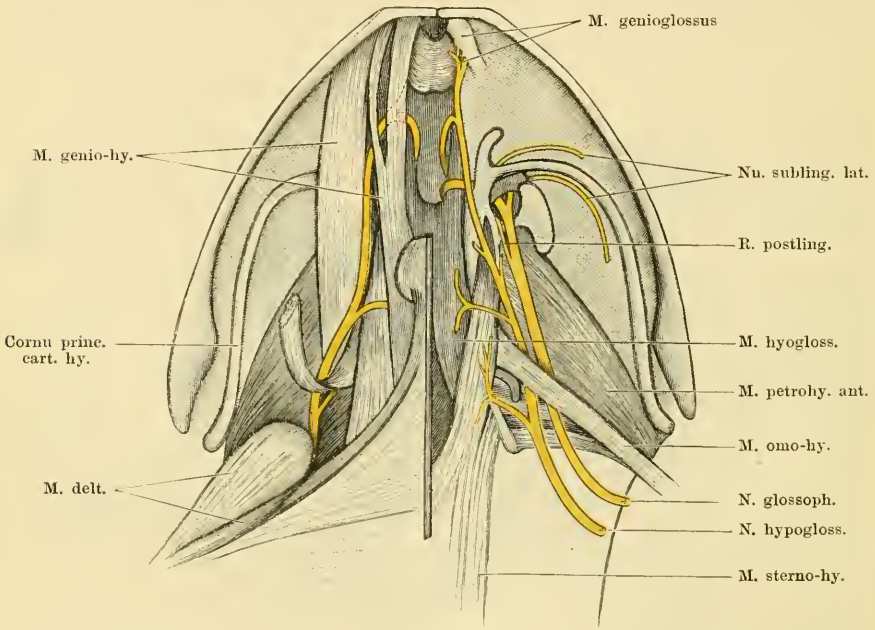

N. glossopharyngeus und hypoglossus am Mundhöhlenboden. Ventralansicht. Rechterseits ist nur der M. subhyoideus, M. submaxillaris und M. submentalis fortgenommen, linkerseits ausserdem noch der M. geniohyoideus. Der M. omohyoideus ist rechts durchschnitten und zurückgeschlagen, um den zu ihm tretenden Ast des Hypoglossus sichtbar zu machen.

M. petrohyoideus posterior getreten ist, und verläuft nach vorn abwärts, um von aussen in den *M. petrohyoideus anterior* einzutreten, den er versorgt. (In Fig. 42 dargestellt, aber nicht bezeichnet.)

4. *R. postlingualis* (Fig. 43). So kann ein feines aber constantes Aestchen bezeichnet werden, das vom Lingualis abgegeben wird, während derselbe längs des lateralen Randes des Zungenbeinknorpels hinzieht. Der Ast läuft medial vom Stamm dicht vor dem *Proc. ularis cart. hyoid.* dorsalwärts und wendet sich dann, submucös geworden, sofort rückwärts. Er endet in der Schleimhaut vor dem *Aditus laryngis.* Versorgt die Schleimhaut über der knorpligen Platte des *Corpus cartilaginis hyoideae.*

5. *Rr. sublinguales laterales* (richtiger „*Rr. juxtalinguales*") sind zwei Aestchen, die der *N. lingualis* abgiebt, während er neben der Zungenwurzel submucös verläuft. Sie verlaufen lateralwärts, der eine hinter, der andere vor

dem *Cornu principale* des Zungenbeinknorpels und vertheilen sich in der Schleimhaut des Mundhöhlenbodens neben der Zunge (Fig. 43).

6. *Rr. linguales* sind die kräftigen Endäste des Nerven.

X. *N. vagus.*

X. N. vagus.

Der Vagus tritt aus dem Hauptabschnitt des *Ganglion jugulare* gewöhnlich schon mit zwei Theilen heraus: dem *R. auricularis* und dem Stamm des Vagus, der die Accessoriuselemente enthält. Doch können die letzteren in seltenen Fällen auch selbstständig aus dem Ganglion hervortreten.

Der Vagus ist wie der Glossopharyngeus ein gemischter Nerv; seine motorischen Fasern sind bestimmt für die drei hinteren *Mm. petrohyoidei* und die Kehlkopfmuskeln; dazu kommt ein besonderer merkwürdiger Zweig für einen Schultergürtelmuskel (*M. interscapularis*). Die sensiblen Fasern gehören verschiedenen Kategorien an: der *R. auricularis* führt sensible Zweige von der Haut, die *Rr. pharyngeus*, *laryngeus*, *intestinalis* solche von den verschiedensten Organen. Innerhalb des *Ganglion jugulare* werden in den Vagus noch übergefürt die Fasern des Accessorius, von denen jedenfalls ein Theil in den *M. cucullaris* geht; Strong leitet auch die Fasern des Laryngeus von ihnen ab.—

Der *N. sympathicus* gesellt seine Fasern, wie schon erwähnt, dem *R. auricularis* und *R. cardiacus* des Vagus bei. Dass im Vagus neben den markhaltigen Fasern auch spärliche graue Nervenfasern sowie sympathische Ganglienzellen sich finden, giebt Ranvier an (s. Sympathicus).

Der Stamm des Vagus läuft zunächst (Fig. 40) dorsal vom *N. glossopharyngeus* zwischen dem *M. intertransversarius capitis inferior* und *superior* am hinteren Umfang des *Occipitale laterale* nach aussen und vorn. An der Aussenfläche des Operculum trennt er sich von dem Glossopharyngeus und wendet sich um den vorderen oberen Rand der *Pars opercularis M. levatoris scapulae superioris* herum nach aussen und hinten, aussen bedeckt von dem Ursprung des *M. cucullaris* und der *Mm. petrohyoidei.* Ueber die Aussenfläche des *M. levator scapulae superior* hinweg gelangt er auf die des *M. levator scapulae inferior* und zieht dann am Hinterrand des *M. petrohyoideus posterior III*, am inneren Umfang der *A. cutanea magna*, um den Schlund herum ventralwärts und nach hinten (Fig. 42). Hier giebt er bald seinen *R. laryngeus longus* ab und läuft dann als *R. intestinalis* weiter, von dem noch ein *R. laryngeus brevis*, sowie *Rr. oesophagei et gastrici*, *Rr. pulmonales* und der *R. cardiacus* ausgehen. Die *Rr. pulmonales* und der *R. cardiacus* sind die Endäste des Nerven. Der Zerfall des Vagus in dieselben

findet statt am inneren Umfang der *A. pulmonalis*, caudal von der Spitze des *Proc. thyreoideus* des Zungenbeinknorpels.

Aeste des Vagus.

1. *R. auricularis N. vagi.* Steigt direct aus dem Ganglion dorsalwärts, innen vom *M. levator scapulae superior* und am caudalen Umfang des *Os occipitale laterale.* Er wendet sich dann um den Aussenrand des *M. intertransversarius capitis superior* herum dorsalwärts, läuft längs des hinteren Abschnittes der *Synchondrosis prootico-occipitalis* entlang und dringt medial vom Ursprung des *M. cucullaris* zwischen der *Pars dorsalis* des *M. depressor mandibulae* und dem *M. temporalis* an die Haut (Fig. 35). In dieser verzweigt er sich über dem *Annulus tympanicus* (Anastomosen mit den *Rr. temporales superficiales* des Trigeminus), hinter dem Annulus in der Scapulargegend, und sendet einen längeren *R. posterior* in Begleitung der *Arteria cutanea* rückwärts zur Haut des Rückens.

2. *R. accessorius* (hin und wieder selbständig aus dem Ganglion kommend; auch in der Mehrzahl auftretend). Dieser Nerv führt die Elemente des Accessorius; er wird abgegeben unmittelbar nachdem der Stamm des *N. vagus* um den vorderen Rand des *Levator scapulae superior* herumgetreten ist und verläuft am Vorderrand dieses Muskels vorbei lateralwärts, um von innen her in den *M. cucullaris* einzutreten (Figg. 40 und 42).

3. *R. scapularis* (Fürbringer). Geht als feines Fädchen mit oder dicht neben dem *R. accessorius* vom Stamm des Vagus ab und am Hinterrand des *M. cucullaris* vorbei zum *M. interscapularis*, den er versorgt (Fig. 40).

4. *R. pharyngeus posterior superior* (*R. petrohyoideus*: de Watteville). Wird abgegeben, unmittelbar nachdem der Vagus vor dem *Levator scapulae superior* sich an den *M. petrohyoideus posterior III* angelegt hat (Fig. 42). Der Nerv läuft medial vom *M. petrohyoideus posterior III* herab und giebt nach vorn einen Ast ab, der sich in dem *M. petrohyoideus posterior II* und *I* verbreitet. Das Ende des Nerven selbst läuft aber zwischen dem *M. petrohyoideus posterior III* und der Rachenschleimhaut weiter ventralwärts und verzweigt sich in der letzteren.

5. *R. laryngeus longus.* Geht ab, während der Vagus über den *M. levator scapulae* hinweg zieht, in kurzer Entfernung von dem *R. pharyngeus posterior superior.* Der lange und ziemlich kräftige Nerv läuft vor dem Stamm des Vagus, auf der Aussenfläche des *M. petrohyoideus posterior III* herab, zuerst unter der *A. cutanea magna* hindurch, dann vor derselben. Auf seinem Verlauf giebt er ab:

R. pharyngeus posterior inferior, einen kurzen, feinen Nerven, der den *M. petrohyoideus posterior III* versorgt (Fig. 42).

Alsdann läuft der Stamm weiter ventralwärts und kreuzt erst den *Truncus pulmo-cutaneus*, dann den *Proc. thyreoideus* des Zungenbeinknorpels, aussen über die beiden Gebilde hinwegziehend. Am ventralen Rande des genannten Fortsatzes, medial vom *Truncus arteriosus*, wendet sich der Nerv einwärts und und gelangt von der Ventralfläche her an den Kehlkopf. Dabei theilt er sich in zwei Aeste: einen *R. medialis* und einen *R. lateralis.*

Der schwächere *R. medialis* läuft einwärts und zerfällt in zwei Hauptäste, einen *R. muscularis* und einen *R. mucosus profundus.* Der *R. muscularis* tritt mit mehreren Zweigen in den vorderen Theil des *M. sphincter posterior* (Goeppert), gewöhnlich auch mit einigen Zweigchen in den vordersten Theil des *M. sphincter anterior.* (Die Nerven für diesen Muskel

gehen theils vom medialen, theils vom lateralen Laryngeusast ab). Der *R. profundus mucosus* tritt über die Innenfläche der *P. anterior* des *M. sphincter posterior*, zwischen diese und den Aryknorpel und läuft hier dorsal- und rückwärts, um in drei Zweige zu zerfallen. Diese gelangen an drei Stellen des oberen Randes des Aryknorpels (vorn, in der Mitte und hinten) unter dem *M. sphincter anterior* hervor und zur Schleimhaut, theils in der Umgebung der pharyngealen Kehlkopföffnung, theils des *Aditus laryngis* selber. Der hinterste Theilast tritt hinter dem *M. dilatator* hervor und sendet einen längeren Zweig neben der Kehlkopföffnung unter der Schleimhaut nach vorn. (Anastomose mit dem *N. laryngeus brevis*).

Der *R. lateralis* des *N. laryngeus longus* ist der bei weitem kräftigere Ast und ebenfalls theils motorisch, theils sensibel. Er tritt am medialen Rande des Hyoglossusursprungs und des *Proc. thyreoideus* des Zungenbeinknorpels dorsalwärts und theilt sich in zwei starke Zweige, einen vorderen und einen hinteren. Der vordere dringt von der Ventralseite her in den *M. constrictor aditus laryngis* (Henle; = *M. hyo-laryngeus* Goeppert) und giebt mehrere Zweige zum *M. sphincter anterior*, die den Muskel nach vorn und hinten an seinem lateralen Rande begleiten. Ein starker Ast durchsetzt den *M. constrictor* und gelangt aufwärts zur Schleimhaut des Pharynx. Der hintere Zweig tritt zwischen dem *M. constrictor* und dem Aryknorpel medial-, rück- und caudalwärts und versorgt mit einem kräftigen Zweige die Cricoid-Portion des *M. dilatator laryngis*, mit einem zweiten, der in der Tiefe am lateralen Rande des *M. sphincter anterior* rückwärts zieht, die accessorische (Cricoid-) Portion des *M. sphincter anterior* und den hinteren Theil des *M. sphincter posterior*. Er scheint auch noch in die Schleimhaut zu dringen, doch bin ich darüber nicht zur Gewissheit gekommen.

5. *R. oesophageus et gastricus superior.* Ein kräftiger Nerv, der ungefähr in der Mitte der Länge des *M. petrohyoideus posterior III* vom *R. intestinalis Vagi* abgeht (Fig. 42). Er läuft, manchmal schon in zwei Zweige gespalten, direct caudalwärts und durchbohrt die vordersten Fasern des *M. transversus abdominis*, die sich an der Schlundwandung befestigen. Nach seinem Durchtritt durch den Muskel läuft er subserös am Magen weiter, an dem er sich, in einen auf- und einen absteigenden Ast getheilt, verzweigt.

6. *R. oesophageus et gastricus inferior.* Ist schwächer als der *R. superior* und geht in einiger Entfernung ventral von demselben ab. Gewöhnlich ist er schon in mehrere feine Aeste gespalten. Diese durchbohren ebenfalls den Ansatz des *M. transversus* am Schlund und vertheilen sich in der Schleimhaut des Oesophagus und des Magens. Auch nach vorn und aufwärts (nach dem Pharynx hin) gelangen dünne Zweige.

7. *R. laryngeus brevis.* Geht neben den unteren Magenästen vom Stamm des *N. intestinalis* ab; wendet sich nach vorn und verläuft, manchmal schon in zwei Aeste gespalten, medial von dem *Truncus pulmo-cutaneus* nach vorn (der *R. laryngeus longus* zieht aussen über diesen Truncus hinweg). Der Nerv gelangt so an die Innenseite des *M. petrohyoideus posterior III* und zieht hier submucös herab. Mit einem Ast tritt er in die oberflächliche, vom *Proc. thyreoideus* des Zungenbeinknorpels kommende Portion des *M. dilatator aditus laryngis*, die er versorgt, mit einem zweiten läuft er am Hinterrande dieses Muskels einwärts und vertheilt sich in der Schleimhaut hinter dem *Aditus laryngis*. Anastomosirt mit dem hintersten Zweig des *R. profundus* vom medialen Ast des *Laryngeus longus*.

8. *Rr. pulmonales.* Gewöhnlich gehen zwei *Rr. pulmonales* vom Stamm des *N. intestinalis* ab und durchbohren neben der *A. pulmonalis* den *M. transversus*, um dann dem Verlauf der Aeste der *A. pulmonalis* folgend, zur Lunge zu treten. Ein sehr feiner lateraler Zweig spaltet sich schon früh ab, er läuft erst eine lange Strecke, bedeckt von den Fasern des *M. transversus* längs der Lungenwurzel caudalwärts, um dann erst zum hinteren Ende der Lunge zu gelangen. — Nach vorn verlaufende Aeste der *Rr. pulmonales* gelangen zu dem Anfangstheil der Lunge an der Stimmlade.

9. *R. cardiacus.* Ist der letzte Abschnitt des *R. intestinalis*, nach Abgabe der *Rr. pulmonales.* Er tritt vor den *Rr. pulmonales* innen von der *A. pulmonalis* herab, durchbohrt die Transversusfasern etwas ventral von der *A. pulmonalis* und zieht dann in dem lockeren Gewebe zwischen *Pericardium laterale* und dem anliegenden Bauchfellblatt medialwärts. So gelangt er an die Rückseite der *V. cava superior* (in deren Mesopericardium) und mit dieser zum Herzen (s. dieses).

XI. *N. accessorius.*

XI. *N. accessorius.*

Ist als Ast des *N. vagus*, der für den *M. cucullaris* bestimmt ist, bereits geschildert.

Rückenmarksnerven.

B. Rückenmarksnerven.

Wie schon früher (S. 6) erörtert, finden sich beim Frosch gewöhnlich zehn Spinalnervenpaare, von denen das erste vorhandene zwischen dem ersten und zweiten Wirbel austritt, somit einem *N. spinalis secundus* entspricht, während der wirkliche *N. spinalis primus* nur embryonal angelegt wird. Es ergiebt sich somit:

N. spinalis I: nur embryonal angelegt,
N. spinalis II: zwischen I. und II. Wirbel,
N. spinalis IX: zwischen VIII. und IX. Wirbel,
N. spinalis X: zwischen IX. Wirbel und Steissbein,
N. spinalis XI: durch das Steissbein,
(*N. spinalis XII*, wenn vorhanden, ebenfalls durch das Steissbein).

Wurzeln der Spinalnerven.

Die Abgangsstellen der einzelnen Wurzeln vom Rückenmark sind bereits geschildert, ebenso wurde schon erwähnt, dass nur die vordersten Nervenwurzeln einen annähernd transversalen Verlauf besitzen, während die hinteren erst eine längere Strecke innerhalb des Wirbelcanals zurücklegen müssen, ehe sie zu ihren Austrittsöffnungen gelangen (s. S. 4, 5, 6). So kommt es zur Bildung einer *Cauda equina* im Bereich des hinteren Wirbelsäulenabschnittes.

Die Zahl der in den Wurzeln enthaltenen Fasern hat Birge wie folgt bestimmt (ich ändere nur die Numerirung der Nerven):

Fasern auf einer Seite bei einem Frosch von 63 g Gewicht:

Nerv	Mot.	Sens.
II	783	124
III	975	1649
IV	481	264
V	106	193
VI	114	224
VII	159	184
VIII	142	562
IX	870	1101
X	441	993
XI	212	41

Spinalganglien.

Spinal-ganglien.

Die Spinalnerven entspringen sämmtlich mit je einer ventralen und einer dorsalen Wurzel. Beide Wurzeln convergiren nach der Austrittsstelle und legen sich innerhalb des *Foramen intervertebrale* eng an einander. Die distale Wurzel trägt hier das *Ganglion spinale*, an dessen dorsale Hälfte sich aber die ventrale Wurzel so innig anlegt, dass eine Trennung thatsächlich nur künstlich möglich ist. Das Ganglion greift also von der dorsalen Wurzel auf den gemeinsamen Stamm über (v. Lenhossék).

Lage der Spinalganglien. Die Spinal- oder Intervertebralganglien des II. bis X. Nerven liegen in den weit offenen Zwischenwirbellöchern auf der unteren Fläche der *Processus obliqui*, zwischen der concaven Seitenfläche der Wirbelkörper und dem medialen Rande der *Mm. intertransversarii* (über die *Foramina intervertebralia*, s. S. 27 der Skeletlehre). Die Ganglien des *N. spinalis XI* und des etwa vorhandenen *N. spinalis XII* liegen im *Os coccygis*.

In den *Foramina intervertebralia* liegen die Ganglien aber nicht frei zu Tage, sondern sind einmal umgeben von den Kalksäckchen und ferner ventralwärts bedeckt von einer kräftigen bindegewebigen Hülle, die sich an die Ränder des *Foramen intervertebrale* ansetzt, somit als ein nicht verknöcherter Abschnitt der Skeletanlage erscheint. Von den Kalksäckchen wurde bereits angegeben, dass sie Ausläufer des *Saccus endolymphaticus* seien (s. Hüllen des Centralnervensystems), die mit der dorsalen Wurzel herausdringen. Sie umfassen den letzten Theil dieser Wurzel, sowie einen grösseren Abschnitt des Ganglion selbst. Von der Oberfläche der Ganglien sind sie durch eine innere bindegewebige Schicht getrennt. — Nach Spalten der Hülle und Auflösung der Kalkmassen durch Salpetersäure lassen sich die Ganglien als rundliche Körper darstellen. *N. spinalis XI* und *XII* besitzen keine Kalksäckchen (S. 126).

Der feinere Bau der Spinalganglien wurde zuerst von v. Lenhossék genauer studirt. Es zeigte sich, dass die das Ganglion zusammensetzenden Nervenzellen zum Theil die hintere Wurzel in Form eines geschlossenen Mantels umgeben, zum Theil unregelmässig zwischen die Fasern der letzteren gebettet sind. Die Zellen sind in der Mehrzahl unipolar mit T-förmiger Theilung des Fortsatzes. Durchtretende Fasern, d. h. solche, die das Ganglion nur durchsetzen, sind nach den S. 13 erwähnten Experimenten von Steinach als vorhanden anzunehmen (s. Sympathicus).

Aeste der Spinalnerven.

Aeste der Spinalnerven.

Aus einem jeden Spinalganglion gehen zwei Aeste hervor: ein dünner dorsaler und ein erheblich dickerer ventraler. Beide enthalten motorische wie sensible Fasern. Die *Rami dorsales* verzweigen sich an der Haut des Rückens und in der Rückenmusculatur, die *Rami ventrales* sind für die Haut und die Musculatur des ventralen Rumpfabschnittes, wozu auch die Extremitäten gehören, sowie für die Musculatur der Zunge und zum Theil des Zungenbeinknorpels bestimmt, ausserdem aber gelangen sie zu den Eingeweiden und den Gefässen, und zwar zum grössten Theil durch Vermittelung ihrer *Rami communicantes* auf dem Wege der peripheren Sympathicusäste, zum geringen Theil und besonders an den hintersten Spinalnerven auch direct.

Von den *Rami dorsales* bewahren die Muskeläste, entsprechend der metameren Anordnung der von ihnen versorgten Musculatur, im Allgemeinen ihre Individualität; nur unter den für den *M. longissimus* bestimmten Zweigen findet sich Geflechtbildung. Die *Rr. cutanei* gehen in der Haut sehr reichliche Verbindungen mit einander ein.

Von den ventralen Aesten verlieren die meisten bald nach ihrem Abgang vom Ganglion ihre Individualität, indem sie mit den benachbarten zu Plexusbildungen zusammentreten. Nur der V., VI., VII. Spinalnerv bleiben bis zur peripheren Verzweigung selbständig (die Hautäste bilden auch hier Geflechte). Die übrigen bilden drei Geflechte: die beiden grossen für die Extremitäten bestimmten, *Plexus brachialis* und *Plexus lumbosacralis* und den kleinen *Plexus ischio-coccygeus*. Jene sind ein Ausdruck für die genetische Zugehörigkeit der Extremitäten zu mehreren Segmenten des Rumpfes.

Varietäten der Spinalnerven.

Varietäten an den Spinalnerven.

Zu den bemerkenswertheren Varietäten an den Spinalnerven gehört zunächst das Vorhandensein eines *N. spinalis XII*, der hinter dem *N. XI* durch das Steissbein heraustritt (s. S. 6). Er ist nicht selten. Varietäten an den dorsalen Aesten sind häufig. Abgesehen von einfachem Zerfall eines Astes in mehrere handelt es sich meist um eine Vermehrung der normaler Weise vorhandenen Hautäste, und zwar ist es ein nicht ungewöhnliches Vorkommniss, dass die dorsalen Aeste der Nn. VIII bis X, die in der Regel keine Hautäste abgeben, mit solchen versehen sind.

Bemerkenswerther sind die Varietäten an den ventralen Aesten, besonders die, die sich in der Zusammensetzung und Form der Extremitätenplexus zeigen. Sie lassen sich aus dem phylogenetisch an den Extremitäten sich abspielenden Wanderungsprocess erklären. Wie aus den Untersuchungen von Adolphi hervorgeht, wandern bei den Anuren beide Extremitäten cranialwärts, und dem entsprechend verlegen auch der *Plexus brachialis* und der *Plexus lumbosacralis* ihren Schwerpunkt in gleicher Richtung, nach dem Kopfe hin. Diese aus einer grossen Untersuchungsreihe durch Adolphi erschlossene Thatsache gestattet nun die Beurtheilung etwa vorkommender Varietäten, und zwar sind Plexusformen, deren Schwerpunkt weiter caudal liegt als durchschnittlich, als

primitive Formen aufzufassen, die dagegen, in denen der Schwerpunkt des Plexus weiter cranial liegt, als Zukunftsformen. Rana repräsentirt im Allgemeinen bereits einen fortgeschritteneren und stabiler gewordenen Zustand als andere Anuren (*Bufo*, *Pelobates*), doch muss jener Process der Wanderung und Umgestaltung als noch nicht abgeschlossen gelten. Specielles wird bei Besprechung der beiden Plexus erwähnt werden.

A. *Rami dorsales.*

A. *Rami dorsales.*

Die *Rami dorsales* der Spinalnerven (s. Fig. 44) sind bestimmt für die Versorgung der Musculatur und der Haut des Rückens

Fig. 44.

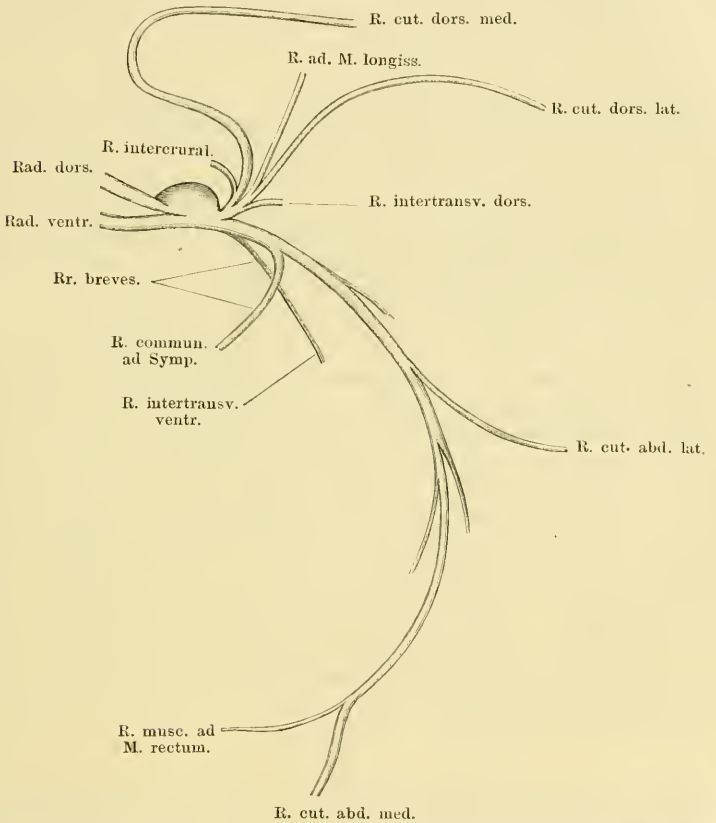

Schema für die Verästelung der Spinalnerven am Rumpfe. Zu Grunde gelegt ist das Verhalten an den mittleren Spinalnerven (V, VI, VII). [Die specielle Anordnung der dorsalen Aeste ist schematisirt.

und zeigen in den einzelnen Regionen der Wirbelsäule ein Verhalten, das im Wesentlichen gleichartig ist und nur durch mehr untergeordnete Anpassungen an die specielle Ausbildung der Musculatur sowie durch den Mangel der Hautnerven in einzelnen Gebieten eine

Modification erfährt. Sie treten am dorsalen Umfang der Kalksäckchen hervor; der für den *M. intertransversarius* bestimmte Ast meist selbständig neben oder vor den anderen. Diese letzteren steigen entweder schon getrennt oder noch zusammengefasst dicht vor dem zugehörigen Querfortsatz, zwischen diesem und dem Gelenkfortsatz, am medialen Rande des *M. intertransversarius* dorsalwärts und gehen dann auseinander.

a) *Rr. musculares.*

Sind bestimmt für die *Mm. intercrurales*, *Mm. intertransversarii* und die *Pars dorso-medialis* des *M. ilio-lumbaris*, sowie für den *M. longissimus.*

α) Rr. intercrurales. Sind in dem Gebiet zwischen IV. und IX. Wirbel, wo selbständige *Mm. intercrurales* vorhanden sind, selbständige, sehr kleine dünne Aestchen, die dicht am Wirbel aufsteigen und in ihren Muskel eintreten. Zwischen dem Kopf und den ersten vier Wirbeln, wo die *Mm. intercrurales* durch die tiefen medialen Partien des *M. longissimus* repräsentirt werden, sind auch die zugehörigen Nerven (vom *N. spinalis II, III, IV*) gemeinsam. Zwischen dem Steissbein und dem IX. Wirbel stellt die mediale Portion des *M. coccygeo-sacralis* den *M. intercruralis* dar; sie erhält Nervenäste aus dem starken *R. dorsalis* des X. Spinalnerven (s. u.).

β) Rr. intertransversarii dorsales. Gehen gewöhnlich selbständig aus dem Kalksäckchen hervor und sofort lateralwärts in ihren Muskel. Der kräftige *R. intertransversarius dorsalis* des *N. spinalis II* tritt in den, einen selbständigen Muskel darstellenden *M. intertransversarius capitis superior*, der *R. itr. dors. III* in den ebenfalls selbständigen *M. intertransversarius* zwischen II. und III. Wirbel (in dessen ventrale Schicht aber auch ein ventraler Ast dringt); der *R. itr. dors. IV* ist gemeinsam mit dem Ast für die lateralen Partien des *M. longissimus.* (Der laterale *M. intertransversarius* zwischen III. und IV. Wirbel gehört in das ventrale Gebiet). An den folgenden Wirbeln ist das System der dorsalen *Mm. intertransversarii* nicht von den dorsalen Partien des *M. iliolumbaris* getrennt; die *Rr. intertransversarii dorsales* verzweigen sich in beiden Muskeln. Zwischen Steissbein und IX. Wirbel schliesslich wird ein dorsaler *M. intertransversarius* repräsentirt durch die laterale Partie des *M. coccygeo-sacralis*; der zugehörige Nerv ist ein kräftiger Ast des *R. dorsalis N. spinalis X.*

γ) Rr. pro M. longissimo. Sie steigen (zusammen mit dem zugehörigen *R. cutaneus dorsi medialis*, wo ein solcher vorhanden ist) dorsalwärts dicht hinter dem Gelenkfortsatz ihres Wirbels und treten dann in den *M. longissimus.* Verbindungen zwischen den zu den verschiedenen Segmenten gehenden Nerven kommen vor, ebenso Theilung eines Astes in Zweige, die zu zwei benachbarten Segmenten gehen. Die Longissimusäste sind nur vom V. bis IX. Spinalnerven selbständig; am II., III., IV. Spinalnerven treten je mehrere Aeste in den vordersten Abschnitt des Muskels, der sich aber hier noch nicht von den *Mm. intercrurales* und dem „*M. iliolumbaris*" differenzirt hat. Vom X. Spinalnerven habe ich keinen Longissimusast mehr wahrgenommen.

b) *Rr. cutanei dorsi.*

Für die Haut des Rückens bestimmte Aeste kommen nicht allen Spinalnerven zu. Sie fehlen gewöhnlich dem II. und III., sowie dem VIII., IX. und X. Nerven. Vorn ist es der *R. auricularis N. vagi*, der sein Gebiet bis über die Scapulargegend rückwärts ausdehnt; hinten wird die normale Nichtbetheiligung dreier Spinalnerven an der Versorgung der Rückenhaut ausgeglichen durch die starke Rückwärtsverlängerung der davor gelegenen Hautnerven. Hin und wieder sind aber auch Rückenhautnerven vom VIII., IX. und X. Spinalnerven — auch einseitig — vorhanden, und ebenso findet sich gelegentlich ein solcher Ast vom III. Spinalnerven.

Zwei Reihen von *Rr. cutanei dorsi* sind zu unterscheiden: eine mediale und eine laterale. Doch kommen beide Aeste zugleich nur den *Nn. spinales IV, V, VI, VII* zu.

Rami cutanei dorsi mediales.

Die medialen Rückenhautäste des IV. bis VII. Nerven steigen von den Ganglien aus dorsalwärts, dann medialwärts über die zugehörigen *Mm. intercrurales* und treten am medialen Rande des *M. longissimus*, dicht neben der Mittellinie, mit caudalwärts gerichtetem Verlaufe durch die *Fascia dorsalis*. Die Durchtrittsstelle durch die Fascie liegt entweder dicht neben dem Dornfortsatz des zu dem Nerven gehörigen Wirbels oder etwas caudal davon. Die *Rr. cutanei dorsi mediales* ziehen frei durch den dorsalen Lymphsack nach hinten und aussen, um erst nach längerem Verlaufe an die Haut zu treten. Ihr Gebiet erstreckt sich im Allgemeinen seitwärts bis an das dorsale Septum, dessen Ansatz an der Haut äusserlich durch die vom Augenwinkel rückwärts ziehende verdickte Linie markirt ist. Doch greifen sie auch über diese Linie hinaus.

In dem hintersten Rumpfgebiete kommen ganz besonders viele Varianten in der Vertheilung der medialen Rückenhautäste vor. Meist treten seitwärts vom hintersten Steissbeinabschnitt zwei mediale Hautäste durch die *Fascia dorsalis*, der eine etwas cranial von dem anderen. Diese können entstammen: dem *R. dorsalis X* und *XI*, oder dem *R. dorsalis XI* und *XII*, oder sie sind Aeste des *R. dorsalis XI* mit oder ohne Anastomose des hinteren Astes mit dem *R. dorsalis XII*. Ueber die Häufigkeit dieser verschiedenen Vorkommnisse fehlt mir ein Urtheil. Immer verlaufen die beiden Aeste erst eine Strecke weit subfascial neben dem Steissbein, ehe sie nach aussen abbiegen.

Einige Male beobachtete ich einen *R. cutaneus dorsi medialis* des dritten Spinalnerven. Er trat seitwärts vom *Proc. spinosus vert. III* durch die Dorsalfascie. Auch ein entsprechender Ast des *N. spinalis VIII* kommt vor; der des *N. IX* scheint, wenn er überhaupt vorkommt, besonders selten zu sein.

Rami cutanei dorsi laterales.

Sie kommen gewöhnlich nur den *Nn. spinales IV, V, VI, VII* zu. Im Gegensatz zu den medialen Rückenhautnerven laufen sie nicht frei durch den dorsalen Lymphsack, sondern eingeschlossen in das dorsale Septum. Ihre Durchtrittsstellen durch die Dorsalfascie entsprechen ungefähr den Spitzen der

Querfortsätze. Häufig sind sie in mehrere Zweige getheilt. Die Linie, die die Austrittsstellen dieser Nerven verbindet, trifft, nach vorn verlängert, den Austritt des *R. auricularis N. vagi.*

Der *R. cut. dors. lat.* des *N. spin. IV* ist ein nicht sehr dickes Fädchen, das den Longissimus zwischen dem zum dritten und dem zum vierten Wirbel gehörigen Septum durchbohrt, dann noch durch den *M. serratus superior* hindurchdringt und dicht hinter dem *M. latissimus dorsi* durch den *M. obliquus externus* zur Haut tritt.

Der *R. cut. dors. lat.* des *N. spin. V* ist kräftig; er durchbohrt ebenfalls den *M. longissimus* (zwischen den Septis, die zum IV. und V. Wirbel gehören) und dann den *M. obliquus externus.* Hinter der Spitze des *Proc. transversus vert. V* gelangt er zur Haut.

Der *R. cut. dors. lat.* des *N. spin. VI* dringt zwischen dem *M. longissimus* und dem *M. iliolumbaris* dorsalwärts und durchsetzt die *Fascia dorsalis* an dem Winkel, in dem der *M. longissimus* und der *M. iliolumbaris* zusammenstossen. Läuft dann lateralwärts über den *M. iliolumbaris* zum *Septum dorsale.*

Der *R. cut. dors. lat.* des *N. spin. VII* verläuft ebenfalls zwischen dem *M. longissimus* und dem *M. iliolumbaris* aufwärts und dann durch die *Fascia dorsalis* lateralwärts zum *Septum dorsale.*

Uebersicht über die *Rr. dorsales.*

R. dorsalis N. spinalis II giebt lateral einen kräftigen Muskelast zum *M. intertransversarius capitis superior,* sowie lateral und medial solche zum *M. longissimus.* Hautäste fehlen.

R. dorsalis N. spinalis III. Ein *R. lateralis* tritt seitwärts in den *M. intertransversarius* zwischen zweitem und drittem Wirbel; mehrere Aeste in den *M. longissimus.* Ein *R. cutaneus dorsi medialis* ist vorhanden oder fehlt.

Rr. dorsales der *Nn. spinales IV, V, VI, VII* geben ab: *Rr. intercrurales, Rr. intertransversarii dorsales* (zugleich in die dorsale Partie des *M. iliolumbaris*), *Rr. pro M. longissimo.* Dazu je ein *R. cutaneus dorsi medialis* und *lateralis.*

Rr. dorsalis der *Nn. spinales VIII* und *IX* geben ab: *Rr. intercrurales, Rr. intertransversarii dorsales* (zugleich für den *M. iliolumbaris*), *R. pro M. longissimo.* Hautäste fehlen gewöhnlich.

R. dorsalis N. spinalis X. Tritt zwischen beiden Portionen des *M. coccygeo-sacralis* dorsal- und caudalwärts und giebt dem genannten Muskel kräftige Aeste. Nicht selten entsendet er einen *R. cutaneus medialis.* Dieser tritt alsdann zwischen beiden Portionen des *M. coccygeo-sacralis* hervor auf die Dorsalfläche des *M. coccygeo-iliacus* und verläuft auf dieser subfascial rückwärts, um vor der Steissbeinspitze lateralwärts abzubiegen und nach Durchbohrung der Rückenfascie an die Haut zu treten.

R. dorsalis N. spinalis XI ist reiner Hautnerv. Er steigt nach seinem Austritt aus dem Steissbein rückwärts durch den Ursprung des *M. coccygeo-sacralis* hart am *Os coccygis* empor, zieht dann auf die Oberfläche des *M. coccygeo-iliacus* eine Strecke weit subfascial neben dem *Os coccygis* hin über das hintere Lymphherz, aber ohne ihm Zweige abzugeben (Waldeyer), und biegt nahe der Steissbeinspitze lateralwärts zur Haut ab. Manchmal theilt er sich in zwei Aeste, die an verschiedenen Stellen die Fascie durchbohren; der hintere anastomosirt manchmal mit dem *R. dorsalis XII.*

R. dorsalis N. spinalis XII. Verläuft, wenn vorhanden, nach seinem Austritt aus dem *Os coccygis* (nahe der dorsalen Kante des Knochens) neben

dem *Os coccygis* subfascial hin und biegt neben der Spitze des Knochens lateralwärts zur Haut ab. Ist manchmal sehr fein und stellt dann nur eine Verstärkung des *R. posterior* des *R. dorsalis XI* vor.

B. *Rami ventrales.*

B. Rami ventrales.

Die *Rami ventrales* lassen zwei Kategorien von Aesten unterscheiden:

1. Kurze, die an allen Spinalnerven ein ziemlich gleichartiges Verhalten zeigen: a) *Rr. communicantes* zum Sympathicus, b) *Rr. intertransversarii ventrales*, Muskeläste zu dem System der ventralen *Mm. intertransversarii*;

2. lange, die durch die Verschiedenheit der Endgebiete, zu denen sie gelangen, ebenfalls die mannigfachsten Verschiedenheiten ihres peripheren Verlaufes darbieten. Die zu versorgenden Gebiete sind: die Zungenmusculatur und einige der Zungenbeinmuskeln, die vordere Extremität, die hintere Extremität, die Bauchwandung, die Gebilde des Beckenausganges.

Da die Zahl der Spinalnerven des Frosches nur eine sehr geringe ist, so ergiebt sich eine starke Concentration der Nervenfasern auf wenige Stämme: die Zusammensetzung der für die Extremitäten bestimmten Plexus aus nur wenigen „Wurzeln" und der rasche Uebergang der einzelnen Gebiete in einander. Immerhin ist es zweckmässig, die durch die Natur der Endgebiete bestimmte Eintheilung zu Grunde zu legen und danach die Stämme der ventralen Aeste zu Gruppen zusammenzufassen.

So ergiebt sich folgende Eintheilung:

I. Nerv für die Zungen- und einen Theil der Zungenbeinmusculatur: *N. hypoglossus.*

II. Nerven für die vordere Extremität inclusive des Schultergürtels: *Plexus brachialis.*

III. Nerven für die Bauchwandungen: *Nn. abdominales.*

IV. Nerven für die hintere Extremität: *Plexus lumbo-sacralis* (besser: *Plexus cruralis* Eisler).

V. Nerven für die Gebilde des Beckenausganges: *Plexus ischio-coccygeus.*

Die Antheilnahme der einzelnen Spinalnerven (d. h. der langen Aeste ihrer *Rr. ventrales*) an diesen Gruppen gestaltet sich folgendermaassen:

1. Der *N. spinalis II* bildet allein den *N. hypoglossus*, betheiligt sich aber auch an der Bildung des *Plexus brachialis.*

2. Der *N. spinalis III* geht ganz und gar in die Bildung des *Plexus brachialis* auf.

3. Der *N. spinalis IV* schliesst sich mit einem Theil seiner Fasern noch dem *Plexus brachialis* an, ist aber in der Hauptsache vorderster *N. abdominalis*.

4. Die *Nn. spinales V, VI, VII* sind ausschliesslich *Nn. abdominales*.

5. Die *Nn. spinales VIII, IX, X* bilden den *Plexus lumbosacralis*; der *N. spinalis VIII* schliesst sich aber noch mit einem Ast (*N. iliohypogastricus*) den *Nn. abdominales* an, der *N. spinalis X* hilft mit einigen Fasern den *Plexus ischio-coccygeus* bilden.

6. Der *N. spinalis XI*, in Gemeinschaft mit Aesten des *N. spinalis X*, sowie eventuell mit dem *N. spinalis XII*, bildet den *Plexus ischio-coccygeus*.

1. Kurze Aeste der Rami ventrales.

1. Kurze Aeste der *Rami ventrales*.

a) *Rr. communicantes* zum Sympathicus. Werden von allen Spinalnerven abgegeben. Ihr specielles Verhalten wird beim Sympathicus geschildert.

b) *Rr. intertransversarii ventrales* (Fig. 45). Diese Aeste, die oft selbständig aus den Kalksäckchen heraustreten, sind an allen Spinalnerven, bis zum zehnten inclusive, vorhanden.

Der *R. intertransversarius ventralis* des *N. spinalis II* ist ein kräftiger, vom Stamm des *N. spinalis II* abgehender Zweig, der reich verästelt in dem *M. intertransversarius capitis inferior* endet.

Am *N. spinalis III* sind zwei *Rr. intertransversarii ventrales* vorhanden. Der eine derselben verläuft zu der ventralen Schicht des *M. intertransversarius* zwischen zweitem und drittem Wirbel, der andere über die Ventralfläche des *Proc. transversus vert. III* caudalwärts zu der ventralen Schicht des medialen *M. intertransversarius III/IV*, durchsetzt sie, versorgt sie wohl auch und endet in dem lateralen *M. intertransversarius* zwischen drittem und viertem Wirbel. Giebt Aeste an das vordere Lymphherz ab.

Vom *N. spinalis IV* bis zum *N. spinalis IX* ist je ein *Ramus intertransversarius ventralis* vorhanden, der sich aber meist in zwei Theile theilt. Der eine Ast zieht vor dem zugehörigen Querfortsatz zum *M. iliolumbaris* (der Spin. IV zu dem *M. intertransversarius III/IV*), der andere läuft über die Ventralfläche seines Wirbelquerfortsatzes rückwärts zu dem nächsttieferen Segment des *M. iliolumbaris*. Von den unteren Spinalnerven gehen die Aeste auch zu dem lateralen, unsegmentirten Theil des *M. iliolumbaris*. Die rückläufigen Aestchen des *N. spinalis IX* gehen zum vordersten Theil des *M. coccygeo-iliacus*.

N. spinalis X. Die entsprechenden Aeste des *N. spinalis X* sind für den

M. coccygeo-iliacus bestimmt. Sie sind kräftiger als an den vorhergehenden Nerven. Ein oder zwei Aeste treten bereits aus dem lateralen Umfange des Kalksäckchens hervor, ein dritter geht erst vom Stamm des *N. spinalis X* ab. Sie treten direct in den *M. coccygeo-iliacus*, dessen Vorderrand das Kalksäckchen des *N. spinalis X* noch etwas bedeckt, und verzweigen sich in ihm.

Fig. 45.

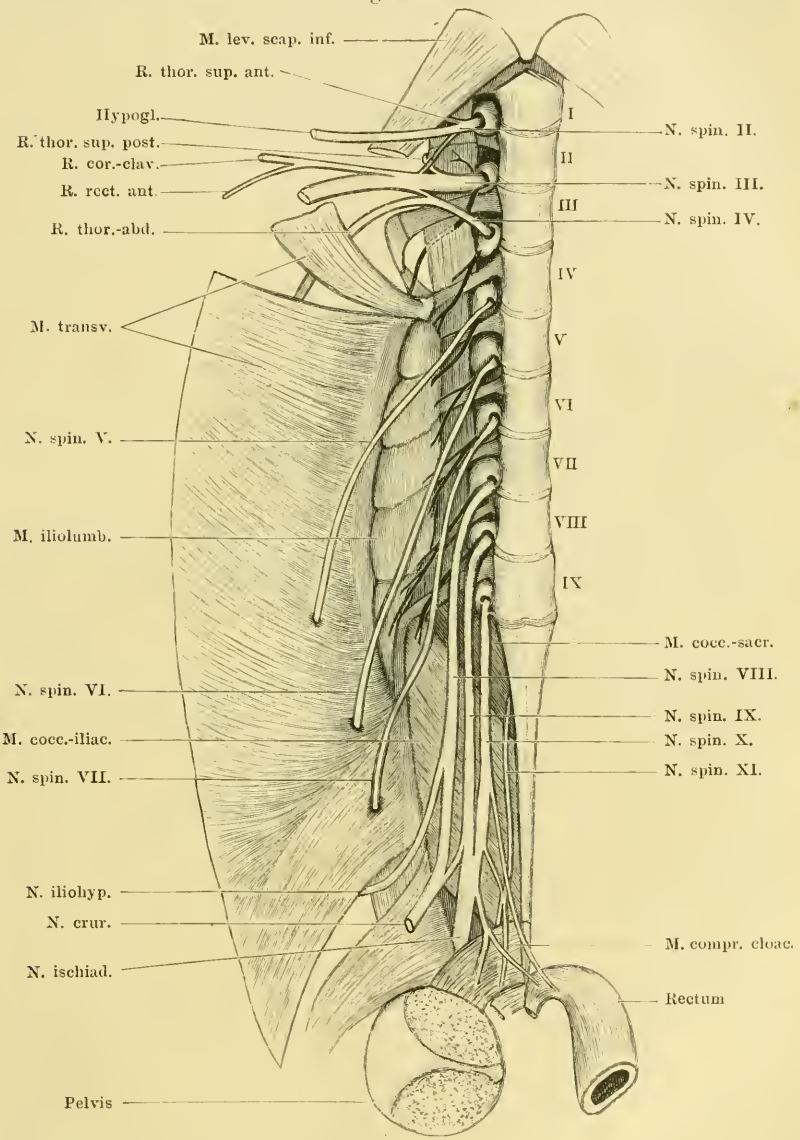

Ventrale Aeste der Spinalnerven; rechte Seite. Die Rami communicantes zum Sympathicus sind fortgelassen, die Rami ventrales breves schwarz, die Rami longi hell gehalten. Die Beckenscheibe ist median durchschnitten und die rechte Hälfte seitwärts umgeklappt.

Vom *N. spinalis XI* wird ein entsprechender Ast nicht abgegeben.

Bemerk. Im ersten Theil, Muskellehre, wurde auf S. 115 der *R. intertransversarius ventralis III* als zweifelhaft hingestellt. Ich habe den Nerven seitdem gewöhnlich gefunden, ebenso den entsprechenden Ast des Spin. IV und den Ast zum lateralen *M. intertransversarius* zwischen drittem und viertem Wirbel (Theil I, S. 114). Die von diesen Aesten versorgten Muskelpartien gehören danach zum ventralen Muskelsystem der Wirbelsäule (S. 102 des ersten Theiles).

2. Lange Aeste der Rami ventrales.

2. Lange Aeste der *Rami ventrales*.

1. N. hypoglossus.

I. N. hypoglossus.

Der *N. hypoglossus* entstammt dem ventralen Aste des *N. spinalis II*.

Der *N. spinalis II* tritt als kräftiger Nerv aus dem Kalksäckchen zwischen erstem und zweitem Wirbel heraus und läuft vor dem Querfortsatz des zweiten Wirbels über die Ventralfläche des *M. intertransversarius capitis inferior* lateralwärts. Dabei zieht er über den Dorsalumfang des vordersten Sympathicus-Ganglion hinweg.

Aeste: 1. *R. communicans* zum *Ganglion sympathicum I*. 2. *R. intertransversarius ventralis* zum *M. intertransversarius capitis inferior*. 3. *N. thoracicus superior anterior*. 4. *R. communicans* zum *N. spinalis III*. 5. *N. hypoglossus*. — (1: s. Sympathicus, 2: kurze Aeste der *Rr. ventrales*, 3 und 4: *Plexus brachialis*.)

Der *N. hypoglossus* (Fig. 42) tritt von der Ventralfläche des *M. intertransversarius capitis inferior* aus über die Aussenfläche des *Mm. petrohyoideus posterior III* ventralwärts, kreuzt dabei den *N. vagus* und den *R. laryngeus longus* und gelangt so an den Ventralumfang der Mundrachenhöhle. Hier (Fig. 43) tritt er, an der Ventralseite der Petrohyoidei, seitwärts vom *Proc. postero-lateralis* des Zungenbeinknorpels, über die Dorsalfläche des *M. omohyoideus* hinweg und läuft dann mehr einwärts und in der Rinne zwischen dem *M. sternohyoideus* und dem lateralen Kopf des *M. geniohyoideus* nach vorn. Dann durchsetzt er den *M. geniohyoideus* und gelangt so auf die Dorsalfläche von dessen medialem Kopf, auf der er sich, ziemlich weit vorn, in seine zwei Endäste, für den *M. hyoglossus* und *M. genioglossus* theilt.

Aeste: 1. *R. sternohyoideus*. Wird abgegeben, bevor der Stamm des Hypoglossus über den Omohyoideus hinweg tritt und dringt mit mehreren Zweigen von aussen her in den *M. sternohyoideus*.

2. *R. omohyoideus*. Läuft, während der Stamm über den *M. omohyoideus* herübertritt, in diesen Muskel.

3. *R. posterior M. hyoglossi*. Verläuft vor dem *M. omohyoideus* medialwärts, über die Ventralfläche des Sternohyoideus hinweg und zwischen diesem und dem medialen Kopf des Geniohyoideus dorsalwärts in den lateralen Theil des *M. hyoglossus*.

4. *RR. geniohyoidei.* Mehrere Zweige, die nach beiden Seiten abgegeben werden, während der Nerv durch den *M. geniohyoideus* hindurchtritt.

5. *R. anterior M. hyoglossi.* Ist der hintere der beiden Endäste. Er wendet sich — bei zurückgelegter Zunge — vom Stamm des Hypoglossus aus medial- und rückwärts über die Dorsalfläche des medialen Kopfes des Geniohyoideus und tritt dann in dem Raum zwischen Hinterrand des *M. genioglossus* und dem *M. hyoglossus* dorsalwärts, um sich in dem *M. hyoglossus* zu vertheilen. Er ist sehr lang, ebenso wie der *R. lingualis* des *N. glossopharyngeus*, und bei zurückgelegter Zunge stark geschlängelt.

6. *R. M. genioglossi.* Läuft von der Theilungsstelle des Hypoglossus aus auf der Dorsalfläche des medialen Geniohyoidenskopfes dicht unter der Schleimhaut der Mundhöhle weiter nach vorn längs des lateralen Randes der Hauptmasse des *M. genioglossus* und dringt dann in diese mit zahlreichen feinen Aesten ein. Ein lateraler Ast geht zur lateralen Portion des *M. genioglossus*. Auf der Hauptportion des *M. genioglossus* bilden die Nervenästchen ein sehr feines Geflecht.

II. *Plexus brachialis.*

II. Plexus brachialis.

Der *Plexus brachialis* wird gebildet von den langen Aesten der *Rr. ventrales* der *Nn. spinales II, III* und *IV*. Von diesen geht aber nur der Spin. III ganz in die Bildung des Plexus auf, dessen Hauptbestandtheil er darstellt; der Spinalis II[1]) ist in der Hauptsache *N. hypoglossus* und entsendet (Fig. 46) nur einen Ast zu Schultergürtelmuskeln, sowie einen Verbindungsast zum Spin. III; der Spin. IV ist in der Hauptsache vorderster *N. abdominalis*, entsendet zwei Aeste zu Schultergürtelmuskeln, sowie einen Verbindungsast zum Spin. III.

Wenn gesagt wird, dass der *N. spinalis III* ganz in den *Plexus brachialis* aufgehe, so ist dies zunächst rein äusserlich zu verstehen. Thatsächlich befindet sich unter den Aesten, die von seiner Fortsetzung abgehen, einer, *R. recti anterior*, der noch für das vorderste Segment des *M. rectus abdominis* bestimmt ist, also noch einen Rumpfnerven darstellt. Nun geht dieser allerdings jenseits der Verbindung des Spin. III und IV ab, und die Vermuthung, dass er Fasern vom Spin. IV führt, wird noch wahrscheinlicher durch den Umstand, dass das von ihm versorgte Rectussegment eigentlich in das Gebiet des Spin. IV fällt, letzterer selbst aber von seinem Hauptstamm keinen Rectusast entsendet, andererseits scheint aber doch der typische Abgang des *Ramus recti anterior* aus dem Plexus dafür zu sprechen, dass auch Elemente des Spin. III in ihm verlaufen. Dann wäre also seinem inneren Wesen nach auch der Spin. III noch nicht völlig an die Extremität abgegeben, sondern noch mit einem, wenn auch geringen Antheil seinem ursprünglichen Gebiete, dem Rumpfe, treu geblieben, und die Reihe der die ventrale Längsmusculatur des Stammes versorgenden Aeste wäre eine continuirliche (Spin. II — Hypoglossus, für den *M. sternohyoideus*; die ventralen Aeste des Spin. III bis VIII für den Rectus). Die Vermuthung,

[1]) Der Abkürzung halber bedeutet Spin. II etc. immer: langer Ast des *R. ventralis Nervi spin. II.*

dass in dem Verbindungsast des Spin. IV Fasern für den *M. rectus abdom.* verlaufen, schliesst selbstverständlich nicht aus, dass sich daneben Fasern in ihm finden, die für Muskeln der Extremität bestimmt sind.

Wurzeln des Plexus brachialis.

Wurzeln des *Plexus brachialis.*

N. spinalis II (s. S. 166). An der Zusammensetzung des *Plexus brachialis* betheiligt sich der *N. spinalis II* einmal durch meist

Fig. 46.

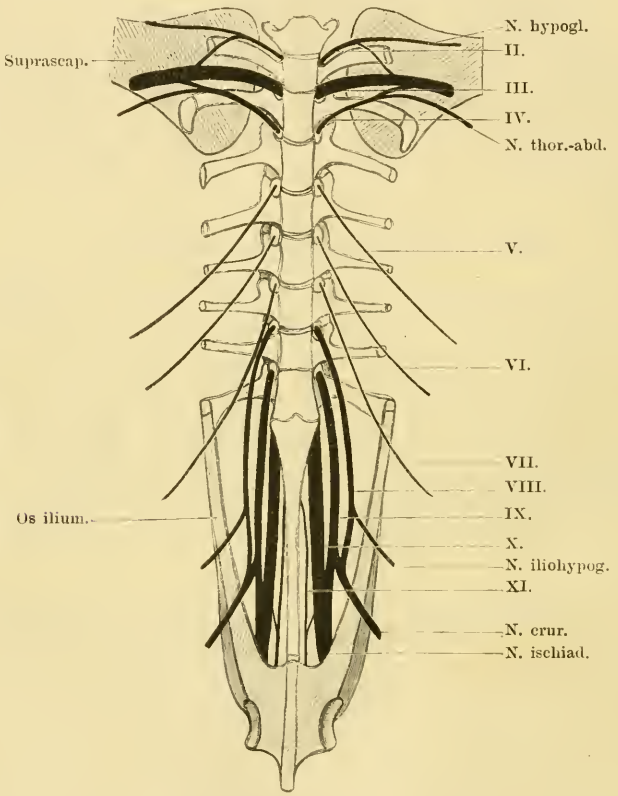

Schema für die Anordnung der Rr. ventrales longi. (Unter Zugrundelegung einer Figur von Adolphi.)

selbständige Abgabe eines peripheren Plexusastes, des *R. thoracicus superior anterior*, und ferner durch Entsendung eines Verbindungsästchens zum *N. spinalis III*, das, wie Fürbringer zuerst betont hat, constant, aber in seiner Lage sehr veränderlich ist. Dasselbe geht entweder vom Stamm des Nerven ab, bevor derselbe den *R. thoracicus superior anterior* abgegeben hat, oder distal von diesem Ast, d. h. vom Anfangstheil des *N. hypoglossus*, oder schliesslich vom *R. thoracicus superior anterior*. In letzterem Falle sah ich ihn in

den *R. thoracicus superior posterior* übergehen, doch liess sich (bei *Rana catesbyana* einmal beobachtet) der Verbindungsast bis in den Stamm des Spin. III verfolgen. (Weitere Varietäten s. u.)

N. spinalis III. Der stärkste Nerv des ganzen Körpers und in der Zusammensetzung des *Plexus brachialis* derartig dominirend, dass die Plexusäste auch als Aeste des *N. spinalis III* beschrieben worden sind. Der Nerv verläuft von seiner Austrittsstelle, dem *For. intervertebrale* aus längs des vorderen Randes des *Proc. transversus vert. III* über die Ventralfläche des *M. intertransversarius II/III* lateralwärts und tritt dann auf die Ventralfläche des *M. levator scapulae inferior*. Dabei ist er durch Aufnahme der Verbindungsäste vom Spin. II und IV zum Hauptstamm des *Plexus brachialis* geworden.

Auf seinem Wege bis zur Aufnahme dieser Zweige giebt er gewöhnlich ab:

a) *R. communicans* zum *Ganglion sympathicum III* (s. Sympathicus).

b) *R. intertransversarius ventralis* zum *M. intertransversarius* zwischen zweitem und drittem Wirbel (s. kurze Aeste der *Rami ventrales*).

N. spinalis IV. Das gewöhnliche Verhalten bei *Rana esculenta* ist das, dass der *N. spinalis IV* sich nach seinem Austritt aus dem Zwischenwirbelloch nach vorn wendet, über die Ventralfläche des *Proc. transversus vert. III* herüberläuft und sich dem hinteren Umfange des Spin. III eng anlegt. Doch giebt er ihm in der Mehrzahl der Fälle nur ein dünnes Verbindungsästchen ab und läuft dann als *N. thoracico-abdominalis* weiter (s. *Nn. abdominales*). Von diesem gehen aber noch zwei Aeste ab, die für Muskeln des Schultergürtels bestimmt sind und somit unter den Aesten des *Plexus brachialis* Erwähnung finden müssen: *R. thoracicus superior postremus* und *R. abdomini-scapularis*.

Varietäten des *Plexus brachialis*.

Varietäten des Plexus brachialis.

Bei der geringen Anzahl von Nerven, die beim Frosch in den Aufbau des *Plexus brachialis* eingehen, können naturgemäss nicht sehr viel Verschiedenheiten in der Form des Plexus zur Beobachtung kommen. Am genauesten erforscht ist durch Adolphi das Verhalten des *N. spinalis III* und *IV* zu dem Plexus. Die Verschiedenheiten, die sich hier finden, haben sich deuten lassen im Lichte der Erkenntniss, dass bei den Anuren, im Gegensatz zu den Amnioten, der *Pl. brachialis* cranialwärts wandert. Bei den Urodelen betheiligt sich noch N. IV sehr bedeutend am Brachialplexus, dazu kommt aber eine reguläre Betheiligung von N. V, ja selbst gelegentlich von N. VI. Bei den Anuren wird nur noch selten eine Betheiligung von N. V. an der Plexusbildung angetroffen; doch ist dieselbe selbst bei *Rana fusca* von Adolphi noch beobachtet worden. Was den Nerv IV anlangt, so folgert Adolphi für die Anuren: „Nerv IV, der ursprünglich der Hauptnerv des *Plexus brachialis* ist, verliert beim Vorwärtswandern des Plexus seine Bedeutung für den Arm immer mehr, und wird schliesslich aus dem Plexus gelöst, und ganz an den

Rumpf abgetreten." Als atavistische Form findet sich dem entsprechend gelegentlich bei niederen Anuren (*Bufo variabilis*, *Pelobates fuscus*) ein Ueberwiegen der Dicke des vierten Spinalnerven gegenüber dem dritten. Bei Rana ist dies bisher nicht beobachtet; hier bietet der Brachialplexus schon ein fortgeschritteneres und stabileres Verhalten insofern, als der *N. spin. III* unbestrittener Hauptnerv des Plexus geworden ist. Der N. IV ist regelmässig dünner als der N. III. Immerhin unterliegt seine Stärke noch Schwankungen, und damit variirt auch die Art seiner Verbindung mit dem N. III. Als primitiv ist die Form anzusehen (Fig. 47 a), wo sich der relativ dicke N. IV mit dem N. III verbindet, nachdem er vorher als dünnes Fädchen den *N. thoracico-abdominalis* abgegeben hat. Sie ist bei *Rana esculenta* selten. Das gegentheilige Extrem, also eine weit fortgeschrittene Form ist es (Fig. 47 d), wenn der N. IV fast ganz auf den *N. thoracico-abdominalis* reducirt ist und nur ein dünnes Verbindungsfädchen zum N. III sendet. Sie ist bei Rana die häufigste Form (61,4 Proc. nach Adolphi). Als Uebergangsformen schieben sich solche ein, wo der ganze nicht sehr dicke N. IV sich mit dem N. III verbindet und der *N. thoracico-abdominalis* von dem gemeinsamen Stamme abgegeben wird (Fig. 47 b und c). Diese Abgabe des *N. thoracico-abdominalis* kann dicht hinter der Verbindungsstelle des dritten und vierten erfolgen (Fig. 47 b), dies ist selten; oder erst in einiger Entfernung distal davon (Figur 47 c): relativ häufig (26,3 Proc. aller Fälle nach Adolphi). Eine gänzliche Lösung des N. IV aus dem Brachialplexus wurde bei Rana nicht beobachtet.

Fig. 47.

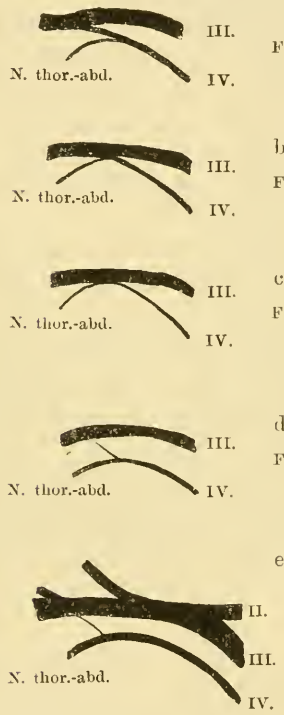

Varietäten des Plexus brachialis (nach Adolphi; nur in der Art der Wiedergabe etwas modificirt). a bis d: Verschiedene Formen der Verbindung des N. spin. IV. a: Primitive Form. b, c: Uebergangsformen zu d. d: Fortgeschrittene, zur Zeit häufigste Form. e: Seltene Form der Verbindung des N. spin. II (Zukunftsform).

Die Varietäten des N. II sind bisher noch nicht so genau erforscht. Er scheint (Adolphi) im Begriff zu stehen, sich inniger dem *Plexus brachialis* anzuschliessen. Adolphi fand einmal (Fig. 47 e) bei *R. esculenta* den ganzen Nerv II in den Nerv III aufgehen, eine Form, die als Zukunftsform gedeutet werden kann und als Beweis dafür, dass der Process der Vorwärtswanderung des *Plexus brachialis* bei den Anuren noch nicht zum Abschluss gekommen ist.

Von sonstigen Varietäten des *N. spinalis II* wurde oben schon der sehr

veränderliche Abgangsort des Verbindungsfädchens erwähnt. Eine besonders interessante Form ist von Fürbringer beschrieben worden: der Verbindungsast vom Spin. II theilte sich in zwei Aeste, von denen sich der eine mit dem *N. thoracico-abdominalis* (*N. spin. IV*), der andere mit dem *R. coraco-clavicularis* verband.

Aeste des *Plexus brachialis*.

Aeste des Plexus brachialis.

Als Aeste des *Plexus brachialis* sind zu bezeichnen 1. in erster Linie die Nerven, die von der Fortsetzung des *N. spinalis III* abgehen, nachdem derselbe die Verbindungsfäden vom *N. spinalis*

Fig. 48.

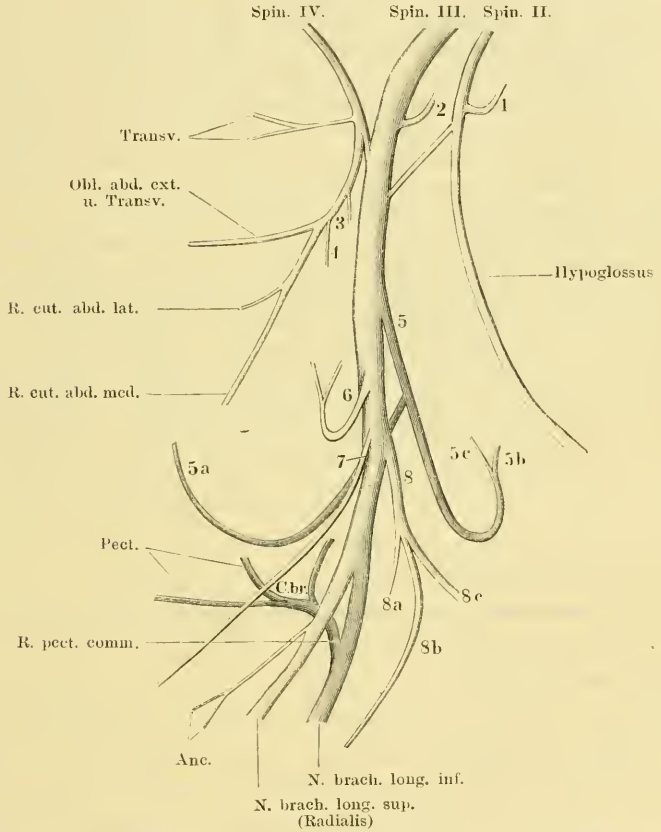

Schematische Darstellung des Plexus brachialis. Rechte Seite, von aussen gesehen. (Vgl. Figg. 42 und 50.)

1. R. thoracicus superior anterior.
2. R. thoracicus superior posterior.
3. R. thoracicus superior postremus.
4. R. abdomini-scapularis.
5. R. coraco-clavicularis (supracoracoideus).
   5 a. R. recti anterior.
   5 b. R. deltoideus.
   5 c. R. coraco-radialis.
6. R. dorsalis scapulae posterior.
7. R. cutaneus humeri posterior.
8. R. dorsalis scapulae anterior.
   8 a. R. für den M. dorsalis scapulae.
   8 b. R. cutaneus humeri lateralis.
   8 c. R. deltoideus.

Ausserdem:

R. pect. comm. R. pectoralis communis.
Pect. Aeste für den M. pectoralis.
C. br. R. coraco-brachialis.
Anc. Rr. anconaei.

II und *IV* aufgenommen hat; 2. *Nn. thoracici superiores anterior* und *posterior*, die gewöhnlich von dem Anfangstheil des *N. spinalis II* und *III*, proximal von der Ansabildung abgehen; 3. die für den *M. serratus inferior* und *M. abdomini-scapularis* bestimmten Aeste, die von der Fortsetzung des *N. thoracico-abdominalis* (Spinalis IV), distal von der Verbindung mit dem Spin. III, abgegeben werden.

Nach Fürbringer lassen sich die aus dem *Plexus brachialis* hervorgehenden Aeste bei allen Amphibien, Reptilien, Vögeln und Säugern in vier Schichten sondern. Von diesen werden die beiden äusseren von den Nerven gebildet, welche die nur am Brustgürtel inserirenden, also lediglich auf den Rumpf (Thorax) beschränkten Muskeln versorgen, die beiden inneren von den Nerven, welche die mit irgend welchen Theilen der vorderen Extremität selbst in Verbindung stehenden Muskeln innerviren. Die beiden ersteren bezeichnet Fürbringer als *Nn. thoracici superiores* und *inferiores*, je nachdem sie die Muskeln am dorsalen (resp. lateralen) oder am ventralen Abschnitte des Rumpfes innerviren, die beiden letzteren als *Nn. brachiales superiores* und *inferiores*, je nachdem sie die dorsal gelegenen Streckmuskeln oder die ventral gelegenen Beugemuskeln der vorderen Extremität versorgen. (Die primäre Trennung von Streckern und Beugern kann secundär verwischt sein: cf. *M. extensor carpi radialis*, *M. flexor antibrachii lateralis superficialis* und *profundus*, die in das Gebiet des *N. brachialis longus superior* gehören, aber beugend auf das Ellenbogengelenk wirken.) — Beim Frosch sind: *Nn. thoracici superiores* der *N. thoracicus superior anterior*, *posterior* und *postremus*; *N. thoracicus inferior*: *N. abdomini-scapularis*; *Nn. brachiales superiores*: *N. dorsalis scapulae anterior* und *posterior*, *N. cutaneus humeri posterior*, *N. brachialis longus superior* s. *radialis*; *Nn. brachiales inferiores*: *N. coraco-clavicularis* (*N. supracoracoideus* Fürbringer), *N. brachialis longus inferior*. —

Im Folgenden ist von der speciellen Fürbringer'schen Nomenclatur in einigen Punkten abgewichen.

1. R. thoracicus superior anterior.

1. ***R. thoracicus superior anterior*** (*R. thoracicus superior II*, Fürbringer). (Fig. 42.)

Geht vom Stamm des *N. spinalis II* (s. S. 166) ab, läuft vor dem *N. hypoglossus* über die Ventralfläche des *M. intertransversarius capitis inferior* lateralwärts und biegt dann dorsalwärts um, zwischen dem Aussenrande des genannten Muskels und dem *M. levator scapulae inferior*. Am inneren Umfange dieses Muskels aufsteigend gelangt er zum *M. levator scapulae superior*.

Aeste: a) Hin und wieder geht von dem *N. thoracicus superior anterior* der Verbindungszweig zum *Plexus brachialis* ab.

b) Kräftige Aeste in den *M. levator scapulae inferior*. Sie dringen von innen in den Muskel ein.

c) Der starke Endast des Nerven geht in den *M. levator scapulae superior*, auf dessen dorsaler (äusserer) Oberfläche er ein Geflecht bildet, an dem sich

manchmal auch ein Ast vom *R. thoracicus superior posterior* (*N. spinalis III*) betheiligt.

d) Auch zum *M. rhomboideus anterior* habe ich gelegentlich einen Ast des *R. thoracicus superior anterior* verfolgen können.

2. ***R. thoracicus superior posterior*** (*R. thoracicus superior III*, Fürbringer). 2. R. thoracicus superior posterior.

Steigt aus dem *N. spinalis III* lateral vom *M. intertransversarius II/III* dorsalwärts und giebt ab:

a) Mehrere Zweige, die von unten her in den *M. serratus medius* dringen;

b) einen starken Zweig, der über den Querfortsatz des dritten Wirbels, bedeckt vom Ursprung des *M. serratus medius* rückwärts zieht, und in den *M. serratus superior* (und *M. rhomboideus posterior*) eindringt;

c) einen starken über den Longissimus nach vorn und medialwärts verlaufenden Zweig, der in den *M. rhomboideus anterior* von der Ventralfläche her eindringt;

d) hin und wieder einen feinen *Ramus communicans* zu dem Ast des *N. thoracicus superior anterior*, der den *M. levator scapulae superior* versorgt. Von der Anastomose aus gehen auch noch feine Aestchen in den *M. levator scapulae superior*.

3. ***R. thoracicus superior postremus.*** (*R. thoracicus superior IV*, Fürbringer.) 3. R. thoracicus superior postremus.

Ein dünner Ast, der vom *N. thoracico-abdominalis* (Spin. IV) abgeht, während dieser unter dem *M. serratus inferior* hindurchtritt. Tritt in den *M. serratus inferior*.

4. ***R. abdomini-scapularis.*** (*R. thoracicus inferior IV*, Fürbringer.) 4. R. abdomini-scapularis.

Geht, in geringer Entfernung ventral von dem vorigen, von dem *N. thoracico-abdominalis* aus und in die *Pars scapularis* des *M. obliquus abdominis externus* (*M. abdomini-scapularis*).

Nach Fürbringer kann der Nerv gelegentlich ein Zweigchen vom *N. spinalis II* als Verstärkung erhalten.

Die übrigen Aeste des *Plexus brachialis* gehen von der Fortsetzung des dritten Spinalnerven ab. Dieser verläuft über die Ventralfläche des *M. levator scapulae inferior* lateralwärts und tritt an den Arm. Hierher gelangt er (Fig. 50) am hinteren Rande des *M. serratus inferior*, dicht unter dem Ursprung des *M. abdomini-scapularis* an der Suprascapula. Hinter der Scapula hervorgetreten wird er bedeckt von dem *M. latissimus dorsi* und dem *M. dorsalis scapulae* und zieht im Bogen über den scapularen Ursprung des Anconaeus hinweg an den Humerus, an dem er sofort in seine zwei

Hauptäste zerfällt, den *N. brachialis longus superior* (*N. radialis*) und den *N. brachialis longus inferior.*

5. R. coraco-clavicularis.

5. ***R. coraco-clavicularis*** (Ecker; *R. supracoracoideus* Fürbringer).

Geht vom vorderen Umfange des Stammes ab, verläuft über die Aussenfläche des Hypoglossus und Glossopharyngeus ventralwärts, dann medial am *M. omohyoideus* vorbei und an dessen ventralem

Fig. 49.

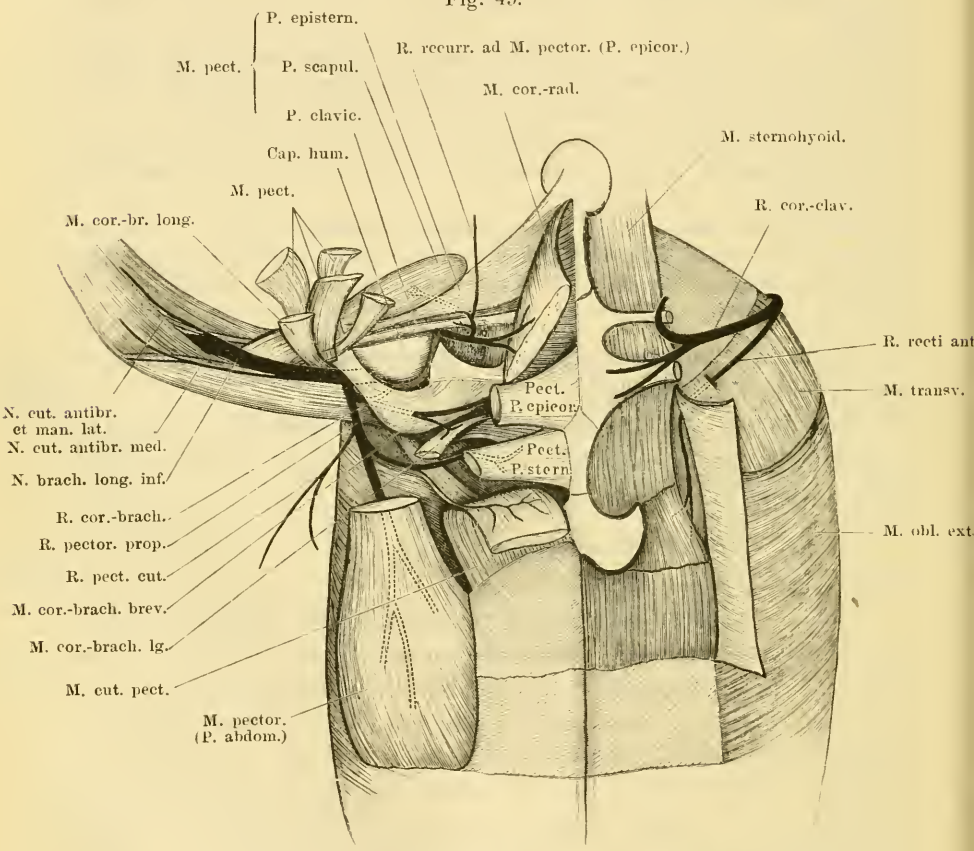

Tiefe Nerven am ventralen Abschnitt des Schultergürtels.

Rande medialwärts über den vordersten Theil des *M. transversus* (Fig. 49) zu dem Foramen zwischen Coracoid, Epicoracoid und Procoracoid, durch das er ventralwärts nach aussen dringt. Der Nerv folgt also eng der Bauchwandung und verlässt diese erst an der Ventralseite.

Aeste: a) *R. recti anterior* (*N. thoracicus inferior posterior* Fürbringer). Ein feiner Ast, der vom hinteren Umfange des *N. coraco-clavicularis* in kurzer Entfernung von seinem Ursprunge abgeht und eng der Bauchwandung angeschlossen rückwärts und ventralwärts verläuft. Er zieht über die Aussenfläche des *M. transversus* vor der *Pars scapularis* des *M. obliquus externus* hinweg und durchbohrt dann (Fig. 49) den *M. transversus* in kurzer Entfernung hinter dem Pericardium. Von dem *M. transversus* bedeckt zieht er neben dem *M. sternohyoideus* noch eine Strecke weit nach hinten und tritt dann in das vorderste Segment des *M. rectus* von der Rückseite her ein. — Auf der Dorsalfläche des Rectus anastomosirt er mit dem Nerven des nächstfolgenden Segmentes (Spin. V). Einige feine Aestchen gehen von dem *N. recti anterior* auch zu dem hintersten Theil des *M. sternohyoideus*.

Fürbringer sah zu dem *N. recti anterior* einmal einen directen Verstärkungsast vom *N. spinalis II* treten (s. o.: Varietäten des *Plexus brachialis*).

Während der *N. coraco-clavicularis* durch die Lücke am Schultergürtel hindurchtritt, spaltet er sich in zwei Zweige, einen *R. anterior* s. *deltoideus* und einen *R. posterior* s. *coraco-radialis*.

b) *R. deltoideus*. Verläuft nach vorn und dringt mit besonderen Aesten in die *P. clavicularis*, *P. episternalis* und den hinteren Theil der *P. scapularis* des *M. deltoideus* ein. Der für die *P. scapularis* bestimmte Ast tritt zwischen der *P. episternalis* und *P. clavicularis* hindurch. Ausser diesen zum *M. deltoideus* gehenden Zweigen giebt der Nerv aber noch einen sehr merkwürdigen *R. recurrens pectoralis* ab, der zwischen *P. episternalis* des Deltoideus und *M. coracoradialis* an die Oberfläche dringt, über die Ventralfläche des *M. coracoradialis* nach hinten verläuft und in dem vordersten Theile der *P. epicoracoidea* des *M. pectoralis* endet.

Bemerk. Dieser Ast scheint bisher übersehen worden zu sein. Früher (Theil I, S. 120) hielt ich ihn für nur zufällig und inconstant; seitdem habe ich ihn aber stets gefunden, so oft ich nach ihm suchte. Für die Auffassung des vordersten Theiles der *P. epicoracoidea* des *M. pectoralis* dürfte er von Wichtigkeit sein.

c) *R. coraco-radialis*. Tritt von der Dorsalseite her mit mehreren Aesten in den *M. coraco-radialis*.

Während der Hauptstamm des *Plexus brachialis* ventral vom *M. serratus inferior* und vom Ursprunge des *M. abdomini-scapularis* am hinteren Rande der Scapula lateralwärts tritt, giebt er kurz hinter einander zwei weitere Aeste ab.

6. ***R. dorsalis scapulae posterior.*** (Fig. 50.) Tritt um den ventral-lateralen Umfang des *M. serratus inferior* herum zum *M. latissimus dorsi* und dem hinteren Theile des *M. dorsalis scapulae*. 6. R. dorsalis scapulae posterior.

7. ***R. cutaneus humeri posterior.*** (Fig. 50.) Wird am Hinterrand der Sehne des *M. latissimus dorsi* subcutan und verläuft mit einem Hauptast an der Streckseite des Oberarmes direct zum 7. R. cutaneus humeri posterior.

Ellenbogengelenk, mit dem anderen um den lateralen Umfang des Oberarmes herum nach vorn, ebenfalls bis zum Ellenbogen. —

Der letzte Ast des *Plexus brachialis* vor der Theilung des Stammes in die beiden Hauptendäste ist der:

8. R. dorsalis scapulae anterior.

8. ***R. dorsalis scapulae anterior.*** (Fig. 50.) Tritt am ventralen Rande des *M. serratus inferior* vom vorderen Umfange des Stammes ab und theilt sich in drei Aeste.

a) *R. muscularis* für den vorderen Theil des *M. dorsalis scapulae.*

b) ***R.*** *cutaneus humeri lateralis.* Tritt zwischen dem *M. dorsalis scapulae* und der *P. acromialis* des *M. deltoideus* hindurch zur Haut am lateralen Umfange des Oberarmes.

c) *R. muscularis* für den vorderen Theil der *P. scapularis* des *M. deltoideus.*

Nach Abgabe des *R. dorsalis scapulae anterior* tritt der Stamm des *Plexus brachialis*, bedeckt von der Insertion des *M. dorsalis*

Fig. 50.

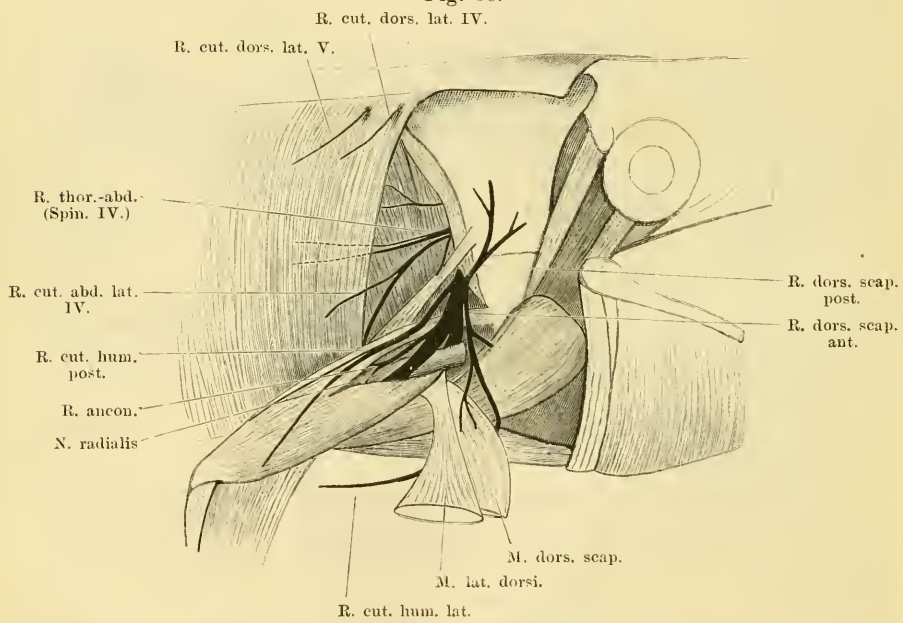

Nerven in der Umgebung des Schultergürtels, von aussen.

scapulae, über den Ursprung des *Caput scapulare M. anconaei* hinweg an den Arm und zerfällt in seine beiden Hauptendäste: *N. brachialis longus inferior* und *N. brachialis longus superior.*

N. brachialis longus inferior.

N. brachialis longus inferior (Fürbringer).

(*N. ulnaris* Aut., aber nicht genau dem *N. ulnaris* des Menschen entsprechend.)

Dieser sehr kräftige Nerv tritt distal von dem Schultergelenk an den medialen Umfang des Humerus. Dabei läuft er zunächst zwischen dem scapularen Anconaeuskopfe und dem Humerus hindurch, dann über den medialen Anconaeuskopf schräg distalwärts hinweg nach dem Ellenbogengelenk zu (Fig. 51). Auf diesem Wege zieht er an dem Ansatz des *M. coraco-brachialis brevis* und *longus* vorbei, dann über den Rand des *M. flexor carpi radialis*, und hierauf zwischen der *P. episternalis* des *M. deltoideus* und dem *Caput superius* des *M. flexor antibrachii medialis* in die Tiefe der *Fossa cubiti*, medial an der

Fig. 51.

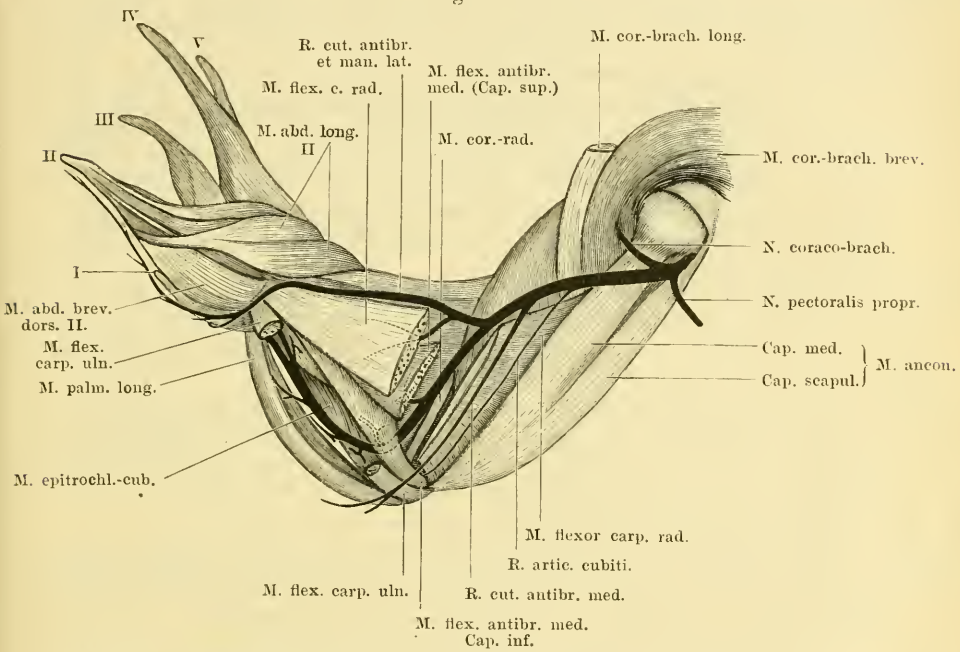

Verästelung des N. brachialis longus inferior am Ober- und Unterarm. Rechte Extremität, von innen.

Sehne des *M. coraco-radialis* vorbei. Unmittelbar der Kapsel des Ellenbogengelenkes aufliegend tritt er über die Beugeseite dieses Gelenkes hinweg und unter der Ursprungssehne des *Caput inferius* des *M. flexor antibrachii medialis* hindurch an den Vorderarm.

Am Oberarm gehen folgende Aeste ab:

1. *R. pectoralis communis* (Fig. 49). Ein kräftiger Nerv, der abgeht, unmittelbar nachdem der Stamm des *N. brachialis longus inferior* unter dem scapularen Kopf des *M. anconaeus* hindurchgetreten ist, oder während er noch von diesem Muskel bedeckt ist. Er tritt 1. R. pectoralis communis.

mit dem Stamm des Nerven unter dem scapularen Anconaeuskopf hervor und theilt sich nach sehr kurzem Verlauf in zwei divergirende Aeste. (Beide können auch gesondert entspringen.)

a) *R. coraco-brachialis.* Dieser dringt durch den *M. coraco-brachialis brevis* hindurch medialwärts, tritt dann zwischen *M. coraco-brachialis brevis* und *longus* am hinteren Rande des *M. coraco-radialis* hervor und zerfällt in seine Endäste. Er giebt ab:

- *α) Rr. musculares* für den *M. coraco-brachialis brevis.*
- *β) R. muscularis* für den *M. coraco-brachialis longus.*
- *γ) R. muscularis* für den hinteren Theil der *Pars epicoracoidea* des *M. pectoralis.*

b) *R. pectoralis proprius.* Verläuft ebenfalls medialwärts, ist aber für verschiedene Theile des *M. pectoralis*, sowie für die Haut der Brust bestimmt.

Er theilt sich in mehrere Zweige:

- *α) R. muscularis*, der von der Dorsalfläche her in die *Pars sternalis* des *M. pectoralis* dringt und mit einem zweiten Theilast durch die Lücke zwischen *P. sternalis* und *P. abdominalis* des *M. pectoralis* hindurch in den *M. cutaneus pectoris* tritt.
- *β) R. muscularis*, der mit mehreren Zweigen in die *Pars abdominalis* des *M. pectoralis* von der Dorsalseite her eintritt. Kräftiger Nerv.
- *γ) R. cutaneus pectoralis.* Tritt um den lateralen Rand der *P. abdominalis* des *M. pectoralis* herum dicht unterhalb der Stelle, wo dieser an den Arm geht. Der kräftige Nerv vertheilt sich an der Haut der Brust und des Bauches.

Bemerk. Einmal sah ich von dem *R. sternalis* des *N. pectoralis* noch zwei feine Fädchen zur Haut gehen: das eine zwischen der *P. abdominalis* und dem *M. cutaneus pectoris* hindurch, das andere den *M. cutaneus pectoris* durchbohrend (s. *Nn. cutanei abdominales*).

2. R. articularis cubiti.

2. *R. articularis cubiti* (Fig. 51).

Sehr feiner Ast, der vom *N. brachialis longus inferior* abgeht und am medialen Umfang des *M. flexor carpi radialis* zur medialen Seite des Ellenbogengelenkes tritt. Durchbohrt die Ansatzsehne des *M. anconaeus.*

3. R. cutaneus antibrachii medialis.

3. *R. cutaneus antibrachii medialis* (Fig. 51).

Geht distal von dem vorigen ab, ist ein kräftiger Nerv, der zur Haut der Ellenbogengegend, sowie der Innenseite des Vorderarmes geht.

Ist nach Fürbringer ein Homologon des *N. cutaneus antibrachii medialis* des Menschen (= *N. cutaneus internus major* s. *medius* der früheren Nomenclatur).

4. R. cutaneus antibrachii et manus lateralis.

4. *R. cutaneus antibrachii et manus lateralis* (Fig. 51).

Geht in der Ellenbogengegend vom Stamm ab, tritt aber erst weiter distal zur Haut an der Beugeseite und dem Innenrand des Vorderarmes, sowie zum Radialrand und der Vola der Hand. Er ist am Radialrand der Hand bis zur Spitze des Index zu verfolgen, ist auch Nerv des Daumenwulstes und ersetzt die hier fehlenden eigentlichen Fingerhautnerven. (*R. cutaneus radio-marginalis.*)

Nach Fürbringer ist er homolog dem *R. cutaneus lateralis* des *N. musculocutaneus* beim Menschen. Gewöhnlich geht von seiner Anfangsstrecke ab:

5. *R. muscularis* zum *Caput superius* des *M. flexor carpi radialis.* — 5. R. muscul. zum Caput super. des M. flex. carpi radialis.

Der letzte selbständige Ast des *N. brachialis longus inferior* am Oberarm ist:

6. *R. muscularis* zum *Caput superius* des *M. flexor antibrachii medialis.* — 6. R. muscul zum Caput superius des M. flexor antibrachii medialis.

Geht in der Tiefe der Ellenbeuge ab.

Der *N. brachialis longus inferior* am Vorderarm. Nachdem der Nerv zwischen dem *Cap. profundum* des *M. flexor antibrachii medialis* und dem *Os antibrachii* hindurchgetreten ist, läuft er zwischen dem Ansatz des genannten Muskels und dem *M. epitrochleocubitalis*, bedeckt von dem kräftigen Bauch des *M. palmaris longus*, am Vorderarm herab und theilt sich in der Mitte desselben in zwei starke Aeste: *R. superficialis* und *R. profundus*. Bis dahin giebt er am Vorderarm ab:

7. *R. muscularis* zum *Caput profundum* des *M. flexor antibrachii medialis.* — 7. R. ad cap. prof. M. flex. antibrachii med.

8. *R. muscularis* zum *M. epitrochleo-cubitalis.* — 8. R. ad M. epitrochleocubital.

9. *R. muscularis* zum *M. flexor carpi ulnaris.* — 9. R. ad M. flexor. carpi ulnar.

10. *R. muscularis* zum *M. palmaris longus.* — 10. R. ad M. palm. long.

11. u. 12. Endäste des *N. brachialis longus inferior* (Fig. 52).

11. *R. superficialis* des *N. brachialis longus inferior.* Ist der schwächere der beiden Endäste. Er läuft am *M. ulno-carpalis* herab, dann volar über die Sehne desselben in die Hohlhand. Hier biegt er sofort ulnarwärts um und läuft über oder durch den *M. intercarpalis* zu dem *Foramen carpi posterius* (im Ulnare), durch das hindurch er zu den volaren Muskeln des fünften Fingers tritt. Hier liegt er zunächst zwischen den Fasern des *M. abductor primus dig. V*, dringt aber dann aus diesem hervor an die Oberfläche und verläuft subcutan am Ulnarrand des fünften Fingers bis zur Endphalanx desselben. Dies Endstück kann als *R. ulno-marginalis volaris* bezeichnet werden. — 11. R. superficialis N. brachial. long. inferior.

Aeste (Fig. 52): a) *R. muscularis* zum *M. ulno-carpalis.*

b) *R. cutaneus volaris*; tritt zwischen dem *M. epitrochleo-cubitalis* und dem *M. palmaris longus* am proximalen Rande des *M. palmaris profundus* zur Haut der *Vola manus* an der Ulnarseite.

c) *R. subaponeuroticus proprius.* Ein ziemlich kräftiger Nerv, der zunächst einen Ast in den *M. palmaris profundus* abgiebt, dann dicht unter der *Aponeurosis palmaris* in die *Vola manus* zieht und sich hier in zwei Aeste theilt. Von diesen dringt der eine in den *M. flexor proprius dig. II*, der andere in das *Caput profundum*, das zu der *Tendo superficialis dig. III* geht. (Auf Fig. 52 nur bis zur *Crista carpi transversa* dargestellt, dann abgeschnitten.)

d) *R. muscularis* zum *M. intercarpalis.*

e) *R. muscularis* zum *M. abductor secundus dig. V* geht ab, gleich nachdem der Nerv durch das *Foramen carpi posterius* hindurchgetreten ist, und während er noch innerhalb des *M. abductor primus dig. V* liegt.

Fig. 52.

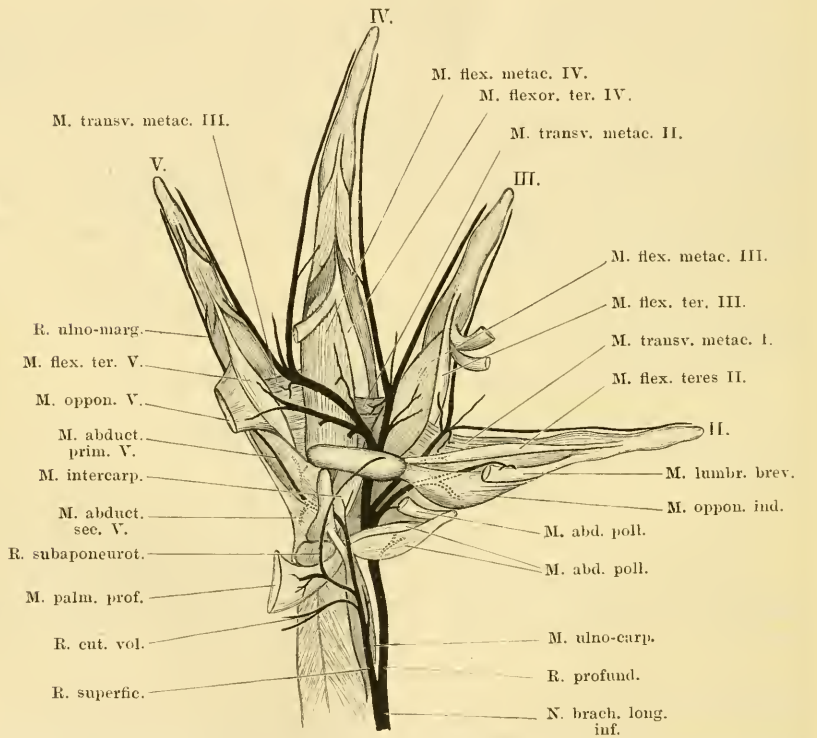

Verästelung des N. brachialis longus inferior an der Vola manus. Es ist nur der Verlauf der Hauptäste dargestellt, von diesen selbst aber nur wenige Zweige. Die Nerven selbst sind nicht bezeichnet. (Wegen der Muskeln vergl. Theil I, Figg. 93 und 94, im Anschluss an die die obige Figur entworfen ist.)

f) *Rr. musculares* zum *M. abductor primus dig. V* gehen innerhalb des Muskels vom Stamm des Nerven ab.

g) *R. muscularis* zum *M. lumbricalis brevis ulnaris dig. V*, geht ab, gleich nachdem der Stamm aus dem *M. abductor primus* hervorgetreten ist.

h) *R. muscularis* zum ulnaren Kopf des *M. interphalangealis dig. V*. Geht von dem *R. ulno-marginalis volaris* ab, während dieser an dem genannten Muskel vorbeizieht.

i) *Rr. cutanei* gehen von dem *R. ulno-marginalis* aus zur Haut der Volarfläche der Hand und des fünften Fingers.

12. *R. profundus* des *N. brachialis longus inferior* (Fig. 51). 12. R. profundus N. brachial. long. infer.

Der *R. profundus* ist der stärkere der beiden Endäste des *N. brachialis longus inferior*. Er läuft auf dem *M. flexor antibrachii medialis* weiter distalwärts und betritt dorsal von dem *M. abductor pollicis* die Hohlhand, wo er in mehrere Zweige zerfällt. Zunächst gehen ein oder zwei Muskelästchen zum *M. abductor pollicis*, alsdann löst sich ein kräftigerer Ast los, der den *M. adductor pollicis*, sowie die Muskeln am Radialrand des Index versorgt. Die drei folgenden Aeste zeigen in ihrer Endausbreitung ein gleichartiges Verhalten: sie sind bestimmt für die einander zugekehrten Ränder des zweiten und dritten, dritten und vierten, vierten und fünften Fingers (Musculatur und Haut) und können daher als *Rami interstitiales volares* bezeichnet werden. Zwischen dem Daumenrudiment und dem Index ist nach dem Gesagten diese Anordnung verwischt, doch kann man den Ast, der den *M. adductor pollicis*, sowie die radialen Indexmuskeln (*Opponens* und *Lumbricalis brevis*) versorgt, als *R. interstitialis I* auffassen. Dabei ist freilich zu bemerken, dass diesem Nerv die charakteristische Endigung in der Haut mangelt: die Haut über dem Daumenrudiment, sowie am Radialrand des Index wird versorgt von dem langen *N. cutaneus antibrachii et manus lateralis*.

Die gleiche Beschränkung wie der *R. interstitialis I* lässt auch der für den Radialrand des Daumenrudimentes bestimmte Nerv erkennen, der nur durch den Muskelast für den *M. abductor pollicis* repräsentirt ist. Hier am Radialrand der Hand sind also auch in der Anordnung der Nerven Reductionserscheinungen unverkennbar, wie solche ja auch bereits im Skelet gegeben sind. Dagegen wird am Ulnarrand der Hand die Reihe der *Rr. interstitiales* ergänzt durch einen Nerven, der ein ganz ähnliches Verhalten zeigt wie die *Rr. interstitiales*, insofern als er nicht nur die Muskeln, sondern auch die Haut am Ulnarrand des fünften Fingers (volar) versorgt und bis zur Endphalanx zu verfolgen ist. Es ist der *N. ulno-marginalis volaris*, der dem *R. superficialis* des *N. brachialis longus inferior* entstammt.

Der *R. interstitialis I* und *II* verlaufen radial an der *Crista carpi transversa* vorbei, der *R. interstitialis III* und *IV* dagegen treten noch zu einem Stamme vereinigt durch das *Foramen carpi anterius* (in der *Crista carpi transversa*) und weichen dann erst aus einander.

Noch sei bemerkt, dass in der Anordnung der Muskeläste an der Hand manche Varianten vorkommen, indem häufig ein Nerv in das Gebiet des anderen übergreift.

Die einzelnen Aeste (Fig. 52).

a) *Rr. musculares* zum *M. abductor pollicis.* Gehen ab, während der noch ungetheilte *R. profundus* des *N. brachialis longus inferior* unter dem genannten Muskel (d. h. dorsal von ihm) hindurchtritt.

b) *R. interstitialis volaris I.* Liegt, unter dem *M. abductor pollicis* hervorgetreten, dem Carpus unmittelbar auf, giebt ab:

α) *R. muscularis* zum *M. adductor pollicis*, —

läuft dann dorsal von diesem Muskel weiter und tritt in den *M. opponens indicis* ein. Giebt ab:

β) *Rr. musculares* zum *M. opponens indicis*,

tritt dann an dem ulnaren Rand des Muskels wieder aus demselben hervor und endet als

γ) *R. muscularis* des *M. lumbricalis brevis indicis.*

c) *R. interstitialis volaris II.* Läuft zunächst neben dem *R. interstitialis I* radial von der *Crista carpi transversa* vorbei, liegt aber dabei ganz in der Tiefe, bedeckt von dem Ursprunge des *M. opponens indicis.* So tritt er auf die Volarfläche des *M. transversus metacarpi I* und theilt sich hier in seine beiden Endäste, die für die einander zugekehrten Ränder des zweiten und dritten Fingers bestimmt sind. Noch vor der Theilung giebt er ab:

α) *R. muscularis* zum *M. flexor teres dig. III.*

β) *R. muscularis* zum *M. transversus metacarpi I.*

γ) *R. cutaneus* zur Haut zwischen zweitem und drittem Finger.

Die beiden Endäste ziehen am ulnaren Rand des zweiten und am radialen Rand des dritten Fingers subcutan bis zur Endphalanx. Sie geben nur noch Hautäste ab.

d) *R. interstitialis volaris III.* Tritt mit dem *R. interstitialis volaris IV* zu einem gemeinsamen Stamme vereinigt durch das *Foramen carpi anterius* hindurch, trennt sich dann von jenem Nerven und verläuft selbständig zum Interstitium zwischen dem dritten und vierten Finger. Dabei wird er zunächst bedeckt von dem *Caput carpale* des *M. flexor teres dig. IV*, läuft dann am Vorderrand dieses *Caput carpale* über den *M. transversus metacarpi II* und theilt sich auf diesem in seine beiden Endäste. Bis dahin giebt er ab:

α) *R. muscularis* zum *M. lumbricalis brevis dig. III.*

β) *R. muscularis* zum *M. flexor ossis metacarpi dig. III.*

γ) *R. muscularis* zum radialen *M. lumbricalis brevis dig. IV.*

δ) *R. muscularis* zum *M. lumbricalis longus dig. IV* (manchmal auch zum ulnaren *M. lumbricalis brevis dig. IV*).

ε) *R. muscularis* zum *M. transversus metacarpi II.*

ζ) *R cutaneus* zur Haut zwischen dem dritten und vierten Finger.

Die beiden Endäste des Nerven ziehen an dem ulnaren Rand des dritten und dem radialen Rand des vierten Fingers subcutan bis zur Endphalanx. Von dem Nerven des dritten Fingers gehen nur noch Hautäste ab, von dem des vierten Fingers noch ein

R. muscularis für den radialen Kopf des *M. interphalangealis dig. IV.*

e) *R. interstitialis volaris IV.* Wendet sich nach seiner Trennung vom *R. interstitialis volaris III* ulnarwärts und läuft am Vorderrand des *M. adductor dig. V* proprius entlang über die Volarfläche des *M. flexor ossis metacarpi IV.* Er tritt dann auf die Volarfläche des *M. transversus metacarpi III*,

an dessen distalem Rande die Theilung des Nerven in die beiden Endäste erfolgt. Vorher gehen ab:

α) Ein kräftiger *R. muscularis*, der gleich nach dem Austritt des Nerven aus dem *Foramen carpi anterius* entspringt und sich ulnarwärts wendet. Er verläuft parallel dem Stamm, tritt unter dem *M. adductor proprius dig. V* hinweg und dringt mit seinem letzten Endast zwischen dem *M. adductor proprius* und *M. opponens dig. V* hervor. Seine Aeste sind:

1. *R. muscularis* zum *M. lumbricalis longus dig. IV* und dem ulnaren *M. lumbricalis brevis dig. IV*. (Zu beiden Muskeln tritt gewöhnlich auch ein Ast vom *R. interstitialis III.*) Ein anderer Theilast gelangt zu beiden Köpfen des *M. flexor teres dig. IV*. Das gemeinsame Stämmchen dieser Aeste tritt zwischen dem *M. flexor teres dig. IV* und dem *M. adductor proprius dig. V* hervor.
2. *R. muscularis* zum *M. adductor proprius dig V*.
3. *Rr. musculares* zum *M. opponens* und *M. flexor teres dig. V*.
4. *R. muscularis* zum *M. lumbricalis longus* und dem radialen *M. lumbricalis brevis dig. V*. Dieser Ast tritt zwischen dem *M. opponens* und dem *M. flexor teres dig. V* hervor.

β) *R. muscularis* zum *M. flexor ossis metacarpi IV*.

γ) *R. muscularis* zum *M. transversus metacarpi III*.

δ) *R. cutaneus* zur Haut zwischen viertem und fünftem Finger.

Die beiden Endäste laufen am ulnaren Rand des vierten und am radialen Rand des fünften Fingers bis zur Endphalanx derselben. Beide geben neben Hautästen noch Muskeläste ab: der des vierten Fingers einen

R. muscularis zum ulnaren Kopf des *M. interphalangealis dig. IV*;

der des fünften Fingers einen

R. muscularis zum radialen Kopf des *M. interphalangealis dig. V*.

N. brachialis longus superior (N. radialis).

N. brachialis longus superior (Fürbringer) = ***N. radialis.*** Der *N. radialis* (Fig. 53) verläuft nach seiner Trennung vom *N. brachialis longus inferior* zunächst am lateralen Rande des scapularen Anconaeuskopfes entlang und tritt dann zwischen dem lateralen Anconaeuskopf und dem Humerus um die Aussenseite des letzteren herum distalwärts.

Von der Mitte des Humerus an ungefähr kommt er an die laterale Seite des *Caput superius* des *M. extensor carpi radialis* zu liegen (wofern dasselbe vorhanden ist; im anderen Falle: an die laterale Seite des *Caput sup.* des *M. flexor antibrachii lateralis superficialis*), verläuft dann über die Beugeseite des Ellenbogengelenkes, erst zwischen den tiefen Köpfen des *M. extensor carpi radialis* und des *M. flexor antibrachii lateralis superficialis*, in die Tiefe steigend, dann zwischen der Ursprungssehne des *M. flexor antibrachii lateralis profundus* und dem *Os antibrachii* auf die Radialseite des Armes dringend.

Bis hierher giebt er ab:

1. R. anconaeus.

1. *R. anconaeus.* Für die vier Köpfe des *M. anconaeus* bestimmt. Giebt ab: *R.* für das *Caput scapulare*, dann *R.* für das *Caput laterale*; das Endstück theilt sich in den *R.* für das *Cap. mediale* und das *Cap. profundum.*

2. R. muscul. ad M. extensor c. rad. et M. flexor antibrach. lat. superfic.

2. *R. musculares* für das *Caput superius* des *M. extensor carpi radialis* und das *Caput superius* des *M. flexor antibrachii lateralis superficialis*; meist ein kräftiger Nerv, der nach Durchbohrung des ersten Muskels in den zweiten dringt.

3. R. cut. antibrach. lat. post.

3. *R. cutaneus antibrachii lateralis posterior*, dringt über dem Ellenbogengelenk an die Haut der Radialseite des Vorderarmes.

Fig. 53.

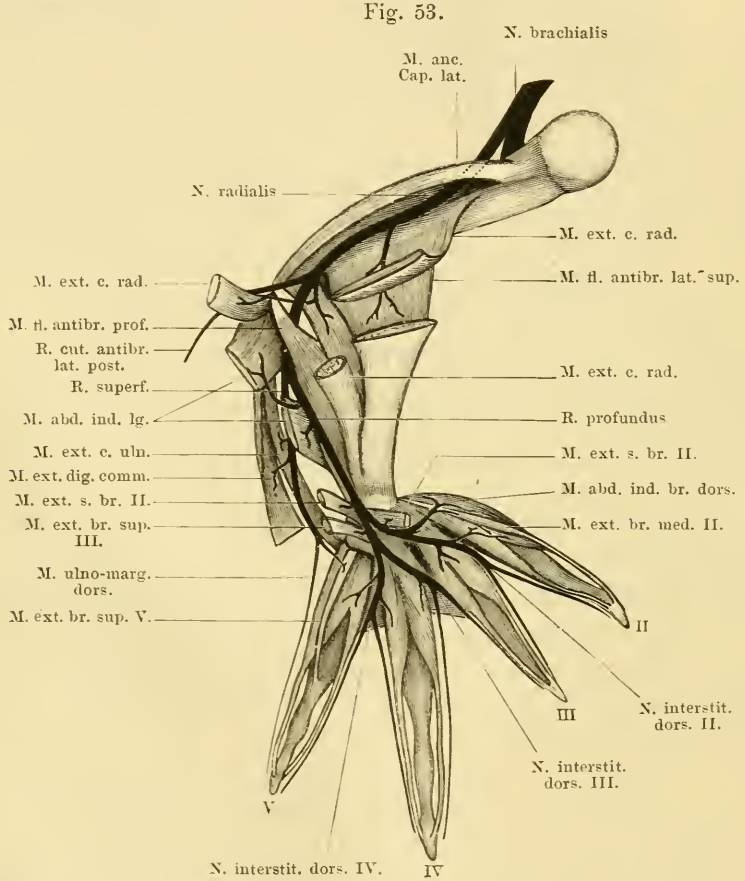

Vertheilung des N. brachialis longus superior (N. radialis). Rechte Extremität, von aussen. An der Hand sind nur die zu ganz tiefen Muskeln gehenden Aeste dargestellt, sämmtliche oberflächliche Muskeln mit den zugehörigen Nervenästchen sind fortgenommen.

4. R. musc. ad M. extensor c. rad. et M. flexor antibrach. lat. superfic.

4. *R. musculares* für das *Caput inferius* des *M. extensor carpi radialis* und das *Caput inferius* des *M. flexor antibrachii lateralis superficialis.* Meist ein gemeinsamer Ast, der sich in zwei Zweige theilt. Diese können auch selbständig sein.

5. R. musc. ad M. flexor lat. profund.

5. *R. muscularis* für den *M. flexor antibrachii lateralis profundus*, geht ab, während der Stamm des Radialis unter dem Muskel hindurchdringt.

Unmittelbar nachdem der *N. radialis* zwischen dem *M. flexor lateralis profundus* und dem Knochen dorsalwärts hindurchgetreten ist, theilt er sich in seine zwei Hauptäste: *R. superficialis* und *R. profundus*.

Die letzte Vertheilung dieser beiden Aeste am *Dorsum manus* zeigt eine grosse Aehnlichkeit mit der Vertheilung der Aeste des *N. brachialis longus inferior* an der *Vola manus*. Auch am *Dorsum manus* sind drei gleichartige *Rami interstitiales* (*dorsales*) vorhanden, bestimmt für das zweite, dritte, vierte Interstitium. Auch hier versorgen sie die Muskeln der Finger und theilen sich dann, ein jeder in einen radialen und einen ulnaren Endast für die einander zugekehrten Fingerränder, längs deren sie bis zur Endphalanx ziehen. So laufen also an den einander zugekehrten Rändern des zweiten, dritten, vierten und fünften Fingers je zwei lange Nerven eng benachbart bis zur Spitze: ein volarer und ein dorsaler. — Aehnlich wie an der *Vola manus* die drei *Rr. interstitiales* dem tiefen Ast des *N. brachialis longus inferior* entstammen, kommen auch die drei *Rr. interstitiales dorsales* vom tiefen Ast des *N. radialis*. Am Ulnarrand des Dorsum wird die Reihe der *Rr. interstitiales* ergänzt durch einen *R. ulno-marginalis dorsalis*, der ein Ast des *R. superficialis N. radialis* ist. — Schliesslich am Radialrand ist der letzte dorsale Nerv der Muskelnerv für die dorso-radialen Muskeln des Index. Hautäste fehlen auch hier.

6. *R. superficialis* des *N. radialis* (Fig. 53). Verläuft zwischen beiden Köpfen des *M. abductor indicis longus* hindurch auf die Aussenfläche des *Caput inferius* dieses Muskels und zieht hier distalwärts, bedeckt von dem *M. extensor digitorum communis*. Er giebt ab: 6. R. superficialis N. radialis.

a) *R. muscularis* zum *M. epicondylo-cubitalis*.
b) *R. muscularis* zum *M. extensor carpi ulnaris*.
c) *R. muscularis* zum *M. extensor digitorum communis*.

Alsdann tritt der Nerv zwischen dem *M. extensor digitorum communis* und dem *M. extensor carpi ulnaris* hervor an die Dorsalfläche der Hand, wo er sofort in zwei Hauptäste zerfällt: einen *R. cutaneus dorsi manus lateralis* und einen *R. muscularis*.

d) *R. cutaneus dorsi manus lateralis*. Tritt zwischen dem *M. extensor digg. communis* und dem *M. extensor carpi ulnaris* an die Haut des Handrückens, an dessen ulnarer Hälfte er sich vertheilt. Ein Ast (*R. ulno-marginalis dorsalis*) erstreckt sich am ulnaren Rande des fünften Fingers bis zu dessen Spitze.

e) *R. muscularis* tritt zu dem *M. extensor brevis superficialis* des vierten und dem des fünften Fingers.

7. R. profundus N. radialis.

7. *R. profundus* des *N. radialis* (Fig. 53). Der *R. profundus* des *N. radialis* ist stärker als der *R. superficialis* und stellt somit die Hauptfortsetzung des Radialisstammes dar. Er verläuft, nachdem der Stamm unter dem *M. flexor antibrachii lateralis profundus* hindurchgetreten ist, bedeckt von dem *Caput inferius* des *M. abductor indicis longus* auf dem *M. flexor antibrachii lateralis profundus* und zugleich neben dem *M. extensor carpi radialis* distalwärts und überschreitet dann, über der Sehne des letztgenannten Muskels liegend, das Brachiocarpalgelenk.

Noch am Vorderarm giebt er auf diesem Wege ab:

Rr. musculares zum *M. abductor longus indicis*. Der erste derselben ist für das *Caput superius* des Muskels bestimmt und geht ab, gleich nachdem der *R. profundus* sich vom *R. superficialis* getrennt hat. Der zweite tritt in das *Caput inferius* des Muskels, etwas weiter distal.

Der Stamm des *R. profundus* betritt zwischen dem oberflächlichen und dem tiefen Kopf des *M. extensor brevis superficialis dig. II* das *Dorsum manus* und theilt sich noch zwischen den beiden Muskelbäuchen in zwei starke Zweige, einen radialen, der sich sofort radialwärts wendet und weiterhin den *R. interstitialis dorsalis I* und den *R. interstitialis dorsalis II* aus sich hervorgehen lässt, und einen ulnaren, der zunächst die Richtung des Stammes fortsetzt und dann in den *R. interstitialis dorsalis III* und den *R. interstitialis dorsalis IV* zerfällt.

Aeste. Noch bevor der ungetheilte *R. profundus* des Radialis zwischen die Ursprungsköpfe des *M. extensor brevis superficialis dig. II* tritt, giebt er ab:

a) *R. muscularis* zum *Caput superficiale* des *M. extensor brevis superficialis dig. II*;

manchmal auch schon einen dünnen Ast zu dem *Caput profundum* desselben Muskels.

Der radiale Endast tritt über den tiefen Kopf des *M. extensor brevis superficialis dig. II* hinweg und dann radialwärts über den vom Radiale kommenden Bauch des *M. extensor brevis medius dig. III* hinweg. Am ulnaren Rand des vom Centrale kommenden Bauches dieses Muskels zerfällt er in die beiden *Rr. interstitiales I* und *II*.

Aeste: b) *R. muscularis* zu dem *Caput profundum* des *M. extensor brevis superficialis dig. II* (event. auch zu dem von der Endsehne des *M. extensor carpi radialis* kommenden Bauche dieses Muskels). Geht noch von dem ungetheilten radialen Endast ab.

c) *R. interstitialis dorsalis I*. Verläuft über den Ursprung des ulnaren Kopfes des *M. extensor brevis medius dig. III* am Centrale radialwärts und endet mit *Rr. musculares* im *M. extensor brevis medius dig. II* und *M. abductor dorsalis dig. II*.

d) *R. interstitialis dorsalis II.* Durchsetzt den vom Centrale kommenden Bauch des *M. extensor brevis medius dig. III* und gelangt so auf die Dorsalfläche des *M. transversus metacarpi I*, auf der er sich in seine beiden Endäste theilt. Er giebt ab:

α) *Rr. musculares* zu beiden Köpfen des *M. extensor brevis medius dig. III.*

β) *R. muscularis* zu dem inconstanten vom Centrale kommenden Bauch des *M. extensor brevis superficialis II.*

γ) *R. muscularis* zu dem *M. extensor brevis profundus radialis dig. III*, oder zu beiden *Extensores breves profundi* dieses Fingers.

δ) *R. muscularis* zu beiden *Mm. extensores breves profundi II.*

Die beiden Endäste laufen am ulnaren Rand des zweiten und am radialen Rand des dritten Fingers bis zur Endphalanx; sie geben Hautäste zum Dorsum der Finger ab.

Der ulnare Endast läuft nach seiner Trennung von dem radialen Endast unter dem *M. extensor brevis superficialis dig. III* distalwärts und theilt sich noch unter ihm in den *R. interstitialis dorsalis III* und den *R. interstitialis dorsalis IV.*

Vor der Theilung geht noch ab:

e) *R. muscularis* zum *M. extensor brevis superficialis dig. III.*

f) *R. interstitialis dorsalis III.* Tritt unter dem *M. extensor brevis medius dig. IV* und dem *Caput accessorium* des *M. extensor profundus radialis dig. IV* hindurch auf die Dorsalfläche des *M. transversus metacarpi II*, auf der er sich in seine beiden Endäste theilt. Er giebt ab:

α) *R. muscularis* zum *M. extensor brevis medius dig. IV.*

β) *Rr. musculares* zu beiden Köpfen des radialen *M. extensor brevis profundus dig. IV.*

γ) *R. muscularis* zum ulnaren *M. extensor brevis profundus dig. III.*

Die beiden Endäste des Nerven laufen am ulnaren Rand des dritten und am radialen Rand des vierten Fingers bis zur Endphalanx. Sie geben nur noch Hautäste ab.

g) *R. interstitialis dorsalis IV.* Läuft, bedeckt von dem *Caput accessorium* des ulnaren *M. extensor brevis profundus dig. IV* distalwärts und theilt sich auf dem *M. transversus metacarpi III* in seine beiden Endäste. Giebt vorher ab:

α) *Rr. musculares* zu beiden Köpfen des *M. extensor brevis profundus dig. IV.*

β) *R. muscularis* zu beiden *Mm. extensores breves profundi dig. V.*

Die Endäste laufen am ulnaren Rand des vierten, und am radialen Rand des fünften Fingers bis zur Endphalanx.

III. Nn. abdominales.

III. Nn. abdominales.

Reine Abdominalnerven sind nur die langen *Rr. rectales* der *Nn. spinales V, VI, VII*; diesen schliessen sich aber vorn noch an der bei Weitem grösste Theil des *N. spinalis IV* und hinten ein Ast des *N. spinalis VIII* (*N. iliohypogastricus*). Als vor-

derster *N. abdominalis*, der aber auf den für das vorderste Segment des Rectus bestimmten Zweig reducirt ist, kann der *N. recti anterior* aufgefasst werden, der dem Brachialplexus (*N. coraco-clavicularis*) entstammt und bei diesem geschildert wurde.

Die drei reinen Abdominalnerven (*N. spinalis V, VI, VII*) zeigen folgendes typisches Verhalten (Figg. 44 u. 45). Sie repräsentiren den Hauptantheil des *R. ventralis* und treten am ventralen Umfange der Kalksäckchen aus. Alsdann ziehen sie lateral- und caudalwärts über die Ventralfläche des zugehörigen Wirbelquerfortsatzes und über die Ventralfläche des *M. iliolumbaris* hin an die Innenfläche des *M. transversus abdominis*. Nach kurzem Verlaufe an derselben durchbohren sie ihn und kommen so zwischen den *M. transversus* und den *M. obliquus externus* zu liegen. Hier ziehen sie nach dem Ventralumfange des Bauches.

Ihre Aeste sind:

1. Rr. musculares.

1. *Rr. musculares.*

Diese versorgen den *M. transversus abdominis*, den *M. obliquus abdominis externus* und den *M. rectus abdominis*. Die Aeste für die beiden erstgenannten Muskeln gehen in verschiedener Höhe vom Stamm ab, die in den *M. rectus* eintretenden Aeste sind lange dünne Zweige, die, je einer von jedem Nerven, da abgehen, wo die Hauptfortsetzung des Stammes als *R. cutaneus abdominalis medialis* den *M. obliquus externus* durchbohrt.

Die dem fünften und sechsten Spinalnerven entstammenden Rectuszweige versorgen das vierte und dritte Segment des *M. rectus* (von hinten gerechnet). Sie ziehen bis an den lateralen Rand des Muskels zwischen dem *Obliquus externus* und dem Transversus weiter, und müssen dann, um zu ihrem Muskel zu gelangen, die Aponeurose des *M. transversus* durchbohren. Sie treten am caudalen Ende ihres Rectussegmentes in die Inscription ein, theilen sich dann und bilden zunächst auf der Dorsalfläche des Muskels ein netzartiges Geflecht, an dem sich auch der *N. recti anterior* betheiligt, der das vorderste (fünfte) Rectussegment versorgt, sowie die Nerven des letzten und vorletzten Segmentes. Aus diesem gemeinschaftlichen Geflecht dringen die Zweige in den Muskel selbst. Der Rectuszweig des siebenten Spinalnerven geht zum zweiten (vorletzten) Rectussegment; er braucht den Transversus nicht zu durchbohren, da dessen Aponeurose in diesem hintersten Gebiet auf die Ventralfläche des Rectus zieht. Das hinterste Rectussegment erhält seinen Nerv vom *N. iliohypogastricus*; er verhält sich wie der des vorletzten Segmentes. —

In Betreff des vordersten Rectussegmentes wurde schon (s. *Plexus brachialis*) darauf aufmerksam gemacht, dass der *N. spinalis IV*, in dessen Bereich das Segment eigentlich gehört, keinen Rectusast abgiebt, sondern der entsprechende Nerv (*N. recti anterior*) dem *Plexus brachialis* entstammt. Da er aber hinter der Communication des Spin. III und IV abgeht, so erschien die Ver-

muthung nicht unberechtigt, dass der Nerv Elemente sowohl vom Spin. III, wie vom Spin. IV führt.

2. *Rr. cutanei abdominales.*

2. Rr. cutanei abdominales.

Die Abdominalnerven geben auf ihrem Verlaufe zwischen den beiden Bauchmuskeln zweierlei Arten von Hautnerven ab: *Rr. cutanei abdominales laterales* und *Rr. cutanei abdominales mediales.*

a) *Rr. cutanei abdominales laterales.* Werden vom vierten bis achten Spinalnerven abgegeben. Es sind sehr dünne Aestchen, die den *M. obliquus abdominis externus* durchbohren und frei (d. h. ein jeder von einer eigenen Endothelscheide überzogen) durch den grossen seitlichen Rumpf-Lymphsack zur Haut dringen. Die Durchtrittsstellen durch den *M. obliquus externus* liegen in kurzer Entfernung von dem *Septum dorsale.* Häufig gehen von einem oder dem anderen Spinalnerven zwei *Rr. cutanei abdominales laterales* ab, die nahe bei einander den *M. obliquus externus* durchbohren.

Der *R. cut. abdom. lateralis* des *N. iliohypogastricus* (Spin. VIII) tritt am Vorderrand des *M. cutaneus abdominis* zur Haut, durch die Lücke zwischen dem Haupttheil des *M. obliquus abd. externus* und dem *M. cutaneus abdominis*, der ja nur eine selbständig gewordene Partie des *Obliquus externus* darstellt.

b) *Rr. cutanei abdominales mediales.* Sind erheblich kräftiger als die *Rr. laterales* und stellen, der Stärke nach, das eigentliche Endstück ihres Stammes dar. Sie gelangen zur Haut, eingeschlossen in das *Septum abdominale*, also erheblich mehr ventral, als die *Rr. laterales.* Manchmal treten sie schon getheilt durch das *Septum abdominale* hindurch. Als vorderster zu dieser Reihe gehöriger Nerv kann der *R. pectoralis cutaneus* aufgefasst werden, der am seitlichen Rand des *M. pectoralis* (*P. abdominalis*) zur Haut tritt. Der zweite mediale Bauchhautnerv ist das Endstück des *N. spinalis IV*; er zieht vor dem Vorderrand des *M. obliquus abd. ext.* zu dem abdominalen Septum herab (s. u.). Die dem fünften und sechsten Spinalnerven entstammenden medialen Bauchhautnerven durchbohren den *M. obliquus abdominis externus* seitwärts von der *P. abdominalis* des *M. pectoralis*, die aus dem siebenten und achten Spinalnerven kommenden: seitwärts von dem hintersten Abschnitt des *M. rectus abdominis.* Der dem achten Spinalnerven entstammende Ast verbreitet sich von der Bauchhaut aus auch an die Haut am ventralen Umfange des Oberschenkels.

Bemerk. In seltenen Fällen konnte ich noch eine dritte Reihe von Bauchhautnerven feststellen, die mit mehr Recht als die eben geschilderten die

Bezeichnung: *Rr. cutanei abdominales mediales* verdienten. Sie traten als sehr dünne Aestchen medial von der *P. abdominalis* des *M. pectoralis* zur Haut, den ventralen Lymphsack frei durchziehend. In einem Falle begannen zwei feine, dem *N. pectoralis* entstammende Fädchen vorn die Reihe, das eine trat zwischen dem *M. cutaneus pectoris* und der *P. abdominalis* des *M. pectoralis*, das andere durch die *P. abdominalis* des *M. pectoralis* hindurch zur Haut. Je ein weiteres Aestchen entstammte dem *N. spinalis IV* und *V*; vom *N. spinalis VI* waren sogar mehrere vorhanden. Die betreffenden Fädchen erschienen als Aeste der dicken *Rr. cutanei abdominales mediales* und zogen dorsal von der *P. abdominalis* des *M. pectoralis* bis zum seitlichen Rande des Rectus, wo sie den Ursprung des *M. pectoralis* durchbohrten.

Eine besondere Schilderung verlangen noch der *N. spinalis IV* und der *N. iliohypogastricus*, der einen Ast des *N. spinalis VIII* darstellt.

N. spinalis IV.

N. spinalis IV. (Fig. 45.)

Tritt zwischen dem dritten und vierten Wirbel heraus und wendet sich zunächst nach vorn, indem er über die Ventralfläche des *Proc. transversus vert. IV* herübertritt. Er legt sich dem hinteren Umfange des Spin. III eng an, tritt in Faseraustausch mit ihm (das Genauere s. „Brachialplexus"), und läuft dann als *R. thoracico-abdominalis*[1]) auf die Aussenfläche des *M. transversus abdominis*, wobei er sich unter dem ventralen Rande des *M. serratus inferior* hindurchdrängt. Auf der Aussenfläche des *M. transversus* zieht er dann vor dem Vorderrand des *M. obliquus abdominis externus* weiter ventralwärts und tritt in das *Septum abdominale*, um als *R. cutaneus abdominalis medialis* in der Bauchhaut zu enden.

Aeste. Bis zur Abgabe des *R. communicans* zum *Plexus brachialis* gehen ab:

a) *R. communicans* zum *N. sympathicus.*

b) *R. intertransversarius ventralis* (s. kurze Aeste der *Rr. ventrales*).

c) *Rr. musculares* für den *M. transversus abdominis*, besonders für die vom *Proc. transversus vert. IV* kommende Portion.

Hinter der Ansa mit dem *N. spinalis III* gehen ab:

d) *R. muscularis* für den *M. serratus inferior* (*R. thoracicus superior postremus*; s. *Plexus brachialis*).

e) *R. abdomini-scapularis* für die *Pars scapularis* des *M. obliquus abdominis externus* (*M. abdomini-scapularis*).

f) Sehr starker *R. muscularis*, der horizontal nach hinten zieht, zwischen den *M. obliquus abdominis externus* und den *M. transversus* tritt und zu beiden Muskeln Aeste abgiebt.

g) *R. cutaneus abdominalis lateralis.* Ein dünnes Fädchen, das unterhalb des vorigen Astes von der Fortsetzung des Stammes abgeht.

h) *R. cutaneus abdominis medialis.* Ist das Ende des Nerven.

N. ilio-hypogastricus.

N. ilio-hypogastricus.

Der *N. spinalis VIII* tritt zwischen dem siebenten und achten Wirbel hervor und zieht parallel dem Steissbein caudalwärts in das Becken, woselbst seine Hauptmasse in die Bildung des *N. cruralis* aufgeht (s. *Plexus lumbosacralis*). Vorher giebt er ab:

[1]) Auf S. 109 und 128 des ersten Theiles ist dieser Ast als *N. abdominalis communis* bezeichnet. Der oben gebrauchte Name scheint mir indessen geeigneter, um die Uebergangsstellung des Nerven auszudrücken.

a) *R. intertransversarius ventralis* (s. kurze Aeste der *Rr. ventrales*).
b) *R. communicans* zum *N. sympathicus* (s. diesen).
c) *R. ilio-hypogastricus.*

Der *R. ilio-hypogastricus* erscheint in der Mehrzahl der Fälle bei Rana als eiu dünnerer Ast an dem dickeren Stamm des Spin. VIII. (Varietäten: s. *Plexus lumbo-sacralis.*) Der Nerv tritt über den Ventralumfang des *Os ilium*, hinter dem caudalen Rande des *M. transversus abdominis*, lateralwärts und wendet sich dann sofort ventralwärts und nach vorn auf die Aussenseite des *M. transversus*. Auf dieser zieht er, bedeckt von dem *M. cutaneus abdominis*, ventralwärts nach dem hintersten Segment des *M. rectus* hin, an dessen lateralem Rande er in seine beiden letzten Endäste: den hintersten *R. muscularis M. recti* und den hintersten *R. cutaneus abdominalis medialis* zerfällt. Vorher gehen ab:

α) *R. cutaneus lateralis abdominis.* Geht frühzeitig ab und verläuft erst eine Strecke weit zwischen den Fasern des *M. transversus* nach vorn abwärts, um dann vor dem *M. cutaneus abdominis* an die Haut zu treten.

β) *R. muscularis.* Theilt sich in zwei Zweige, von denen der eine nach vorn verläuft und vielfach verästelt im *M. transversus* und *M. obliquus abdominis externus* endet, der andere in den *M. cutaneus abdominis* tritt.

IV. Plexus lumbo-sacralis.

IV. Plexus lumbo-sacralis.

Der *Plexus lumbo-sacralis* vereinigt die Nerven in sich, die für die hintere Extremität bestimmt sind, und wäre daher, nach Analogie mit dem „*Plexus brachialis*“, am besten als *Plexus cruralis* zu bezeichnen (Eisler). An seiner Zusammensetzung nehmen Theil die langen ventralen Aeste der *Nn. spinales VIII*, *IX*, *X*. Von diesen geht der IX. ganz in den Plexus auf, der VIII. giebt, bevor er sich mit dem IX. verbindet, den *N. iliohypogastricus* ab, der X. geht zwar mit seiner Hauptmasse in den *Plexus lumbo-sacralis*, giebt aber ausserdem Zweige an den *Plexus ischio-coccygeus.* Die drei Wurzeln des Plexus formiren durch ihren Zusammentritt zwei Hauptstämme, einen ventralen, *N. femoralis anterior* s. *N. cruralis*, und einen dorsalen, *N. femoralis posterior* s. *N. ischiadicus.* Aus diesen beiden gehen weiterhin alle Aeste des *Plexus lumbo-sacralis* hervor.

In der speciellen Form der Zusammensetzung der zwei Stämme aus den drei Wurzeln bestehen ebenso wie am *Plexus brachialis* Schwankungen. Die Regel für *Rana esculenta* ist, dass die drei in Betracht kommenden Nerven, VIII, IX, X neben einander in gestrecktem Verlauf lateral von dem Steissbein caudalwärts in das Becken ziehen, der VIII. (nach Abgabe des *N. iliohypogastricus*) mit einem kurzen Verbindungsast des IX. zur Bildung des *N. cruralis* zusammentritt, der Rest des IX., sowie der X. sich zum *N. ischiadicus* vereinigen. (Figg. 45, 46.)

Der N. XI nimmt an der Bildung des *Plexus lumbo-sacralis* gewöhnlich keinen Antheil (s. u.).

Varietäten des Plexus lumbo-sacralis.

Varietäten des *Plexus lumbo-sacralis*.

Die Varietäten des *Plexus lumbo-sacralis* lassen sich unter dem gleichen Gesichtspunkte auffassen, wie die des *Plexus brachialis*. Auch der *Plexus lumbo-sacralis* der Anuren ist in der Vorwärtswanderung begriffen (Adolphi). Die Geschichte dieses Processes spiegelt sich in den zur Beobachtung kommenden Varietäten wieder. Ursprünglich ist der N. VIII nur ein dünner Nerv, der wie der vor ihm gelegene N. VII nur für die Leibeswand bestimmt war. Ein entsprechender Zustand (Form α von Adolphi, Fig. 54a) findet sich bei Rana jetzt nur noch sehr selten. Der N. VIII zieht dabei, wie der N. VII, schräg über die ventrale Fläche des Darmbeins hinweg; N. IX giebt

Fig. 54.

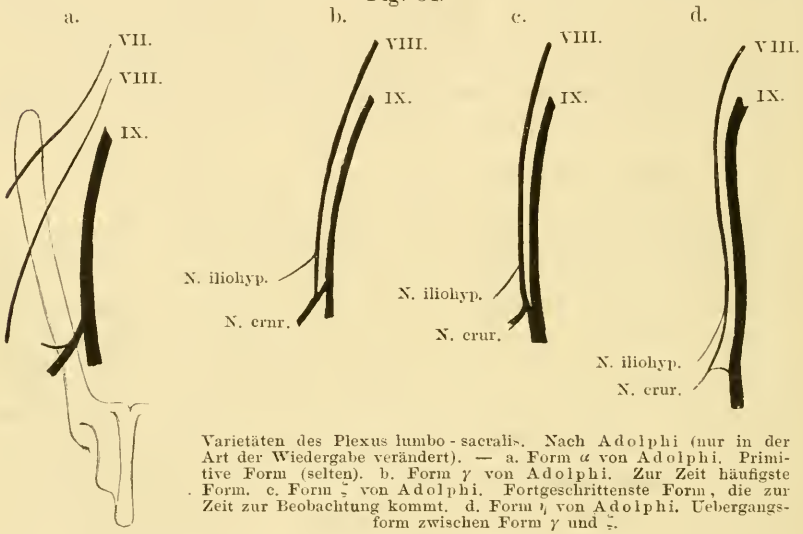

Varietäten des Plexus lumbo-sacralis. Nach Adolphi (nur in der Art der Wiedergabe verändert). — a. Form α von Adolphi. Primitive Form (selten). b. Form γ von Adolphi. Zur Zeit häufigste Form. c. Form ζ von Adolphi. Fortgeschrittenste Form, die zur Zeit zur Beobachtung kommt. d. Form η von Adolphi. Uebergangsform zwischen Form γ und ζ.

den *N. cruralis* ab, von dessen Anfangstheil ein feiner Nervenfaden quer über die ventrale Fläche des Darmbeines hinweg verläuft. Bei Rana gehört dieser Zustand zu den längst überwundenen; N. VIII gehört dem Plexus in 99 unter 100 Fällen an (Adolphi). Die häufigste Form, die sich in mehr als der Hälfte aller von Adolphi untersuchten Fälle (117 Exemplare von *Rana esculenta*) fand, ist die, dass N. IX den *N. cruralis* abgiebt, mit dessen Anfangstheil sich N. VIII vereinigt (Form γ von Adolphi; Fig. 54 b). Es ist dabei übrigens oft schwer zu sagen, welcher der beiden constituirenden Aeste der stärkere ist; in manchen Fällen erscheint sogar, bei sonst gleicher Anordnung der Verbindung, N. VIII stärker als der *R. communicans* von N. IX. Als am weitesten fortgeschrittene Form erscheint zur Zeit die Form ζ von Adolphi (Fig. 54c), dadurch charakterisirt, dass N. VIII den *N. cruralis* abgiebt und sich darauf mit dem N. IX vereinigt. Sie ist am häufigsten, wenn N. VIII eine bedeutende Dicke besitzt. Als Uebergangsform erscheint, abgesehen von einigen selteneren Formen, bei Rana häufig ein Zustand (Form η von Adolphi; Fig. 54 d), wo der Verbindungszweig zwischen dem VIII. und IX. eine beträchtlichere Länge besitzt und bogen-

förmig, mit caudalwärts gerichteter Concavität, verläuft. — Zum Verständniss dieser Formen muss noch ein Punkt erwähnt werden, auf den Ihering aufmerksam gemacht hat und von dem man sich in den meisten Fällen leicht überzeugen kann: die Verbindung des N. VIII mit dem N. IX führt nicht nur Fasern aus dem N. IX in den Cruralis, sondern auch solche aus dem N. VIII in den Ischiadicus, besteht also aus zwei sich kreuzenden Bündeln. Der stärkere Antheil wird demnach die Richtung des Verbindungszweiges bestimmen: Form Fig. 54b sagt aus, dass die Fasern, welche N. IX zum Cruralis schickt, im Uebergewicht sind gegenüber denen, die von N. VIII in den Ischiadicus treten. Diese letzteren müssen nothgedrungen einen zweifach geknickten Verlauf nehmen. Dagegen überwiegen in Form Fig. 54c offenbar die Fasern, die N. VIII in den Ischiadicus schickt, gegenüber denen, die aus dem N. IX in den Cruralis treten. Hier ist also der Schwerpunkt des Plexus schon sehr weit nach vorn gelegt; N. VIII, der ursprünglich gar keine Beziehungen zum Plexus hatte, dann an der Bildung des Cruralis Antheil gewann, ist schon sehr erheblich zur Bildung des Ischiadicus herangezogen. Die Uebergangsform Fig. 54d kommt zu Stande, wenn beide Faserbündel des Verbindungszweiges annähernd gleich stark sind.

Was das Verhalten des N. XI zum *Plexus lumbo-sacralis* anlangt, so muss angenommen werden, dass er früher einmal einen bedeutenderen Antheil an dem Plexus nahm. Auch jetzt findet sich bei Rana hin und wieder noch der Fall, dass N. XI eine ziemlich beträchtliche Dicke besitzt und sich zum grössten Theil mit dem N. X oder dem aus der Vereinigung von N. IX und N. X hervorgegangenen *N. ischiadicus* verbindet; meistens aber ist N. XI ein dünner Nerv, der nur durch eine schlingenförmige Anastomose mit dem N. X in Verbindung steht oder gar sich nur mit einem dünnen Ast des N. X vereinigt. Der erste Fall wäre als ein primitiver anzusehen: die Fasern des N. XI nehmen zum grossen Theil an der Bildung des *N. ischiadicus* Antheil. Ist eine kurze Querverbindung vorhanden, so darf wohl auch hier vermuthet werden, dass sie sowohl Fasern des XI. in den X., als auch solche aus dem X. in den XI. führt. Das Zurücktreten der ersteren und das Ueberwiegen der letzteren führt dann zu dem jetzt gewöhnlich zu beobachtenden Verhalten, dass der N. XI nur einen dünnen Ast von N. X aufnimmt. Ob in diesem noch rückläufige Fasern aus dem XI. vorhanden sind, lässt sich nicht angeben; gross kann der Antheil jedenfalls nicht sein, wahrscheinlich ist er = 0 und somit der N. XI in der Mehrzahl der Fälle als aus dem *Plexus lumbo-sacralis* thatsächlich gelöst zu betrachten.

Wurzeln des *Plexus lumbo-sacralis*.

Wurzeln des Plexus lumbo-sacralis.

N. spinalis VIII s. o. (*Nervi abdominales*).

N. spinalis IX. Tritt zwischen achtem und neuntem Wirbel aus und verläuft über die Ventralfläche des *Proc. transversus vert. IX* caudalwärts in das Becken, um sich mit dem *N. spin. X* zur Bildung des *N. ischiadicus* zu vereinen. Vorher giebt er ab:

a) *R. intertransversarius ventralis* zum vordersten Theil des *M. coccygeo-iliacus* (s. kurze Aeste der *Rr. ventrales*).

b) Zwei oder drei *Rr. communicantes* zum Sympathicus (s. Sympathicus).

c) *R. communicans* zum N. VIII.

N. spinalis X. Tritt zwischen dem *Os coccygis* und dem neunten Wirbel aus und verläuft parallel dem Steissbein auf der Ventralfläche des *M. coccygeo-iliacus* nach hinten, um sich mit seiner Hauptmasse mit dem *N. spin. IX* zu vereinigen. Vorher giebt er ab:

a) *Rr. intertransversarii ventrales* zum *M. coccygeo-iliacus* (s. kurze Aeste der *Rr. ventrales*).

b) Drei oder vier *Rr. communicantes* zum Sympathicus (s. Sympathicus).

c) Ein oder mehrere *Rr. communicantes* zum *N. spin. XI.*

d) Ein oder mehrere Fädchen, die ohne Verbindung mit dem Spin. XI zur Blase, dem Mastdarm und *M. compressor cloacae* verlaufen (s. *Plexus ischiococcygeus*).

Aeste des Plexus lumbo-sacralis.

Aeste des *Plexus lumbo-sacralis.*

N. cruralis.

N. cruralis. (Fig. 55.)

Der *N. cruralis* tritt auf der Ventralfläche des *M. iliacus internus* aus dem Becken heraus an den Ventralumfang des Oberschenkels.

Fig. 55.

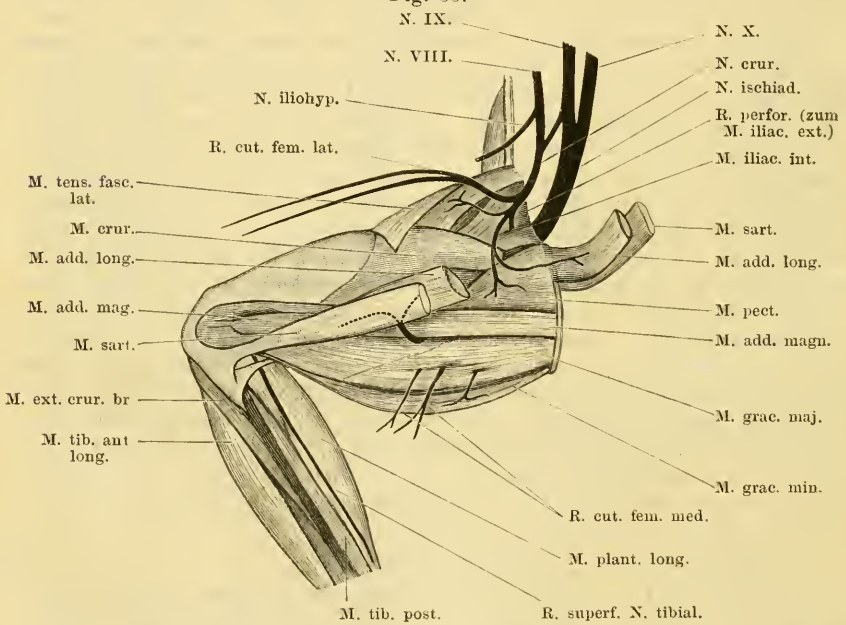

Nerven am medial-ventralen Umfang des rechten Oberschenkels. Hauptsächlich N. cruralis.

Hier giebt er sofort den sehr kräftigen *R. cutaneus femoris lateralis* ab und läuft dann selbst noch eine kurze Strecke auf dem *M. iliacus internus* weiter distalwärts, um noch auf diesem Muskel in seine Endäste zu zerfallen.

Aeste: a) *R. cutaneus femoris lateralis*; verläuft beim Austritt des Stammes aus dem Becken lateralwärts über den Ursprung des *M. tensor fasciae latae* hinweg und tritt im *Septum inguinale* an die Haut des lateralen und ventralen Umfanges des Oberschenkels.

b) *R. muscularis* zum *M. tensor fasciae latae.* Der dünne Nerv tritt von der Innenseite her in den Muskel.

c) *Rr. musculares* zum *M. iliacus internus* und *M. iliacus externus.* Gehen in der Mehrzahl von dem Stamm ab. Einer der Aeste durchbohrt den *M. iliacus internus* und dringt durch ihn lateralwärts in den *M. iliacus externus.*

d) und e) *Rr. musculares* zum *M. adductor longus* und *M. pectineus.* Sind die beiden letzten Endäste des *N. cruralis.*

Bemerk. Dass der den *M. adductor longus* versorgende Ast mit einem Zweig durch diesen Muskel hindurch in die proximale Hälfte des *M. sartorius* dringe, wie es de Man beschreibt, habe ich niemals beobachtet.

N. ischiadicus. (Fig. 56.)

N. ischiadicus.

Der *N. ischiadicus* verlässt das Becken an dessen dorsalem Umfange. Der Nerv zieht an der tiefen Portion des *M. iliacus internus*

Fig. 56.

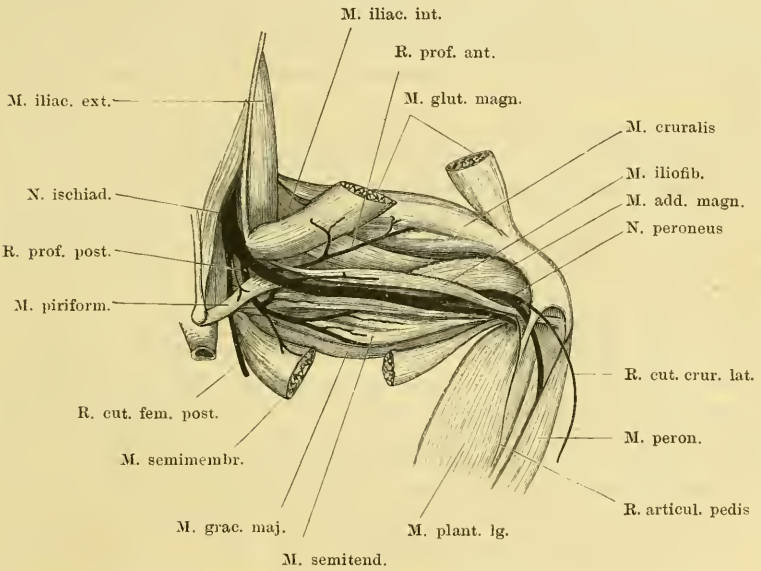

Vertheilung des N. ischiadicus am Oberschenkel. Rechte Extremität; der Nerv von der Dorsalseite her freigelegt.

vorbei und tritt am hinteren Rande des *M. coccygeo-iliacus*, hinter dem *Proc. superior* des Darmbeines, an die Dorsalfläche des Oberschenkels. Hier liegt er zunächst zwischen dem Ursprunge des *M. glutaeus magnus* und dem Ansatz des *M. piriformis* und zieht über die Dorsalfläche des *M. piriformis* distalwärts. So gelangt er auf die Oberfläche des *M. adductor magnus*, auf dem er, bedeckt von dem *M. ilio-fibularis* und dem *M. semimembranosus*, weiter verläuft,

um im unteren Drittel des Oberschenkels in seine beiden Hauptäste, den *N. tibialis* und *N. peroneus*, zu zerfallen.

Bis zu der Theilungsstelle gehen mehrere Aeste ab:

1. Rr. ad Plexum ischio-coccygeum.

1. Aeste zum *Plexus ischio-coccygeus*, die innerhalb des Beckens abgegeben werden, finden bei dem genannten Plexus Erwähnung.

2. R. cutaneus femoris posterior.

2. *R. cutaneus femoris posterior.* Tritt ventral von dem *M. piriformis* aus dem Becken heraus und zur Haut des hinteren und medialen Umfanges des Oberschenkels, an der er sich vertheilt. Von ihm geht gewöhnlich als Ast ab:

3. R. muscul. ad M. piriformem.

3. *R. muscularis* zum *M. piriformis.*

4. u. 5. Rr. musculares ad M. gemellum et M. obturator int.

4. u. 5. *Rr. musculares* zum *M. gemellus* und *M. obturator internus.* Zwei ziemlich kräftige Nerven, die meist mit einem gemeinsamen kurzen Stämmchen vom Stamme des *N. ischiadicus* entspringen. Das gemeinsame Stämmchen kann auch von der ersten Anfangsstrecke des *R. profundus posterior* des Ischiadicus abgegeben werden. Sie treten am Vorderrand der *M. piriformis* in die Tiefe, der für den *M. gemellus* bestimmte Ast direct in diesen Muskel, der für den *M. obturator internus* bestimmte Ast erst zwischen den Gemellus und *Obturator internus*, um erst, nachdem er eine Strecke weit auf der Oberfläche des *Obturator internus* ventralwärts gelaufen ist, in diesen Muskel einzutreten.

6. R. profundus posterior.

6. *R. profundus posterior.* Dies ist ein starker Nerv, der am Vorderrand des *M. piriformis* sich vom *N. ischiadicus* loslöst und über die Ventralfläche des genannten Muskels distalwärts zieht. Er giebt ab:

a) *R. adductorius.* Kräftiger Ast, der dicht hinter dem *M. piriformis* nach aussen und ventralwärts läuft. Seine Endäste versorgen: *Caput dorsale*, *ventrale* und *accessorium* des *M. adductor magnus*, sowie den *M. quadratus femoris* und *M. obturator externus.*

b) *R. descendens communis.* Läuft auf dem *Caput dorsale* des *M. semitendinosus* herab und theilt sich auf ihm in zwei Aeste, einen *R. anterior* und einen *R. posterior.* Der *R. anterior* tritt zwischen dem *Caput ventrale* des *M. semitendinosus* und dem *Caput ventrale* des *M. adductor magnus* nach vorn-aussen und dringt dann etwas unterhalb der Mitte des Oberschenkels zwischen dem *M. adductor magnus* und dem *M. gracilis major* an die Oberfläche, um sich in die distale Hälfte des *M. sartorius* einzusenken. Seine Aeste sind:

α) *R. muscularis* zum *Caput ventrale* des *M. semitendinosus.*

β) *Rr. musculares*, ausserordentlich fein, zum *Caput ventrale* des *M. adductor magnus.*

γ) *R. muscularis* zum *M. sartorius.* Ist das Endstück des Nerven, und tritt in die Ventralfläche des *M. sartorius*, mit einem auf- und einem absteigenden Ast.

Der *R. posterior* läuft über das *Caput dorsale* des *M. semitendinosus* herab, dann längs des *M. gracilis major*, durchbohrt diesen mit mehreren Aesten und endet im *M. gracilis minor* und in der Haut. Aeste:

α) *Rr. musculares* zum *Caput dorsale* des *M. semitendinosus.* Lange Aeste, meist in der Zweizahl vorhanden.

β) *Rr. musculares* zum *M. gracilis major.*

γ) *Rr. musculares* zum *M. gracilis minor.* Treten in den Muskel, nachdem sie den *M. gracilis major* durchsetzt haben.

δ) *R. cutaneus femoris medialis.* Tritt, ebenfalls nach Durchbohrung des *M. gracilis major*, vor (d. h. ventral von) dem *M. gracilis minor* an die Haut am medialen Umfange des Oberschenkels.

c) *Rr. musculares* zum *M. semimembranosus.* Laufen an der Innenfläche des Muskels herab.

7. *R. muscularis* zum *M. ilio-femoralis.* Geht dicht hinter dem *R. profundus posterior* vom Stamme des *N. ischiadicus* ab. 7. R. muscul. ad M. ilio-femoralem.

8. *R. profundus anterior.* Tritt zwischen dem *M. ilio-fibularis* und dem *M. ilio-femoralis* hindurch an den vorderen äusseren Umfang des Oberschenkels. Giebt ab: 8. R. profundus anterior.

α) *R. muscularis* zum *M. glutaeus magnus.*

β) *R. muscularis* zum *M. cruralis.* Ist das kräftige Endstück des Nerven. Dringt über die Kante des *M. iliacus internus* herüber in seinen Muskel.

9. ***N. tibialis.*** (Fig. 57.) 9. N. tibialis.

Der *N. tibialis* ist der für die Wadenseite des Unterschenkels und die Plantarfläche des Fusses, sowie der Zehen bestimmte Nerv. Er tritt von der Hinterfläche des *M. adductor magnus* über den hinteren Umfang des Kniegelenkes und zerfällt hier in der Kniekehle in zwei ungleiche Aeste: den schwächeren *R. superficialis* und den kräftigeren *R. profundus.*

Bis zu dieser Theilungsstelle geht noch in der Kniekehle ab: ein kurzer Nerv, der sich in zwei Aeste theilt. — Diese sind:

α) *R. cutaneus cruris posterior.* Tritt zur Haut am hinteren Umfange des Unterschenkels.

β) *R. muscularis* für den *M. plantaris longus.* Tritt in das obere Ende des Muskels ein.

R. superficialis des *N. tibialis* (*R. suralis* Ecker). (Fig. 57.) R. superficialis N. tibialis.

Der oberflächliche Ast des Tibialis tritt in der Kniekehle auf die mediale Fläche des *M. plantaris* und läuft an dieser herab. Im unteren Drittel des Unterschenkels gelangt er an den medialen Rand der Achillessehne und überschreitet mit ihr das Crurotarsalgelenk. Auf der *Planta pedis* liegt er unter der Plantaraponeurose dem *M. plantaris profundus* auf und zerfällt hier in seine zwei Endäste, einen lateralen, der für die oberflächlichen Muskeln unter der Plantaraponeurose, und einen medialen, der für die Haut am tibialen Fussrande bestimmt ist, aber auch auf das *Dorsum pedis* übergreift. (*R. subaponeuroticus proprius* und *R. tibio-marginalis cutaneus.*)

Ein Vergleich des oberflächlichen Tibialisastes mit dem *R. superficialis* des *N. brachialis longus inferior* an der vorderen Extremität ergiebt neben wichtigen Aehnlichkeiten auch manche Abweichungen. Direct vergleichbare Elemente in beiden Nerven sind die motorischen Fasern für die Muskeln, die zur Palmar- (Plantar-) Aponeurose unmittelbar in Beziehung stehen (*Palmaris longus, Palmaris profundus, M. flexor superficialis proprius dig. II, Cap. prof. Tendinis superficialis*

dig. III an der vorderen Extremität; *Plantaris longus*, *Plantaris profundus*, *Flexor digg. superficialis brevis*, *Transversus plantae proximalis* und *distalis* an der hinteren Extremität). Von untergeordneter Bedeutung ist die Versorgung zahlreicherer Vorderarmmuskeln seitens des *R. superficialis* des *N. brachialis longus inferior*. Mit der starken Entwickelung dieser Vorderarmmuskeln hängt offenbar der Unterschied in der Vertheilung der sensiblen Elemente zusammen, der darin besteht, dass sich am Arm ein grosser Theil derselben bereits hoch oben abzweigt und zu einem selbständigen Nerv, *N. antibrachii et manus lateralis*, zusammengefasst, auf directerem Wege zu ihrem Endgebiete verläuft. Im Uebrigen ist aber die Aehnlichkeit im Verhalten des *R. cutaneus radio-marginalis* und des *R. cutaneus tibio-marginalis*, die sich auch in dem Uebergreifen auf den Hand-(Fuss-)rücken äussert, nicht zu verkennen. Der Hauptunterschied zwischen den oberflächlichen Aesten der Beugenerven an beiden Extremitäten besteht darin, dass sich an der vorderen Extremität dem oberflächlichen Ast die Elemente angeschlossen haben, die für Muskeln und Haut am Ulnarrand der Hand bestimmt sind (*R. ulno-marginalis volaris*). An der hinteren Extremität verlaufen die entsprechenden Fasern in der Bahn des tiefen Tibialisastes und spalten sich erst kurz vor ihrem Endgebiete ab (*R. fibulo-marginalis plantaris*).

Fig. 57.

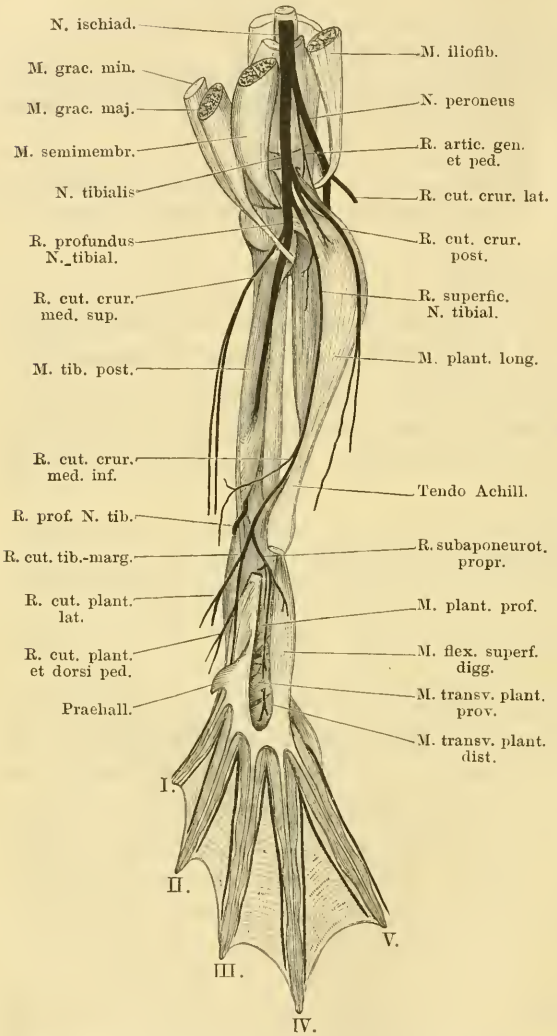

N. tibialis am Unterschenkel. Die Achillessehne ist an ihrem Uebergang in die Plantaraponeurose abgeschnitten, und die Plantaraponeurose selbst soweit fortgenommen, dass der Verlauf des R. subaponeuroticus sichtbar wird. Der R. cutaneus plantae lateralis nach innen umgelegt.

Aeste des *R. superficialis* des *N. tibialis*. (Fig. 57.)

a) *R. muscularis* zum *M. plantaris longus*. Dieser zweite Muskelast des *M. plantaris longus* tritt ebenfalls zum oberen Abschnitt des Muskels.

b) *R. cutaneus cruris medialis inferior*. Tritt am unteren Drittel des Crus medialwärts zur Haut.

c) *R. subaponeuroticus proprius*. Ist der laterale Endast des oberflächlichen Tibialisastes. Er zieht, bedeckt von der *Aponeurosis plantaris*, auf dem *M. plantaris profundus* herab, giebt ab:

α) *Rr. musculares* an den *M. plantaris profundus*;

β) *R. muscularis* an den *M. flexor digg. superficialis brevis*; läuft dann zu den *Mm. transversis plantae* herab, giebt:

γ) *Rr. musculares* zum *M. transversus plantae proximalis*, durchsetzt diesen Muskel mit einem Ast und endet mit diesem als

δ) *R. muscularis* des *M. transversus plantae distalis*.

d) *R. cutaneus tibio-marginalis*. Ist der zweite Endast des oberflächlichen Tibialisastes. Er läuft subfascial am tibialen Fussrande entlang über die Oberfläche des *M. abductor praehallucis*, dann in der Rinne zwischen *M. abductor praehallucis* und *M. abductor brevis plantaris hallucis*, und tritt unter die Sehnenfasern, die von der Plantaraponeurose zum Praehallux ziehen. Hier liegt er der Innenfläche des Praehallux eng an (Fig. 58) und tritt dann unter jenen Sehnenfasern hervor, um am tibialen Rande der ersten Zehe bis zu deren Spitze zu verlaufen. Giebt auf diesem Wege zwei stärkere Aeste ab:

α) *R. cutaneus plantae lateralis*. Kräftiger Nerv, der sich mit mehreren Aesten auf der *Planta pedis* verbreitet. (In Fig. 57 nach innen umgelegt; seine eigentliche Verlaufsrichtung geht lateralwärts auf die Planta.)

β) *R. cutaneus plantae et dorsi pedis medialis*. Geht distal von dem vorhergehenden ab, verzweigt sich reichlich auf der Oberfläche des *M. abductor praehallucis* (ohne in diesen einzudringen), und greift auf das *Dorsum pedis* über.

Der Endast des *N. cutaneus tibio-marginalis* ist Hautnerv für die erste Zehe bis zur Spitze derselben.

R. profundus des *N. tibialis*. (Fig. 58.) R. profund. N. tibialis.

Der tiefe Ast des *N. tibialis* bildet die Hauptfortsetzung des Stammes. Er zieht über die hintere Kapselwand des Kniegelenkes, hier dem Sehnenbogen des *M. plantaris longus* aufliegend, dann unter dem hinteren Endzipfel der Sehne des *M. gracilis major* auf die Hinterfläche des *M. tibialis posticus*. Früher oder später senkt er sich in diesen Muskel hinein, durchsetzt ihn, verlässt ihn aber unten, lateral von seiner Sehne wieder und tritt über die Hinterwand des Crurotarsalgelenkes zur *Planta pedis*.

In seinem Verlauf am Unterschenkel giebt er ab:

a) *R. cutaneus cruris medialis superior*. Ein dünner Nerv, der hoch oben unter der Sehne des *M. gracilis major* hervortritt und zur Haut am medialen Umfange des Unterschenkels geht.

b) *Rr. musculares* für den *M. tibialis posticus*. Gehen ab, während der Nerv den Muskel durchdringt.

An der *Planta pedis* dringt der *R. profundus* des *N. tibialis* sofort unter dem Ursprung des *M. tarsalis posticus* hindurch in die Tiefe, d. h. in die Rinne zwischen *M. intertarsalis* und *M. tarsalis*

Fig. 58.

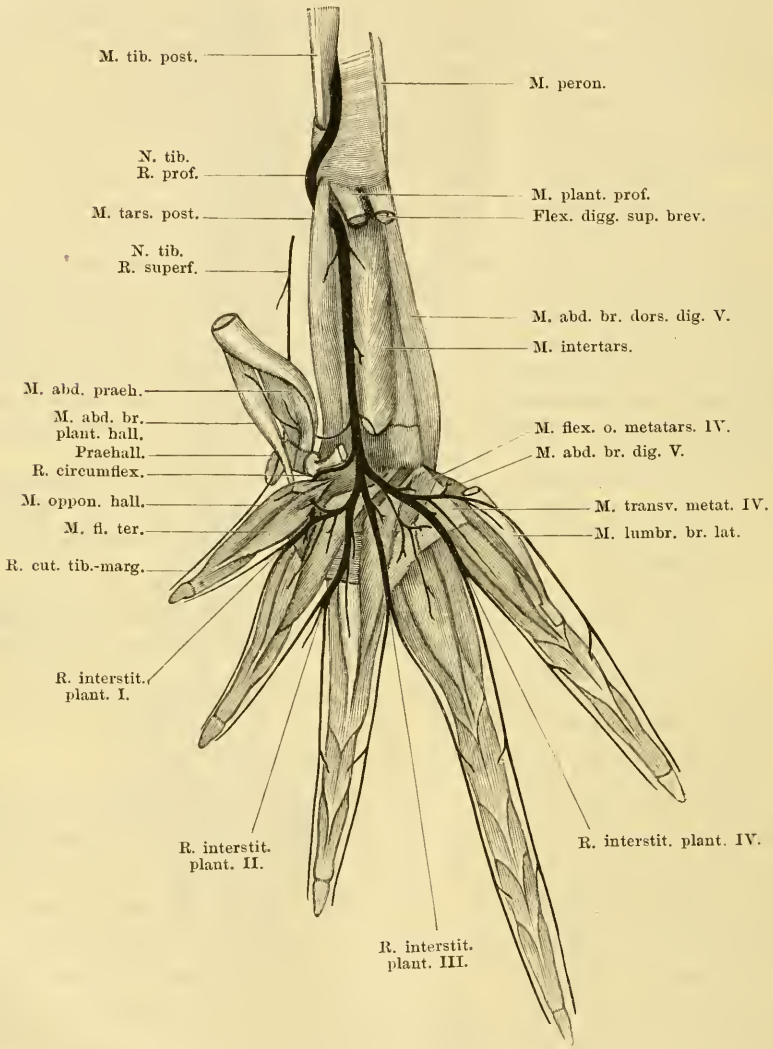

Tiefer Ast des N. tibialis an der Planta pedis. Die oberflächlichen Muskeln nebst den zugehörigen Nervenästchen fortgenommen. Der R. cutaneus tibio-marginalis des oberflächlichen Tibialisastes ist an seinem Ursprung abgeschnitten, im Uebrigen zur Darstellung gebracht. Rechte Extremität.

posticus, deren Grund von dem Tibiale gebildet wird. Hier läuft er herab und tritt schliesslich unter der Sehne des *M. intertarsalis*, der distalen gemeinsamen Epiphyse des Tibiale und Fibulare unmittelbar

aufliegend, über das Intertarsalgelenk. Vorher hat er an dem proximalen Abschnitt des Tarsus abgegeben:

c) *Rr. musculares* für den *M. intertarsalis*; meist sind es zwei, ein oberer und ein unterer.

d) *R. muscularis* für den *M. tarsalis posticus.*

e) *R. muscularis* für den *M. abductor praehallucis* und den *M. abductor brevis plantaris hallucis.* Dieser dünne Ast geht ab, unmittelbar bevor der Stamm unter die Sehne des *M. intertarsalis* tritt. Er läuft über das untere Ende des *M. tarsalis posticus*, häufig durch den Muskel hindurch, medialwärts und kommt so zunächst zwischen die Fasern des *M. abductor praehallucis*, den er versorgt, dringt dann aber wieder aus diesem Muskel heraus und zieht an der Innenfläche des *M. abductor brevis plantaris hallucis* aufwärts, um schliesslich in diesem Muskel zu enden.

Endzweige des *R. profundus* des *N. tibialis.*

Als erster Endzweig kann der soeben geschilderte für die beiden Abductoren am tibialen Fussrande bestimmte Nerv angesehen werden. Er stellt einen *R. tibio-marginalis plantaris muscularis* dar. (Der entsprechende Hautnerv wird gebildet durch das Ende des oberflächlichen Tibialisastes.) Die übrigen Endzweige des tiefen Tibialisastes lassen schliesslich, ähnlich wie die Endzweige des tiefen Astes des *N. brachialis longus inferior* an der Hand, vier *Rami interstitiales plantares* und einen *R. fibulo-marginalis plantaris* hervorgehen, und zwar unter folgenden speciellen Formen.

Schon während der Stamm des tiefen Tibialisastes unter der Sehne des *M. intertarsalis* hinweg verläuft, geht von ihm der erste Ast tibialwärts ab. Derselbe gelangt schliesslich zum ersten Interstitium, aber auf dem Umweg um die Ursprünge der kurzen Halluxmuskeln herum. Ich will ihn daher *R. circumflexus* nennen. Er bildet jedoch den *R. interstitialis I* nicht allein, sondern in Verbindung mit einem zweiten Ast, der auf directerem Wege zu derselben Stelle gelangt. Nachdem nämlich der Stamm des tiefen Tibialisastes über das Intertarsalgelenk herübergetreten ist, theilt er sich auf dem Ursprunge des *M. flexor ossis metatarsi II* in drei Aeste. Von diesen repräsentirt der erste in seiner Hauptmasse den *R. interstitialis II*, giebt aber ausserdem noch den Verbindungszweig ab, der mit dem *R. circumflexus* zusammen den *R. interstitialis I* bildet. Der mittlere der drei Endäste wird zum *R. interstitialis III*, der dritte theilt sich nach etwas längerem einheitlichen Verlaufe in den *R. interstitialis IV* und den *R. fibulo-marginalis.* Wie an der Hand, so zerfällt auch am Fusse jeder *R. interstitialis*, nach Abgabe verschiedener Muskeläste, in zwei *Rr. cutanei*, die für die einander

zugekehrten Ränder je zweier Zehen bestimmt sind. An der dritten, vierten und fünften Zehe führen sie noch motorische Fasern für die *Mm. interphalangeales* mit sich.

Die einzelnen Aeste. (Fig. 58.)

f) *R. circumflexus.* Geht unter der Sehne des *M. intertarsalis* vom Stamm ab, und verläuft mit dieser Sehne medialwärts über die Ursprünge der *Mm. flexor teres* und *opponens hallucis*, eingebettet in das dicke Bindegewebe, das hier den Tarsus bedeckt. Er wendet sich alsdann wieder lateralwärts, indem er unter dem *M. opponens* und *M. flexor teres dig. I* hinweg verläuft und gelangt so auf die Plantarfläche des *M. transversus metatarsi I*, auf der er sich mit dem *R. communicans* des ersten Endastes des Tibialis verbindet. Bis hierher giebt er keine Aeste ab.

Der erste (mediale) Endast des Tibialis theilt sich bald nach seinem Ursprunge, auf dem *M. flexor ossis metatarsi II*, in den *R. communicans* und den *R. interstitialis plantaris II.*

g) *R. communicans.* Wendet sich auf dem *M. flexor ossis metatarsi II* medialwärts und giebt ab:

α) *R. muscularis* zum *M. flexor ossis metatarsi II.*

β) und γ) *Rr. musculares* zum *M. lumbricalis brevis* und *M. flexor teres dig. II*, meist mit einem gemeinsamen Stamm entspringend.

δ) *R. muscularis* zum *M. flexor teres*, *M. opponens* und *M. lumbricalis brevis dig. I.* Dies ist ein gemeinsamer Nerv, der gewöhnlich von dem *R. communicans* direct abgegeben wird (vor der Anastomose). Er verläuft medialwärts zu den genannten Muskeln; der zum *M. opponens* und *M. lumbricalis brevis* gehende Ast gewöhnlich unter Durchbohrung des *M. flexor teres.*

Alsdann verbindet sich der *R. communicans* mit dem *R. circumflexus* zum

h) *R. interstitialis plantaris I.* Dieser verläuft auf dem *M. transversus metatarsi I* distalwärts, giebt ab:

R. muscularis zum *M. transversus metatarsi I*;

und theilt sich dann in seine beiden Endäste, die an den einander zugekehrten Rändern der ersten und zweiten Zehe bis zur Endphalanx verlaufen und die plantare Haut der Zehen, sowie die zwischen ihnen befindliche Schwimmhaut versorgen.

Bemerk. Einmal fand ich die interessante Thatsache, dass der *R. communicans* und der *R. circumflexus* sich nicht vereinigten. Der *R. communicans* gab ab: *Rr. musculares* für den *M. flexor ossis metatarsi II*, *M. lumbricalis brevis* und *M. flexor teres dig. II*, *M. transversus metatarsi I* und schliesslich den Muskelast für die kurzen Halluxmuskeln. Der *R. circumflexus* theilte sich nur in die beiden Endäste für die Zehenränder. Der *R. communicans* führte also nur motorische, der *R. circumflexus* nur die für die Haut bestimmten Elemente.

i) *R. interstitialis plantaris II.* Läuft über den *M. flexor ossis metatarsi II* hinweg distalwärts und giebt ab:

α) *R. muscularis* zum *M. transversus metatarsi II.*

β) *R. muscularis* zum *M. lumbricalis longus dig. III.*

γ) *R. muscularis* zum *M. lumbricalis brevis dig. III.*

δ) *R. muscularis* zum *M. flexor teres dig. III.*

ε) *R. cutaneus* zur Schwimmhaut zwischen zweiter und dritter Zehe.

Am vorderen Rande des *M. transversus metatarsi II* theilt sich dann der Nerv in seine zwei Endäste, die an den einander zugekehrten Rändern der zweiten und dritten Zehe bis zur Endphalanx verlaufen. Der am medialen Rande der dritten Zehe verlaufende giebt noch ab:

R. muscularis zum tibialen Bauch des *M. interphalangealis dig. III.*

k) *R. interstitialis plantaris III.* Wird durch den mittleren der drei Endäste der *Tibialis profundus* repräsentirt. Er verläuft über den *M. flexor ossis metatarsi III* hinweg und giebt ab:

α) *R. muscularis* zum *M. flexor ossis metatarsi III.*

β) *R. muscularis* zum *M. lumbricalis longissimus dig. IV.*

γ) *R. muscularis* zum *M. lumbricalis longus dig. IV.*

δ) u. ε) *Rr. musculares* zu beiden *Mm. lumbricales breves dig. IV.*

Von den eben genannten für die *Mm. lumbricales* der vierten Zehe bestimmten Aesten werden nicht selten einige, manchmal sogar alle, vom *R. interstitialis IV* abgegeben. Auch doppelte Innervation (vom dritten und vierten *R. interstitialis*) kommt beim lateralen *M. lumbricalis brevis dig. IV* vor.

Am Vorderrande des *M. transversus metatarsi III* theilt sich der Nerv in seine zwei Endäste, die am fibularen Rande der dritten und am tibialen Rande der vierten Zehe bis zur Endphalanx verlaufen. Der der dritten Zehe giebt noch ab:

R. muscularis für den tibialen Bauch des *M. interphalangealis dig. III*;

der der vierten Zehe:

Rr. musculares für die fibularen Bäuche der *Mm. interphalangeales* (*proximalis* und *distalis*) *dig. IV.*

Der dritte (laterale) Endast des *M. tibialis profundus* verläuft zunächst über den Ursprung des *M. flexor ossis metatarsi III* hinweg lateralwärts und theilt sich auf dem *M. flexor ossis metatarsi IV* in seine zwei Zweige: *R. interstitialis plantaris IV* und *R. fibulo-marginalis plantaris.*

Von dem noch ungetheilten Stamm gehen ab:

α) Gewöhnlich mit einem kräftigeren gemeinsamen Stämmchen entspringend: *Rr. musculares* für den *M. transversus metatarsi III*, *M. transversus metatarsi IV*, *M. flexor teres dig. IV.* Von demselben Stämmchen sah ich gelegentlich noch abgehen die *Rr. musculares* für die *Mm. lumbricalis longissimus*, *longus*, *brevis lateralis dig. IV.* Varianten in der speciellen Vertheilung sind gerade hier sehr häufig.

β) *R. muscularis* für den *M. flexor ossis metatarsi IV* und den *M. abductor proprius dig. IV.* Der für den letztgenannten Muskel bestimmte Ast dringt zwischen dem *M. flexor ossis metatarsi IV* und dem Ursprung des *M. flexor ossis metatarsi III* in die Tiefe.

l) *R. interstitialis plantaris IV.* Verläuft auf dem *M. transversus metatarsi IV* distalwärts und giebt ab:

α) *R. cutaneus*, der zu der plantaren Haut des vierten Interstitium dringt;

β) daneben können von ihm die Aeste für den *M. lumbricalis brevis lateralis dig. IV* und den *M. transversus metatarsi IV* abgehen.

Am Vorderrand des *M. transversus metatarsi IV* zerfällt er in seine beiden Endäste, die an der vierten und fünften Zehe bis zur Endphalanx hinziehen. Der der vierten Zehe giebt noch ab:

Rr. musculares für die lateralen Bäuche der *Mm. interphalangeales* (*proximalis* und *distalis*) *dig. IV*;

der der fünften Zehe:

R. muscularis zum tibialen Bauch des *M. interphalangealis dig. V.*

m) *R. fibulo-marginalis plantaris.* Verläuft auf dem *M. transversus metatarsi IV* lateralwärts und tritt mit seinem Endast über dem *M. lumbricalis brevis lateralis dig. V*, zwischen diesem und dem *M. lumbricalis longus dig. V* zur Haut.

Aeste:

α) *R. muscularis* für *M. lumbricalis brevis medialis dig. V*, *M. lumbricalis longus dig. V* (dieser Ast durchbohrt den *M. lumbricalis brevis medialis*), und *M. flexor teres dig. V.*

β) *R. muscularis* zum *M. abductor dig. V.*

γ) *R. muscularis* zum *M. lumbricalis brevis lateralis dig. V.* Diese beiden Aeste werden abgegeben, während der Nerv zwischen den *Mm. lumbricales* hindurch verläuft.

δ) Der Endast des Nerven schliesslich läuft, nachdem er zwischen dem *M. lumbricalis longus* und dem lateralen *M. lumbricalis brevis* hervorgetreten ist, am lateralen Rande der fünften Zehe bis zur Endphalanx, und giebt noch ab:

R. muscularis zum lateralen Bauch des *M. interphalangealis dig. V.*

N. peroneus.

10. ***N. peroneus.*** (Fig. 59.)

Der zweite Theilast des *N. ischiadicus*, der *N. peroneus*, ist für die Streckseite des Unterschenkels und das *Dorsum pedis* bestimmt. Er tritt nach seinem Ursprunge vom Ischiadicus unter der Sehne des *M. iliofibularis* nach vorn an den lateralen Umfang des Kniegelenkes, dann nochmals über die Sehne des *M. iliofibularis*, nun aber über ihre Aussenfläche, und läuft dann, bedeckt von der lateralen dünnen Ursprungssehne des *M. plantaris longus*, nach vorn an die Hinterfläche des *M. peroneus* (Fig. 56). Hier zieht er lateral von dem *M. extensor cruris brevis* herab, zunächst vor dem lateralwärts weit ausladenden *M. plantaris longus*, dann tritt er mehr medialwärts vor den Knochen und an die laterale Seite des *M. tibialis anticus brevis.* In der Mitte des Unterschenkels theilt er sich in zwei Zweige: *R. peroneus medialis* und *R. peroneus lateralis.*

Bis zu der Theilungsstelle giebt er ab:

a) *R. articularis genu et pedis* (Fig. 57). Ein merkwürdiger, dünner Ast, der sofort abgeht, nachdem der *N. peroneus* sich vom *N. tibialis* getrennt hat. Er läuft in der Kniekehle medial von dem *M. iliofibularis* auf der Hinterwand des Kniegelenkes herab und theilt sich hier in zwei Zweige.

α) *R. articularis genu* dringt in die hintere Kapselwand des Kniegelenkes ein.

β) *R. articularis pedis*, wendet sich lateralwärts an den *M. plantaris longus* und läuft auf dessen lateralem Umfange herab. Je weiter unten am Unterschenkel, um so mehr tritt er unter den *M. plantaris longus*

und legt sich dem *M. tibialis posticus* an. Auf diesem läuft er bis zum Fussgelenk und dringt dann hinter dem Ansatz des *M. peroneus* zum lateralen Umfange des Crurotarsal-Gelenkes.

b) *R. cutaneus cruris lateralis.* Geht am lateralen Umfange des Kniegelenkes ab, tritt über die laterale Ursprungssehne des *M. plantaris longus* an

Fig. 59.

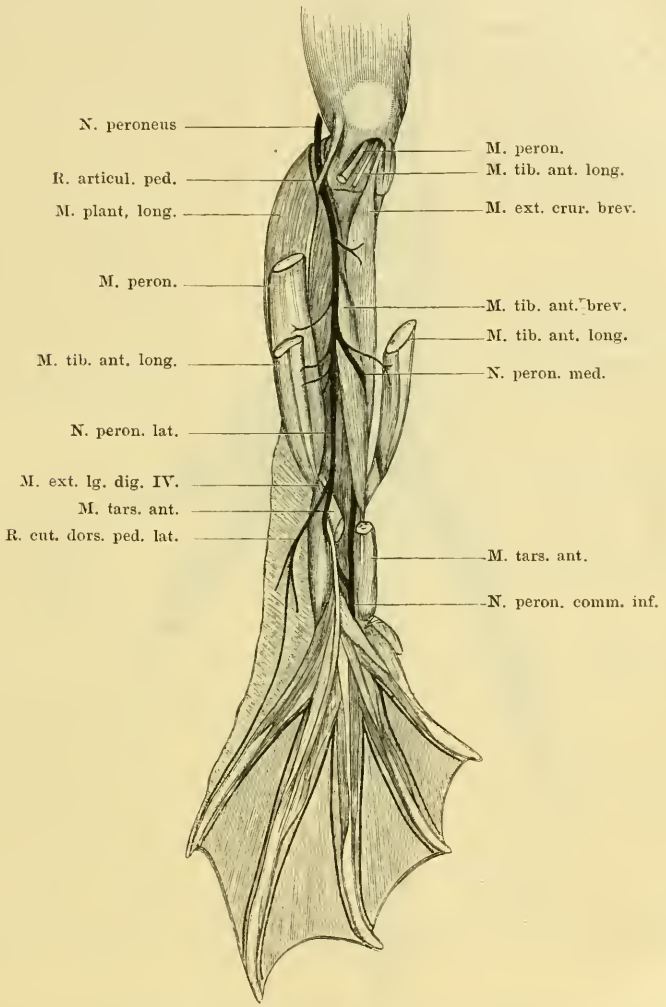

N. peroneus am Unterschenkel. Rechte Extremität.

die Haut der lateralen Seite des Unterschenkels, in der er sich bis zur Ferse vertheilt.

c) *R. muscularis* zum *M. extensor cruris brevis.*

d) *Rr. musculares* zum *M. peroneus.*

N. peroneus lateralis.

N. peroneus lateralis. (Fig. 60.)

Ist der stärkere Endast des *N. peroneus.* Er setzt die Richtung des Stammes fort, indem er an der Hinterfläche des lateralen Kopfes

Fig. 60.

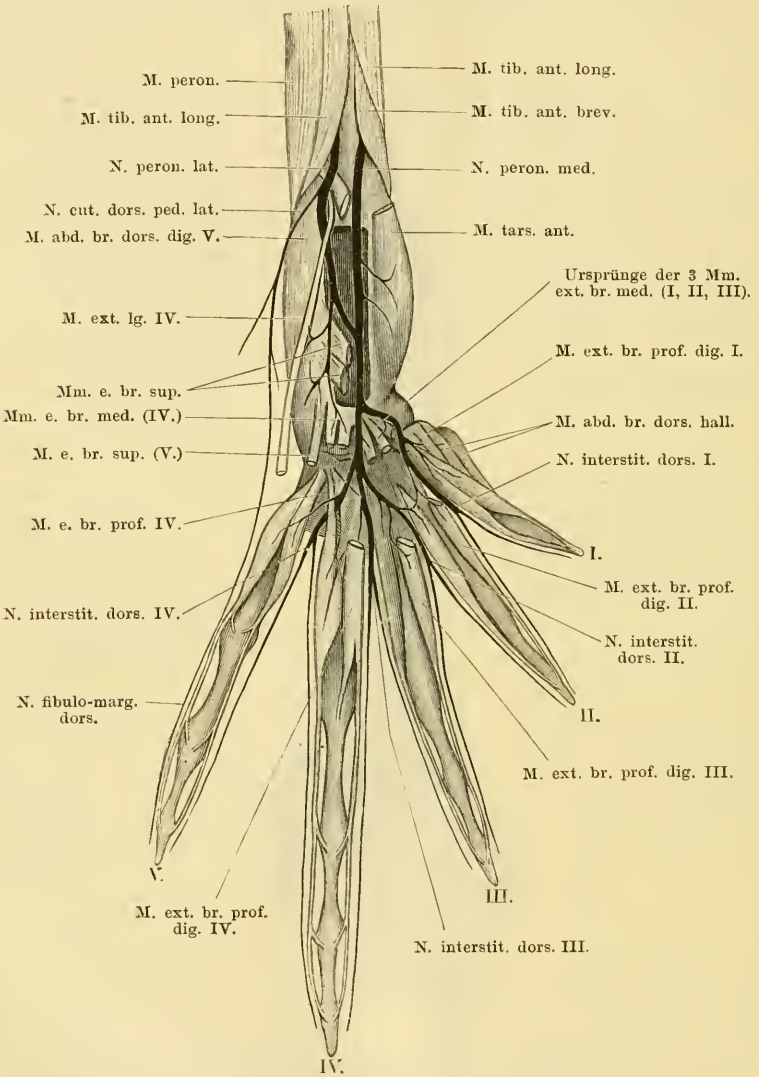

Vertheilung des N. peroneus am Fussrücken. Die oberflächlichen Muskeln nebst den zu ihnen gehenden Nervenästchen fortgenommen, um den Verlauf der Haupt-Endäste zu zeigen. Rechte Extremität.

des *M. tibialis anticus longus* herabzieht. Medial von dem Ansatz dieses Kopfes tritt er über den Ursprung des *M. tarsalis anticus* und

des *M. extensor dig. IV longus* an das *Dorsum pedis*. Hier dringt er sofort zwischen dem *M. extensor dig. IV longus* und dem *M. abductor brevis dorsalis dig. V* in die Tiefe, gelangt so auf die Dorsalfläche des *M. intertarsalis* und theilt sich hier in zwei Aeste: den medialen *R. communicans* zum *N. peroneus medialis* und den lateralen Ast, der als eigentliches Endstück des *N. peroneus lateralis* betrachtet werden kann. Dieser Ast zieht unter dem *M. extensor dig. IV longus* weiter distalwärts über die Ursprünge der *Mm. extensores breves superficiales I, II, III*, dem *M. abductor brevis dorsalis dig. V* eng anliegend, und zerfällt schliesslich in die beiden Endäste, von denen der laterale für den *M. abductor brevis dorsalis dig. V* und den *M. extensor brevis superficialis dig. V*, der mediale für die beiden *Mm. extensores brevcs medii dig. IV* bestimmt ist.

Der *R. peroneus lateralis* entspricht zum Theil dem *R. superficialis* des *R. radialis* an der oberen Extremität. Gemeinsam ist beiden die Endigung als Muskel- und Hautnerv am fibularen (ulnaren) Rande des Endgliedes der Extremität und die Ausdehnung bis zur Spitze des fünften Fingers. Merkwürdig ist die Ueberführung eines grossen, ja des grössten Theiles der Fasern des *N. peroneus lateralis* in die Bahn des *N. peroneus medialis*.

Aeste des *N. peroneus lateralis*. (Figg. 59 u. 60.)

a) *Rr. musculares* zum lateralen Bauch des *M. tibialis anticus longus*.

b) *R. cutaneus dorsi pedis lateralis*. Tritt, unmittelbar nachdem der Stamm den Fussrücken betreten hat, von diesem ab und über den *M. abductor brevis dorsalis dig. V* an den lateralen Fussrand. Sein letzter Endast verläuft am lateralen Rande der fünften Zehe bis zur Spitze derselben (*R. fibulo-marginalis dorsalis*).

c) *R. communicans* zum *N. peroneus medialis*. Verbindet sich auf der Dorsalfläche des *M. intertarsalis* mit dem genannten Nerven.

d) *R. muscularis* zum *M. extensor longus dig. IV*.

e) Der laterale Endast zerfällt in:

α) *R. muscularis* für den *M. abductor brevis dorsalis dig. V*. Ziemlich starker Nerv.

β) *R. muscularis* für den *M. extensor brevis superficialis dig. V*. Erheblich dünner.

f) Der mediale Endast theilt sich in:

α) u. β) *Rr. musculares* für die beiden *Mm. extensores breves medii dig. IV*.

Gelegentlich geht von dem medialen Endaste noch ein sehr dünnes Fädchen zum *M. extensor brevis superficialis dig. III*.

N. peroneus medialis. (Fig. 60.) N. peroneus medialis.

Ist der schwächere der beiden Theiläste des *N. peroneus*. Er zieht medialwärts über die Oberfläche des *M. tibialis anticus brevis*, bedeckt vom *M. tibialis anticus longus*, läuft dann nur eine kurze Strecke am medialen Rande des *M. tibialis anticus brevis* entlang

und dann wieder mehr lateralwärts zwischen dem Muskel und dem Knochen herab. Lateral von dem Ansatz des *M. tibialis anticus brevis* am Tibiale tritt er unter dem Muskel hervor und überschreitet das Crurotarsal-Gelenk. So gelangt er an das *Dorsum pedis*, tritt unter den *M. tarsalis anticus*, läuft noch eine kurze Strecke weit zwischen ihm und dem *M. intertarsalis* weiter und verbindet sich dann mit dem *R. communicans* des *N. peroneus lateralis*.

Aeste des *N. peroneus medialis*.

a) *R. muscularis* zum medialen Bauch des *M. tibialis anticus longus*.

b) *Rr. musculares* zum *M. tibialis anticus brevis*.

c) *Rr. musculares* zum *M. tarsalis anticus*.

N. peroneus communis inferior.

N. peroneus communis inferior (Ecker).

Nachdem der *N. peroneus medialis* den *R. communicans* vom *N. peroneus lateralis* aufgenommen hat, läuft der aus beiden Nerven gebildete dicke Stamm (*N. peroneus communis inferior*, Ecker) auf der Rückseite des *M. intertarsalis* weiter herab, tritt unter die Ursprünge der drei ersten *Mm. extensores breves superficiales* und dann, zwischen dem Ursprunge des *M. extensor brevis medius dig. III* und dem des medialen *M. extensor brevis medius dig. IV*, auf den Metatarsus, auf dem er zwischen den Basen des Metatarsale IV und V in drei Endäste zerfällt, die einen *R. interstitialis dorsalis II*, *III* und *IV* darstellen. Vorher schon hat er einen kräftigen medialen Ast abgegeben, der in der Hauptsache *R. interstitialis dorsalis I* ist, aber auch zu den Muskeln am tibialen Rande der ersten Zehe geht (*R. muscularis tibio-marginalis*). Auch die Muskeläste für die *Mm. extensores breves superficiales* und *medii* der zweiten und dritten Zehe gehen vom Stamm des *N. peroneus communis inferior* ab, bevor derselbe in seine Endäste zerfällt.

Auch am Fussrücken bestehen somit vier *Rr. interstitiales dorsales*, von denen sich ein jeder, nach Abgabe verschiedener Muskeläste, in zwei Endäste theilt, die an den einander zugekehrten Rändern je zweier Zehen bis zu deren Spitze verlaufen und die Haut der Zehen, sowie die Schwimmhäute versorgen. Auch an den Rändern einer jeden Zehe, mit Ausnahme der ersten, verlaufen also zwei Nerven, ein dorsaler und ein plantarer. Nur am tibialen Rande der ersten Zehe findet sich nur ein, und zwar ein plantarer, Nerv (*R. cutaneus tibio-marginalis plantaris*).

Betrachtet man den *N. peroneus communis inferior* hauptsächlich als Fortsetzung des *N. peroneus medialis*, so ergiebt sich eine weitgehende Uebereinstimmung

stimmung in der Anordnung und Vertheilung der Aeste zwischen dem *N. peroneus medialis* und dem *R. profundus* des *N. radialis* an der vorderen Extremität. Welcher Natur und Ausdehnung der Antheil des *N. peroneus lateralis* in der Constituirung jener Aeste ist, ist bisher nicht festgestellt.

Aeste des *N. peroneus communis inferior.*

a) Der erste kräftige Ast geht vom Stamm des Nerven noch auf der Rückseite des *M. intertarsalis* ab und läuft medialwärts über die Ursprünge der drei *Mm. extensores breves medii* (*dig. I, II, III*) hinweg. Sein Hauptstamm, der den *R. interstitialis dorsalis I* darstellt, tritt unter dem Ursprunge des *M. extensor brevis medius dig. I* und unter dem Ursprunge des *M. extensor brevis profundus medialis dig. II* in die Tiefe auf die Dorsalfläche des *M. transversus metatarsi I*, wo er sich in seine beiden, für die einander zugekehrten Ränder der ersten und zweiten Zehe bestimmten Endäste theilt. Er giebt ab:

α) *R. muscularis* zum *M. extensor brevis superficialis dig. II.* Geht ab, unmittelbar nachdem der Nerv vom Stamm abgegangen ist.

β) *R. muscularis* zum *M. extensor brevis medius dig. I* und *M. extensor brevis medius dig. II.*

γ) Starker *R. muscularis communis* für die dorsalen Muskeln der ersten Zehe. Er tritt, bevor der *R. interstitialis I* unter den *M. extensor brevis profundus dig. II* dringt, medialwärts und giebt ab:

1. *Rr. musculares* für beide *Mm. extensores breves profundi dig. I.*
2. *R. muscularis* für den *M. abductor brevis dorsalis dig. I.* Tritt unter dem vom Centrale kommenden Bauch des *M. extensor brevis profundus medialis dig. I* hindurch zu seinem Muskel. Repräsentirt mit dem Muskelast zum medialen *M. extensor brevis profundus dig. I* einen *R. muscularis tibio-marginalis dorsalis.*

δ) *R. muscularis* zum lateralen *M. extensor brevis profundus dig. II.* Geht ab, während der Stamm unter dem medialen *M. extensor brevis profundus dig. II* verläuft. Anastomosirt mit dem vom *R. interstitialis dorsalis II* kommenden Nerven für denselben Muskel, scheint aber nicht constant zu sein.

ε) *R. muscularis* zum medialen *M. extensor brevis profundus dig. II.* Geht dicht hinter dem vorhergehenden Aste ab.

ζ) und η) sind die beiden Endäste des Nerven, die am lateralen Rande der ersten und am medialen Rande der zweiten Zehe bis zu deren Spitze ziehen.

b) *Rr. musculares* zum *M. extensor brevis superficialis dig. II* und *M. extensor brevis superficialis dig. III.* Gehen vom Stamm des *N. peroneus communis inferior* dicht hinter dem sub a) genannten Aste ab.

c) *R. muscularis* zum *M. extensor brevis medius dig. III.* Wird abgegeben, während der Stamm an dem Muskel vorbeiläuft.

d) *R. interstitialis dorsalis II.* Läuft unter der Ursprungssehne des medialen *M. extensor brevis profundus dig. IV* medialwärts und gelangt unter dem *M. extensor brevis medius dig. III* und dem Ursprung des medialen *M. extensor brevis profundus dig. III* auf die Rückseite des *M. transversus metatarsi II*, wo er in seine beiden Endäste zerfällt. — Aeste:

α) *R. muscularis* zum *M. extensor brevis profundus lateralis dig. III.*

β) *R. muscularis* zum *M. extensor brevis profundus medialis dig. III.*

γ) *R. muscularis* zum *M. extensor brevis profundus lateralis dig. II.* Anastomosirt manchmal mit einem Aste, der vom *R. interstitialis dorsalis I* zu demselben Muskel gelangt.

δ) und ε) sind die beiden Endäste des Nerven für die einander zugekehrten Ränder der zweiten und dritten Zehe.

e) *R. interstitialis dorsalis III.* Läuft unter dem medialen *M. extensor brevis profundus dig. IV*, auf der Rückseite des *M. transversus metatarsi III* distalwärts, giebt ab:

α) *R. muscularis* zum *M. extensor brevis profundus medialis dig. IV*

und theilt sich dann in

β) und γ) die beiden Endäste, die für die einander zugekehrten Ränder der dritten und vierten Zehe bestimmt sind.

f) *R. interstitialis dorsalis IV.* Läuft über die Basis des *Os metatarsale IV* und über die Rückseite des *M. abductor proprius dig. IV*, bedeckt von dem lateralen Kopfe des *M. extensor brevis profundus lateralis dig. IV*, auf die Rückseite des *M. transversus metatarsi IV.* Er giebt ab:

α) *R. muscularis* zu beiden *Mm. extensores breves profundi dig. V.* Läuft über den vom Metatarsale V kommenden Bauch des lateralen *M. extensor brevis profundus dig. IV* lateralwärts;

β) *R. muscularis* zu beiden Köpfen des *M. extensor brevis profundus lateralis dig. IV*;

und theilt sich dann in

γ) und δ) die beiden Endäste für die einander zugekehrten Ränder der vierten und fünften Zehe.

V. Plexus ischio-coccygeus.

V. *Plexus ischio-coccygeus.*

Zusammensetzung. (Fig. 44.)

Der *Plexus ischio-coccygeus* wird gebildet durch den *N. spinalis X* resp. dem aus der Vereinigung von N. IX und X hervorgegangenen starken *N. ischiadicus*, sowie dem *N. spinalis XI*, unter eventueller Betheiligung eines etwa vorhandenen *N. spinalis XII.* Der Hauptnerv unter den genannten im Aufbau des Plexus ist der *N. spinalis* XI s. *N. coccygeus.*

Zu diesen spinalen Componenten kommen nun aber noch die *Rr. communicantes*, die vom Grenzstrang des Sympathicus zum *N. spinalis X* und *XI* treten.

Wurzeln des Geflechtes.

Wurzeln des Geflechtes.

Bevor die speciellen Formen des Plexus zur Sprache kommen, sei hier kurz der allgemeine Verlauf seiner Componenten geschildert. In Betreff des *N. spinalis X* kann auf die Darstellung beim *Plexus lumbo-sacralis* verwiesen werden.

R. ventralis des *N. spinalis XI* s. *N. coccygeus.*

Der ventrale Ast des *N. coccygeus* dringt, nachdem er aus dem *Foramen coccygeum* herausgetreten ist, durch den *M. coccygeo-sacralis* hindurch auf die Ventralfläche des *M. coccygeo-iliacus*, wobei er manchmal auch diesen Muskel erst eine Strecke weit durchsetzt. Auf der Ventralfläche des Muskels läuft er neben dem *Os coccygis* herab, und nimmt 1. den *R. communicans* vom Sympathicus, 2. die *Rr. communicantes* vom *N. spinalis X*, und eventuell 3. den *N. spinalis XII* auf. Am proximalen Rande des *M. compressor cloacae* giebt er einen dorsal verlaufenden Ast ab, der zum hinteren Lymphherzen tritt, und läuft selbst auf der Ventralfläche des genannten Muskels weiter, um sich im *M. compressor cloacae*, im *M. sphincter ani* und am Rectum zu vertheilen.

Ventraler Ast des *N. spinalis XII.*

Wenn ein *N. spinalis XII* vorhanden ist, so tritt er durch ein selbständiges, hinter dem des *N. spinalis XI* gelegenes Foramen aus dem Steissbein. Der ventrale Ast durchsetzt den *M. coccygeo-iliacus* und vereinigt sich auf der Ventralfläche dieses Muskels mit dem *N. spinalis XI.*

Rr. communicantes vom Sympathicus.

In Betracht kommen: drei *Rr. communicantes* vom *Ganglion sympathicum X* zum *N. spinalis X* und ein *R. communicans* vom *Ganglion sympathicum XI* zum *N. spinalis XI* (s. Sympathicus). —

Specielle Gestaltung des *Plexus ischio-coccygeus.*

Specielle Gestaltung des Plexus ischio-coccygeus.

In der Art der Verbindung des *N. spinalis X* mit dem *N. spinalis XI* zeigen sich mannigfache Varianten. Das Häufigste ist, dass mehrere, meist zwei, feine *Rr. communicantes* vom *N. spinalis X* zum *N. spinalis XI* treten. Der hinterste derselben kann auch erst vom *N. ischiadicus* abgegeben werden. Diese Art der Verbindung spricht jedenfalls dafür, dass in erster Linie Fasern aus dem *N. spin. X* in den *N. spin. XI* übergeführt werden.

Seltener ist der Fall, dass sich der *N. spin. X* mit dem *N. spin. XI* durch eine kurze, starke, quer verlaufende Anastomose verbindet. In diesem Falle ist anzunehmen, dass auch in umgekehrter Richtung, aus dem *N. spin. XI* in den *N. spin. X*, ein beträchtlicher Uebertritt von Fasern erfolgt. Von der Verbindungsschlinge gehen dann Aeste ab, die sonst selbständig vom *N. spin. X* entspringen (*R. vesicalis, rectalis*).

Nicht selten findet auch die Anastomose des *N. spin. XI* mit dem *N. spin. X* durch einen Hauptast des letzteren statt (Wiedersheim). So fand ich eine schlingenförmige Verbindung des *N. spin. XI* mit einem kräftigen Ast des *N. spin. X*, der weiterhin den *R. vesicalis* und den *R.* für den *M. compressor cloacae* abgab.

Schliesslich findet sich auch gelegentlich ein directes Einmünden des gesammten *N. spin. XI* in den *N. spin. X*, aus dessen Fort-

setzung dann erst die peripheren Aeste des *Plexus ischio-coccygeus* entspringen.

Ein Versuch, diese verschiedenen Formen zu deuten, wurde schon bei Schilderung des *Plexus lumbo-sacralis* gegeben. Die zuletzt genannte Form stellt offenbar einen Zustand dar, in dem der *N. spin. XI* noch einen bedeutenden Antheil an der Bildung des *Plexus lumbo-sacralis* besitzt, und ist, dem über die

Fig. 61.

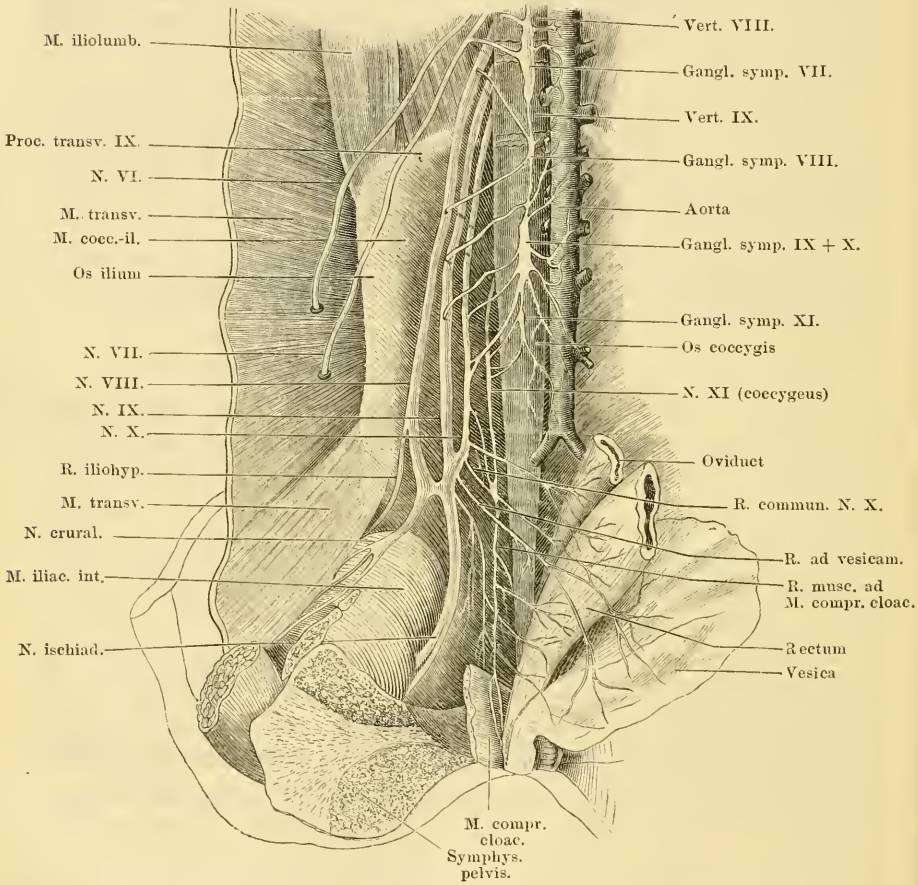

Plexus ischio-coccygeus. (Nach einer Zeichnung von Prof. Wiedersheim, nur in den Bezeichnungen verändert.)

phyletische Umbildung dieses Plexus Gesagten zufolge, als eine atavistische Form zu deuten. — Die kurze schlingenförmige Verbindung zwischen *N. spin. X* und *XI* repräsentirt ein Uebergangsstadium zu der jetzt häufigsten Form, bei welcher *N. spin. XI* aus dem *Plexus lumbo-sacralis* gelöst ist. (Aeusserlich wenigstens; die Möglichkeit, dass durch die Verbindungszweige zwischen *N. spin. X* und *N. spin. XI* immer noch Fasern aus dem *N. spin. XI* in den *N. spin. X* übertreten, kann nicht gänzlich von der Hand gewiesen werden.)

Der *N. spinalis XII* verbindet sich, wenn vorhanden, stets ganz mit dem *N. spin. XI.*

Aeste des *Plexus ischio-coccygeus.*

Aeste des Plexus ischio-coccygeus.

Die als Aeste des *Plexus ischio-coccygeus* zu bezeichnenden Nerven gehen theils selbständig vom *N. spinalis X*, resp. dem *N. ischiadicus* ab, theils vom *N. spinalis XI*, nachdem derselbe die verschiedenen *Rr. communicantes* aufgenommen hat. Die Endgebiete, zu denen sie gelangen, sind: *M. compressor cloacae* und *M. sphincter ani*, Blase, Rectum, unterstes Ende des Oviduct (Uterus) und das hintere Lymphherz.

Die specielle Anordnung der Aeste zeigt, wie die Anordnung der Wurzeln des Plexus, sehr viele Verschiedenheiten, so dass die Aufstellung einer Durchschnittsnorm schwierig ist. Je fortgeschrittener die Form ist, die der Plexus zeigt, d. h. je dünner der *N. coccygeus*, um so grösser ist das Verbreitungsgebiet, das den Aesten des *N. spin. X* zufällt.

1. *Rr. musculares* für den *M. compressor cloacae.* Als das gewöhnliche Verhalten finde ich, dass sich sowohl ein Ast des *N. ischiadicus*, wie ein solcher, oder mehrere, des *N. coccygeus* in den *M. compressor cloacae* einsenken. Der vom Ischiadicus kommende kann gemeinsam entspringen mit dem *R. vesicalis* oder *R. rectalis*; der vom *N. coccygeus* kommende repräsentirt die Hauptfortsetzung des Stammes. Die Aeste treten theils von der Ventralfläche, theils von der vorderen Kante in den Muskel ein.

2. *R. muscularis* für den *M. sphincter ani.* Ist ein Ast, der von dem zum *M. compressor cloacae* gehenden Zweig des *N. coccygeus* abgeht.

3. *R. vesicalis.* Dieser Ast bietet vielleicht das constanteste Verhalten: er entspringt selbständig vom *N. ischiadicus*, unmittelbar nachdem derselbe aus dem *N. spin. XI* und *X* entstanden ist, und läuft am Rectum vorbei zur Blase. Gemeinsam mit ihm entspringen manchmal (doch scheint das nicht häufig zu sein) noch andere Aeste. Dass er die Hauptverbindung des *N. spin. X* mit dem *N. spin. IX* herstellen kann, wurde schon erwähnt.

Reizung der ventralen wie dorsalen Wurzeln des *N. spin. VIII, IX, X* bewirkt Contraction der Blasenmusculatur (Steinach und Wiener); Reizung des Stammes des *N. spin. XI*: Gefässcontraction an der Blase (Waters). Siehe hierüber Sympathicus S. 224.

4. *Rr. rectales.* In der Mehrzahl vorhanden, aber recht variabel. Meist geht ein selbständiger Ast des *N. spin. X* zum Rectum, sowie ein zweiter vom N. *ischiadicus.* Dieser kann auch vom *N. coccygeus*

abgehen. Schliesslich gehen auch von den Muskelästen des *M. compressor cloacae* noch Fasern zum Rectum.

Reizung der vorderen wie hinteren Wurzel des siebenten und achten Spinalnerven bewirkt Contraction des Rectum (Steinach u. Wiener); Reizung des Stammes des *N. spin. VIII*: Gefässcontraction am Rectum (Waters). Siehe Sympathicus S. 224.

5. *Rr. oviductus.* Zweigen sich von dem zum Rectum tretenden Ast des *N. coccygeus* ab.

6. *R. cordis lymphatici posterioris.* In der Schilderung dieses Astes schliesse ich mich Waldeyer an. Danach begiebt sich der betreffende Ast, der vom *N. coccygeus* abgeht, am vorderen Rande des *M. compressor cloacae* auf die Rückenfläche dieses Muskels und tritt, die hier befindliche Pigmentmasse durchsetzend, zu dem Lymphherzen. „Während er das Pigment durchzieht, sendet er gewöhnlich zwei bis drei feine Reiser von drei bis sieben Primitivröhren ab, die in die Substanz des Lymphherzens eintreten. Der Hauptstamm läuft aber an der medialen Seite des Organs bogenförmig herum, sich dabei stufenweise in feine Aestchen auflösend. Zuweilen sieht man auch einen kleineren äusseren Bogenfaden des Hauptlymphastes. Man bemerkt ausserdem nicht selten noch besondere feine Zweige vom Stamme des Coccygeus zum Lymphherzen treten, bald vor, bald nach der letzten Anastomose mit dem Ischiadicus. In zwei Fällen konnte ich auch einen feinen Faden direct vom *N. ischiadicus* her zum Lymphherzen nachweisen“ (Waldeyer). Hierzu bemerke ich, dass ich die letzten Aestchen, von denen Waldeyer spricht, nicht darstellen konnte, im Allgemeinen aber die Schilderung bestätigt fand. Auch die Ischiadicusästchen habe ich hin und wieder gefunden. Den physiologischen Erfahrungen zahlreicher Autoren zufolge scheinen allerdings die Lymphherzfasern stets im *N. coccygeus* zu verlaufen.

Das sympathische Nervensystem.

III. Das sympathische Nervensystem.

Der Frosch besitzt einen wohl ausgebildeten Sympathicus, dessen Grenzstrang sich vom *Ganglion prooticum commune* an rückwärts bis in die Coccygealregion erstreckt. Der vorderste Abschnitt desselben liegt intracranial und wird hergestellt durch einen Nerven, der das *Ganglion prooticum commune* in Verbindung setzt mit dem *Ganglion*

sympathicum II, d. h. dem ersten vorhandenen Eigenganglion des Sympathicus. Zu diesem Nerven gesellt sich am *Foramen jugulare* ein zweiter Nerv, der das *Ganglion jugulare* mit dem *Ganglion sympathicum II* verbindet. Am zweiten Spinalnerven beginnt dann der selbständige Abschnitt des Grenzstranges, gebildet durch eine längs der Wirbelsäule hinziehende Reihe von Ganglien, die unter einander durch *Rr. intergangliares*, mit den Spinalnerven durch *Rr. communicantes* verbunden werden. Vom zweiten Spinalnerven an bis zum zehnten herrscht strenge Metamerie derart, dass zu einem jeden Spinalnerven ein sympathisches Ganglion gehört. Die Verbindung zwischen beiden (Spinalnerv und *Ganglion sympathicum*) erfolgt aber nur im vorderen Abschnitt durch je einen, im hinteren Abschnitt dagegen durch je mehrere *Rr. communicantes*. Ein Ganglion XI ist vorhanden oder fehlt.

Ob es wirklich berechtigt ist, die zwischen dem *Ganglion sympathicum II* einerseits und dem *Ganglion jugulare* und *Ganglion prooticum commune* andererseits befindlichen Verbindungsstränge als vordersten Theil des Grenzstranges zu bezeichnen, bleibe dahingestellt. Streng genommen würde eine solche Auffassung zur Voraussetzung haben, dass das *Ganglion jugulare*, sowie das *Ganglion prooticum commune* nicht reine Cerebralganglien seien, sondern gleichzeitig einen nicht selbständig gewordenen sympathischen Antheil enthielten. Nach Untersuchungen von Retzius [1]) scheint das allerdings für beide Ganglien ausgeschlossen und so würden jene Verbindungszweige mit grösserem Rechte als *Rr. communicantes* zu bezeichnen sein.

Was dann die Zählung der Eigenganglien des Grenzstranges anlangt, so ist es wohl das Beste, einem jeden Grenzstrangganglion die Zahl des Spinalnerven zu geben, mit dem es direct verbunden ist. Es würde danach also das erste vorhandene Eigenganglion des Sympathicus als *Ganglion sympathicum II* zu bezeichnen sein, da es dem *N. spinalis II* unmittelbar anliegt. Eine solche Bezeichnung erscheint aber nicht nur als die bequemste; vielmehr gestatten die Befunde von Andersson noch weiter zu gehen, und jene Bezeichnung auch in dem Sinne zu deuten, dass das eigentliche *Ganglion sympathicum I* als im Laufe der Phylogenese mit dem *N. spinalis I* ausgefallen betrachtet wird. Denn bei Urodelen (Salamandrinen wie Ichthyoden) konnte Andersson mit dem Vorhandensein des *N. spinalis I* auch das eines *Ganglion sympathicum I* feststellen.

Feinerer Bau des Sympathicus. Beziehung desselben zum Cerebrospinal-Nervensystem.

Es kann nicht zur Aufgabe dieses Buches gehören, die Frage nach dem Aufbau des Sympathicus überhaupt zu discutiren; lediglich zur allgemeinen Orientirung seien einige Punkte berührt.

---

[1]) Bei Niederschrift des auf S. 132 in Betreff des *Ganglion prooticum commune* geäusserten Zweifels hatte ich übersehen, dass Retzius (Nr. 35 des Literaturverzeichnisses) auch für den Frosch die rein cerebrospinale Natur des „*Ganglion semilunare N. trigemini*“ (damit ist offenbar das ganze prootische Ganglion gemeint) festgestellt hat. Damit würde sich der dort geäusserte Zweifel erledigen.

Die für den Sympathicus des Frosches charakteristischen zelligen Elemente sind die von Beale und Arnold entdeckten Nervenzellen, deren einziger, gerader Fortsatz von einer Spiralfaser umwunden wird. Auf Grund moderner Untersuchungen (Arnold, Ehrlich, Retzius, Smirnow) werden diese Gebilde, die zeitweise selbst als Kunstproducte angesehen wurden, jetzt dahin gedeutet, „dass die Spiralfaser als Ende einer vom Centrum kommenden dunkelrandigen Faser aufgefasst wird, welche den Körper der Ganglienzelle mit Endverästelungen korbartig umgiebt, während die Zelle selbst nur einen geraden Fortsatz abgiebt, der peripherisch ebenso wie andere sympathische Fasern sich verästelt und endet“ (v. Koelliker). Die so gestalteten Zellen bilden nicht nur die Ganglien des Grenzstranges, sondern finden sich auch reichlich in peripherer Lage (s. Periphere Verzweigungen des Sympathicus).

Die Nervenfasern, die im Sympathicus verlaufen, sind theils markhaltig, theils marklos. Markhaltig sind vor allen die cerebrospinalen Fasern, die in grosser Menge in den Sympathicus eintreten, marklose Fasern sind Fortsätze sympathischer Nervenzellen. Smirnow glaubt in einem Falle auch den Uebergang des geraden Fortsatzes der Spiralfaserzelle in eine markhaltige Nervenfaser gesehen zu haben.

Ihrer Herkunft und Bedeutung nach sind die Fasern, die im Sympathicus verlaufen, dreierlei Art.

1. Solche, die Axencylinder sympathischer Nervenzellen darstellen, also wirklich autochthone Elemente des Sympathicus. 2. Motorische, dem Cerebrospinalnervensystem entstammende Fasern. 3. Sensible, ebenfalls dem Cerebrospinalnervensystem angehörige Fasern.

ad 1. Autochthone Fasern des Sympathicus = motorische Eingeweidefasern II. Ordnung oder postcellulare Fasern (v. Koelliker); *Postganglionic fibres* (Langley).

„Die Ganglienfasern des Sympathicus entspringen von den sympathischen Zellen, zeigen in ihrem Verlaufe keine Beziehungen zu anderen Zellen und enden bald nahe, bald sehr entfernt von ihrem Ursprunge mit freien Endigungen an glatten Muskeln oder in Drüsen“ (v. Koelliker).

Die Ursprungszellen der „motorischen Eingeweidefasern II. Ordnung“ liegen theils in den Ganglien des Grenzstranges, theils in denen der Peripherie. Die in den Zellen der Grenzstrang-Ganglien entspringenden Nervenfasern verlaufen entweder durch besondere Aeste, die von den Ganglien des Grenzstranges ausgehen — wobei die betreffenden Fasern erst mehr oder minder weit im Grenzstrange selbst verlaufen können —, theils treten sie aus dem Grenzstrange durch die *Rami communicantes* in die Spinalnerven und mischen sich den Aesten dieser bei. Besondere Sympathicusäste gelangen zu den Baucheingeweiden; auf dem Wege der *Rr. communicantes* gehen sympathische Fasern zu den Drüsen der Haut, vielleicht auch solche zu den Beckeneingeweiden (Blase, Rectum, Uterus; durch die Aeste des *Plexus ischio-coccygeus*). Die sympathischen Fasern für das Herz steigen vom *Ganglion sympathicum IV* im Grenzstrange bis zum Vagusganglion auf und treten dann in den *R. cardiacus N. vagi*. —

ad 2. Motorische Eingeweidenerven I. Ordnung oder präcellulare Fasern (v. Koelliker); *Praeganglionic fibres* (Langley).

Darunter sind motorische Nervenfasern cerebrospinaler Herkunft verstanden, die durch die *Rr. communicantes* in den Grenzstrang eintreten und früher oder später an den Zellen eines sympathischen Ganglions enden. Dieses kann ein Ganglion des Grenzstranges oder aber ein solches der Peripherie

sein. Diese Fasern werden also indirect einen cerebrospinalen Einfluss auf die Eingeweide vermitteln. v. Koelliker fasst ihren Verlauf in folgenden Worten zusammen:

„Die cerebrospinalen motorischen Fasern enden alle mit Endverästelungen um die sympathischen Zellen herum, und kommen bei denselben keine directen Endigungen im Darme, an Gefässen u. s. w. vor. Hierbei ist der Verlauf derselben ein längerer oder kürzerer. Die einen enden an den nächstgelegenen Ganglienzellen, andere durchlaufen mehrere Ganglien, bevor sie zu ihren Endigungen gelangen und können hierbei durch Collateralen auf eine Mehrheit von Zellen einwirken. Noch andere endlich finden erst an den am meisten peripherisch gelegenen Ganglien ihr Ende, wobei es unentschieden bleibt, ob sie in ihrem Verlaufe auf zwischengelegene Zellen einwirken."

Es ist klar, dass die auf periphere Ganglienzellen wirksamen Fasern dieser Art wieder aus dem Grenzstrange, sei es durch selbständige Aeste desselben, sei es durch *Rr. communicantes*, heraustreten müssen, um zu ihren Endstationen zu gelangen.

Was die letzte Herkunft dieser Fasern anlangt, so werden im Allgemeinen die ventralen Wurzeln der Spinalnerven dafür in Anspruch genommen; doch ist nach den Untersuchungen von Steinach und Wiener kaum mehr daran zu zweifeln, dass beim Frosch auch die dorsalen Wurzeln derartige centrifugale Fasern in den Sympathicus führen. Für den Frosch ist zwar der anatomische Nachweis centrifugaler Fasern in den dorsalen Wurzeln bisher nicht erbracht, wohl aber für das Hühnchen (S. R. y Cajal, v. Lenhossék, v. Gehuchten, Retzius), aber die Steinach'schen Experimente lassen ihre Existenz auch beim Frosch erschliessen. Die schon vor einiger Zeit geäusserte Vermuthung v. Koelliker's, dass die beim Hühnchen entdeckten, dem Rückenmark entstammenden Fasern der Hinterwurzeln centrifugal leitende seien und in den Sympathicus eintreten, wird durch die Steinach'schen Experimente bestätigt. Diese Experimente zeigen, dass die Hinterwurzeln einen directen (nicht reflectorischen) motorischen Einfluss auf die glatte Musculatur der Bauch- und Beckeneingeweide besitzen. Man muss sich auch hier vorstellen, dass jene Hinterwurzelfasern entweder schon im Grenzstrange an den sympathischen Ganglienzellen ihr Ende erreichen, oder denselben wieder verlassen und erst an den peripheren Ganglien der Eingeweide endigen. (Die speciellen Angaben über die Innervationsterritorien folgen später: *Rr. communicantes.*)

ad 3. Sensible Fasern des Sympathicus.

„Die sensiblen Fasern des Sympathicus stammen alle von cerebrospinalen Fasern und enden, wie cerebrospinale sensible Elemente, in den peripherischen Theilen. Der Sympathicus besitzt keine ihm eigenen sensiblen Fasern" (v. Koelliker).

1. Grenzstrang (*Truncus sympathicus*). (Fig. 62.) 1. Grenzstrang.

Pars cephalica.

Aus dem ventralsten Theile des *Ganglion prooticum commune* tritt ein dünner Nervenstrang heraus (s. Fig. 31 a. S. 129), zieht ventral von dem *N. abducens* am Boden der Schädelhöhle caudalwärts, und verlässt die Schädelhöhle durch das *Foramen jugulare*, medial an dem Vagusganglion vorbeiziehend. Hier gesellt sich zu ihm ein zweiter Nerv, der aus dem *Ganglion jugulare* heraustritt.

Beide Nerven ziehen dann, eng an einander gelagert, caudalwärts zu dem vordersten Eigenganglion des Sympathicus, das dem *N. spin. II*

Fig. 62.

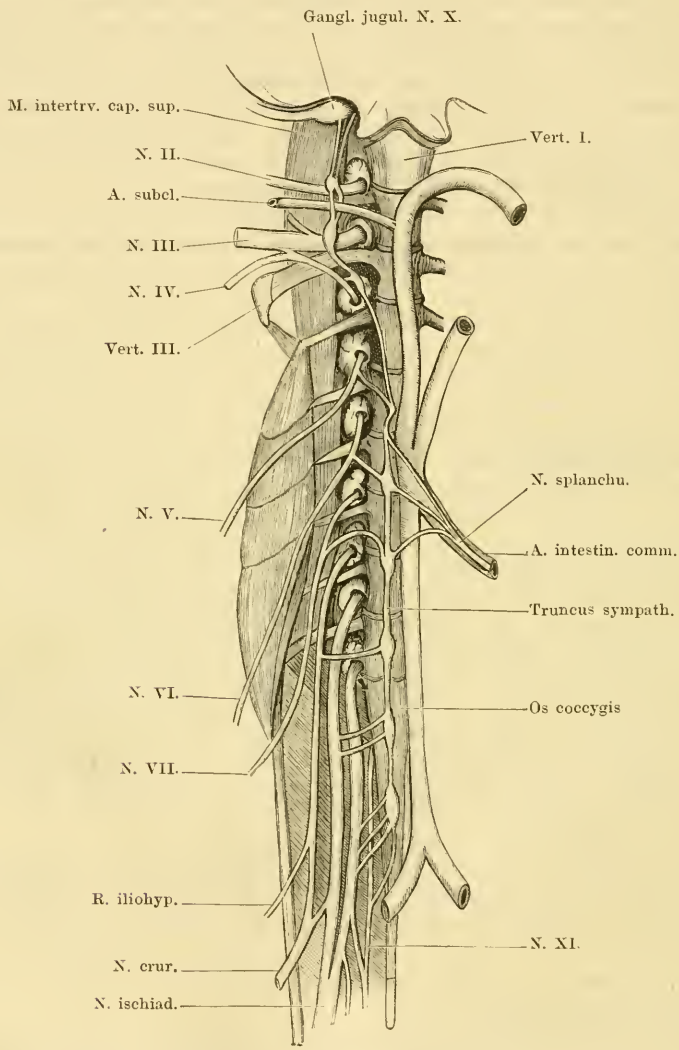

Grenzstrang des Sympathicus. Rechte Seite. Von den peripheren Aesten ist nur der M. splanchnicus dargestellt. Die Rr. communicantes der mittleren und unteren Nerven etwas kürzer als ihrer natürlichen Länge entspricht.

angelagert ist. Sie liegen dabei am medialen Rande der *Mm. intertransversarii capitis* (*superior* und *inferior*), in der Höhe zwischen beiden Muskeln.

Pars cervico-brachialis.

Wird repräsentirt durch die vordersten drei sympathischen Ganglien und die verbindenden *Rr. intergangliares.*

Das vorderste Ganglion, *G. sympathicum II* (über die Zählung s. oben, S. 215), s. *Ganglion subclavium anterius* (Andersson), liegt gewöhnlich am vorderen Umfange des *N. spinalis II*, oder mehr auf dessen ventralen Umfang, in kurzer Entfernung von dem Kalksäckchen; der Verbindungszweig mit dem Nerven ist also sehr kurz und meist etwas nach vorn gerichtet. Cranialwärts entspringen aus dem Ganglion die beiden schon geschilderten Stränge zum *Ganglion jugulare* und *G. prooticum commune*, nach hinten hin zwei *Rr. intergangliares*, ein dorsaler und ein ventraler, die die *Arteria subclavia* zwischen sich fassen (*Ansa subclavia* s. *Vieussenii*) und sich dann mit dem *Ganglion sympathicum III* verbinden, wie schon de Watteville angab. Gelegentlich ist nur ein und zwar der dorsale *R. intergangliaris* vorhanden.

Ganglion sympathicum III (*G. subclavium posterius* Andersson) liegt am vorderen Umfange oder mehr auf der Ventralfläche des *N. spinalis III*, mit diesem nur durch einen sehr kurzen *R. communicans* verbunden.

Ganglion sympathicum IV (*G. cardiacum basale*, Gaskell und Gadow). Bietet in seinem Verhalten zum Spinalnerven und zum Grenzstrang interessante Varianten. Meist liegt es dem Spinalnerven an, durch einen kurzen, aber deutlichen *R. communicans* mit ihm verbunden. Die Anlagerungsstelle findet sich zwischen dem Kalksäckchen und der Vereinigungsstelle des dritten und vierten Spinalnerven. In anderen Fällen ist es so undeutlich vom *N. spinalis IV* abgesetzt, dass der Anschein entsteht, als ob der von hinten her kommende Grenzstrang in den *N. spin. IV* einmünde, um nach vorn hin von diesem Nerven aufs Neue zu entspringen. Schliesslich fand ich auch Folgendes: vom *N. spin. IV* geht ein kräftiger Nerv nach hinten, der sich weiterhin in den Grenzstrang des Sympathicus fortsetzt. Bald nachdem er vom *N. spin. IV* abgegangen ist, entsendet er einen dünnen Ast, der über die Ventralfläche des *N. spin. IV* verläuft, vor diesem zu einem Ganglion anschwillt, und dann sich zum *Ganglion sympathicum III* fortsetzt. In diesen Varianten prägt sich deutlich aus, dass die *Pars cervico-brachialis* des Sympathicus eine gewisse Selbständigkeit gegenüber der *P. abdominalis* besitzt, und dass die Verlaufsrichtung der Fasern in beiden Theilen eine ver-

schiedene ist. (Ueber die Bezeichnung *G. cardiacum basale* s. u. periphere Aeste des Sympathicus.)

Der vorderste Theil des Grenzstranges zieht nach dem Gesagten lateral von den Kalksäckchen über die Ventralfläche der drei ersten Spinalnerven (II, III, IV) hin und ist fest mit diesen verbunden.

Pars abdominalis.

Vom *Ganglion sympathicum IV* ab ändert sich das topographische Verhalten des Grenzstranges beträchtlich: derselbe wendet sich medialwärts auf die Ventralfläche der Wirbelsäule und verläuft hier erst neben dem Aortenbogen seiner Seite, dann neben der *Aorta abdominalis* caudalwärts. Er ist dabei mit den Spinalnerven durch lange, wohl ausgebildete *Rr. communicantes* verbunden, die ihm eine beträchtliche Verschiebbarkeit gestatten. Auch mit der Wirbelsäule ist die Verbindung des Grenzstranges eine lockere; fester dagegen ist die mit der Aorta, und den Verschiebungen dieser muss somit der Sympathicus, vom vierten Ganglion an, folgen (bei den Bewegungen der Wirbelsäule, verschiedenem Füllungszustand der Eingeweide u. s. w.).

Ganglion sympathicum V. Ist, abgesehen von dem Ganglion XI, wohl das kleinste der Ganglien des Grenzstranges, und manchmal kaum als besondere Anschwellung an der Stelle, wo der *R. communicans* des *N. spin. V* in den Grenzstrang mündet, zu unterscheiden. Der *R. intergangliaris* zwischen dem *G. sympathicum IV* und *V* verläuft von dem *G. symp. IV* aus schräg medialwärts und nach hinten auf die Wirbelsäule.

Ganglion sympathicum VI. Ist ganz besonders gross und liegt der Aorta da an, wo von ihr die *A. intestinalis* abgeht, d. i. in der Höhe des siebenten Wirbels.

Ganglion sympathicum VII liegt auf dem untersten Theile der Wirbelsäule, auf dem neunten Wirbel.

Par sacro-coccygea.

Darunter verstehe ich den Theil des Grenzstranges, dessen Ganglien mit dem *Plexus lumbo-sacralis* und dem *N. coccygeus* zusammenhängen. Er liegt jederseits der Aorta an.

Ganglion sympathicum VIII liegt auf dem vordersten Theile des *Os coccygis.*

Ganglion sympathicum IX und *X* liegen ebenfalls auf der Ventralfläche des *Os coccygis.* Das Ganglion X ist besonders langgestreckt und giebt drei oder vier *Rr. communicantes* ab, die lateral-

und caudalwärts zum *N. spin. X* verlaufen. Von dem hintersten Zipfel des Ganglion geht auch oft noch der *R. communicans* zum *N. spinalis XI* ab; ein besonderes *Ganglion sympathicum XI* ist nicht immer unterscheidbar; wenn es vorhanden ist, pflegt es klein zu sein und nahe dem *G. symp. X* zu liegen.

Das caudale Ende des Grenzstranges finde ich gewöhnlich folgendermaassen. Von dem hintersten Ganglion gehen drei bis vier *Rr. communicantes* zum *N. spin. X* und ein dünner zum *N. spin. XI.* Diese erscheinen äusserlich als das eigentliche Ende des Stranges. Bei genauerem Zusehen constatirt man noch, dass sich ausserdem vom hintersten Ganglion ein dünnes Fädchen längs der Aorta fortsetzt. Es anastomosirte einmal mit dem der anderen Seite durch eine Schlinge ventral von der Aorta, vermittelst einer Anschwellung (Ganglion?). In einem Falle war das *Ganglion sympathicum IX* sehr lang und deutlich aus zwei Theilen zusammengesetzt. Von dem vorderen Theile gingen zwei *Rr. communicantes* zum *N. spin. IX*, von dem hinteren ebenfalls zwei *Rr. communicantes* zum *N. spin. X.* Aus dem hintersten Ende des Ganglion setzte sich dann ein dünner Faden fort, der bald eine neue, aber durchaus selbständige spindelförmige Anschwellung zeigte, um dann auch noch in den *N. spin. X* einzumünden. Ein *R. communicans* zum *N. spin. XI* war in diesem Falle nicht vorhanden.

Ich muss überhaupt bemerken, dass ich diesen *R. communicans* zwischen dem N. XI und dem Grenzstrang nicht selten vermisst habe; mit ihm fehlte dann auch ein Ganglion XI.

Andere Autoren haben hinsichtlich der Verhältnisse am caudalen Ende des Grenzstranges abweichende Resultate gehabt. So beschreibt Waldeyer eine doppelte Verbindung des N. XI mit dem Grenzstrang als Regel; ein jeder *R. communicans* senkt sich nach ihm auch in ein besonderes Ganglion ein, so dass zwei *Ganglia coccygea* vorhanden wären.

Eine noch grössere Anzahl von Verbindungszweigen des N. XI mit dem Grenzstrang hat Wiedersheim als hin und wieder vorkommend beschrieben. Als Extrem giebt er zwölf *Ganglia coccygea* und ebenso viele Verbindungszweige zum *N. spin. XI* an. „Diese grossen Variationen hängen wohl mit der Verwischung der Metamerie der Wirbelsäule in der *Regio coccygea* zusammen; es ist nämlich, als würde sich das sympathische System der im Skelet zu Tage tretenden Reduction noch nicht anbequemen und versuchte seine ursprünglich segmentale Anlage in Form eines Rückschlages bei diesem und jenem Froschindividuum wieder zur Geltung zu bringen“ (Wiedersheim). Andersson, dessen gründliche Arbeit über den Urodelensympathicus bereits einmal Erwähnung fand, fügt hinzu, „dass das Vorkommen eines wohl entwickelten, seine metamere Natur gut conservirenden caudalen Theiles des Sympathicus bei den

Urodelen der von Wiedersheim aufgestellten Hypothese, dass die bei Rana bisweilen am *Os coccygis* entlang auftretenden Ganglien als atavistische Bildungen anzusehen wären, eine gewisse Stütze verleiht".

2. Rami communicantes.

2. *Rami communicantes.*

Dem früher Erörterten zufolge bestehen die *Rr. communicantes* aus Fasern verschiedener Qualität und Verlaufsrichtung.

1. Ein Theil von ihnen (autochthone Fasern) entstammt den Sympathicusganglien selbst und tritt aus diesen, entweder direct oder nach längerem oder kürzerem auf- oder absteigenden Verlauf im Grenzstrang, in den Spinalnerven ein, um sich mit dessen peripheren Zweigen (ventralen wie dorsalen) zu verästeln.

2. Ein zweiter Theil der Fasern der *Rr. communicantes* ist spinaler Natur und stammt aus den Wurzeln der Spinalnerven. Ihrer Natur nach sind es sensible (solche kommen von den Eingeweiden) und ferner motorische Eingeweidefasern I. Ordnung, deren letzte Herkunft aus ventralen und dorsalen Wurzeln schon im Allgemeinen besprochen wurde. Diese spinalen Nerven verlaufen aber nicht nur aus den Spinalnerven durch die *Rr. communicantes* in den Grenzstrang, sondern zum Theil auch umgekehrt, aus dem Grenzstrang durch *Rr. communicantes* wieder heraus. So besonders durch die *Rr. communicantes* der hintersten Spinalnerven.

Eine Trennung der beiden Kategorien von Fasern, der autochthonen sympathischen und der spinalen, und Vertheilung derselben auf besondere *Rr. communicantes* (*grisei* und *albi*) ist beim Frosch nicht vorhanden, wenn auch am N. IX und X stets mehrere *Rr. communicantes* bestehen. Durch Behandlung mit Osmiumsäure werden sämmtliche *Rr. communicantes* tiefschwarz, ein Beweis, dass sie alle reichlich spinale markhaltige Fasern führen. Wohl aber bieten die einzelnen *Rr. communicantes* Unterschiede hinsichtlich der Verlaufsrichtung der in ihnen enthaltenen Fasern. So haben schon Bidder und Volkmann festgestellt, dass die Fasern des *R. communicans IV, VI, VII* sich, am Spinalnerven angelangt, ziemlich zu gleichen Theilen central- und peripheriewärts wenden; der *R. communicans N. V* schickt ungleich mehr Fasern gegen das Centrum, der achte ungleich mehr gegen die Peripherie. Die Fasern der hintersten *Rr. communicantes* gehen fast ganz in den peripheren Verlauf der ventralen Spinalnervenäste über.

An einigen *Rr. communicantes* prägt sich die Richtung der Fasern schon in charakteristischer Weise in der Verlaufsrichtung der *Rr. communicantes* selbst aus. So setzt der *R. communicans V* die Richtung des Spinalnerven, von dem er ausgeht, fort, und dasselbe ist, nur nicht in so hohem Maasse, an den folgenden Nerven der Fall. Am *R. communicans VIII* zeigt sich dagegen schon deutlich die Umkehr der Verlaufsrichtung, und die *Rr. communicantes* des neunten, zehnten und elften Spinalnerven verlaufen ganz ausgesprochen vom Grenzstrange in den peripheren Verlauf des ventralen Spinalnervenastes.

Pars cervico-brachialis.

Die Verbindung der drei vordersten sympathischen Ganglien mit ihren entsprechenden Spinalnerven geschieht durch sehr kurze *Rr. communicantes*. Zwischen dem *Ganglion sympathicum IV* und dem *N. spinalis IV* ist ein solcher manchmal kaum zu unterscheiden: das Ganglion liegt dann dem Nerven unmittelbar auf.

Pars abdominalis.

Hier sind wohl ausgebildete *Rr. communicantes* vorhanden, und zwar je einer an jedem der in Betracht kommenden Spinalnerven (V, VI, VII). Sie gehen in grösserer Entfernung von den Kalksäckchen am medialen Umfange des Nerven ab und verlaufen medial- und caudalwärts zum Grenzstrange, der des Spin. V zum *Gangl. symp. V*, der des Spin. VI zum *Gangl. symp. VI*, der des Spin. VII zum *Gangl. symp. VII*.

Pars sacro-coccygea.

N. spin. VIII giebt gewöhnlich einen langen *R. communicans* ab, der in grösserer Entfernung von den Kalksäckchen dem Stamm verlässt und zu dem *Gangl. symp. VIII* zieht. Geht rechtwinklig vom Stamme des Spin. VIII ab. Hin und wieder sendet der N. VIII zwei *Rr. communicantes* ab.

Der *N. spin. IX* steht durch zwei *Rr. communicantes* mit dem *Gangl. symp. IX* in Verbindung. Diese Aeste verlaufen in caudalwärts gehender Richtung vom Ganglion aus. Ihr Verlauf ist also gleichsinnig mit dem des *N. spin. IX*, und schon dieses äussere Merkmal weist darauf hin, dass die in ihnen enthaltenen Fasern sich zum grössten Theil dem peripheren Verlaufe des *N. spin. IX* anschliessen. Der untere *R. communicans* des *N. spin. IX* kommt manchmal vom *R. intergangliaris* zwischen dem Ganglion IX und X oder vom Ganglion X.

N. spin. X. Steht gewöhnlich durch drei (manchmal vier) *Rr. communicantes* mit dem *Gangl. symp. X* in Verbindung. Diese drei *Rr. communicantes* gehen vom *Gangl. symp. X* aus in caudaler Richtung lateralwärts und münden so in cranio-caudaler Verlaufsrichtung in den *N. spin. X* ein. Sie führen nur (oder doch ganz überwiegend) Fasern aus dem Grenzstrange in den peripheren Verlauf des *N. spin. X*.

N. spin. XI. Dieser erhält gewöhnlich vom *Gangl. symp. XI* einen dünnen *R. communicans*, der gleichen Verlauf besitzt, wie die *Rr. communicantes* des *N. spin. X*. Er führt also auch Fasern aus dem Grenzstrange in den *N. spin. XI*. Nicht selten konnte ich keine

Verbindung des N. XI und des Sympathicus nachweisen; einmal fand ich den Verbindungsast von dem hintersten *R. communicans* des N. X abgehen.

Specielle Angaben über den Faserverlauf in den *Rr. communicantes* lassen sich nur in beschränktem Maasse machen.

1. Es ist hier wohl der Ort, die Resultate von Steinach und Wiener über die motorische Innervation des Darmtractus, sowie der Blasenmusculatur anzuführen, deren schon oben (S. 217) Erwähnung geschah. Ich gebe hier zunächst das Schema der motorischen Darminnervation bei *Rana esculenta*, wie es Steinach aufgestellt hat, und verändere darin nur die Numerirung der Wurzeln, entsprechend der Auffassung, dass der erste vorhandene Spinalnerv des Frosches thatsächlich *N. spin. II* ist.

Oesophagus	Vagus;	3., 4. hintere Wurzel
Magen	„	4., 5. (6.) „ „
Dünndarm, oberer Abschnitt	„	5., 6. „ „
Dünndarm, unterer „		6., 7. „ „
Rectum		7., 8. „ „
		7., 8. vordere „

Die Vorderwurzeln, mit Ausnahme der 7. und 8., sind unwirksam auf den Darmtractus; und auch bei dem *N. spin. VII* und *VIII* überwiegt der Einfluss der Hinterwurzeln auf das Rectum.

Wie S. 217 auseinandergesetzt, müssen die wirksamen Fasern aus den Spinalnervenwurzeln durch die *Rr. communicantes* in den Grenzstrang eintreten.

Innervation der Blasenmusculatur.

Nach Steinach und Wiener haben sowohl die vorderen wie die hinteren Wurzeln des achten, neunten, zehnten Spinalnerven einen erregenden Einfluss auf die Blasenmusculatur. Ob aber auch hier die Fasern in den Sympathicus eintreten, ist, mindestens für die des N. IX und X, sehr zweifelhaft. Wahrscheinlicher ist es, dass die letzteren direct in den Aesten des *Plexus ischio-coccygeus* zu ihrem Endgebiete verlaufen.

2. Auch in Betreff des Verlaufes der Vasoconstrictoren für die Eingeweide liegen Angaben vor. Waters hat die Stämme der Spinalnerven, central vom Abgange der *Rr. communicantes*, gereizt, und dabei gefunden (ich ändere wieder die Numerirung):

N. spin. IV. Peristaltik des Oesophagus, bis zur Cardia; Gefässcontraction im Gebiete des Oesophagus.

N. spin. V. Peristaltik und Gefässcontraction am Magen.

N. spin. VI. Schwache peristaltische Wirkung; Gefässcontraction im oberen Dünndarmabschnitt.

N. spin. VII. Gefässcontraction in den unteren zwei Dritteln des Dünndarms. Hin und wieder Peristaltik.

N. spin. VIII. Gefässcontraction am Rectum.

N. spin. IX. Gefässcontraction an der Blase (nicht immer zu beobachten).

Diese Gebiete entsprechen ziemlich genau den von Steinach gefundenen Innervationsterritorien.

Die Herkunft der Vasoconstrictoren (dorsale oder ventrale Wurzel?) bleibt dabei unerledigt; ihren Verlauf müssen auch sie durch die entsprechenden *Rr. communicantes* und den Grenzstrang nehmen; nur für die auf die Blase wirksamen Fasern ergiebt sich derselbe Zweifel, wie oben, und die Möglichkeit eines directeren Verlaufes.

3. Der Verlauf von Vasoconstrictoren für die Schwimmhäute der hinteren Extremität ist durch Huizinga festgestellt worden. Auf Grund eines Experimentes schliesst derselbe, dass diese Fasern theilweise aus der *Intumescentia cervicalis* kommen, im Grenzstrange caudalwärts ziehen und durch die hinteren *Rr. communicantes* in den Ischiadicus eintreten. Für ihren Eintritt in den Grenzstrang würden der *R. communicans* des dritten und vierten Spinalnerven in Betracht kommen.

3. Periphere Verzweigungen und periphere Ganglien des Sympathicus.

3. Periphere Verzweigungen und periphere Ganglien des Sympathicus.

Es sind hier verschiedene Dinge aus einander zu halten. A. Eine Anzahl der im Sympathicus verlaufenden Fasern, mögen sie autochthoner oder cerebrospinaler Herkunft sein, gelangen zu ihren Endgebieten auf dem Wege selbständiger Aeste des Grenzstranges. B. Andere dem Grenzstrange entstammende Fasern treten in cerebrospinale Nerven ein und gelangen mit diesen zur Peripherie. C. Nicht nur in den von den eigentlich sympathischen Aesten gebildeten Plexus, sondern auch im Verlaufe mancher Kopfnerven, sowie schliesslich im Parenchym der verschiedensten Organe und an Gefässen sind sympathische Ganglienzellen, in Haufen oder mehr vereinzelt, nachgewiesen. Sie bilden neue, bis zu einem gewissen Grade selbständige Centra, deren Besprechung aber theils schon der der pheripheren Verzweigungen anzuschliessen ist, theils erst bei Schilderung der Organe, an denen sie sich finden, erfolgen soll.

A. Selbständige Aeste des Grenzstranges.

Solche lassen sich beim Frosch nur in beschränkter Anzahl nachweisen — wobei allerdings ins Gewicht fällt, dass die makroskopische Darstellung markloser Nervenäste auf grosse Schwierigkeiten stösst.

1. Vom *Gangl. symp. II* gehen feine Aeste zur *Art. occipitovertebralis*, vom *Gangl. symp. III* solche zur *Art. subclavia*.

2. Von dem Grenzstrange zwischen Ganglion IV und V treten beim ♀ feine Zweige zum vordersten Theile des Oviductes.

3. *Nn. splanchnici*. Die für den Magendarmtractus, incl. Leber, Pankreas, Milz bestimmten sympathischen Nerven gehen vom Grenzstrange zwischen dem vierten und siebenten Ganglion ab. Der am meisten cranial entspringende Zweig ist lang und dünn; er löst sich gewöhnlich von dem *R. intergangliaris* zwischen Gangl. IV und V los. Dazu kommt ein Ast vom Gangl. V, ein oder mehrere kräftige Aeste vom Gangl. VI und schliesslich ein solcher vom Gangl. VII, der vielleicht

nicht constant ist. Diese Zweige vereinigen sich und legen sich — von beiden Seiten her — an die *Art. intestinalis* an. Die beiderseitigen stehen hier an der Arterie durch einen Plexus, der wohl auch Ganglienzellen enthält — eine mikroskopische Untersuchung habe ich nicht vorgenommen — unter einander in Verbindung. Von hier aus (*Plexus coeliacus* s. *solaris* Aut.) begleiten lange Zweige die Aeste der *Art. intestinalis*, also einerseits ihren oberen Ast (*A. coeliaca*) zum Pankreas, Magen und zur Leber, andererseits ihren *R. mesentericus* zum Darm und zur Milz. Auch zum oberen Theile der Niere und zum Ovarium und Oviduct gelangen von jenem Plexus aus Zweige.

4. *Plexus urogenitalis.* Vom Ganglion VII, VIII, IX und X gehen Zweige ab, die die Aorta umflechten und mit den *Art. urogenitales* zur Niere, dem Ovarium und Oviduct, resp. zum Hoden gelangen.

B. Sympathicuselemente im Verlaufe cerebrospinaler Nerven.

1. Sympathische Elemente im Oculomotorius und Trigeminus.

Wie schon früher bemerkt, werden innerhalb des *Ganglion prooticum commune* sympathische Fasern aus dem vom *Ganglion sympathicum II* kommenden Nerven in die Trigeminusäste übergeführt (de Watteville, Strong). Specielle Angaben über das Vorkommen sympathischer Ganglienzellen im Bereiche der Trigeminusäste sind mir bisher nicht bekannt; für das *Ganglion prooticum commune*, in dem man solche Zellen vermuthen könnte, hat Retzius ihr Nichtvorhandensein festgestellt (s. Anmerk. auf S. 215).

In Betreff der im Oculomotorius beobachteten Nervenzellen, incl. des *Ganglion ciliare*, scheint, angesichts verschiedener embryologischer Erfahrungen, immer noch nicht das letzte Wort gesprochen zu sein, wenn auch durch die Untersuchungen von Retzius die sympathische Natur jener Ganglien das Wahrscheinlichere ist.

2. Im Verlaufe des *R. palatinus* des *N. facialis* sind von Stirling, Macdonald u. A. reichlich sympathische Nervenzellen nachgewiesen.

3. In besonders inniger Beziehung zum Sympathicus steht der *N. vagus*, derart, dass Gaskell ihn geradezu als Vagosympathicus bezeichnet. Dies gründet sich in erster Linie auf den Verlauf der sympathischen Herznerven innerhalb des Vagus; aber auch abgesehen von diesen führt der Vagus reichlich sympathische Elemente.

a) *R. cardiacus.*

Von den zum Herzen gelangenden sympathischen Fasern giebt Gaskell an, dass sie hauptsächlich im *Ganglion sympathicum IV* entspringen — daher die Bezeichnung *Ganglion cardiacum basale*, die Gadow und Gaskell diesem Ganglion geben — und im Grenzstrange zum *Ganglion jugulare Vagi* aufsteigen. Innerhalb dieses werden sie in den *R. cardiacus* des Vagus übergeführt. Vielleicht gesellen sich ihnen auch Fasern aus dem zweiten und dritten sympathischen Ganglion bei. Ein selbständiger *R. cardiacus* des Sympathicus ist beim Frosch nicht vorhanden. Das Verhalten der Fasern innerhalb des Herzens, sowie die hier gelegenen Herzganglien werden beim Herzen beschrieben werden.

b) Strong giebt an, dass ein sehr grosser Theil der zum *Ganglion Vagi* aufsteigenden Sympathicusfasern in den *R. auricularis N. Vagi* übergehen. Ihr weiterer Verlauf ist nicht bekannt; hingewiesen sei aber besonders auf die Nachbarschaft des *R. auricularis Vagi* und der *A. cutanea magna.*

c) Ranvier giebt wiederholt an, dass sich im Verlaufe des Vagus beim Frosche sympathische Ganglienzellen finden. Solche sind auch an den Vagusverzweigungen in der Lunge nachgewiesen.

4. Was den Verlauf der sympathischen Elemente in den Spinalnerven anlangt, so sind mir specielle Angaben über die Vertheilung jener Elemente in den *Rr. dorsales* nicht bekannt. Hinsichtlich der *Rr. ventrales* lässt sich sagen, dass ganz besonders in den *Plexus lumbo-sacralis* und den *Plexus ischio-coccygeus* zahlreiche Fasern aus dem Grenzstrange eintreten. Schon Bidder und Volkmann stellten fest, dass die *Rr. communicantes* der hinteren Spinalnerven nur Fasern aus dem Grenzstrange in die Spinalnerven führen. Allerdings sind diese *Rr. communicantes*, wie ihre intensive Schwärzung bei Osmiumsäurebehandlung zeigt, zum grossen Theile aus spinalen Elementen zusammengesetzt, die nur vorübergehend in der Bahn des Grenzstranges verlaufen. Des Speciellen verlaufen in ihnen die von Huizinga ermittelten Gefässconstrictoren der Schwimmhäute (s. S. 225) zum Ischiadicus, und wahrscheinlich auch ein Theil der von Steinach und Wiener festgestellten, auf das Rectum (und die Blase?) wirksamen Fasern (s. S. 224) in die Aeste des *Plexus ischio-coccygeus.* Neben diesen spinalen Elementen werden wohl aber auch in den Aesten des genannten *Plexus autochthone* sympathische Fasern mit Recht vermuthet werden.

C. Periphere Ganglien des Sympathicus.

Abgesehen von den bereits mitgetheilten Thatsachen liegen auch für den Frosch zahlreiche bestimmte Angaben in Betreff ganz peripher in und an den verschiedensten Organen befindlicher sympathischer Ganglien und sympathischer Nervenplexus vor. Diese sollen bei den betreffenden Organen zur Sprache kommen.

Literatur zur zweiten Abtheilung.

Centrales Nervensystem.

1. Ahlborn, F. Ueber die Bedeutung der Zirbeldrüse. Zeitschr. f. wissensch. Zoologie 1884, Vol. XL.
2. Allen, H. The spinal cord in Batrachia and Reptilia. Proc. Acad. Nat. Sci. Philadelphia 1883.
3. Athias, M. Structure histologique de la moelle épinière du tétard de la grenouille (Rana temporaria) Bibliographie anatomique. 5e année 1897.
4. Bellonci, G. Intorno alla struttura e alle connessioni dei lobi olfattorii negli Artropodi superiori e nei vertebrati. Atti della R. Accademia dei Lincei. Anno CCLXXIX. Memorie della Classe di scienze fisiche, matematiche e naturali Ser. 3a. Vol. XIII. Roma 1882.
5. Bellonci, G. Sulle commissure cerebrali anteriori degli Anfibi e Rettili. Bologna 1887.
6. Bellonci, J. Ueber die centrale Endigung des Nervus opticus bei den Vertebraten. Zeitschr. f. wissensch. Zool., Bd. 47, 1888.
7. Béraneck, Éd. Contribution à l'embryogénie de la glande pinéale des Amphibiens. Revue suisse de Zoologie. I. Genève 1893.
8. Berdez. La cellule nerveuse. Thèse d'habilitation. Lausanne, G. Bridel et Cie., 1893.
9. Berger, E. Ueber ein eigenthümliches Rückenmarksband einiger Reptilien und Amphibien. Sitzungsber. der Kaiserl. Akademie der Wissensch. Mathem.-Naturw. Cl. Bd. 77. Wien 1878.
10. Bidder, F. und Kupffer, C. Untersuchungen über die Textur des Rückenmarkes. Leipzig 1857.
11. Blasius, G. Anatome Animalium. Amstellodami. 1681.
12. Blattmann, A. Mikroskopisch-anatomische Darstellung der Centralorgane des Nervensystems bei den Batrachiern mit besonderer Berücksichtigung von Rana esculenta. Zürich 1850.
13. Botazzi, F. Sulle corteccia cerebrale e specialmente sulle fibre nervose intracorticali dei vertebrati. Periodico del Laboratorio di Anatomia normale dell' Università di Roma. Vol. III. 1893.
14. Burckhardt, R. Untersuchungen am Hirn und Geruchsorgan von Triton und Ichthyophis. Zeitschr. f. wissensch. Zoologie. Bd. 52, 1891.
15. Burckhardt. R. Das Centralnervensystem von Protopterus annectens. Berlin 1892.
16. Burckhardt, R. Die Homologien des Zwischenhirndaches und ihre Bedeutung für die Morphologie des Hirns bei niederen Vertebraten. Anatom. Anz., Bd. IX, 1893.

17. Burckhardt, R. Der Bauplan des Wirbelthiergehirns. Morpholog. Arbeiten, herausgegeben von G. Schwalbe. IV. Bd., 2. Heft.
18. Burckhardt, R. Histologische Untersuchungen am Rückenmark der Tritonen. Archiv f. mikr. Anatomie. Bd. 34, 1889.
19. Calleja, C. La región olfatoria del cerebro. Madrid 1893.
20. Coggi, A. I sacchetti calcari ganglionari e l'acquedotto del vestibule nelle rane. Atti della reale Accademia dei Lincei. Memorie della classe di scienze fisiche, matematiche e naturali. Vol. VI. Roma 1890.
21. Coggi, A. Ueber die sogenannten Kalksäckchen an den Spinalganglien des Frosches und ihre Beziehungen zum Ductus endolymphaticus. Anatom. Anzeiger. Jahrg. V, 1890.
22. Denissenko, G. Zur Frage über den Bau der Kleinhirnrinde bei verschiedenen Classen von Wirbelthieren. Archiv f. mikrosk. Anatomie, Bd. XIV, 1877.
23. Edinger, L. Ueber die Verbindung der sensiblen Nerven mit dem Zwischenhirn. Anatomischer Anzeiger 1887.
24. Edinger, L. Untersuchungen über die vergleichende Anatomie des Gehirns 1. Das Vorderhirn. Abhandlung der Senckenberg'schen naturforschenden Gesellschaft. Bd. XV. 1888.
25. Edinger, L. Dasselbe. 2. Das Zwischenhirn (Erster Theil: Selachier und Amphibien). Ebenda. Bd. XVIII. 1892.
26. Edinger, L. Vergleichend-entwickelungsgeschichtliche und anatomische Studien im Bereiche des Centralnervensystems. 2. Ueber die Fortsetzung der hinteren Rückenmarkswurzeln zum Gehirn. Anatomischer Anzeiger. IV. Jahrg. 1889.
27. Edinger, L. Vorlesungen über den Bau der nervösen Centralorgane des Menschen und der Thiere. V. Auflage 1896.
28. Ehlers, E. Die Epiphyse am Gehirn der Plagiostomen. Zeitschr. f. wissensch. Zoologie. Bd. XXX. Supplement 1878.
29. Fisch, P. A. The central nervous system of Desmognathus fusca. Journal of Morphology. Vol. X, 1895.
30. Froriep, A. Entwickelungsgeschichte des Kopfes. Merkel und Bonnet, Ergebnisse der Anatomie und Entwickelungsgeschichte. III. Bd. 1893.
31. Fubini, S. Gewicht des centralen Nervensystems im Vergleich zu dem Körpergewicht der Thiere, bei Rana esculenta und Rana temporaria. Moleschott's Untersuchungen zur Naturlehre des Menschen und der Thiere. XII. Bd. 1881.
32. Gaule, J. Zahl und Vertheilung der markhaltigen Fasern im Froschrückenmark. Abhandlung. der mathem.-phys. Classe der Königl. Sächsisch. Gesellschaft der Wissenschaft, Bd. 15, Leipzig, 1890.
33. Graaf, Henri, W. de. Bijdrage tot de Kennis van den Bouw en de Ontwikkeling der Epiphyse bij Amphibiën en Reptiliën. 1886.
34. Hasse, C. Die Lymphbahnen des inneren Ohres der Wirbelthiere. Anatomische Studien, herausgegeben von C. Hasse, Leipzig 1873.
35. Hannover, Ad. Recherches microscopiques sur le système nerveux. Copenhague, Paris et Leipzig. 1844. Recherches sur le cerveau de la grenouille, p. 20—22.
36. Honegger, J. Vergleichend-anatomische Untersuchungen über den Fornix. Recueil de zoologie suisse. T. V, 1890.
37. Karabonowitsch, D. Ueber die Structur des Froschrückenmarkes. Arbeiten der St. Petersburger Naturforschergesellschaft. Bd. III, 1872 (russisch).
38. Koelliker, A. Vorläufige Mittheilung über den Bau des Rückenmarks bei

niederen Wirbelthieren. Zeitschr. f. wissensch. Zoologie, Bd. IX, 1858 (1. Heft 1857).

39. Koelliker, A. v. Handbuch der Gewebelehre des Menschen. 6. umgearb. Auflage, II. Bd., Leipzig 1896.
40. Koeppen, M. Zur Anatomie des Froschgehirns. Archiv f. Anatomie u. Physiologie. Anatom. Abth. 1888.
41. Koeppen, M. Ueber das hintere Längsbündel. Vortrag auf der Heidelberger Naturforscherversammlung. Neurolog. Centralblatt VIII, 1889.
42. Kupffer, C. v. De medullae spinalis textura in ranis. Dorpat 1854.
43. Kupffer, C. v. Studien zur vergleichenden Entwickelungsgeschichte des Kopfes der Kranioten. 1. Heft. Die Entwickelung des Kopfes von Acipenser sturio an Medianschnitten untersucht. 1893.
44. Kupffer, C. v. Die Deutung des Hirnanhanges. Sitzungsber. d. Gesellsch. f. Morphologie u. Physiologie in München. 1894.
45. Lavdowsky. Vom Aufbaue des Rückenmarks. Archiv f. mikrosk. Anatomie. Bd. XXXVIII.
46. Lee, St. Zur Kenntniss des Olfactorius. Ber. d. Naturforschergesellsch. zu Freiburg i. Br. Bd. VII, Heft 2.
47. Lenhossék, M. v. Der feinere Bau des Nervensystems im Lichte neuester Forschungen. II. Auflage. Berlin 1895.
48. Leydig, Fr. Ueber Organe eines sechsten Sinnes. Nova acta Academ. Leop. Carol. 1868.
49. Leydig, Fr. Das Parietalorgan der Amphibien und Reptilien. Abhandlungen der Senkenbergischen Naturforsch. Ges. Frankfurt a. M. 1890.
50. Löwenthal, N. Contribution à l'étude du lobe olfactif des reptiles. Journal de l'Anatomie et de la Physiologie normale et pathol. 1894.
51. Lundborg, H. Die Entwickelung der Hypophysis und des Saccus vasculosus bei Knochenfischen und Amphibien. Zoolog. Jahrb., Abth. f. Anatomie und Ontogenie der Thiere. Bd. VII. 1894.
52. Mason, J. J. New group of Nerve-cells in the spinal cord of the Frog. New York medical Journal. 1879.
53. Mason, J. J. Microscopical studies on the central nervous System of Reptiles and Batrachians. Journal of mental diseases. 1880 und 1881.
54. Mason, J. J. The minute structure of the central nervous System of certain Reptiles and Batrachians of America. Newport 1882. 113 Tafeln.
55. Müller, W. Ueber die Entwickelung und den Bau der Hypophysis und des Processus infundibularis cerebri. Jenaische Zeitschr. f. Naturwissensch. Bd. VI. 1871.
56. Neumayer, L. Die Grosshirnrinde der niederen Vertebraten. Sitzungsber. d. Gesellsch. f. Morphologie u. Physiologie in München. 1895, Heft 1.
57. Obersteiner, H. Anleitung beim Studium des Baues der nervösen Centralorgane. III. Auflage, Leipzig und Wien 1896.
58. Orr, H. Note on the Development of Amphibians, chiefly concerning the central nervous system, with additional observations on the Hypophysis, Mouth and the Appendages and Skeleton of the head. Quart. Journal of mikroskop. Science. Vol. XXIX, New Series, 1889.
59. Osborn, H. F. Preliminary observations upon the Brain of Menopoma and Rana. Proc. Philad. Acad. 1884.
60. Osborn, H. F. The origin of the corpus callosum, a contribution upon the cerebral commissures of the Vertebrata. Morphol. Jahrbuch 1887, Bd. XII.
61. Osborn, H. F. A contribution to the internal structure of the Amphibian brain. Journal of Morphology, Vol. II, Nr. I, July 1888.

62. Ostroumoff. Zur Frage über das dritte Auge der Wirbelthiere. Beilage zu den Protokollen der Naturforschergesellsch. an der Kaiserl. Universität zu Kasan. 1887.
63. Owsjannikow, P. Ueber die Rinde des Grosshirns. Mémoires de l'académie impériale des sciences de St. Pétersbourg, 1879, Ser. VII, Vol. XXVI, Nr. 11.
64. Oyarzum. Ueber den feineren Bau des Vorderhirns der Amphibien. Archiv f. mikrosk. Anatomie, Bd. XXXV, 1890.
65. Pawlowsky, A. Ueber den Faserverlauf in der hinteren Gehirncommissur. Zeitschr. f. wissensch. Zoologie, Bd. XXIV, 1874.
66. Rabl-Rückhard, H. Zur onto- und phylogenetischen Entwickelung des Torus longitudinalis im Mittelhirn der Knochenfische. Anatom. Anz., II. Jahrg. 1887.
67. Rabl-Rückhard, H. Das Grosshirn der Knochenfische und seine Anhangsgebilde. Archiv f. Anatomie u. Physiologie. Anatom. Abth. 1883.
68. Ramón y Cajal, P. Investigaciones de Histologia comparada sobre los centros opticos de los Vertebrados. Tesis del Doctorado. Madrid 1890.
69. Ramón, P. Las fibras colaterales de la sustancia blanca en la médula de las larvas de batracio. Gacet. sanit. de Barcelona 1890.
70. Ramón y Cajal, P. Investigaciones micrographicas en el encefalo de los batraceos y reptiles, Cuerpos geniculados y tuberculos cuadrigeminos de los mamiferos. Zaragoza 1894.
71. Ramón, P. L'encéphale des Amphibiens. Bibliographie anatomique. T. IV, 1896.
72. Ramón y Cajal, P. Pequennas contribuciones al conocimento del sistema nervioso. II. Estructura fundamental de la corteza de los batracios, reptiles y aves. Barcelona 1891.
73. Reissner, E. Der Bau des centralen Nervensystemes der ungeschwänzten Batrachier. Dorpat 1864.
74. Retzius, G. Zur Kenntniss der Ependymzellen der Centralorgane. Verhandlungen des Biolog. Vereins in Stockholm, 1891, Bd. III.
75. Retzius, G. Ependym und Neuroglia. Biolog. Untersuchungen, N. F. V, 1893.
76. Rex, H. Beiträge zur Morphologie der Hirnvenen der Amphibien. Morpholog. Jahrb., Bd. XIX, 1893.
77. Sagemehl, M. Beiträge zur vergleichenden Anatomie der Fische. II. Einige Beobachtungen über die Hirnhäute der Knochenfische. Morpholog. Jahrb. Bd. IX. 1884.
78. Saint Remy, G. Recherches sur la portion terminale du canal de l'ependyme chez les vertébrés. Internationale Monatsschrift f. Anatomie und Physiologie, Bd. V. 1888.
79. Sala, Cl. Estructura de la médula espinal de los Batracios. Trabajos del Laboratorio de Histologia de la Facultad de Medicina de Barcelona. Barcelona 1892.
80. Sala y Pons, Cl. La Neuroglia de los Vertebrados. Tesis del Doctorado. Madrid 1894.
81. Schmidt, C. M. Beiträge zur Kenntniss des Rückenmarkes der Amphibien. Inaug.-Diss. der philos. Fac. zu Leipzig. Halle a. S. 1885. (Zeitschr. für die Naturwissensch., Bd. 58).
82. Schulgin. Ueber den Bau des centralen Nervensystems der Amphibien und Reptilien. Odessa 1887. (Russisch.)
83. Sclavunos, G. Beitrag zur feineren Anatomie des Rückenmarks der Amphibien. Festschrift f. Koelliker 1892.
84. Selenka, E. Das Stirnorgan der Wirbelthiere. Biolog. Centralbl., Bd. X. 1890—1891.

85. Serres, E. R. A. Anatomie comparée du Cerveau dans les quatre classes des animaux vertébrés. Paris 1829.
86. Stieda, L. Ueber den Bau der Haut des Frosches (Rana temporaria). Arch. f. Anatomie, Physiologie und wissenschaftliche Medicin 1865.
87. Stieda, L. Studien über das centrale Nervensystem der Wirbelthiere. (Frosch, Kaninchen, Hund.) Zeitschr. f. wissenschaftl. Zoologie, Bd. XX. 1870.
88. Stilling, B. Neue Untersuchungen über den Bau des Rückenmarkes. Cassel 1859.
89. Stilling. Untersuchungen über den Bau der optischen Centralorgane, 1882.
90. Strong, O. S. The structure and homologies of the cranial nerves of the Amphibia as determined by their peripheral distribution and internal origin. Zoolog. Anz. 1890.
91. Strong, O. S. Dasselbe. Part. II. Anatom. Anz., 7. Jahrg., 1892.
92. Strong, O. S. The cranial nerves of amphibia. Journ. of Morphology. Vol. X, 1895.
93. Studnička, F. K. Zur Lösung einiger Fragen aus der Morphologie des Vorderhirnes der Cranioten. Vorl. Mitth. Anatom. Anz., IX. Bd., 1894.
94. Studnička, F. K. Beiträge zur Anatomie und Entwickelungsgeschichte des Vorderhirns der Cranioten. Erste Abth. Sitzungsber. d. kgl. böhm. Ges. der Wissensch. Mathem.-naturw. Cl. 1895. Zweite Abth. Ebenda 1896.
95. Studnička, F. K. Ueber die terminale Partie des Rückenmarkes. Sitzungsber. der kgl. böhm. Ges. d. Wissensch. Mathem.-naturw. Cl. Jahrg. 1895. Prag 1896.
96. Traugott, E. Beitrag zur Anatomie des Rückenmarks von Rana temporaria. Dorpat 1861.
97. Valenti, G. Sullo sviluppo dell' Ipofisi. Nota preventiva. Anatom. Anz. Bd. X, 1895.
98. Valenti, G. Sulla origine e sul significato della Ipofisi. Atti e rend. dell' Accademia medico-chirurgica di Perugia. Vol. VII, Fasc. 4, 1895.
99. Wlassak, R. Das Kleinhirn des Frosches. Arch. f. Anat. und Physiol. Physiolog. Abth. Suppl.-Bd. 1887.
100. Wlassak, R. Die optischen Leitungsbahnen des Frosches. Arch. f. Anat. und Physiol. Physiolog. Abth. 1893. Suppl.

Peripheres Nervensystem und Sympathicus.

Es sind hier nur die das grob-anatomische Verhalten des peripheren und sympathischen Nervensystems behandelnden Arbeiten möglichst vollständig aufgeführt; von den rein histologischen nur einige wichtigere. Die umfangreiche Literatur über periphere Plexus, Ganglien und Nervenendigungen innerhalb der Organe wird bei diesen gegeben werden.

101. Adolphi, H. Ueber Variationen der Spinalnerven und der Wirbelsäule anurer Amphibien. I. Bufo variabilis Pall. Morphol. Jahrb. XIX, Bd. 1892.
102. Adolphi, H. Ueber Variationen der Spinalnerven und der Wirbelsäule anurer Amphibien. II. Pelobates fuscus Wagl. und Rana esculenta L. Morpholog. Jahrb., XXII. Bd., 1895.
103. Andersson, C. A. Zur Kenntniss des sympathischen Nervensystems der urodelen Amphibien. Zoolog. Jahrb. Abth. f. Anat. u. Ont. der Thiere. Bd. 5, 1892.
104. Arnold, J. Ueber die feineren histologischen Verhältnisse der Ganglienzellen in dem Sympathicus des Frosches. Virchow's Archiv. Bd. 32. 1865.

105. Antonelli, A. Contributo allo studio del significato morfologica e della struttura del ganglio ciliare. Giornale dell' assoziazione dei naturalisti e medici di Napoli. An. I, 1890.

106. Antonelli, A. Contribution à l'étude de la signification morphologique et de l'histologie du ganglion ciliare. Résumé original. Archives italiennes de biologie. T. XIV, 1890.

107. Azéma, J. Contribution à l'étude du système nerveux des Batraciens anoures. Thèse présentée à l'école supérieure de Pharmacie de Montpellier. Montpellier 1892.

108. Beale, L. On the Structure and Formation of the so-called apolar unipolar and bipolar nerve-cells of the Frog. Philosophical Transactions. 1863.

109. Bidder, F. H., und Volkmann, A. W. Die Selbständigkeit des sympathischen Nervensystems, durch anatomische Untersuchungen nachgewiesen. Leipzig 1842.

110. Birge, E. A. Die Zahl der Nervenfasern und der motorischen Ganglienzellen im Rückenmark des Frosches. Arch. f. Anat. u. Phys. 1882. Phys. Abth.

111. Budge. Ueber die Bewegung der Iris. 1855.

112. Courvoisier. Beobachtungen über den sympathischen Grenzstrang. Arch. f. mikr. Anatomie, Bd. 2, 1866.

113. Ecker, A. Icones physiologicae, Leipzig. Taf. XXIV, 1857—1859.

114. Ehrlich, P. Ueber die Methylenblaureaction der lebenden Nervensubstanz. Deutsche medicin. Wochenschrift Nr. 4. 1896.

115. Fischer, J. G. Amphibiorum nudorum neurologiae specimen primum. Berlin 1843.

116. Fürbringer, M. Zur vergleichenden Anatomie der Schultermuskeln. I. Jenaische Ztschr., Bd. VII, 1873.

117. Gaskell, W. H. On the augmentor (accelerator) nerves of the heart of cold-blooded animals. Journal of Physiol., Vol. V, 1884.

118. Gaskell, W. H., and Gadow, H. On the anatomy of the cardiac nerves in certain cold-blooded animals. Journal of Physiology, Vol. V, 1884.

119. Gaupp, E. Anatomische Untersuchungen über die Nervenversorgung der Mund- und Nasenhöhlendrüsen der Wirbelthiere. Morphol. Jahrbuch. Bd. 14.

120. Gaupp, E. Beiträge zur Morphologie des Schädels. I. Primordialcranium und Kieferbogen von Rana fusca. Morpholog. Arbeiten, herausgegeben v. Schwalbe. II, 2, 1893.

121. Hjelt. De nervis cerebralibus parteque cephalica N. symp. Bufonis cinerei. Helsingfors 1852.

122. Huizinga, D. Untersuchungen über die Innervation der Gefässe in der Schwimmhaut des Frosches. Pflüger's Arch. Bd. II, 1875.

123. Jegorow, J. Beitrag zur Lehre vom Ganglion ophthalmicum. Vorl. Mittheilung a. d. Labor. v. Prof. Dogiel. Gazetta lakaesk. 1886. (Polnisch.)

124. Jegorow, J. Recherches anato-physiologiques sur le ganglion ophthalmique. Arch. slaves de biologie. Tome II u. III, 1887.

125. Ihering, H. v. Das peripherische Nervensystem der Wirbelthiere als Grundlage für die Kenntniss der Regionenbildung der Wirbelsäule. Leipzig 1878.

126. Ihering, H. v. Ueber die Wirbelsäule von Pipa. Morphol. Jahrb., Bd. 6, 1880.

127. Kandarazki, M. Ueber die Nerven der Respirationswege. Archiv f. Anat. u. Entwicklungsgesch. Anat. Abth. 1881.

128. Küttner, C. De origine nervi sympathici ranarum ex nervorum dissectorum mutationibus dijudicata. Diss. inaug. Dorpat 1854.

129. Lee, Steewart. Zur Kenntniss des Olfactorius. Berichte d. Naturforsch. Ges. in Freiburg i. B. Bd. 7. 1895.
130. v. Lenhossék, M. Untersuchungen über die Spinalganglien des Frosches. Arch. f. mikr. Anat., Bd. 26. 1886.
131. De Man, J. G. Myologie comparée de l'extrémité postérieure chez les Amphibiens. Niederländ. Archiv für Zoologie. Bd. II.
132. Mays, K. Ueber die Nervatur des Musculus rectus abdominis des Frosches. Heidelberg 1886.
133. Ónodi, A. D. Ueber die Entwickelung des sympathischen Nervensystems. Arch. f. mikr. Anat. Bd. 26. 1886.
134. Ranvier, L. Technisches Lehrbuch der Histologie. Uebers. v. Nicati und Wyss. Leipzig 1888.
135. Retzius, G. Untersuchungen über die Nervenzellen der cerebrospinalen Ganglien und der übrigen peripherischen Kopfganglien etc. Arch. f. Anat. u. Physiol. Anat. Abth. 1880.
136. Retzius, G. Zur Kenntniss der Ganglienzellen des Sympathicus. Verhdlg. d. Biolog. Vereins in Stockholm. Bd. II. 1889.
137. Retzius, G. Ganglion ciliare. Biolog. Untersuchungen. N. F. VI. 1894.
138. Schiess. Versuch einer speciellen Neurologie der Rana esculenta. St. Gallen und Bern, 1857.
139. Schwalbe, G. Das Ganglion oculomotorii. Ein Beitrag zur vergleichenden Anatomie der Kopfnerven. Jenaische Zeitschr. f. Naturwissensch. Bd. XIII. N. F. VI. 1879.
140. Schwalbe, G. Lehrbuch der Neurologie. Erlangen 1881.
141. Smirnow, A. Die Structur der Nervenzellen im Sympathicus der Amphibien. Arch. f. mikr. Anat. Bd. 35. 1890.
142. Steinach, E. Ueber die motorische Innervation des Darmtractus durch die hinteren Spinalnervenwurzeln. „Lotos". N. F. XIV. Prag 1893.
143. Steinach, E., unter Mitwirkung von H. Wiener. Motorische Functionen hinterer Spinalnervenwurzeln. Pflüger's Arch., Bd. 60. 1895.
144. Stirling, W., and Macdonald, F. The minute structure of the palatine nerves of the frog and the termination of nerves in blood vessels and glands. Journ. of Anat. and Phys. Vol. XVII. 1884.
145. Vogt, C. Beiträge zur Neurologie der Reptilien. Neue Denkschr. d. Allgem. Schweiz. Gesellsch. f. d. ges. Naturwissenschaften. IV. Neufchâtel 1840.
146. Volkmann, A. W. Von dem Bau und den Verrichtungen der Kopfnerven des Frosches. Müller's Arch. f. Anat., Phys. u. wissensch. Medic. 1838.
147. Volkmann, A. W. Ueber das Verhältniss des Nervus sympathicus zu dem übrigen Nervensystem beim Frosch. Froriep's Neue Notizen aus dem Gebiete der Natur- und Heilkunde. Bd. 21. 1842.
148. Waldeyer, W. Anatomische und physiologische Untersuchungen über die Lymphherzen der Frösche. Ztschr. f. rat. Medicin. 3. Reihe. Bd. 21. 1864.
149. Waldeyer, W. Zur Anatomie und Physiologie der Lymphherzen von Rana und Emys europaea. Studien d. phys. Inst. zu Breslau. 3. Heft. 1865.
150. Waters, W. H. On the local vaso-motor functions of the spinal nerves. Journal of Physiology. Vol. VI. 1885.
151. de Watteville, A. A description of the cerebral and spinal Nerves of Rana esculenta. Journal of Anatomy and Phys. Vol. IX. 1875.
152. Weber, E. H. Anatomia comparata nervi sympathici. Lipsiae 1817.
153. Wyman, J. Anatomy of the nervous System of Rana pipiens. Smithsonian contributions to knowledge. Vol. V. Art. 4. Sect. II. 1853.

Verlag von Friedrich Vieweg & Sohn in Braunschweig.

Ueber abnorme Behaarung des Menschen

insbesondere über die sogenannten Haarmenschen.

Gratulationsschrift, Herrn Carl Theodor von Siebold zur Feier seines 50jährigen Doctorjubiläums am 22. April 1878 dargebracht von

Alexander Ecker,

Professor an der Universität Freiburg.

Mit Abbildungen. 4. geh. Preis 1 *M.*

Die Hirnwindungen des Menschen

nach eigenen Untersuchungen, insbesondere über die Entwicklung derselben beim Fötus und mit Rücksicht auf das Bedürfniss der Aerzte dargestellt von

Dr. Alexander Ecker,

Professor an der Universität Freiburg.

Zweite Auflage. Mit Holzstichen. gr. 8. geh. Preis 2 *M.*

Das Mikroskop und seine Anwendung.

Von **Dr. Leopold Dippel,**

ordentlichem Professor der Botanik in Darmstadt.

Erster Theil. **Handbuch der allgemeinen Mikroskopie.** Zweite umgearbeitete Auflage. Mit Holzstichen und einer Tafel in Farbendruck. gr. 8. geh. Preis 34 *M.*

Zweiter Theil. **Anwendung des Mikroskopes auf die Histiologie der Gewächse.** Zweite umgearbeitete Auflage. Erste Abtheilung. Mit 302 eingedruckten Holzstichen und drei Tafeln in Farbendruck. gr 8. geh. Preis 24 *M.* (II. Abthlg. in Vorbereitung.)

Die Verwandtschaft der Naturkräfte

von **Dr. W. R. Grove,**

Geh. Rath, Mitglied der Royal Society, Präsident der British Association zu Nottingham, der Akademien zu Rom, Turin etc. correspondirendes Mitglied.

Deutsche autorisirte Ausgabe, nach der fünften Auflage des englischen Originals herausgegeben durch

E. von Schaper,

Königl. Hauptmann a. D. und Telegraphensecretär.

Mit einem Anhange, enthaltend die Rede des Autors „über den ununterbrochenen Zusammenhang in der Natur", gehalten als Präsident der British Association zu Nottingham 1866, nebst einem Vorworte zur deutschen Uebersetzung von R. Clausius.

gr. 8. geh. Preis 4 *M.* 50 *Pf.*

J. Henle's Grundriss der Anatomie des Menschen.

Herausgegeben von

Dr. Fr. Merkel,

Professor der Anatomie in Göttingen.

Dritte umgearbeitete Auflage. Mit Holzstichen und einem Atlas, zum Theil in Farbendruck. gr. 8. geh. Preis mit Atlas 20 *M.*

(Neue Auflage in Vorbereitung.)

Verlag von Friedrich Vieweg & Sohn in Braunschweig.

Physiologie des Gesichtssinnes

zum ersten Mal begründet auf Kant's Theorie der Erfahrung von

Dr. August Classen.

gr. 8. geh. Preis 5 ℳ.

Anatomischer Hand-Atlas

zum Gebrauch im Secirsaal von

Dr. J. Henle,

Professor der Anatomie in Göttingen.

gr. 8. geh.

1. Heft: **Knochenlehre.** Dritte Auflage. Preis 2 ℳ.
2. Heft: **Bänderlehre.** Dritte Auflage. Preis 1 ℳ. 60 ₰
3. Heft: **Muskellehre.** Dritte Auflage. Preis 3 ℳ.
4. Heft: **Eingeweidelehre.** Dritte Auflage. Preis 5 ℳ. 20 ₰
5. Heft: **Gefässlehre.** Zweite Auflage. Preis 3 ℳ.
6. Heft: **Nervenlehre.** Zweite Auflage. Preis 4 ℳ.

Handbuch

der

systematischen Anatomie des Menschen.

Von **Dr. J. Henle,**

Professor der Anatomie in Göttingen.

Erster Band. Erste Abtheilung. Dritte Auflage: **Knochenlehre.** Mit 288 Holzstichen. gr. 8. geh. Preis 4 ℳ. 50 ₰

Zweite Abtheilung. Zweite Auflage: **Bänderlehre.** Mit zahlreichen mehrfarbigen Holzstichen. gr. 8. geh. Preis 4 ℳ.

Dritte Abtheilung. Zweite Auflage: **Muskellehre.** Mit 159 mehrfarbigen Holzstichen. gr. 8. geh. Preis 7 ℳ.

Zweiter Band: **Eingeweidelehre.** Zweite Auflage. Mit zahlreichen mehrfarbigen Holzstichen. In drei Lieferungen. gr. 8. geh. Preis 27 ℳ.

Dritter Band. Erste Abtheilung: **Gefässlehre.** Zweite verbesserte Auflage. Mit zahlreichen mehrfarbigen Holzstichen. gr. 8. geh. Preis 13 ℳ.

Zweite Abtheilung: **Nervenlehre.** Zweite verbesserte Auflage. Mit zahlreichen Holzstichen. gr. 8. geh. Preis 23 ℳ.

Handbuch

der topographischen Anatomie.

Zum Gebrauch für Aerzte von

Dr. Fr. Merkel,

Professor der Anatomie in Göttingen.

Mit zahlreichen mehrfarbigen Holzstichen. gr. 8. geh.

Erster Band. Preis 28 ℳ. — **Zweiter Band.** Erste und zweite Lieferung. Preis 20 ℳ.

Die Bergkrankheit.

Von **Dr. G. von Liebig**

(München und Reichenhall).

gr. 8. geh. Preis 80 ₰

12022
12,870

A. ECKER'S UND R. WIEDERSHEIM'S

ANATOMIE DES FROSCHES

AUF GRUND

EIGENER UNTERSUCHUNGEN DURCHAUS NEU BEARBEITET

VON

DR. ERNST GAUPP

A. O. PROFESSOR UND PROSECTOR AM VERGLEICHEND ANATOMISCHEN INSTITUT
ZU FREIBURG IM BREISGAU

ZWEITE ABTHEILUNG

ZWEITE HÄLFTE

LEHRE VOM GEFÄSSSYSTEM

MIT 84 ZUM THEIL MEHRFARBIGEN IN DEN TEXT EINGEDRUCKTEN ABBILDUNGEN

ZWEITE AUFLAGE

BRAUNSCHWEIG

DRUCK UND VERLAG VON FRIEDRICH VIEWEG UND SOHN

1899

ANKÜNDIGUNG.

Die vorliegende Lieferung bringt mit der Darstellung des Gefässsystems den zweiten Theil der „Anatomie des Frosches“ zum Abschluss. Wie bei den bisherigen Capiteln ist auch bei diesem versucht worden, billigen Anforderungen nach allen Richtungen hin gerecht zu werden; es ist also nicht nur die systematische und topographische Anordnung der Theile, sondern auch die vergleichende Anatomie und Entwicklungsgeschichte berücksichtigt und auch die functionelle Bedeutung nicht ausser Acht gelassen. So wurde der Bau des Herzens eingehend behandelt und die Theorie der Kreislaufsverhältnisse erörtert. Die interessanten Thatsachen, die seit kurzer Zeit über die Blutregeneration bei den Fröschen bekannt geworden sind, waren Veranlassung, auch diesem Gegenstande einen eigenen Abschnitt zu widmen. Arterien-, Venen- und Lymphgefässsystem sind durchaus neu bearbeitet worden; namentlich die Darstellung des letzteren wurde ganz umgestaltet, und die Anatomie der tiefen Lymphräume, die in der ersten Bearbeitung fehlte, neu aufgenommen. So erscheint auch der vorliegende Theil in einer ganz neuen, den modernen Bedürfnissen angepassten Form. Zahlreiche historische Excurse und ein ausgedehnteres Litteratur-Verzeichniss dürften zur Erhöhung seiner Brauchbarkeit beitragen. Die Abbildungen sind fast durchweg neu.

Die Schluss-Abtheilung des Werkes (Eingeweide, Integument, Sinnesorgane) wird voraussichtlich in kürzerer Zeit herstellbar sein, als das mit der vorliegenden Abtheilung der Fall war, deren Durcharbeitung bei dem grossen Umfang und der Schwierigkeit des behandelten Gebietes ganz besonders zeitraubend sich gestaltete.

IV.

LEHRE VOM GEFÄSSSYSTEM.

NOV 4 1899

IV.

Lehre vom Gefässsystem.

Allgemeine Uebersicht über das Circulationssystem.

Allgemeine Uebersicht über das Circulationssystem.

Die Kreislaufsverhältnisse beim Frosch, wie bei den Anuren überhaupt, sind dadurch charakterisirt, dass zwar der respiratorische und der Körperkreislauf nicht mehr (wie bei den Fischen) hinter einander, sondern neben einander angeordnet sind, doch aber erst eine unvollständige Scheidung des venösen und arteriellen Blutes durchgeführt ist. Es ist nämlich zwar der Vorhofsabschnitt des Herzens durch ein *Septum atriorum* in einen linken und einen rechten Vorhof getheilt, von denen der linke das arterialisirte Blut aus der Lunge, der rechte das venöse Körpervenenblut aufnimmt, doch hört das *Septum atriorum* an der Ventrikelgrenze auf und bei der Einheitlichkeit des Ventrikelraumes ist eine gewisse Mischung beider Blutarten unvermeidlich. Es wird somit sowohl den Gefässen des respiratorischen wie denen des Körperkreislaufes gemischtes Blut übergeben.

Indessen ist die Qualität des Blutes, das in die Arterien beider Kreislaufsgebiete übergeführt wird, nicht gleich. Es bestehen vielmehr im Herzen Vorrichtungen, welche es ermöglichen, dass trotz des Mangels eines *Septum ventriculorum* doch nur eine partielle Vermischung der beiden Blutarten zu Stande kommt, und dass dem respiratorischen Kreislaufe hauptsächlich dunkles, d. h. in hohem Grade venöses Blut übergeben wird, das dem Körperkreislaufe entstammt, während dem letzteren dafür die Hauptmenge des aus dem respiratorischen Kreislaufe zurückkehrenden arterialisirten Blutes zu Gute kommt. Die speciellen Einrichtungen, durch welche dies ermöglicht wird, können indessen erst nach Erörterung des Herzbaues

verständlich werden und sollen daher erst später zur Sprache kommen.

Ein anderer Punkt von allgemeinem Interesse muss dagegen hier schon berührt werden: der Umstand, dass beim Frosch neben der Lunge noch gewisse Bezirke der Haut, sowie auch die Schleimhaut der Mund-Rachenhöhle respiratorische Function besitzen. Dem entsprechend giebt die *A. pulmonalis* eine besondere *A. cutanea* zu den genannten Gebieten, die auf diese Weise, wie die Lunge, stark venöses Blut erhalten. Das arterialisirte Blut, das dem respiratorischen

Fig. 63.

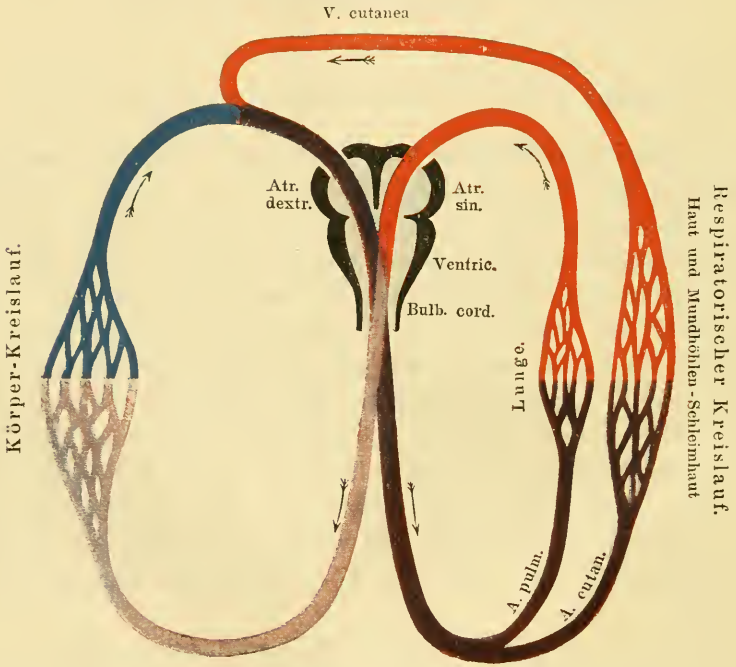

Schematische Darstellung des Kreislaufes beim Frosch.
Roth: arterialisirtes Blut. Blau: venöses Blut. Hellviolett: gemischt, überwiegend arteriell. Dunkelviolett: gemischt, überwiegend venös.

Haut-Schleimhaut-Kreislauf entstammt, wird aber nicht, wie das aus der Lunge, dem linken *Atrium* übergeben, sondern mischt sich dem Körpervenenblut, vor dessen Eintritt in das Herz, bei (Fig. 63). Es ist somit auch schon das Blut des rechten Vorhofes nicht mehr rein venös, sondern bereits bis zu einem gewissen Grade arterialisirt. Dadurch wird ermöglicht: einmal, dass die respiratorischen Arterien ihren Organen zugleich das nöthige nutritive Blut zuführen, und zweitens,

dass ein Theil des Blutes aus dem rechten Vorhof ohne Schaden direct dem Körperkreislaufe übergeben werden kann —, was bei den mangelhaften Trennungseinrichtungen gar nicht zu vermeiden ist (Fritsch). Die respiratorische Bedeutung der Haut und Mundschleimhaut ist so bedeutend, dass auch nach Unterbindung beider Lungen das Leben längere Zeit erhalten bleiben kann.

Trotz dieser Vermehrung der respiratorischen Apparate befinden sich aber doch, wegen der nur mangelhaften Scheidung der beiden Blutarten, die Verhältnisse der Blutversorgung der Körperorgane noch auf einem primitiven Zustande, der zwar an sich bei einem Kaltblüter nichts Auffallendes haben würde, der aber, bei oberflächlicher Betrachtung wenigstens, als Rückschritt gegenüber den Kreislaufsverhältnissen bei den Fischen erscheinen kann. Denn bei diesen gelangt in die Arterien des grossen Kreislaufes Blut, das direct aus den Kiemen kommt, somit rein arterialisirt ist. Indessen leuchtet bei näherem Zusehen der ausserordentliche Fortschritt ein, der darin liegt, dass der grosse Kreislauf dem kleinen nicht mehr folgt und durch ihn von der weit abliegenden Kraft des Herzens getrennt wird, sondern dass beide Kreislaufgebiete neben einander angeordnet sind, und somit die treibende Kraft der Herzcontractionen direct und ungeschwächt auf den respiratorischen wie auf den Körperkreislauf wirken kann.

Auch das Lymphgefässsystem des Frosches bietet wichtige Besonderheiten, unter denen in erster Linie zu nennen sind das Vorhandensein selbständig pulsirender Lymphherzen, sowie die Ausbildung sehr ausgedehnter weiter Lymphräume, die theils subcutan, theils in der Tiefe des Körpers gelagert sind.

Bemerk. Dass trotz des Mangels eines Ventrikelseptums beim Frosch keine völlige Vermischung beider Blutarten statthat, sondern diese bis zu einem gewissen Grade getrennt bleiben, hat zum ersten Male 1851 Brücke in ausführlicher, geistreicher Weise erörtert, und wenn auch von späteren Autoren dieser oder jener specielle Punkt der Brücke'schen Angaben modificirt worden ist, so bleibt das Hauptergebniss seiner Untersuchungen doch zu Recht bestehen. Die wesentlichsten Ergänzungen nach der physiologischen Seite hin erfuhren die Brücke'schen Anschauungen durch Sabatier.

Die respiratorische Rolle der Haut bei den Batrachiern ist schon lange bekannt; auf die Wichtigkeit der hierfür in Betracht kommenden *Arteria cutanea* und die bedeutungsvolle Thatsache, dass dieselbe ein Ast der Lungenarterie ist, hat zuerst Burow 1834 hingewiesen. Die neuere Zeit hat schliesslich noch gezeigt (Camerano, Marcacci), dass auch die Mundrachenschleimhaut respiratorische Functionen zu erfüllen im Stande ist. Und in der That läuft auch zu dieser ein Ast der *A. cutanea*.

Geformte Elemente des Blutes.

Geformte Elemente des Blutes.

Die geformten Elemente, die im Froschblut zur Beobachtung kommen, können in drei Gruppen gebracht werden:

1. Rothe Blutkörperchen, Erythrocyten.
2. Weisse Blutkörperchen, Leukocyten.
3. Spindelzellen.

Die wesentlichsten Merkmale derselben sind folgende:

1. Rothe Blutkörperchen.

1. Rothe Blutkörperchen, Erythrocyten.

Die typischen Erythrocyten des Froschblutes sind elliptisch geformte platte Scheiben, die inmitten einer centralen Depression eine besondere, der Lage des Kernes entsprechende, nach beiden Seiten sich erhebende, Vorbuckelung besitzen. Genau genommen sind sie also biconcav mit centraler beiderseitiger Verdickung. Sie bestehen aus einem Plasmaleib, der durch Hämoglobin gelbgrünlich gefärbt, sehr zart und durchsichtig ist, und sich nach aussen hin, nach der Meinung mancher Autoren (Auerbach u. A.) durch eine besondere Membran abgrenzt, während dagegen von Seiten anderer Forscher (Griesbach u. A.) nur eine periphere verdichtete Plasmaschicht angenommen wird. Die Ansichten darüber, ob dem Plasma des lebenden, normalen Erythrocyten eine besondere Structur zukomme, oder ob es als homogen, structurlos, aufzufassen sei, gehen sehr weit aus einander.

Inmitten des Plasmakörpers liegt der gleichfalls elliptisch gestaltete Kern, im frischen Blutkörperchen unsichtbar, nach entsprechenden Behandlungen deutlich hervortretend. Er enthält ein grobes, dichtes, chromatisches Gerüst, erscheint aber manchmal auch mehr homogen mit nucleolen artigen Bildungen.

Grösse. 1. Für die Erythrocyten von *Rana temporaria* (d. h. wahrscheinlich *R. fusca*) bestimmten:

a) Welcker:
Länge . . . . . 22,3 μ
Breite . . . . . 15.7 μ

b) Hayem:
Länge . . . . 18,5 bis 25,1 μ
Breite . . . . . 15,0 μ

c) Neumann:
Länge . . . . . 22,0 μ
Breite . . . . . 15,0 μ

2. Für *Rana esculenta* giebt an:

a) Hayem:
Länge . . . . 21,7 bis 27,2 μ
Breite . . . . . 16,3 μ

b) Neumann:
Länge . . . . . 24,30 μ
Breite . . . . . 16,30 μ

(Die Hayem'schen Zahlen citire ich nach P. Schiefferdecker.)

Besondere Formen. Formveränderungen der erwachsenen Erythrocyten werden mechanisch bedingt durch Reibung an den Gefässwandungen, gegenseitigen Druck der Blutkörperchen im strömenden Blute. Selbständige

Contractilität kommt den erwachsenen Erythrocyten nicht zu, wohl aber den embryonalen, wie den embryonalen Erythrocyten poikilothermer Wirbelthiere überhaupt (Ph. Knoll).

Ausser den typischen elliptischen Formen kommen aber gelegentlich auch andere Formen zur Beobachtung. So vor allen Dingen Jugendformen, die zur Zeit der physiologischen Blutregeneration (s. Blutbildung), sowie nach Blutentziehungen in allen Uebergangsstufen nicht nur im Knochenmark, sondern auch im circulirenden Blute auftreten.

Die älteren Entwickelungsstadien derselben (die jungen Erythrocyten) unterscheiden sich nach Dekhuyzen von den erwachsenen: 1. durch die wechselnde Grösse (13 bis 32 μ für den längsten Durchmesser), Gestalt (kreis-, spindelförmig, oval), Hämoglobingehalt und Beschaffenheit des Stromas; 2. durch die Verschiedenheit des Kernes, der grösser und mehr blasenförmig ist als bei den erwachsenen. Die jungen Erythrocyten vermögen sich indirect zu theilen. Die noch jugendlicheren Formen besitzen amöboide Beweglichkeit, sie gehen durch Umwandlung aus den Spindelzellen hervor (s. Blutbildung).

Als Degenerationsformen dürfen nach Dekhuyzen gewisse ziemlich seltene Erythrocyten mit kleinem, kugeligem, fast homogenem Kern und häufig mehr kreisförmiger Gestalt bezeichnet werden.

Auch ausgesprochen chromatolytische Formen sind beobachtet worden.

Bizarre Formen entstehen im Präparat durch die Behandlung.

Zahl. Die Zahl der Erythrocyten bestimmte Welcker auf 393200 in 1 cbmm bei *Rana temporaria*. Die Bedeutung dieser Zahl wird etwas erschüttert durch die neuerdings bekannt gewordene Thatsache, dass im Spätfrühling eine lebhafte Blutregeneration eintritt. Vergleichende Zählungen aus den verschiedenen Jahreszeiten sind somit Erforderniss.

Vermehrung. Beim erwachsenen Frosch ergänzen und vermehren sich die rothen Blutkörperchen einmal durch indirecte Theilung bereits gebildeter jugendlicher Erythrocyten, und ferner durch Umwandlung aus den sog. Spindelzellen. Genaueres s. u.

2. Weisse Blutkörperchen, Leukocyten.

2. Weisse Blutkörperchen.

Ihrer Grösse und Beschaffenheit nach werden die Leukocyten des Froschblutes von den meisten Autoren in vier Gruppen gebracht: a) Einkernige Leukocyten; b) Polymorphkernige, fein granulirte L.; c) Eosinophile grob granulirte L.; d) Mastzellen. Ihre Beschreibung folgt unten.

Die Zahl der Leukocyten im Froschblute schwankt nach Ort und Zeit.

1. Das Knochenmarkblut zeichnet sich stets durch einen ausserordentlichen Reichthum an farblosen Elementen aus, ist gewissermaassen leukämisch, und dies gilt ausnahmslos, in welche Jahreszeit auch die Beobachtung fallen möge. Niemals ist die grosse Differenz zwischen Markblut und Herzblut zu verkennen (E. Neumann).

2. Auf die Menge der Leukocyten hat die Jahreszeit einen bedeutenden Einfluss. Im Frühjahr findet eine lebhafte Regeneration statt, die in minder ausgesprochener Weise im Sommer und in stetig abnehmender Höhe im Herbst fortbesteht, um während des Winterschlafes vollständig zu sistiren (C. Marquis). Somit besitzen z. B. die Frösche des August und September entschieden weniger Leukocyten, als die des Juni und Juli (Schumacher); s. auch Blutbildung.

Formen der Leukocyten.

a) Einkernige Leukocyten (Müller). (Leukoblasten Löwit, Lymphocyten Neumann.)

Dies sind kleine, mit einem kugligen, relativ sehr grossen Kern und mit sehr dünnem Protoplasmasaum versehene Zellen. Der Kern ist sehr chromatinreich. Das Zellprotoplasma zeigt entweder keine oder doch sehr träge amöboide Bewegungen. Aus diesen Zellen würden nach Neumann durch Umwandlung die Spindelzellen hervorgehen.

b) Polymorphkernige, fein granulirte Leukocyten.

Sie sind grösser als die sub a) genannten, mit reichlicherem, fein granulirtem Protoplasma (ε-Granulationen Ehrlich) versehen und vorzüglich ausgezeichnet durch ihre lebhafte amöboide Beweglichkeit sowie durch Polymorphie der Zellkerne. Der Kern besitzt Keulen-, Quersack-, Wurst-, Hufeisenform, sehr oft zwei bis drei tiefe Einkerbungen; auch multinucleäre Zellen kommen vor. Durch Verschmelzung vorher getrennter kleinerer Kerne zu einem Kern können gelegentlich fein granulirte einkernige Formen entstehen, die sich durch ihre Grösse und Granulirung von den sub a) genannten unterscheiden (H. F. Müller).

c) Eosinophile, grob granulirte Leukocyten.

Ein- oder mehrkernige Zellen, etwas kleiner als die rothen Blutkörperchen, dicht gefüllt mit groben, regelmässig runden, hämoglobinfarbig-gelben, glänzenden Körnchen, die sich in Eosin lebhaft roth färben (α-Granulationen Ehrlich's). Zuweilen ist auch an ihnen karyomitotische Kerntheilung wahrzunehmen (Marquis). Die Hämoglobin-Natur der gelblichen Granula wird von verschiedenen Seiten behauptet.

d) Mastzellen.

Sie sind in spärlicher Menge im Froschblut zuerst durch Ehrlich constatirt. Sie sind ziemlich gross, mit rundem oder leicht polymorphem Kerne, der nach Dekhuyzen bei erwachsenen Formen einen tiefen Einschnitt besitzt. Ihr Hauptmerkmal liegt in dem Vorhandensein grober, glänzender, sich mit Methylviolett sehr schnell färbender Granula (γ-Granulationen Ehrlich's).

3. Spindelzellen.

3. Spindelzellen (Hämatoblasten Hayem; Thrombocyten Dekhuyzen).

Unter dem Namen „Spindelzellen" sind seit längerer Zeit im Froschblut Elemente bekannt, die nach der zuerst von Hayem aufgestellten und neuerdings von verschiedenen Seiten bestätigten Ansicht Hämatoblasten, d. h. Bildungsstufen rother Blutkörperchen darstellen. Sie bilden einen constanten Bestandtheil des circulirenden Froschblutes, doch findet ihre Umwandlung zu rothen Blutkörperchen nur zu bestimmten Perioden statt (s. u. Blutbildung). Nach E. Neumann ist die richtige Spindel nur eine der vielen Formen, unter denen sie auftreten; häufiger besitzen sie einen etwas abgeplatteten Körper, welcher entweder auf der einen Seite abgerundet, auf der anderen conisch zugespitzt erscheint, so dass eine Birn- oder Mandelform entsteht, oder auf beiden Seiten in eine längere oder kürzere Spitze ausgezogen erscheint. Als typische Form

betrachtet Neumann die einer ovalären flachen Scheibe mit centraler, dem Kern entsprechender Hervortreibung der beiden Oberflächen. Der Hauptunterschied gegenüber der ausgebildeten rothen Blutzelle ist das viel variablere Verhältniss zwischen Längen- und Breitendurchmesser; es giebt kurze und breite Spindelzellen neben langen, schmalen in allen Uebergängen; nur selten nähert sich die Scheibe durch starke Verkürzung des Längendurchmessers der Kreisform.

Ihre Länge beträgt etwa $^1/_2$ bis $^2/_3$, die Breite $^1/_3$ bis $^1/_2$ des entsprechenden Durchmessers der fertigen rothen Blutkörper. Die Maasse stellen sich nach Neumann folgendermaassen:

	Rothe Blutkörper		Spindelzellen	
	Länge	Breite	Länge	Breite
Grasfrosch . .	22,0 μ	15 μ	12—14 μ	8—10 μ
Wasserfrosch .	24,30 μ	16,30 μ		

Während der Ruhepausen der Hämatopoëse scheinen die Spindelzellen hämoglobinlos zu sein, dagegen nehmen sie Hämoglobin zu Zeiten der Blutbildung auf. Die Kerne der Spindelzellen sind relativ gross, von länglicher Form, mit complicirter, noch recht verschiedenartig gedeuteter Structur des Chromatingerüstes. An den Polen der Zelle liegen meistens ein oder mehrere stark glänzende farblose Körnchen.

Schliesslich sei noch bemerkt, dass die Spindelzellen von mehreren Autoren (Bizzozero, Eberth und Schimmelbusch u. A.) geradezu als die Blutplättchen des Froschblutes bezeichnet werden und bei der Thrombose die Hauptrolle spielen (Eberth und Schimmelbusch). Nach der Entleerung aus dem Gefässsystem erleiden sie sehr rasch Veränderungen und fliessen zu Haufen zusammen, um welche sich die rothen Blutzellen rosettenartig gruppiren. Ihre Bedeutung für die Blutbildung wird später noch genauer erörtert werden.

Vermehrung. Ueber die Frage nach der Vermehrung der Spindelzellen ist völlige Sicherheit noch nicht erzielt. So lange sie farblos sind, scheinen sie nicht im Stande zu sein, sich durch Theilung zu vermehren; später, nachdem sie hämoglobinhaltig geworden, sind sie in indirecter Theilung beobachtet worden. Als Hauptquelle für ihre Neubildung sieht C. Marquis das Endothel der venösen Capillaren des Knochenmarkes an; die Spindelzellen würden danach dem Endothel ihren Ursprung verdanken. Dagegen vertritt Neumann die Ansicht, dass sie aus einer Umwandlung der kleinen einkernigen Leukocyten des Knochenmarkes hervorgehen. Jedenfalls darf das Knochenmark als Bildungsherd für die Spindelzellen betrachtet werden.

Blutbildung.

Blutbildung.

Es kann nicht zur Aufgabe dieses Buches gehören, die Frage nach der ersten, embryonalen Entstehung der morphotischen Bestandtheile des Blutes zu erörtern. Nur die Bildungsprocesse beim erwachsenen Thiere sollen berührt werden.

a) Zeit des Auftretens der Blutregenerationsprocesse. Periodicität der physiologischen Blutregeneration.

Einer vortrefflichen Arbeit von C. Marquis verdanken wir die Kenntniss der Thatsache, dass bei den Fröschen unter normalen Verhältnissen die Regeneration der Blutkörperchen (rothen wie weissen)

nicht, wie bei den daraufhin genauer untersuchten höheren Wirbelthieren ziemlich continuirlich das ganze Leben hindurch vor sich geht, sondern in gesetzmässiger Abhängigkeit vom Wechsel der Jahreszeiten und dem damit verbundenen Wechsel im physiologischen Verhalten des Thieres überhaupt sich vollzieht. Es findet also periodisch eine physiologische Blutregeneration statt. Im Verlaufe eines jeden Jahres folgt auf eine verhältnissmässig kurze, aber durch eine excessive Thätigkeit des Blutbildungsorganes ausgezeichnete Periode eine lange Ruhepause, während welcher Zeit die Hämatopoësis vollständig sistirt, gleich den Ernährungsvorgängen beim Thiere, obgleich die übrigen Functionen des Organismus — wenngleich bedeutend verlangsamt und abgeschwächt — ununterbrochen weiter fortbestehen.

Die Ruhepause beginnt ein paar Wochen vor dem Rückzuge der Frösche zum Winterschlafe, währenddessen alle animalen und vegetativen Functionen darniederliegen; sie hält aber auch noch im Frühling und über die Laichzeit hinaus an. Dann beginnen ganz allmählich, mit dem erwachenden Nahrungstriebe, die anatomischen Umwandlungen, die die Blutregeneration einleiten, bis diese selbst einsetzt, in $1^1/_2$ bis 2 Wochen ihren Höhepunkt erreicht und auf diesem weitere $1^1/_2$ bis 2 Wochen andauert. Darauf tritt bereits wieder Abnahme der Blutbildungsprocesse ein, die jedoch noch bis über den August und September hinaus fortdauern, um dann vor dem Winterschlafe ganz zu sistiren.

So findet also regelmässig im Spätfrühling und Frühsommer (je nach der Witterung verschiebt sich der Termin etwas) eine physiologische Blutregeneration statt, die nach E. Neumann wahrscheinlich bei Frühjahrsfröschen auch dann einsetzt, wenn dieselben nach dem Laichgeschäfte in der Gefangenschaft ohne Nahrung gehalten werden. Ausser dieser aber treten Blutneubildungsprocesse auch unter pathologischen Verhältnissen, nach starken Blutentziehungen, auf.

b) Erscheinungen der Blutregeneration.

Im circulirenden Blute können als Regenerationserscheinungen überhaupt beobachtet werden: Vermehrung der Zahl der rothen und weissen Blutkörperchen, Mitosen innerhalb einzelner Elemente, massenhaftes Auftreten von Vorstadien der rothen Blutkörperchen.

Im grossen Ganzen, wenn auch nicht ganz genau parallel damit, gehen Veränderungen des Knochenmarkes, die zweifellos zu jenen Regenerationsprocessen im Causalzusammenhange stehen, wenn derselbe auch im Speciellen seinem Wesen nach noch nicht ganz klar ist.

c) Die Neubildung rother Blutkörperchen. Das Knochenmark als hämatopoëtisches Organ.

Modus der Neubildung. Auf zweierlei Weisen findet eine Vermehrung der rothen Blutzellen statt: einmal durch mitotische Theilung jugendlicher Erythrocyten, und zweitens durch Umwandlung aus Spindelzellen. Dass die letzteren in der That die Bildungselemente der Erythrocyten, deren frühe Jugendstadien sind, darf auf Grund der Ansichten ausgezeichneter Beobachter als sicher angesehen werden, und wird bewiesen dadurch, dass sich in den Zeiten der physiologischen Blutregeneration alle möglichen, mannigfach gestalteten Uebergangsformen von der farblosen Spindelzelle bis zum ausgebildeten rothen Blut-

körperchen, in Grösse, Form und Hämoglobingehalt zwischen den Spindelzellen und den Erythrocyten schwankend, nachweisen lassen.

Orte der Neubildung. Stätten, an denen sich die beiden erwähnten Neubildungsprocesse abspielen, sind das circulirende Blut und das Knochenmark. — Bizzozero und Torre haben zuerst mit Bestimmtheit ausgesprochen, dass sich beim erwachsenen Frosche der Blutbildungsprocess fast ausschliesslich in das Knochenmark localisire, und sich nur in kleiner Menge ausserdem noch in dem circulirenden Blute (wie bei den niederen Wirbelthieren überhaupt) junge und in indirecter Theilung begriffene rothe Blutkörperchen finden. Letztere Thatsache, die Theilung von jungen Erythrocyten innerhalb des circulirenden Blutes, ist wiederholt bestätigt worden, sie ist namentlich zur Zeit der physiologischen Blutregeneration zu constatiren. Die Bedeutung des circulirenden Blutes für die Neubildung der Erythrocyten wird aber noch dadurch erheblich grösser, dass sich in ihm zur Zeit der physiologischen Blutregeneration die Umbildungsstadien der Spindelzellen reichlich vorfinden (Neumann).

Die wichtigste Bedeutung für die Hämatopoëse besitzt aber das Knochenmark, und dies geht schon aus der Thatsache hervor, deren Kenntniss wir Marquis verdanken, dass das Knochenmark der Frösche einen mit den Veränderungen des Blutes zeitlich zusammenhängenden periodischen Wechsel seiner Beschaffenheit zeigt. Es präsentirt sich im Herbst und Winter als Fettmark, im Frühling und zu Anfang des Sommers als lymphoides und zuletzt als fetthaltiges lymphoides Mark (lymphoides Fettmark) im Spätsommer. Den Beobachtungen von Neumann zufolge scheint es allerdings, als ob die Periode des rein lymphoiden Charakters des Markes gelegentlich sehr kurz, ja vielleicht ganz unterdrückt sein könnte, indem einerseits eine völlige Resorption des Winterfettes unterbleiben, andererseits in Folge der Nahrungsaufnahme sehr rasch eine vollständige Restitution des Fettgehaltes eintreten kann. Nichtsdestoweniger bleibt im grossen Ganzen ein Parallelismus zwischen lymphoider Metamorphose des Markes und physiologischer Blutregeneration zweifellos.

Diese periodischen Metaplasien des Markes vollziehen sich in sämmtlichen grösseren Röhrenknochen gleichzeitig, und zwar in der Weise, dass der lymphoide Zustand von den Epiphysen und von der Oberfläche des Markcylinders her gegen die Mitte hin fortschreitet, und bei der Rückkehr des Fettmarkes sich in entgegengesetzter Richtung auf die Peripherie wiederum zurückzieht.

Eine schwierigere Frage ist die, welcher innere Zusammenhang zwischen der Markmetaplasie und der Vermehrung der rothen Blutkörperchen besteht. Als histologische Erscheinungen, die den Antheil des Knochenmarkes an der Blutbildung documentiren, sind mit Sicherheit nur zu nennen: einmal das häufigere Vorkommen von Theilungsvorgängen an jungen Erythrocyten (Bizzozero, Eberth, Aly, Neumann) und ferner das besonders reichliche Auftreten der Umwandlungsformen, von den Spindelzellen bis zu den Erythrocyten. Noch nicht ganz geklärt ist dagegen der Antheil, den das Mark an der Production der Ausgangsformen für die Neubildung rother Blutzellen, der Spindelzellen, besitzt. Dass es thatsächlich als Bildungsherd für die Spindel-

zellen betrachtet werden muss, darf als sicher gelten; Widersprüche bestehen hinsichtlich der Ausgangsformen und der Periodicität der Umbildungsprocesse.

Nach Marquis sind die Endothelzellen der venösen Capillaren des Knochenmarkes die Elemente, aus denen sich die Spindeln bilden; dies geschieht nur zur Zeit der physiologischen Blutregeneration, in der die Wände der venösen Capillaren somit geradezu von Spindelelementen austapezirt seien.

Dagegen hat aber E. Neumann geltend gemacht, dass die „Spindeln" von Marquis, die alle als hämoglobinhaltig angegeben werden, nicht die ersten Jugendstadien dieser Elemente sind. Diese letzteren sind farblos und sind immer, zu jeder Jahreszeit, vorhanden. Mit der Zeit der Blutregeneration fällt nur zusammen ihr deutlicheres Hervortreten, indem sie Hämoglobin aufnehmen und sich zu Erythrocyten umbilden. Dagegen ist nach Neumann bisher nicht erwiesen, dass auch ihre Neuproduction auf einen bestimmten Zeitraum beschränkt sei. Als Ausgangsformen für die Spindelzellen nimmt Neumann die einkernigen kleinen Leukocyten des Markes an. Danach würde also eine Umwandlung von Leukocyten zu Erythrocyten unter Vermittelung des Spindelzellenstadiums erfolgen, und zwar in zwei Etappen. Der erste, in der Erzeugung von Lymphocyten und deren Umbildung zu Spindelzellen bestehende Act verläuft continuirlich und demnach in einer weniger auffälligen Weise und erfährt nur im Frühjahre eine periodische Steigerung; der zweite Act dagegen, das Heranwachsen der Spindelzellen zu den reifen, grossen, gefärbten Zellen, läuft ziemlich acut in einem begrenzten Zeitraume ab.

So würde also, unter Berücksichtigung der Beobachtungen von Marquis und Neumann, die Bedeutung des Knochenmarkes für die Hämatopoëse dahin zu präcisiren sein:

1. Das Knochenmark des Frosches hat vor Allem die Aufgabe, das zellige Material zu produciren, aus dem sich die rothen Blutzellen bilden. Die bei den höheren Wirbelthieren bestehende stricte Localisation des ganzen Blutbildungsprocesses im Knochenmark hat aber für den Frosch keine Gültigkeit: die weitere Entwickelung der Spindelzellen spielt sich vielmehr theils im Knochenmark, theils aber auch im circulirenden Blute ab, und ebenso kann die karyokinetische Theilung eines Theiles der neu gebildeten Blutzellen an den genannten beiden Stätten erfolgen.
2. Die Periodicität in der Blutbildung überhaupt äussert sich in zwei Erscheinungen. Einmal darin, dass nur zu der bestimmten, typisch wiederkehrenden Zeit eine Entwickelung der (stets vorhandenen) Spindelzellen zu rothen Blutzellen sich vollzieht, und zweitens darin, dass zu der gleichen Zeit auch eine Steigerung der (auch sonst nicht sistirenden) Production dieser Spindelzellen statthat.
3. Der Antheil, den das Knochenmark an beiden Vorgängen besitzt, äussert sich in den periodischen Metaplasien desselben, die somit ihrerseits der Ausdruck verschiedener functioneller Zustände des Markes sind. Das Knochenmark des Frosches functionirt in hohem Grade periodisch, indem es im Spätfrühling und Frühsommer eine ganz excessive Thätigkeit entfaltet, die während des Sommers

in allmählicher Stufenfolge gegen den Herbst hin absinkt. Nach Marquis geht sie in absolute Functionseinstellung während des Herbstes und Winters über, nach Neumann dagegen hört nur die Ausbildung der Erythrocyten auf, während die Bildung der Spindelzellen, ebenso wie die der Leukocyten, wenn auch in geringerem Maasse, fortdauert.

d) Neubildung der Leukocyten.

Wohl abgegrenzte Lymphknoten sowie Lymphdrüsen im Sinne der so benannten Gebilde höherer Wirbelthiere fehlen dem Frosch und fallen somit als etwaige besondere Bildungsstätten für Leukocyten fort. Als eine solche ist nach Neumann in erster Linie zu nennen: das Knochenmark. Dieses muss als das Organ angesehen werden, welches hauptsächlich das circulirende Blut mit Leukocyten versorgt, und dem entsprechend zeichnet sich stets und zu jeder Jahreszeit das venöse Markblut durch einen ausserordentlichen Reichthum an farblosen Elementen aus. Doch ist, wie für die rothen Blutzellen, so auch für die weissen, das Frühjahr die Zeit ganz besonders lebhafter Regeneration, und dem entspricht der Wechsel in der Beschaffenheit des Markes: die Zeit der grössten Anhäufung von Leukocyten im Blutstrome fällt bei Fröschen in diejenigen Monate, in denen das Mark seinen Charakter als Fettmark einbüsst und lymphoid wird (Neumann).

Neben dem Knochenmark kommen noch in Betracht: die Thymus, ferner (nach Cuénot) die Anhäufungen lymphatischen Gewebes in der Submucosa des Darmes, sowie die perivasculären Lymphscheiden der Mesenterialgefässe. Wahrscheinlich fungiren auch die ventralen Kiemenreste als Leukocyten producirende Organe. Schliesslich aber sind schon an sehr verschiedenen Orten Mitosen in Leukocyten (auch eosinophilen) gefunden worden. — Periodicitäten in der Leukocytenbildung sind an den letztgenannten Orten bisher nicht beobachtet worden.

I. Blutgefässsystem.

A. Herz.

1. Allgemeine Einrichtung des Herzens.

Das Herz des Frosches besteht aus folgenden wohl von einander geschiedenen Abschnitten. 1. Allgemeine Einrichtung des Herzens.

Das gesammte Körpervenenblut, dem sich das in der Haut und Mundrachenhöhle arterialisirte Blut anschliesst, wird zunächst von einem besonderen, selbständiger Pulsation fähigen Abschnitt, dem *Sinus venosus*, aufgenommen, der es dem *Atrium dextrum* über-

giebt. Aus diesem gelangt es in den Raum des Ventrikels, der ein einheitlicher ist, und auch das in dem *Atrium sinistrum* gesammelte Lungenvenenblut aufnimmt. Beide Blutmassen, die des rechten wie die des linken Atrium, werden dann aus dem Ventrikel in den letzten Abschnitt des Herzens befördert, den *Bulbus cordis*, der sich dem Ventrikel anschliesst. An das Ende des *Bulbus cordis* setzt sich dann das Anfangsstück des arteriellen Gefässsystemes an, der zunächst einheitliche *Truncus arteriosus*, der sich bald in eine rechte und linke Hälfte theilt und aus einer jeden die Hauptstämme des grossen wie des kleinen Kreislaufes hervorgehen lässt.

Als Theile des Herzens sind somit zu unterscheiden: der *Sinus venosus*, der drei *Venae cavae* aufnimmt, das *Atrium dextrum*, in das der *Sinus venosus*, und das *Atrium sinistrium*, in das die *Vena pulmonalis* mündet, der *Ventriculus*, in den sich beide Vorhöfe öffnen, und der *Bulbus cordis*, der zwischen den Ventrikel und den *Truncus arteriosus* eingeschaltet ist.

2. Aeussere Gestalt des Herzens.

2. Aeussere Gestalt des Herzens.

Das Herz besitzt im Ganzen die Gestalt eines Kegels, der mit seiner Basis kopfwärts, mit seiner abgerundeten Spitze caudalwärts gerichtet, und der zudem in dorso-ventraler Richtung abgeplattet ist. Der Ventrikelabschnitt, der vor Allem die Kegelform bedingt, liegt direct caudal von dem Vorhofsabschnitt. Dem letzteren ist auf der Dorsalseite noch der *Sinus venosus* aufgelagert, während sich der *Bulbus cordis* um den rechten Umfang des Vorhofstheiles herum von der Dorsalseite her ventralwärts krümmt, um

Fig. 64.

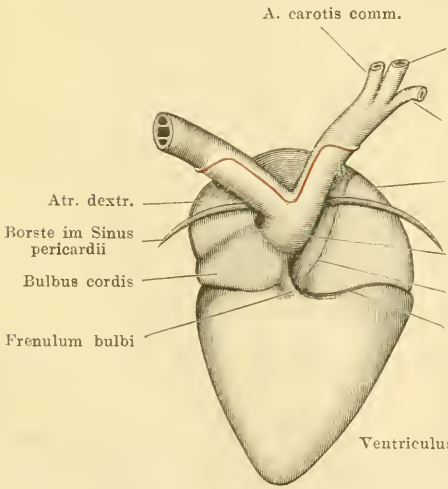

Herz von Rana esculenta, von der Ventralfläche. 3,5 mal vergrössert. Grenze des Pericardium an den beiden Trunci arteriosi roth. Durch den Sinus pericardii ist eine Borste geführt.

in den *Truncus arteriosus* überzugehen, der der Ventralfläche des Vorhofstheiles aufliegt.

Die craniale Grenze des Ventrikelabschnittes macht sich im ganzen Umfange des Herzens durch einen *Sulcus coronarius* bemerkbar. Auf der Ventralfläche, wo er ohne Weiteres sichtbar ist, trennt er den Ventrikeltheil von der linken Abtheilung des Vorhofsabschnittes, verläuft dann nach rechts weiter zwischen Ventrikel und *Bulbus cordis*, gelangt so auf die Dorsalfläche und bildet hier, links von dem *Bulbus cordis*, wieder die Grenze von Ventrikel und Vorhofsabschnitt. Dieses Stück wird jedoch von dem *Sinus venosus* überlagert und lässt sich erst nach Entfernung des letzteren in ganzer Ausdehnung erkennen (Fig. 67 a. S. 254). Der *Sulcus coronarius* umzieht die Basis, auf der sich der caudal von ihm gelegene Ventrikelkegel erhebt.

Fig. 65.

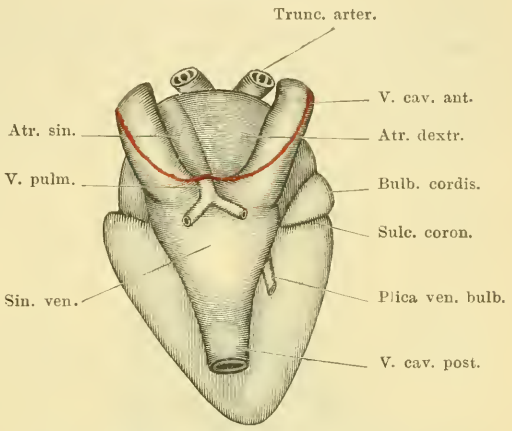

Herz von Rana esculenta, von der Dorsalfläche. 3,5 mal vergrössert. Sinus venosus prall gefüllt. Grenze des Pericards an den Venae cavae roth.

Der Ventrikeltheil ist bis auf eine kleine Stelle seiner Dorsalwand vom *Pericardium viscerale* überzogen und bietet eine ventrale und eine dorsale, dreieckig gestaltete Fläche, sowie zwei nach dem *Apex cordis* hin convergirende Kanten. Der *Apex cordis* liegt nicht der Mitte der Dreiecksbasis (d. h. des *Sulcus coronarius*) gegenüber, sondern ist etwas nach rechts verschoben. Die linke Ventrikelkante ist somit länger und verläuft schräger als die rechte, die kürzer ist und steiler zur Ventrikelbasis aufsteigt.

Die bereits erwähnte, durch ihr Verhalten zum Pericardium bemerkenswerthe kleine Stelle der dorsalen Ventrikelwand (Fig. 65) liegt rechts nahe dem *Sulcus coronarius;* von ihr aus geht eine röhrenförmige Fortsetzung des *Pericardium viscerale* frei durch das *Cavum pericardii* hindurch zur dorsalen Wand des Pericardialsackes: *Plica pro vena bulbi*, da sie die *Vena bulbi posterior* umschliesst. Cranial von dem *Sulcus coronarius* liegen der *Bulbus cordis* sowie der Vorhofsabschnitt des Herzens.

Der *Bulbus cordis* stellt ein röhrenförmiges Ansatzstück des Ventrikels dar, das schmal dem rechten hinteren Viertel der Ventrikelbasis entspringt. Von hier aus wendet sich das Bulbusrohr ventralwärts um den rechten Umfang des Vorhofsabschnittes herum, zunächst dem *Sulcus coronarius* eng anliegend, und zugleich an Umfang zunehmend. Auf die Ventralfläche des rechten Atrium gelangt, wendet es sich nach links und cranialwärts, steigt in dieser Richtung eine kurze Strecke weit vor dem rechten Atrium auf und geht dann durch eine deutliche Einschnürung in den *Truncus arteriosus* über. Der *Bulbus cordis* beschreibt also eine Schraubentour um den rechten Vorhof herum und besitzt somit in ganzer Länge eine dem Atrium zugekehrte, innere, und eine dem Atrium abgekehrte, äussere Wand. In der auf diesen beiden Wänden senkrechten Richtung ist das Rohr abgeflacht. Ausserdem ist es in seiner Mitte voluminöser, als an seinen beiden Enden. Die dem rechten Vorhof zugekehrte Wand des Bulbus ist mit dieser durch lockeres Bindegewebe verbunden (das die Verschiebung der Vorhofs- und Bulbuswand bei der Systole gestattet); das *Pericardium viscerale* geht von der äusseren freien Fläche des Bulbus cranial- und dorsalwärts zum rechten Atrium, caudal-ventralwärts zur Gegend des *Sulcus coronarius* und zur Ventralfläche des Vorhofsabschnittes. Der Uebergang an der letztgenannten Stelle erfolgt meist unter der Form einer vorspringenden Pericardialfalte: *Frenulum bulbi* (Brücke), das sich bald mehr nach der Ventrikelbasis, bald mehr nach der ventralen Vorhofswand herüberspannt.

Fig. 66.

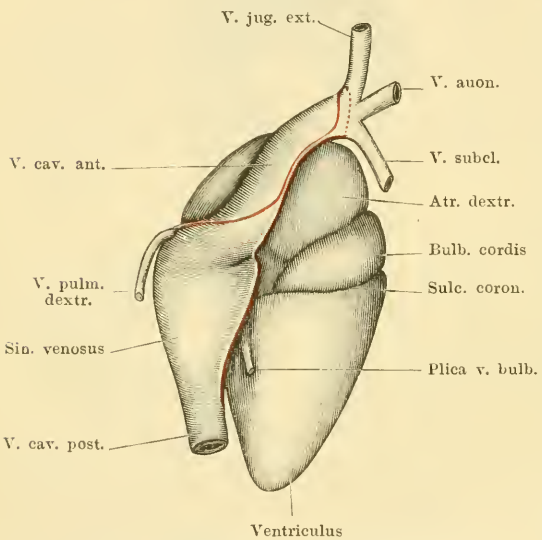

Herz von Rana esculenta, von der rechten Seite. 3,5 mal vergrössert. Sinus venosus prall gefüllt. Grenzen des Pericards am Sinus venosus und den Venae cavae roth.

Der *Truncus arteriosus* ist nur in seinem Anfangstheil einheitlich, weiterhin theilt er sich, noch vor dem rechten Atrium, in

zwei divergirende Stämme, einen *Truncus arteriosus dexter* und *sinister*, die sich dorsalwärts wenden und aus deren jedem schliesslich drei Arterien: *A. carotis communis*, *Aorta*, *A. pulmo-cutanea* hervorgehen. Die Hinterfläche des *Truncus* resp. der *Trunci* ist mit der ventralen Vorhofswand nicht verwachsen, sondern von ihr durch den *Sinus transversus pericardii* getrennt (Fig. 64, entsprechend der Sonde). Caudalwärts wird dieser abgeschlossen durch den Uebergang des Pericardium von der dorsalen Truncuswand auf die ventrale Vorhofswand.

Abgesehen von der ringförmigen Einschnürung, die den *Bulbus cordis* und *Truncus arteriosus* trennt, unterscheiden sich beide äusserlich noch dadurch, dass der Bulbus wie der Ventrikel und die Atrien durchscheinend ist, der Truncus weiss, wie eine Arterie; der Bulbus ferner eine runzelige, der Truncus eine glatte Oberfläche besitzt (Boas). Ausführlicher wird die Unterscheidung von *Bulbus cordis* und *Truncus arteriosus* später behandelt werden.

Der ebenfalls cranial vom *Sulcus coronarius* gelegene Vorhofsabschnitt wird dorsal vom *Sinus venosus*, rechts und vorn vom *Bulbus cordis* und *Truncus arteriosus* überlagert, ist somit nur theilweise am unversehrten Herzen zu übersehen. Die im Inneren ausgebildete Trennung in ein *Atrium dextrum* und ein *Atrium sinistrum* ist äusserlich nicht immer erkennbar. Am injicirten Herzen wird sie aber kenntlich durch einen *Sulcus longitudinalis*, dessen ventrale Hälfte schräg von cranial und links caudalwärts und nach rechts gerichtet über den Vorhofstheil verläuft und den *Sulcus coronarius* näher seinem rechten Ende trifft. An der Dorsalseite des Vorhofsabschnittes ist ein *Sulcus longitudinalis* nur in der cranialen Hälfte ausgebildet; sein caudales Ende stösst auf den vorderen Rand des *Sinus venosus*, der auch einen Theil der linken Hälfte des Vorhofsabschnittes überlagert. Der *Sulcus longitudinalis* entspricht der Befestigungslinie des *Septum atriorum* im Inneren.

Bei Betrachtung von der Ventralseite bietet der Vorhofsabschnitt noch einige Besonderheiten. Das dem linken Vorhof angehörige Stück ist wesentlich kleiner als das rechte, ungefähr dreieckig gestaltet, und vom *Pericardium viscerale* überzogen. Das grössere, dem rechten Vorhof angehörige Stück ist nur in beschränktem Maasse sichtbar, da es vom *Bulbus cordis* und *Truncus arteriosus* überlagert wird. Ein dreieckiges Stück des rechten Vorhofes kommt zwischen den divergirenden *Trunci arteriosi* beider Seiten zum Vorschein, ein ferneres, ebenfalls dreieckig gestaltetes Stück liegt rechts, zwischen dem *Bulbus* und dem *Truncus dexter*, frei zu Tage, und schliesslich

bleibt auch noch zwischen dem *Sulcus longitudinalis ventralis* und dem *Truncus arteriosus*, resp. seinem linken Theilaste, ein schmaler Streifen des rechten Vorhofes frei. Dass nur der *Bulbus cordis* mit der Vorhofswand verbunden, der *Truncus* aber von ihr durch den *Sinus transversus pericardii* getrennt ist, ward schon erwähnt.

Die Dorsalfläche des Vorhofsabschnittes wird durch den ihr aufgelagerten, im Ganzen dreieckig gestalteten *Sinus venosus* und die zu dessen drei Ecken tretenden Hohlvenen zum grossen Theil verdeckt. Ohne Weiteres ist aber cranial von dem Sinus ein Stück der dorsalen Wand des Vorhofsabschnittes zwischen beiden *Venae cavae anteriores* sichtbar, auf dem, wie schon bemerkt, gelegentlich ein *Sulcus longitudinalis dorsalis* die Grenze zwischen rechtem und linkem Atrium bezeichnet. Ebenso bleibt rechts von dem Sinus ein Stück des rechten, links von ihm ein Stück des linken Vorhofes unbedeckt.

Nur in einem beschränkten Gebiete sind jedoch die ventrale Sinuswand und die dorsale Wand des Vorhofsabschnittes wirklich mit einander verwachsen (Fig. 67); die peripheren Bezirke der ventralen Sinuswand heben sich vom Vorhof ab und ebenso sind die Endabschnitte der *Venae cavae* der Dorsalfläche des Herzens nur aufgelagert, ohne mit ihr verbunden zu sein. Die scharfe Grenze, längs der sich der Sinus vom Vorhofsabschnitt abhebt, kann als *Sulcus circularis* bezeichnet werden, wenn sie auch nicht gerade kreisförmig ist, sondern die Form eines Dreiecks mit abgerundeten Spitzen besitzt. Der *Sulcus circularis* läuft über die Dorsalwand des Vorhofsabschnittes ohne Respectirung der Grenze zwischen rechter und linker Hälfte, im Ganzen aber etwas nach rechts verschoben. Das von ihm umgrenzte dreieckige Feld ist das Gebiet, in welchem die Dorsalwand des Vorhofsabschnittes mit der Ventralwand des Sinus verwachsen ist. Trägt man bis zu diesem *Sulcus circularis* die Sinuswandungen ab, so sieht man, dass auch zwischen dem *Sulcus coronarius* und dem *Sulcus circularis* noch ein schmaler Streifen der Vorhofswand frei liegt. Der *Sulcus circularis* stellt die Linie dar, längs welcher der Uebergang des visceralen Pericardiums vom Vorhofsabschnitte auf den *Sinus venosus* erfolgt.

Der *Sinus venosus* ist ein dünnwandiger, geräumiger Sack von dreieckiger Form, dessen Ventralwand zum grössten Theil mit der Dorsalwand des Vorhofsabschnittes verwachsen ist. Die zwei cranio-lateralen Ecken setzen sich in die beiden *Venae cavae an-*

teriores, die caudale Ecke in die sehr weite *Vena cava posterior* fort. Ist der Sinus gefüllt, so bemerkt man jederseits die Trennung in einen vorderen und hinteren Abschnitt durch je eine Einziehung angedeutet. Ueber den vorderen Rand des *Sinus venosus* tritt die *Vena pulmonalis*, deren Endstück mit der Sinuswand verschmilzt. Das topographische Verhältniss des Sinus zum Vorhofsabschnitt fand bereits Erwähnung.

Bemerk. Die beiden als *Bulbus cordis* und *Truncus arteriosus* unterschiedenen Abschnitte wurden bisher meist als einheitliches Gebilde geschildert und entweder unter dem Namen *Truncus* oder *Bulbus arteriosus* zusammengefasst. Durch seinen Belag mit quergestreiften Muskelzellen giebt sich aber der *Bulbus cordis* als ein Abschnitt des Herzens zu erkennen, der somit von dem mit glatten Muskelzellen versehenen *Truncus* zu trennen ist. Es ist aus diesem Grunde auch der Ausdruck *Bulbus „arteriosus“* zu vermeiden, um so mehr, als bei den Knochenfischen in der That ein solcher *Bulbus arteriosus* sich am Anfangstheile des *Truncus arteriosus* findet und sich durch seinen Belag mit glatten Muskelzellen als zum *Truncus* gehörig erweist. Dass eben nicht alle „Bulbus“-artigen Anschwellungen am Uebergange des Ventrikels in den *Truncus arteriosus* bei den verschiedenen Vertebraten gleichwerthige Gebilde seien, hat 1866 Gegenbaur zum ersten Male ausgesprochen, und für die Amphibien speciell hat Boas die betreffenden Verhältnisse eingehend erörtert. Die Gegenbaur'sche Nomenclatur ist aber eine etwas andere, insofern sie einen *Conus arteriosus* und einen *Bulbus arteriosus* unterscheidet. Der *Conus arteriosus* ist ein Abschnitt des Herzens, der bei Selachiern und Ganoiden hoch entwickelt, bei Reptilien, Vögeln, Säugern rückgebildet ist. Der *Bulbus arteriosus* ist eine Anschwellung am Truncusanfang. Boas folgt dieser Nomenclatur und nennt demnach auch am Froschherzen den oben als *Bulbus cordis* bezeichneten Abschnitt: *Conus arteriosus*. Mit Recht hat aber neuerdings A. Langer darauf hingewiesen, dass einerseits der dem *Conus arteriosus* der Anamnier entsprechende Herzabschnitt in der Embryologie der Amnioten schon lange den Namen *Bulbus arteriosus* oder *Bulbus aortae* führe, sowie dass andererseits Gegenbaur selbst ursprünglich die Bezeichnung *„Conus arteriosus“* vom Menschenherzen hernahm, dass aber der *Conus arteriosus* des Menschenherzens nichts mit dem *Conus arteriosus* der Anamnier zu thun hat. Als Ausweg aus diesem Dilemma hat A. Langer vorgeschlagen, für beide homologe Gebilde, den *Conus arteriosus* der Anamnier, wie den *Bulbus* der Amnioten, den Ausdruck *„Bulbus cordis“* zu gebrauchen — ein Vorschlag, dem ich hinsichtlich des Froschherzens oben gefolgt bin.

3. Die einzelnen Abschnitte des Herzens und ihre Innenräume.

3. Die einzelnen Abschnitte des Herzens und ihre Innenräume.

a) *Sinus venosus* (Fig. 67 a. f. S.).

a) Sinus venosus.

Der *Sinus venosus* entsteht aus der Vereinigung der drei Hohlvenen, von denen die beiden vorderen, *Venae cavae anteriores* (s. *superiores*), in die beiden lateral-vorderen Ecken, die *Vena cava*

posterior (s. *inferior*) in die hintere Spitze des im Ganzen dreieckigen Raumes einmünden.

Die Ventralwand des *Sinus venosus* ist mit der Dorsalwand des Vorhofsabschnittes verwachsen in dem von dem *Sulcus circularis* begrenzten Bezirke, der zum Theil dem rechten, zum Theil dem linken Atrium angehört. Diese beiden Hälften liegen nicht in einer Ebene, sondern sind entsprechend der Grenze zwischen rechtem und linkem Atrium derart gegen einander geknickt, dass die rechte Hälfte in der frontalen Ebene liegt, die linke aber gegen sie etwas ventralwärts abweicht.

Fig. 67.

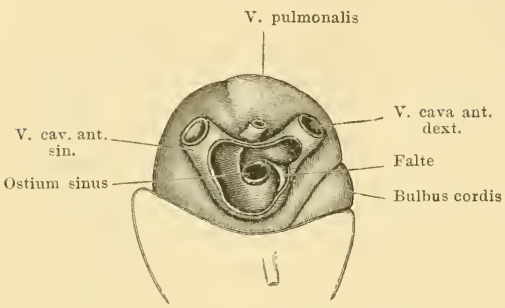

Sinus venosus, von der Dorsalseite eröffnet.

Bidder hebt hervor, dass es aus diesem Grunde ganz unmöglich ist, eine Ligatur „genau" um die Grenze von Hohlvenensinus und Vorhofstheil anzulegen, oder den venösen Sinus „vor seinem Uebergange in den Vorhof" zu unterbinden.

An der Einmündungsstelle der rechten *V. cava anterior* in den Sinus findet sich eine hohe sichelförmige endocardiale Falte, die von der ventralen und caudalen Wand vorspringt und ihren scharfen freien Rand medial- und cranialwärts kehrt. Sie liegt dicht am rechten Umfange des *Ostium sinus*, und lenkt den Blutstrom der *V. cava anterior dextra* an der cranialen Sinuswand entlang, verhindert also, dass das Blut der rechten Hohlvene direct auf das *Ostium venosum sinus* zuströmt. Andererseits wird sie bei der Sinussystole das Rückströmen des Blutes in die rechte *Cava anterior* verhindern. An der linken vorderen, sowie an der hinteren Hohlvene fehlen Klappenbildungen, und das Rückströmen des Blutes wird somit wohl nur durch die Ringmusculatur verhindert.

Das *Ostium venosum sinus*, d. h. die Einmündung des Sinus in das *Atrium dextrum*, stellt eine meist quer-ovale, häufig indessen auch mehr kreisförmige Oeffnung in der dem Sinus und dem rechten Atrium gemeinsamen Wandstrecke dar. Auf den Sinus bezogen liegt sie in dessen cranialem und rechtem Abschnitt, im rechten Atrium mündet sie hart neben dem Septum, das ihre linke Begrenzung bildet. Am linken Umfange des *Ostium sinus* biegt also die Sinuswand in das *Septum atriorum* um. Am cranialen und caudalen Umfange des

Ostium sinus finden sich im Atrium zwei Sinusklappen, die das Rückstauen des Blutes bei der Vorhofssystole verhindern (s. *Atrium dextrum*). Das Verhalten der *V. pulmonalis* zum *Sinus venosus* erfordert noch eine besondere Erwähnung. Die beiden Lungenvenen, die rechte und die linke, vereinen sich hinter dem *Sinus venosus* zu einem kurzen gemeinsamen Lungenvenenstamm, der mit der cranialen Wand des Sinus verschmilzt und mit ihr ventral- und caudalwärts zur Rückwand des linken Vorhofes verläuft. In diesen erfolgt die Einmündung unter schräger Durchbohrung der Wand.

b) Vorhofstheil (Figg. 68 u. 69). b) Vorhofstheil.

Die eigentliche Gestalt des Vorhofsabschnittes, sowie die Art seiner Verbindung mit dem Ventrikeltheil kann am unversehrten

Fig. 68.

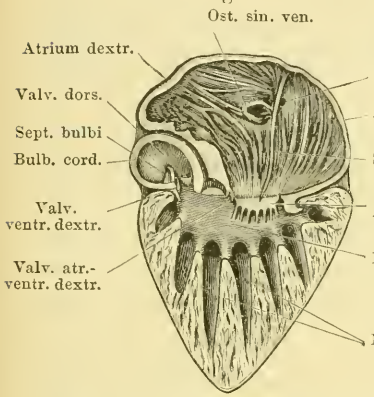

Fig. 69.

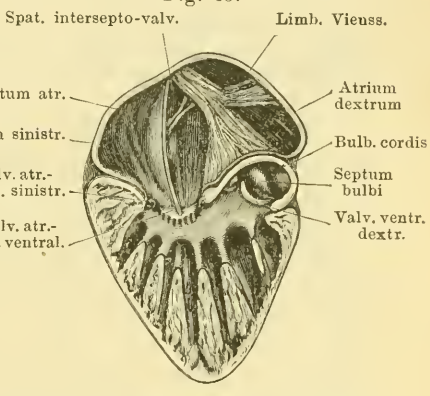

Fig. 68. Herz, durch einen Frontalschnitt geöffnet. Hintere (dorsale) Hälfte, von vorn gesehen.
Fig. 69. Herz, durch einen Frontalschnitt geöffnet. Vordere (ventrale) Hälfte von hinten gesehen.
(Bemerk. Die Schnittflächen in den Figg. 68 und 69 passen nicht genau auf einander; jede Herzhälfte ist noch durch besondere Abtragungen hergerichtet worden.)

Herzen nicht erkannt werden. Hierzu führen entweder Schnitte oder aber Präparation nach Entfernung des Pericardialüberzuges. Es ergiebt sich dabei, dass der Vorhofstheil, der sich scheinbar auf der breiten Basis des Ventrikels direct erhebt, thatsächlich gegen die Mitte der Ventrikelbasis hin von allen Seiten her stark zusammengeschnürt ist, so dass nur im Umkreise des verhältnissmässig kleinen, inmitten der Ventrikelbasis gelegenen *Ostium atrio-ventriculare* ein organischer Zusammenhang des Ventrikel- und Vorhofsabschnittes besteht. Der Vorhofsabschnitt bietet somit eine gewisse Aehnlichkeit mit einer weichen Mütze, deren Deckel über relativ kleiner Oeffnung breit ausladet. Dabei ist er derart gegen die Ventrikelbasis angedrückt, dass er sich auf dieser bis zu ihrem Rande ausbreitet. Nur am rechten

Umfange wird er von der eigentlichen Ventrikelbasis durch den Bulbus cordis abgedrängt, der demnach von unten und rechts her die Wand des rechten Atrium einbuchtet und die schräge, zum Ostium abfallende Stellungsrichtung derselben bedingt. Aber auch von allen anderen Seiten her fallen die Vorhofswände gegen das *Ostium atrio-ventriculare* hin ab. Der *Sulcus coronarius* und das *Ostium atrio-ventriculare* liegen nicht in gleicher Ebene, sondern das Ostium liegt erheblich tiefer (weiter caudalwärts); die Ventrikelbasis ist nicht eben, sondern von ihrem Rande her gegen das Ostium hin trichterförmig abfallend, und die basalen Abschnitte der vom *Bulbus cordis* frei gelassenen Vorhofspartien werden somit von den peripheren basalen Partien des Ventrikelkegels umgeben (Figg. 68, 69).

Die Verbindung der einander zugekehrten Wände der verschiedenen Herzabtheilungen (Vorhofswand, Ventrikelbasis, Bulbus) ist eine lose und geschieht durch lockeres Bindegewebe, das an der Herzoberfläche durch den Pericardialüberzug abgeschlossen wird. Ventral, links, dorsal reicht es bis an den *Sulcus coronarius*.

Der Innenraum des Vorhofstheiles besitzt, der Form des ganzen Abschnittes entsprechend, die Gestalt eines Trichters, dessen Ausflussöffnung durch das *Ostium atrio-ventriculare* gebildet wird. Dieser Innenraum ist aber durch ein *Septum atriorum* in zwei Hälften getheilt, das grössere *Atrium dextrum* und das kleinere *Atrium sinistrum*. Das *Septum atriorum* stellt eine durchaus solide, undurchbrochene Wand dar, die, etwas nach links hin ausgebogen, von der ventralen zur dorsalen Wand des Vorhofsabschnittes ausgespannt ist. Ihre Stellung ist nicht genau sagittal, sondern geht von dorsal und rechts nach ventral und links. Die Befestigung des Septum an der ventralen Wand des Vorhofsabschnittes liegt, entsprechend dem *Sulcus longitudinalis ventralis*, links vom *Bulbus cordis* und *Truncus arteriosus*. Das *Septum atriorum* hört über der Atrio-Ventricularöffnung mit freiem, scharfem, caudalwärts concavem Rande auf und theilt dadurch auch diese Oeffnung in zwei Hälften, eine rechte und eine linke. Der genannte freie Rand ist, wegen der Convergenz der ventralen und dorsalen Vorhofswand, in der sagittalen Richtung nur sehr kurz; die beiden Fusspunkte des durch ihn gebildeten Bogens befestigen sich an den beiden Atrioventricularklappen, die an der Dorsal- und Ventralfläche des Ventrikels liegen (Fig. 74).

Atrium dextrum.

Das *Atrium dextrum* ist erheblich weiter als das *Atrium sinistrum*. Sein Innenraum ist zwar ein einheitlicher, bietet aber mehrere durch

Ein- und Ausbuchtungen der Wände bedingte Recessus. So sind die Partien der Ventralfläche des rechten Atrium, über die der *Bulbus cordis* und der *Truncus arteriosus* mit seinen beiden Theilästen hinweggeht, stark nach innen vorgebuchtet und bilden so gegen das Lumen einspringende Erhebungen. Die durch den Bulbus selbst hervorgebrachte wird durch die des linken *Truncus arteriosus* fortgesetzt und bildet so die erste Andeutung eines *Limbus Vieussenii* (Fig. 69). Zwischen diesem Limbus und dem *Septum atriorum* findet sich ein Recessus: das *Spatium intersepto-valvulare* von Röse (entsprechend Born's *Spatium interseptale* s. *Sp. intervalvulare* beim Säugethierherzen). Die Lage dieses Raumes ist äusserlich markirt durch den Streifen der ventralen Vorhofswand, der zwischen dem *Sulcus longitudinalis ventralis* einerseits und dem *Bulbus cordis* und *Truncus arteriosus* andererseits liegt. Ein zweiter Recessus dringt aussen von dem *Limbus Vieussenii*, ein dritter zwischen den beiden divergirenden Theilästen des *Truncus arteriosus* ventralwärts. In der Dorsalwand des rechten Atrium findet sich dicht neben dem *Septum atriorum* die Oeffnung des *Sinus venosus: Ostium sinus venosi.* Sie besitzt, wie schon erwähnt, meist die Form eines quer-ovalen Spaltes, kann jedoch auch, entsprechend ihrem augenblicklichen Zustande, etwas anders gestaltet sein. Ihre Richtung ist ziemlich genau quer zur Längsaxe des Herzens, das mediale Ende ist manchmal wenig nach abwärts (ventrikelwärts) geneigt. Der spitze Pol des Ovales liegt rechts, der stumpfe links; der letztere wird durch das Septum gebildet. An der Sinusmündung finden sich zwei dünnhäutige, sichelförmige Sinusklappen (*Valvulae ostii sinus*), eine craniale (cranial-mediale) und eine caudale (caudal-laterale). Am rechten Umfange des *Ostium sinus* stossen sie unter Bildung eines spitzen Winkels zusammen, links dagegen geht eine jede für sich auf das *Septum atriorum* über, das hier an der Begrenzung des *Ostium sinus* Antheil gewinnt. Die craniale Klappe greift dabei über die caudale hinweg; die Muskelfasern, die ihr anliegen, setzen sich in den *Fasciculus sagittalis* des Vorhofsseptum fort. Die caudale Klappe greift nicht so weit auf das Septum hinauf; ihre Muskelfasern biegen sehr bald in die absteigende Richtung des *Fasciculus longitudinalis dorsalis* am Vorhofsseptum um. Am rechten Vereinigungswinkel beider Klappen setzen Muskeltrabekel an, die von rechts her an der dorsalen Vorhofswand entlang laufen und einen *M. tensor valvularum* bilden, dessen Contraction zum Schluss der Oeffnung beitragen wird.

Atrium sinistrum.

Das linke Atrium ist erheblich kleiner als das rechte. In ihm findet sich die Einmündung des unpaaren Lungenvenenstammes. Dieselbe liegt dicht neben dem *Septum atriorum*, etwas weiter cranial, als die Einmündung des *Sinus venosus* im rechten Atrium, und stellt eine schräge, gegen das Septum gerichtete Oeffnung dar. Eigentliche Klappen sind an dem *Ostium venae pulmonalis* nicht vorhanden, doch bildet wegen der schrägen Durchbohrung der linke Umfang der Oeffnung eine vorspringende Lippe, in der ringförmig die Oeffnung umziehende Muskelfasern eingelagert sind. Die rechte Hälfte dieses Sphincters liegt in der Anheftungslinie des Septum an der dorsalen Vorhofswand; seine Contraction, zusammen mit dem Umstande, dass die Pulmonalvene die Vorhofswandung schräg durchbohrt, wird deren Mündung bei der Vorhofssystole zu verschliessen im Stande sein.

c) Ventrikelabschnitt.

c) Ventrikelabschnitt.

Der Ventrikelabschnitt besitzt keine compacte Muskelwand und somit auch keinen grossen einheitlichen Hohlraum. Statt compacter Muskelwände ist überall ein Balkenwerk von Muskelfasern vorhanden, das mit Endocard ausgekleidete Lücken und Spalten zwischen sich lässt. Jedoch ist dieses cavernöse Gewebe nicht so gleichförmig durch den ganzen Ventrikelabschnitt verbreitet, dass dadurch ein einfach schwammiger Bau desselben bedingt würde, sondern es bildet eine Anzahl festerer Wände, die durch grössere Zwischenräume getrennt sind. So lassen sich, der Grösse nach, Räume mehrerer Kategorien unterscheiden. — Ein grösserer einheitlicher Raum erster Ordnung (Hauptkammer) besteht nur an der Ventrikelbasis, wo er sich von links nach rechts gegen das *Ostium arteriosum* weiter werdend hinzieht. In den linken Abschnitt dieser Hauptkammer münden die beiden *Ostia atrio-ventricularia*, aus dem rechten Abschnitt geht der *Bulbus cordis* hervor. Gegen die Herzspitze hin führen aus der Hauptkammer spaltförmige Oeffnungen in die Nebenkammern des Ventrikels und ihre Ausbuchtungen. Im Uebrigen aber wird die dorsale und ventrale Wand der Hauptkammer von einem gleichmässig glatten zusammenhängenden Endocardüberzug bekleidet. Der grössere caudale Abschnitt des Ventrikelkegels wird durch sagittal gestellte Wände in acht bis zehn spaltförmige Räume zweiter Ordnung, Nebenkammern, getheilt. Sie münden in die Hauptkammer zwischen den scharfen concaven Rändern der Scheidewände. Auch diese Scheide-

wände sind aber nicht solide, sondern bestehen aus dem schon erwähnten Muskelbalkenwerk, welches kleinere intraseptale Spalten und Lücken formirt. Diese münden unregelmässig auf beiden Flächen der Scheidewände aus, die somit — im Gegensatz zu den frontalen Wänden der Hauptkammer — keinen zusammenhängenden Endocardüberzug besitzen.

Haupt- und Nebenkammern nehmen den centralen Theil des Ventrikelkegels ein. Sie werden von einem peripheren Mantel umgeben, in dem die Regelmässigkeit in der Anordnung der Hohlräume und der trennenden Muskelbalken verloren geht. Die Scheidewände verbreitern sich gegen die Herzoberfläche hin und fliessen dadurch zusammen, die Muskelbalken, aus denen sie gebildet werden, treten in Austausch, die intraseptalen kleineren Räume in Communication, so dass ein unregelmässiges schwammiges Balken- und Maschenwerk zu Stande kommt. Die Spalten dieses corticalen Balkenwerkes dringen bis an die Herzoberfläche vor, wo es stellenweise sogar zur Berührung von Endocard und Pericard kommt. Von einem gleichen Balkenwerk werden auch die dorsale und ventrale Wand der Hauptkammer gebildet, die in Folge der geringen sagittalen Ausdehnung der Hauptkammer sehr dick sind, sowie der Randtheil der Ventrikelbasis, der ringförmig die Basis des Vorhofstheiles umgiebt. Die Eingänge zu diesem peripheren Hohlraumsystem der Ventrikelbasis liegen in den Nebenkammern, unterhalb der freien Ränder der Kammerscheidewände; sie erscheinen hier als ziemlich scharf begrenzte rundliche Löcher, die gegen die Peripherie und zugleich aufwärts führen. Kann man die Hauptkammer als einen Raum erster, die Nebenkammern als Räume zweiter Ordnung bezeichnen, so sind die intraseptalen und die peripheren (corticalen) Spalten Räume dritter Ordnung. Alle Spalten und Hohlräume stehen in Communication und sind somit alle dem Blute zugänglich.

An dem *Ostium atrio-ventriculare* finden sich vier dickwandige Klappen (*Valvulae atrio-ventriculares*). Die beiden hauptsächlichsten und grössten sitzen am ventralen und dorsalen Umfange des Ostium und werden durch das *Septum atriorum*, das sich an ihre Mitte ansetzt, je in eine kleinere linke und eine grössere rechte Hälfte getheilt. Am rechten und linken Umfange des *Ostium atrio-ventriculare* findet sich daneben noch je eine besondere, kleinere Klappe. Sie sitzen etwas weiter cranial, als die dorsale und ventrale; die linke, kleinste, ist etwas ventralwärts verschoben. Die Klappen

haben den Charakter von dicken Taschenklappen und stellen Bildungen des Endocards dar. Jede besitzt einen angewachsenen Rand und einen freien, der unegal gezackt ist. Zu letzterem und zu der ganzen Unterfläche der Klappe gehen Fäden von der Ventrikelwand aus. An der Unterfläche der beiden Haupttaschenklappen ist die Ventrikelwand nischenartig ausgebuchtet.

d) Bulbus cordis.

d) *Bulbus cordis.*

Die innere Einrichtung des *Bulbus cordis* ist für die Circulationsverhältnisse beim Frosch von allergrösster Wichtigkeit, da durch

Fig. 70.

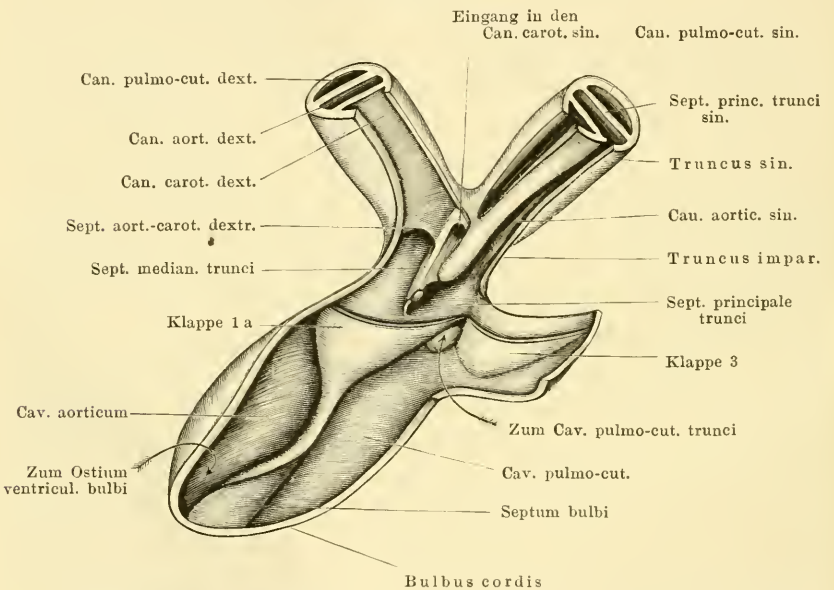

Inneres des Bulbus cordis und des Truncus arteriosus. Von der Ventralseite her. Die Spitze des Pfeiles, der zum Cavum pulmo-cutaneum trunci zeigt, liegt gerade auf der Klappe 2, an der Dorsalwand dieses Cavum.

sie die zweckentsprechende Vertheilung der beiden im Ventrikel neben einander befindlichen Blutarten ermöglicht wird.

Dicht über dem *Ostium ventriculare bulbi*, das cranial- und ventralwärts blickt, finden sich zunächst drei Taschenklappen (Bulbus-Eingangsklappen), dazu bestimmt, den Rückfluss des Blutes aus dem Bulbus in den Ventrikel bei der Bulbussystole zu verhindern. Sie kehren demnach ihre freien Ränder bulbuswärts, sind ziemlich breit, und an ihren der Bulbuswand zugekehrten Flächen mit dieser durch bindegewebige Fäden verbunden. Angeordnet sind

sie derart, dass man eine links und ventral, eine rechts und ventral, sowie eine dorsal sitzende unterscheiden kann (Figg. 68, 69).

Der Raum des Bulbus wird alsdann in ganzer Länge durch eine Scheidewand, *Septum bulbi*, unvollkommen in zwei Abtheilungen getheilt, ein *Cavum aorticum* und ein *Cavum pulmo-cutaneum*. Entsprechend der schraubenförmigen Drehung des Bulbus liegen beide Räume zunächst, d. h. dicht über dem *Ostium bulbi*, in dorso-ventraler Richtung vor einander: das *Cavum aorticum* dorsal von dem *Cavum pulmo-cutaneum* (Fig. 69). Je mehr der Bulbus aber an die Ventralfläche des Herzens gelangt, um so mehr gelangt das *Cavum pulmo-cutaneum* an die linke Seite des *Cavum aorticum*, bis schliesslich in Folge des eigenthümlichen Verhaltens des *Septum bulbi* am Bulbusausgange der Aortenraum ventral von dem *Cavum pulmo-cutaneum* zu liegen kommt (Fig. 70).

Das *Septum bulbi* (Spiralfalte) ist eine dicke und kräftige Leiste, die am ventralen Umfange des *Ostium ventriculare bulbi* beginnt und sich kopfwärts bis zu dem cranialen Bulbusende hinzieht. Sie besitzt eine angeheftete Basis und einen freien Rand. Die Anheftungslinie ihrer Basis entspricht ungefähr der Axe der Spirale, die der ganze Bulbus beschreibt, und verläuft fast in ganzer Länge über die dem Atrium zugekehrte (innere) Bulbuswand, sitzt also in dem cranialen Endgebiete des Bulbus an der dorsalen, weiter caudal aber an der linken Bulbuswand. Schliesslich aber geht im Grunde des Bulbus, den man geradezu als *Fundus bulbi* bezeichnen kann, der Ursprung des Septum von der linken auf die ventrale Bulbuswand über, zieht also ventral von dem *Ostium ventriculare bulbi* vorbei und endet im Grunde der rechten ventralen Ostiumklappe (Figg. 68, 69).

Das Septum selbst erreicht die gegenüberliegende, dem Atrium abgekehrte Bulbuswand nicht. Sein freier Rand beginnt an dem hinteren Endpunkte der Basislinie (Fig. 69), steigt schräg nach links auf und setzt sich als freie Längskante fort. In ihrem caudalen Abschnitte ist diese nach rechts, in ihrem cranialen nach links hin umgelegt. Dieser nach links umgelegte Septumrand geht schliesslich vermittelst einer Verdickung in eine grosse Klappe, Klappe 1 des Bulbusausganges, über, deren freier Rand sich mit der linken Bulbuswand verbindet. Da zugleich das Septum selbst, am cranialen Ausgange des Bulbus, breit mit dessen rechter Wand verschmilzt, so ist eine erneute Umlagerung der beiden Abtheilungen des Bulbusraumes

erzielt: das *Cavum pulmo-cutaneum* ist an die dorsale Seite des *Cavum aorticum* gelangt.

Besondere Beachtung erfordern nun die Verhältnisse im cranialen Bulbusabschnitt. Auch hier finden sich drei Taschenklappen (Bulbus-Ausgangsklappen), die nach dem Sitz ihrer Basen als rechte (Klappe 1, Boas), dorsale (Klappe 2) und ventrale (Klappe 3) unterschieden werden (Fig. 71). Klappe 1 ist die grösste, Klappe 2 die kleinste. Die Endpunkte der freien Ränder von Klappe 1 und 2 berühren sich an der dorsalen Bulbuswand, die von Klappe 1 und 3 ebenso rechts an der ventralen Bulbuswand; die linken Endpunkte der freien Ränder von Klappe 2 und 3 kommen nicht genau zur Berührung, sondern werden dadurch getrennt, dass zwischen ihnen die Mitte des freien Randes der Klappe 1 an der

Fig. 71.

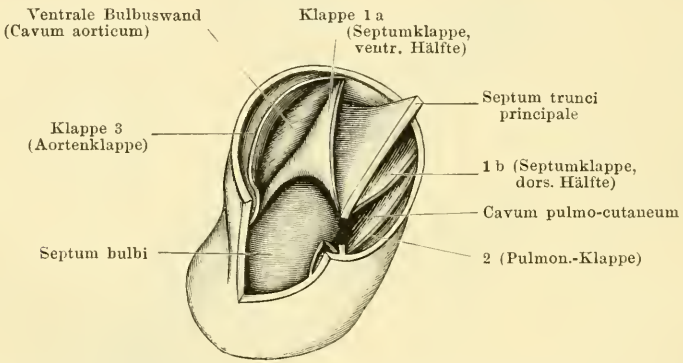

Cranialer Ausgang des Bulbus cordis. Der Truncus arteriosus ist abgeschnitten; nur ein Theil des Septum principale stehen gelassen. Der Bulbus auf der linken Seite aufgeschlitzt, der Schnitt geht durch das Ende der Klappe 3. Ausserdem ist das Septum principale nahe seiner Anheftungsstelle an der linken Bulbuswand durchgeschnitten, und die dorsale Bulbuswand nach links zurückgebogen. Man blickt von links her auf das Bulbus-Septum und in die beiden Räume des Bulbus.

linken Bulbuswand angewachsen ist. Diese grosse Klappe 1 ist durch verschiedene Besonderheiten complicirt: einmal durch enge Beziehungen zum *Septum bulbi*, ferner dadurch, dass ihr freier Rand mit der linken Bulbuswand eine Verwachsung eingegangen ist, und schliesslich noch dadurch, dass ihr cranialwärts offener Innenraum durch eine horizontale Scheidewand, das *Septum principale*, in zwei Räume, einen dorsalen und einen ventralen, sie selbst also in zwei Halbklappen (dorsal: 1a, ventral: 1b) getheilt wird.

Die Beziehungen der Gesammtklappe 1 zum *Septum bulbi* bestehen darin, dass die Tasche in grösster Ausdehnung dem Septum ansitzt und nur mit dem

vordersten Theile ihres ventralen und dorsalen angehefteten Randes an die Bulbuswand selbst gelangt.

Gegen den cranialen Ausgang des Bulbus hin rückt die Basislinie des Septum an der dorsalen Bulbuswand immer mehr nach rechts, und damit nähert sich das Septum selbst immer mehr der rechten Bulbuswand, bis es sich schliesslich breit an dieselbe anlegt und mit ihr verschmilzt (Figg. 72, 73). Sein nach links umgelegter Rand geht in die grosse Taschenklappe 1 über; seine eigene directe

Fig. 72.

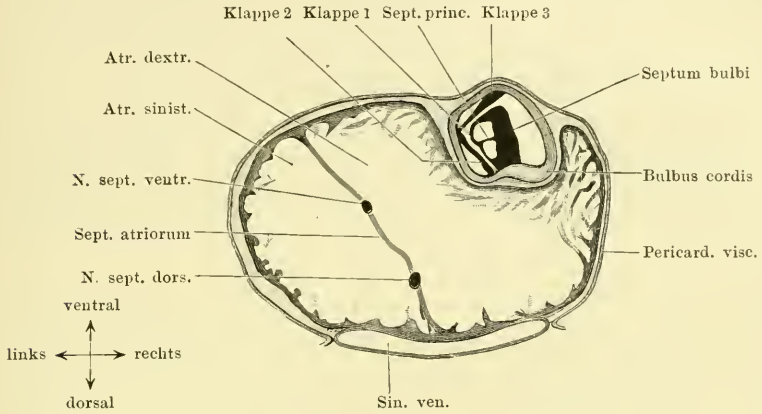

Querschnitt des Herzens, entsprechend der unteren Hälfte des Vorhofsabschnittes. Etwas schematisirt. 7,5mal vergrössert.

Fortsetzung bildet die dicke ventrale Wand der Tasche (Figg. 72, 73a und b); sie gelangt durch die Verwachsung des *Septum bulbi* mit der rechten Bulbuswand mit ihrer Basis an diese Bulbuswand selbst. Die schwächere dorsale Wandhälfte der Tasche 1 wurzelt am Uebergange des *Septum bulbi* in die dorsale

Fig. 73.

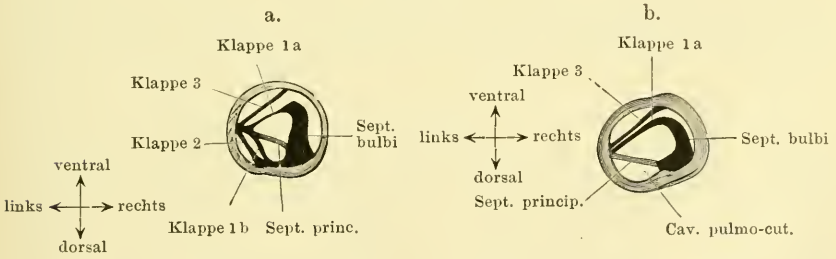

Zwei weitere Querschnitte durch den Bulbus cordis. Etwas schematisch. a. Durch die Verwachsungsstelle der drei Bulbus-Ausgangsklappen an der linken Bulbuswand. b. Dicht unter dem Truncus arteriosus. (Die linke Hälfte des Schnittes hat bereits den Truncus getroffen.) Die Orientirung der Schnitte ist dieselbe, wie in Fig. 72, man blickt also von oben (vom Kopfe her), entgegen der Stromrichtung im Bulbus, in diesen hinein.

Bulbuswand, und geht auch erst weiter cranial auf diese selbst über. Caudalwärts dehnt sich die Gesammtklappe 1 sehr weit am *Septum bulbi* aus und ihre beiden Wandhälften gehen schliesslich, unter immer abnehmender Höhe des Taschenraumes, vermittelst einer Verdickung in das Septum selbst über.

Das *Septum principale* setzt sich bis in den Grund der Tasche fort; es spannt sich hier von der Mitte des *Septum bulbi* nach links zur Mitte der gegenüberliegenden freien Klappenwand, und theilt diese in eine dorsale und ventrale Hälfte. Weiter vorn rückt die rechte Befestigung des *Septum principale* immer näher an die Basis des *Septum bulbi*. Die linke Befestigungslinie gelangt von der Mitte der freien Klappenwand an die linke Bulbuswand entsprechend der Stelle, an der die Mitte des freien Klappenrandes angewachsen ist.

Aus dem Raume des Bulbus geht so das *Septum principale* in den des *Truncus arteriosus* über, wo es zwischen rechter und linker Wand ausgespannt ist. Hier setzt es die Scheidung fort, die im Gebiete des Bulbusausganges durch die ganze Klappe 1 bedingt war: die in einen dorsalen und einen ventralen Raum, von denen der dorsale die Fortsetzung des *Cavum pulmo-cutaneum*, der ventrale die Fortsetzung des *Cavum aorticum bulbi* bildet. Dadurch wird zugleich die kräftigere Klappenhälfte 1a dem *Cavum aorticum*, die schwächere Hälfte 1b dem *Cavum pulmo-cutaneum* zugetheilt.

Wie schon bemerkt, besitzt aber jedes dieser Cava am Bulbusausgange noch eine eigene Klappe: das *Cavum pulmo-cutaneum* die Klappe 2 an der dorsalen, das *Cavum aorticum* die Klappe 3 an der ventralen Bulbuswand (Figg. 70, 71, 73). Ihre angehefteten Ränder berühren sich links in grosser Ausdehnung, da sie hier ziemlich genau longitudinal verlaufen. Der rechte angeheftete Rand der Klappe 3 verläuft sehr schräg aufsteigend; der rechte Rand der Klappe 2 befestigt sich rechts neben dem *Septum bulbi* an der dorsalen Bulbuswand.

Var. In zwei Fällen beobachtete Boas, dass das *Septum principale* nicht bis in den Grund der Klappe 1 herabreichte, sondern vorher aufhörte. Die Klappe war hier also ungetheilt. Derselbe Autor beobachtete einmal bei *Rana fusca* eine vierte rudimentäre Bulbusausgangsklappe zwischen Klappe 1 und 3.

Zur Function. Für den Blutkreislauf hat das Verhalten des *Septum bulbi* am *Ostium ventriculare bulbi* die grösste Bedeutung. Durch die rückwärtige Verlängerung des *Septum bulbi* vor dem *Ostium ventriculare bulbi* bis zu der rechten Ostiumklappe wird der Zugang von dem *Ostium ventriculare bulbi* in das *Cavum pulmo-cutaneum* sehr verengert. Das *Ostium bulbi* führt zunächst nur in das *Cavum aorticum*, und nur diesem kommen die drei Ostiumklappen zu. Der Blutstrom, soll er in das *Cavum pulmo-cutaneum* gelangen, muss um den scharfen Rand des Septum herum, sei es um dessen dorsalwärts gekehrtes, zur Basis abfallendes Anfangsstück, sei es über die freie Längskante des Septum in dessen weiterem Verlaufe.

Von der Höhe des Abstandes zwischen dem freien Septumrande und der gegenüberliegenden Wandpartie des Bulbus wird also die Leichtigkeit resp. Möglichkeit des Bluteintrittes in das *Cavum pulmo-cutaneum* abhängen. Dieser Abstand variirt mit dem Füllungs- und Contractionszustande des Bulbus. Bei

gefülltem Bulbus beträgt die Höhe der Septumleiste ungefähr $^2/_3$ des Bulbusdurchmessers, bei erschlafftem, leerem Bulbus ungefähr $^4/_5$, und bei Contraction des Bulbus, wobei sich die Bulbuswände nach der Basis des Septums als der relativ festesten Wandpartie zusammenziehen, kommen die äussere Bulbuswand und der freie Rand des Septum zur Berührung, so dass alsdann das *Cavum aorticum* und das *Cavum pulmo-cutaneum bulbi* völlig von einander getrennt sind und das *Cavum pulmo-cutaneum* hinten blind endigt, ohne Communication mit dem *Ostium ventriculare bulbi*. Die Bedeutung dieses Verhaltens wird später im Zusammenhange mit der Darstellung der Kreislaufsmechanik erörtert werden (s. S. 281).

4. Structur der Herzwände.

4. Structur der Herzwände.

Die Wandungen der verschiedenen Herzabschnitte bestehen aus den typischen drei Schichten: Endocardium, Myocardium, Epicardium (viscerales Blatt des Pericardium). Von diesen drei Schichten ist das Myocardium die bedeutendste und wichtigste und für das Verhalten der übrigen Schichten bis zu einem gewissen Grade maassgebende.

Myocardium.

Die für alle Herzabschnitte charakteristischen histologischen Elemente sind die quergestreiften Muskelzellen (Weismann 1861). Sie sind beim Frosch langgestreckt, spindelförmig, meist einkernig, mit Verästelungen versehen. Im Ventrikel unterscheidet Pohl-Pincus zweierlei, wesentlich durch ihre Kerne unterschiedenen Arten dieser Elemente: eigentliche Herzmuskelfasern (Kerne linsen- oder eiförmig, Verhältniss der Breite zur Länge des Kernes ca. 1:2), und Gefässmuskelfasern (Kerne stäbchenförmig, Verhältniss von Breite zu Länge ca. 1:8 bis 1:6). Die letzteren sollen in den dünnen Trabekeln prävaliren, und somit die Füllung der feinen Spalten (Nährspalten) bis zu einem gewissen Grade selbständig zu reguliren im Stande sein.

Unter einander werden die Muskelzellen entweder zu mehr zusammenhängenden compacteren Lagen verbunden, oder aber sie bilden — und dies ist das bei Weitem vorherrschende Verhalten — Stränge und Bündel, die netzförmig unter einander anastomosiren und Maschenräume zwischen sich lassen. Doch ist auch der Hauptverlauf dieser anastomosirenden Netzbalken ein bestimmt gerichteter.

a) *Sinus venosus.*

In den drei *Venae cavae*, die den *Sinus venosus* bilden, werden gegen den Sinus hin die glatten Längsmuskelzellen spärlicher, und statt der glatten Ringmuskelfasern treten quergestreifte auf. Diese bilden Stränge, die netzförmig unter einander verbunden sind, aber, wenn auch keine geschlossenen Ringe, so doch ein ziemlich gleichmässiges Stratum mit rautenförmigen Maschen bilden.

b) Vorhofstheil (Figg. 68, 69).

Im Vorhofsabschnitt des Herzens wird das Netz, das die unter einander anastomosirenden Muskelbalken bilden, unregelmässiger; die Balken liegen in mehreren Lagen über einander und die innersten heben sich von der Wand der Vorhöfe ab und springen in die Höhle derselben vor, ja sie durchsetzen dieselbe auch in mehr oder minder langem Verlaufe. Auf diese Weise entsteht ein spongiöser Bau der Vorhofswandungen, der sich von dem des Ventrikels aber dadurch unterscheidet, dass die Dicke der gesammten Vorhofswandung, und daher auch

die Tiefe der einzelnen Maschenräume gering ist. Um so geräumiger ist das Hauptlumen beider Vorhöfe. Gegen das *Ostium atrio-ventriculare* hin verliert die Vorhofswandung ihren spongiösen Bau.

Was die Verlaufsrichtung der Muskelzüge im Vorhofsabschnitt anlangt, so besitzen dieselben zum grossen Theil eine Anordnung, als ob der ganze Vorhofstheil nur ein einheitlicher Sack wäre; die Alterationen, die im Verlaufe der innersten Züge durch das *Septum atriorum* bedingt werden, sind verhältnissmässig unbedeutend.

Gemeinsam ist beiden Vorhöfen eine äussere Circulärschicht, die aber grösstentheils keine geschlossene dichte Lage bildet, sondern aus anastomosirenden Strängen sich zusammensetzt. Nur die trichterförmig verengte Anfangspartie des Vorhofsabschnittes, die sich unmittelbar an das *Ostium atrio-ventriculare* anschliesst, besitzt eine dicke geschlossene Ringmuskellage, die hier sogar die einzige Schicht bildet und bis unter das Endocardium reicht. Daher erscheint diese unterste Partie des Vorhofstheiles im Inneren glatt.

In einiger Entfernung von dem *Ostium atrio-ventriculare* beginnt dann eine innere Muskellage, deren Verlaufsrichtung im Allgemeinen eine radiäre, gegen das *Ostium atrio-ventriculare* als Mittelpunkt gerichtete genannt werden kann (Figg. 68, 69).

Diese radiäre Anordnung der inneren Lage, deren einzelne Balken vielfach in das Lumen des Vorhofes vorspringen, ist im linken Vorhofe deutlicher und reiner ausgeprägt, als im rechten. Im rechten Atrium erfährt sie eine Störung vor Allem durch die Umbildung des *Limbus Vieussenii* und durch die Einmündung des *Sinus venosus*. Als *Limbus Vieussenii* wurde oben der Wulst bezeichnet, der durch die Anlagerung des *Bulbus cordis* und des linken *Truncus arteriosus* an die ventrale Wand des rechten Vorhofes erzeugt wird. Dieser Limbus ist eine Gegend, nach der zahlreiche Muskelzüge zusammenstrahlen. Eine Anzahl zieht gegen das *Ostium atrio-ventriculare*, wobei sie erst mehr oder minder weit auf dem durch den Bulbus gebildeten Wulst rückwärts verlaufen, ehe sie an der Wand des Ausflusskraters absteigen. Andere strahlen von dem Limbus aus nach rechts hin, folgen somit dem Wulste, der durch die Anlagerung des rechten *Truncus arteriosus* erzeugt wird, umgreifen den rechten Vorhof und strahlen an seiner Dorsalwand zum grossen Theil gegen das *Ostium sinus* hin. Eine Anzahl von ihnen setzt hier am rechten Umfange des Ostium an, andere umziehen den caudalen Umfang des Ostium und biegen dann gegen das *Ostium atrio-ventriculare* hin ab, noch andere ziehen cranial von dem Ostium zum *Septum atriorum*. Die am Ostium ansetzenden bilden einen *M. tensor valvularum ostii*.

Vom *Limbus Vieussenii* aus strahlen aber auch Faserzüge nach links hin. Hier ist sehr kräftig entwickelt ein Bündel, das über die craniale Wand des rechten Vorhofes, dann über die Ansatzlinie des Septum hinweg auf die craniale Wand des linken Atrium tritt und hier in schönen Bogen auf die linke, dorsale und ventrale Wand des *Atrium sinistrum* ausstrahlt. Hier gehen dann die Bündel in absteigende Richtung gegen das *Ostium atrio-ventriculare* hin über (Fig. 68).

Schliesslich bleibt noch als ein besonderer kräftiger Zug übrig ein Bündel, das vom *Limbus Vieussenii* aus mit sagittalem Verlaufe frei durch den rechten Vorhof hindurch auf die rechte Seite des *Septum atriorum* ausstrahlt (Fig. 69). Es lässt sich übrigens am *Limbus Vieussenii* selbst noch bis an den ventralen Umfang des *Spatium interscpto-valvulare* verfolgen. Auf der rechten

Seite des Septum bildet es den *Fasciculus sagittalis septi*, der schliesslich auf die obere Sinusklappe übergeht.

Von Muskelzügen, die dem rechten oder linken Atrium allein angehören, wären noch zu nennen die in der Umgebung des *Ostium sinus* und des *Ostium venae pulmonalis* befindlichen.

Die obere (craniale) Sinusklappe besitzt einen Belag von längs (von rechts nach links) verlaufenden Muskelbündeln, die auf das Septum ausstrahlen und in den *Fasciculus sagittalis septi* übergehen. Aber auch besondere Oeffnungs-Muskelfasern lassen sich an der oberen Sinusklappe constatiren: sie kommen von der dorsalen Vorhofswand über dem *Ostium sinus* und setzen am freien Rande der Klappe an. Ihre Bedeutung wird wohl weniger die sein, die Klappe für den vom Sinus kommenden Blutstrom zu öffnen, als vielmehr die, ihr Umschlagen gegen den Sinus bei der Vorhofssystole zu verhindern.

Auch die untere Sinusklappe besitzt einen Belag von Längsmuskeln, die am Septum in longitudinale Züge des Septum (besonders in den *Fasciculus longitudinalis dorsalis*) umbiegen.

Im linken Atrium ist noch zu nennen der ringförmige Zug, der die Oeffnung der *Vena pulmonalis* umgiebt, und namentlich am linken Umfange dieser Oeffnung stark vorspringt. Seine rechte Hälfte liegt im Ansatz des Septum an der dorsalen Vorhofswand.

Das *Septum atriorum* besteht aus einem Maschenwerk von sich durchflechtenden Muskelbündeln; die Maschen sind eng, und durch die ununterbrochene zusammenhängende Endocardschicht, die das Muskelbalkenwerk von beiden Seiten bekleidet, wird jede Lückenbildung verhindert. Auf der rechten Fläche des Septum tritt ein *Fasciculus sagittalis septi* besonders deutlich hervor. Derselbe wurde schon erwähnt als Fortsetzung eines Muskelzuges, der vom *Limbus Vieussenii* aus an die rechte Seite des Septum ausstrahlt. Er zieht dorsalwärts zum cranialen Umfange des *Ostium sinus venosi* und strahlt hier umbiegend in die craniale Sinusklappe aus. Eine zweite Hauptverlaufsrichtung der Muskelbündel des Septum ist die longitudinale: die Muskelzüge strahlen vom caudalen Rande des Septum cranialwärts, unter einander anastomosirend, und verflechten sich mit den sagittalen Zügen. Einige der longitudinalen Züge biegen in die caudale Sinusklappe um. Gompertz unterscheidet unter den longitudinalen Zügen noch zwei besondere Bündel auf der rechten Fläche des Septum. Das vordere Längsbündel (*Fasciculus longitudinalis ventralis*) steigt von der ventralen Atrioventricularklapppe aus cranialwärts und verflicht seine Fasern mit denen des *Fasciculus longitudinalis sagittalis*, das hintere Längsbündel (*Fasciculus longitudinalis dorsalis*) steigt von der dorsalen Atrioventricularklappe aus cranialwärts und biegt vom Septum aus auf die caudale Sinusklappe um.

c) Ventrikel.

In die Hauptkammer setzt sich zunächst die continuirliche subendocardiale Ringmuskelschicht vom *Ostium atrio-ventriculare* aus fort und bedingt die Glätte des überziehenden Endocards. Wegen der starken Ausdehnung der Hauptkammer nach rechts hin sind die einzelnen Ringtouren natürlich grösser, als in der Umgebung des engen *Ostium atrio-ventriculare*.

Ausser von dieser dünnen Ringschicht wird das spongiöse Balkenwerk der dicken Wände in der Umgebung der Hauptkammer gebildet von den Ausstrahlungen der Muskelbalken aus den Sagittalwänden.

Der Verlauf der Muskelbalken in den Sagittalwänden ist nach Gompertz in der Hauptsache der, dass die beiden frei gegen die Nebenkammern blickenden Flächen wesentlich aus längs (in der Richtung der Längsaxe des Herzens) verlaufenden Balken bestehen, diese aber noch eine mittlere Lage von ungefähr sagittalem (dorso-ventralem) Verlaufe zwischen sich fassen. Die longitudinalen wie die sagittalen Muskelzüge der einzelnen Sagittalwände anastomosiren unter der Herzoberfläche unter einander. Die aus den Sagittalwänden in die Ventrikelbasis aufsteigenden Züge biegen dicht unter dem Endocard bogenförmig in die circuläre Richtung um. Weiter peripheriewärts bilden sie auch hier in der Ventrikelbasis das bekannte spongiöse Gerüst, dessen einzelne Balken an der dem Atrium zugekehrten Oberfläche der Ventrikelbasis ansetzen.

d) *Bulbus cordis.* Der *Bulbus cordis* besitzt eine dicke Muskelwand, die sich aus circulär verlaufenden Elementen zusammensetzt.

Endocardium.

Alle Räume des Herzens werden von dem Endothel ausgekleidet, das somit auch die scheinbar frei durch die Vorhöfe ziehenden Muskelbündel überzieht. Unter den Endothelzellen sind stellenweise vorkommende ziemlich dicke protoplasmareiche Elemente beschrieben worden. Die unter dem Endothel gelegene bindegewebige Schicht des Endocards bildet die Klappen am *Ostium atrio-ventriculare* und im *Bulbus cordis*, sowie das *Septum bulbi*. Die Klappen des Froschherzens sind im vergleichend-anatomischen Sinne primäre Klappen, d. h. sie stellen nur endocardiale Verdickungen dar. Das Gewebe, aus dem sie hauptsächlich bestehen, ist ein eigenthümlich modificirtes Bindegewebe, das an Faserknorpel erinnert. Die Grundsubstanz sieht bald mehr homogen aus, bald ist sie in gröbere und feinere Stränge zerklüftet, die ihrerseits aus Fibrillen bestehen und grössere und kleinere Lücken zwischen sich lassen. Sie besitzt starke Affinität zu Hämatoxylin. Zwischen den Fasern liegen längliche Kerne. Makroskopisch sieht das Gewebe der Klappen und des *Septum bulbi* mattglasartig aus und besitzt einen beträchtlichen Grad von Resistenzfähigkeit, neben Biegsamkeit und Compressibilität. Doch geht auch wirkliches festes Bindegewebe in den Aufbau einiger Klappen ein: solches findet sich an der Basis und der freien Fläche der dorsalen, ventralen und rechten Atrioventricularklappe, und setzt sich mit scharfer Grenze gegen das vorhin erwähnte Gewebe ab. Die linke (kleinste) Atrioventricularklappe ist mehr einheitlich, ihr Gewebe hat den Charakter festen Bindegewebes. Das *Septum bulbi* besteht aus derselben Bindegewebsmodification wie die Klappen. Es wird oft geradezu als „fibrocartilaginös" bezeichnet. Dass in ihm auch wirklicher Hyalinknorpel vorkomme, habe ich bisher nicht beobachtet. —

Die Schilderung des Pericardium folgt später.

5. Gefässe des Herzens.

5. Gefässe des Herzens.

Bei den Batrachiern besitzt nur der *Bulbus cordis*, nicht aber das übrige Herz eigene Gefässe (Hyrtl). Der *Bulbus cordis* wird versorgt von der *A. bulbi*, einem Ast des *Canalis caroticus dexter;* das venöse Blut sammelt sich hauptsächlich in der *Vena bulbi posterior*, die sich in die *V. abdominalis* ergiesst. Eine zweite Bahn besteht in der *V. bulbi anterior*, die in die linke *V. cava anterior* mündet.

Was die Blutversorgung der übrigen Herzabschnitte anlangt, so muss diese, wie auch Hyrtl hervorgehoben hat, von dem im Herzen selbst befindlichen Blute aus erfolgen, das ja wegen des cavernösen Baues der Herzwandungen die Muskelbalken ausgiebig zu umspülen im Stande ist. Dass die feineren Spalten des Ventrikels als „Nährspalten" bis zu einem gewissen Grade unabhängig von dem übrigen Spaltensystem seien, und somit die Ernährung der Ventrikelwandung einer besonderen Regulirung unterworfen sei, ist von Pohl-Pincus behauptet worden.

6. Nerven des Herzens.

Die Nervenfasern werden dem Froschherzen nur durch den Vagus zugeführt, in dessen Bahn jedoch, wie Gaskell entgegen anderen Beobachtern angiebt, schon von Anfang an auch sympathische, dem *Ganglion sympathicum IV* des Grenzstranges entstammende Fasern verlaufen. Andere sympathische Fasern gesellen sich im Verlaufe des Vagus zum Herzen hinzu, als Fortsätze der innerhalb des Nerven sich findenden sympathischen Ganglienzellen (s. Sympathicus, S. 227).

Der specielle Verlauf des *R. cardiacus* des Vagus (S. 156) gestaltet sich folgendermaassen: Nachdem der *R. cardiacus* (der rechte ist schwächer als der linke) den *R. intestinalis* des Vagus verlassen hat, durchbohrt er medial von der *A. pulmonalis* die Aponeurose des *M. transversus* (Fig. 42 auf S. 151) und zieht nun zwischen dem *Pericardium laterale* und der *Lamina mediastinalis* des Pleuroperitoneums medial-caudalwärts zum Herzen. Dabei gelangt er an die Rückseite der *V. cava anterior* (extrapericardial) und mit dieser zur Hinterwand des *Sinus venosus*. Nahe von dessen cranialem Rande verlaufen die Nerven beider Seiten auf einander zu, um in der Nachbarschaft der *V. pulmonalis* in die craniale Wand des *Sinus venosus* selbst einzudringen. Hier, in der cranialen Sinuswand, dorsal von dem letzten Endstück der *V. pulmonalis*, bilden beide Nerven einen vielen Schwankungen unterworfenen gangliösen Plexus, dessen einfachste Form die ist, dass beide Nerven Ganglienzellen eingelagert erhalten (Remak'sche Ganglien) und durch eine kurze Anastomose (*Chiasma Nn. cardiacorum*) mit einander in Verbindung treten. Als Fortsetzungen gehen die beiden Scheidewandnerven (*Nn. septales*) hervor, ein dorsaler und ein ventraler, von denen der dorsale in der Hauptsache die Fortsetzung des linken, der ventrale die des rechten *R. cardiacus* ist. Beide Nerven verhalten sich auch noch, bevor sie an das *Septum atriorum* gelangen, als linker und rechter. Der kräftigere linke dringt am linken Umfange der *V. pulmonalis* in die dorsale Wand des linken Vorhofes, erhält hier, links vom *Ostium venae pulmonalis*, wieder Ganglienzellen eingelagert und zieht dann noch eine Strecke weit in der

Fig. 74.

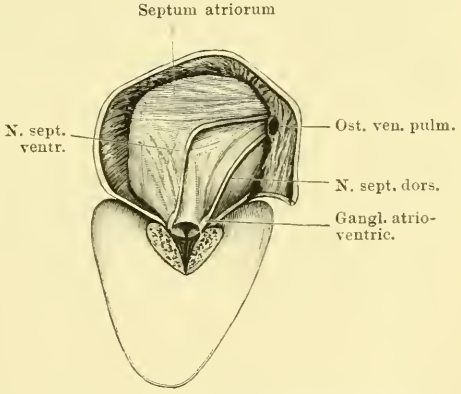

Verlauf der beiden Scheidewandnerven am Septum atriorum. Vom linken Vorhof aus gesehen.

Dorsalwand des linken Vorhofes caudalwärts, um schliesslich an das Septum zu treten. An dessen linker Seite zieht er, in geringer Entfernung von der dorsalen Vorhofswand, als *N. septalis dorsalis* ziemlich geradlinig herab, nach dem *Ostium atrio-ventriculare* hin (Fig. 74). Der schwächere rechte Nerv läuft von dem gangliösen Plexus aus am rechten Umfange der *Venae pulmonalis* weiter ventralwärts und gelangt so ebenfalls in die Dorsalwand des linken Vorhofes. Hier, rechts vom *Ostium venae pulmonalis*, aber links vom Ansatz des *Septum atriorum*, erhält auch er Ganglienzellen eingelagert, und tritt dann — höher cranialwärts als der dorsale — als *R. septalis ventralis* an die linke Seite des Septum. Hierher gelangt er frei durch den Raum des linken Vorhofes, in Begleitung einiger Muskelstränge; und läuft erst eine Strecke weit in sagittaler Richtung zwischen den sagittalen Muskelbündeln des Septum ventralwärts, um dann in einem mehr oder minder scharfen Winkel caudalwärts umzubiegen. Er besitzt somit einen längeren Verlauf als der dickere, geradlinig absteigende, dorsale Nerv.

Ein jeder *N. septalis* gelangt zu einem unmittelbar über der Atrioventricularklappe, zu der er hinstrebt, gelegenen und schon mit blossem Auge sichtbaren Ganglion: Atrioventriculärganglion (Bidder'sches Ganglion; unzweckmässig auch als Kammerganglion bezeichnet). Die Atrioventricularganglien ragen sowohl in den rechten wie in den linken Vorhof vor. Von beiden Atrioventricularganglien aus setzen sich noch Nervenzweige (auch mit markhaltigen Fasern) gegen den Ventrikel hin fort. Sie dringen zwischen der Klappenbasis und der Muscularis hindurch und laufen dann subendocardial in der Hauptkammer des Ventrikels weiter, um sich theils hier, theils an den Muskeltrabekeln des Ventrikels zu verzweigen. Auch ihnen sind nach Dogiel noch im oberen Drittel des Ventrikels einige Ganglienzellen angelagert (eigentliche Ventricularganglien Dogiel's). Wie weit sie gegen die Herzspitze vordringen, ist strittig, die Spitze des Ventrikels wird von manchen Autoren als nervenlos angesehen.

Der *Plexus gangliosus* des *Sinus venosus*, die Bidder'schen Atrioventricularganglien und die Dogiel'schen Ventricularganglien sind aber nicht die einzigen Anhäufungsstellen von Ganglienzellen im Verlaufe der *Rr. cardiaci*. Schon von dem *Ganglion jugulare* an enthält der *N. vagus* Ganglienzellen eingelagert, und solche finden sich auch im *R. cardiacus*. Sie sind nachzuweisen in dessen Verlaufe an den Hohlvenen, aussen am *Sinus venosus*, in der Wand des *Sinus venosus*, in der Dorsalwand des linken Vorhofes, und vor Allem im *Septum atriorum*, wo sie unregelmässig, in Gruppen oder mehr vereinzelt, den *Nn. septales* an- und eingelagert sind.

Nervenäste gehen von den *Rr. cardiaci* an den *Sinus venosus;* aus dem gangliösen Plexus ebenfalls an den *Sinus venosus*, sowie an die Vorhöfe; aus den *Nn. septales* in das Septum und auch noch in die Vorhöfe; aus den Atrioventriculärganglien in den Ventrikel. Die Aeste bilden Plexus verschiedener Stärke (Grundplexus mit Ganglienzellen, perimusculäres, d. h. die Muskelbündel umspinnendes, und intramusculäres, d. h. in den Muskelbündeln gelegenes Netz, L. Gerlach), die aber nur im *Sinus venosus*, Vorhofstheil und im Septum deutlich sind.

Die feinsten marklosen Fasern endigen mit knotig-varicösen feinen Aestchen an den Muskelzellen (G. Retzius).

Der *Bulbus cordis* enthält keine Nervenzellen und nur sehr spärliche Nervenfasern.

7. Pericardium.

7. Pericardium.

Das Herz liegt innerhalb eines besonderen Raumes, der Pericardialhöhle, die von der Pleuroperitonealhöhle vollständig abgetrennt ist. Das Pericardium, das diesen Raum begrenzt, lässt, wie alle serösen Säcke, einen parietalen und visceralen Antheil unterscheiden. Das *Pericardium viscerale* überzieht das Herz selbst und geht von den *Trunci arteriosi* und von den drei *Venae cavae* aus in das *Pericardium parietale* über. Die Gebilde, vor denen sich der Herzbeutel ausdehnt, sind der Kehlkopf, der *Sinus venosus*, die *V. cava posterior* und der mittlere Leberlappen; der *Sinus venosus* und die *V. cava posterior* liegen vor dem Oesophagus. Ventralwärts erstreckt sich der Pericardialsack bis an die Rückfläche der *Mm. sternohyoidei*, die ihn von dem Caracoidabschnitt des Schultergürtels trennen; seitlich grenzt er an die Wände der *Recessus pulmonalis* der Pleuroperitonealhöhle und an die in den Recessus liegenden Theile der Leber, den rechten und linken Leberlappen. Fixirt wird der Herzbeutel ausser durch die grossen Gefässe noch durch die Aponeurose des *M. transversus abdominis*, die auf ihn ausstrahlt, sowie durch die *Laminae mediastinales* des Pleuroperitoneums, die seine caudale Hälfte zwischen sich fassen. Seine Basis, Spitze, sowie Theile der ventralen, dorsalen und lateralen Wände werden von Lymphräumen bespült.

Pericardium viscerale.

Das *Pericardium viscerale* überzieht den ganzen Ventrikelabschnitt mit Ausnahme der kleinen Stelle am dorsalen Umfange des Ventrikels, von der die *Vena bulbi posterior* abgeht. Um diese Vene herum bildet das Pericardium eine röhrenförmige Scheide, die sich mit der Vene frei durch den Pericardialsack zur dorsalen Wand des Sackes erstreckt und in diese übergeht (Figg. 65 und 76). Vom Ventrikel aus geht am *Sulcus coronarius* das Pericardium auf den Vorhofsabschnitt und den *Bulbus cordis* über. Der Pericardialüberzug dieser beiden Gebilde ist ein gemeinsamer, d. h. die einander anliegenden Flächen des Bulbus und des *Atrium dextrum* sind durch lockeres Bindegewebe unter einander verbunden (Fig. 72). Von der Einschnürung aus, die den Bulbus und Truncus begrenzt, setzt sich das Pericardium als röhrenförmige Scheide auf den *Truncus impar* fort. Die dorsale Hälfte dieses Truncusüberzuges geht an der gleichen Stelle auf den cranialen Abschnitt der ventralen Vorhofswand über. Während also der *Bulbus cordis* dem rechten Atrium eng verbunden ist, werden der *Truncus arteriosus*, ebenso wie seine Theiläste von der ventralen Vorhofswand gewöhnlich durch einen *Sinus transversus pericardii* getrennt (in Fig. 75 durch einen Pfeil markirt; s. auch Fig. 64). (Gar nicht selten fand ich indessen auch den *Truncus arteriosus* und selbst noch seine Theiläste mit der ventralen Vorhofswand verwachsen und nur an ihrem ventralen Umfange

vom *Pericardium viscerale* überzogen.) Der Uebergang des Pericardiums von dem *Bulbus cordis* nach links auf die ventrale Vorhofswand erfolgt meist unter Bildung eines in seinen speciellen Formen variablen *Frenulum bulbi*. — Der röhrenförmige Ueberzug des *Truncus arteriosus impar* setzt sich als gemeinschaftlicher Ueberzug auf beide Theiläste des Truncus fort, deren einander zugekehrte Seiten vom Pericardium frei bleiben. Von den beiden Trunci aus geht schliesslich das *Pericardium viscerale* in die Basis des Pericardialsackes über (Figg. 75, 76).

Der Vorhofsabschnitt wird vom Pericardium überzogen bis auf zwei grössere Strecken: 1. das schon erwähnte Anlagerungsgebiet des *Bulbus cordis*; 2. das Verwachsungsfeld der dorsalen Vorhofswand mit dem *Sinus venosus*, das durch den *Sulcus circularis* begrenzt wird. Entsprechend diesem *Sulcus*

Fig. 75.

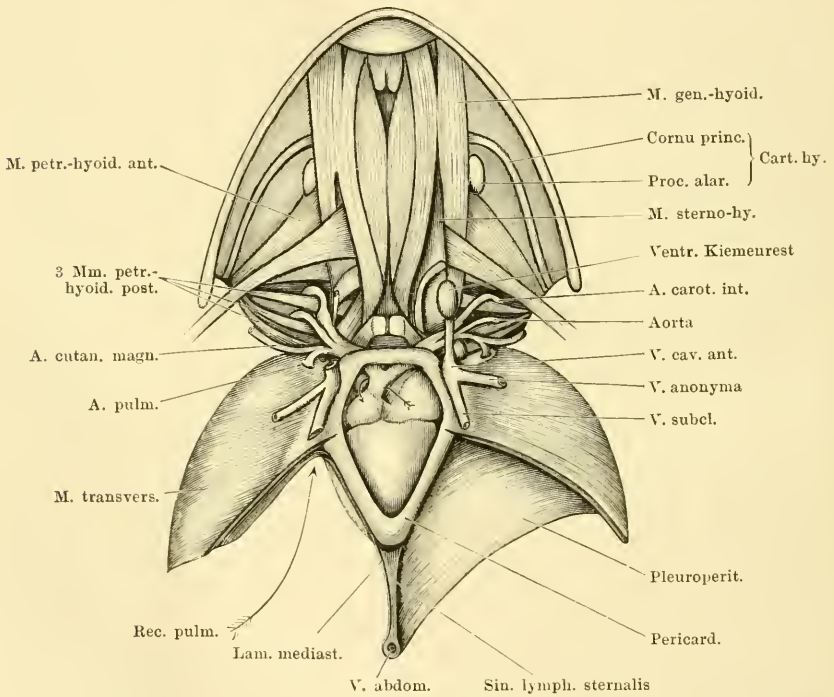

Lage des Pericards und der grossen, dem Herzen benachbarten Gefässe. Schultergürtel entfernt, M. sternohyoideus rechterseits entfernt, linkerseits am Ansatz abgeschnitten. Pericard geöffnet.

circularis erfolgt der Uebergang des Pericardiums in die Rückwand des Pericardialsackes, der von dorsalwärts her der *Sinus venosus* und die beiden *Vv. cavae anteriores* an- und eingelagert sind. Die Ventralwand des hinteren Abschnittes des *Sinus venosus* wird glatt vom Pericardium überzogen, das sich aber nicht oder nur sehr wenig auf die *V. cava posterior* fortsetzt. Die *V. cava anterior* einer jeden Seite betritt den Pericardialsack an dessen Ventralwand, nahe der Basis, verläuft von hier aus in seiner Seitenwand caudal- und dorsalwärts und biegt dann in seine Dorsalwand um (vergl. Fig. 66). Die Vene ist dem

Pericardium von aussen nur angelagert, aber so weit in das Innere des Raumes vorgetrieben, dass die Linien, längs welcher der Uebergang des Pericardialüberzuges in die laterale und dorsale Wand des Herzbeutels erfolgt, dicht neben einander verlaufen (Fig. 66). Längs des cranialen Randes des *Sinus venosus* geht das *Pericardium viscerale* von der Dorsalfläche des Vorhofsabschnittes in die craniale Hälfte der Rückwand des Herzbeutels über.

Pericardium parietale.

Der Herzbeutel besitzt, ähnlich dem Herzen selbst, die Form eines in dorso-ventraler Richtung abgeflachten Kegels. Seine abgerundete Basis ist cranialwärts, seine abgestumpfte Spitze caudalwärts gekehrt. Die Längsaxe des Kegels liegt ziemlich genau in der Mittellinie.

An diesem Sacke werden somit zu unterscheiden sein: 1. die cranialwärts gekehrte schmale Basis, 2. die ventrale, 3. die dorsale, 4. die beiden seitlichen Flächen.

Die dorsale und ventrale Wand sind dreieckig (Spitze caudalwärts gekehrt), auch die beiden lateralen Wände besitzen i. A. dreieckige Form, doch ist ihre cranialwärts gekehrte Basis sehr viel schmaler, als die Basis der dorsalen und ventralen Fläche.

Die schmale *Basis pericardii* ist ausgezeichnet durch den Austritt der beiden *Trunci arteriosi* (Figg. 75, 76). Die ventrale Wand ist mit dem Herzen selbst nicht verwachsen; nach ihrer Spaltung liegt somit die Pericardialhöhle voll eröffnet vor. Auf den cranialen Abschnitt der ventralen Wand strahlen von der Seite her die Aponeurosenfasern des *M. transversus abdominis* aus; innerhalb des Ausstrahlungsgebietes dieser Sehnenfasern tritt die *Vena cava anterior* in das Pericardium ein (Fig. 75). Im Uebrigen wird die ventrale Wand überlagert von den beiden *Mm. sterno-hyoidei* (s. Muskellehre, Figg. 73, 78, 79). Nach Entfernung des Schultergürtels und Loslösung der *Mm. sterno-hyoidei* liegt der bei Weitem grösste Theil der ventralen Pericardialwand frei zu Tage, doch nicht die ganze. Wie Fig. 75 zeigt, gehen die beiden Platten des *Lig. suspensorium hepatis* auseinanderweichend auf die lateral-caudalen Theile der ventralen Pericardialfläche über und schränken so das frei zu Tage liegende Stück dieser Fläche von den Seiten her etwas ein. (Zwischen der ventralen Pericardialwand und den *Mm. genio-hyoidei* breitet sich noch der *Sinus lymphaticus sternalis* aus. S. Lymphsystem.)

Die lateralen Wände des Pericardiums besitzen in ihrer grösseren caudalen Hälfte Beziehungen zu den *Laminae mediastinales* des Pleuroperitoneums, in die sich die beiden Blätter des *Lig. suspensorium hepatis* fortsetzen. Eine jede *Lamina mediastinalis* setzt sich von der ventralen Pericardfläche dorsalwärts auf die laterale Fläche fort und verschmilzt innig auch mit deren ventralem Abschnitt. Weiter dorsal weichen die *Lamina mediastinalis* und die Herzbeutelwand aber aus einander, indem sich der *Sinus lymphaticus sternalis* zwischen sie schiebt, und bleiben nur durch Fäden, die diesen Raum durchsetzen, mit einander verbunden (Fig. 76, a. f. S.). Die craniale Hälfte der seitlichen Wand des Pericardialsackes bleibt von der *Lamina mediastinalis* ebenfalls durch einen Lymphraum getrennt, der einen ventralen Abschluss durch die Aponeurosenfasern des *M. transversus* erfährt, und in dem der *N. cardiacus* an der lateralen Wand der *V. cava anterior* herabzieht, und die *V. pulmonalis* von der Lungenwurzel zur dorsalen Wand des Pericardialsackes verläuft. Weiter dorsal ist die laterale Pericardialwand dann mit der Lungenwurzel selbst

verbunden. — Ausgezeichnet ist die craniale Hälfte der Seitenwand des Pericardiums durch die Anlagerung der *V. cava anterior*.

Die dorsale Wand des Pericardiums ist die complicirteste und verhält sich in verschiedenen Höhen recht verschieden. Ihr vorderster Theil liegt vor dem cranialen Theile der *Membrana obturatoria* des Ringknorpels und ist mit dieser, sowie mit dem Ringknorpel selbst und den vorderen Enden der Stellknorpel durch bindegewebige Fäden verbunden, im Uebrigen aber durch maschige Lymphräume getrennt. Dieser vorderste Theil der dorsalen Pericardialwand lässt sich also leicht abpräpariren. Dies ist aber unmöglich in dem folgenden Abschnitte, der vor dem caudalen Drittel der *Membrana obturatoria* des Ringknorpels liegt und mit dieser vollkommen untrennbar verwachsen ist. Von

Fig. 76.

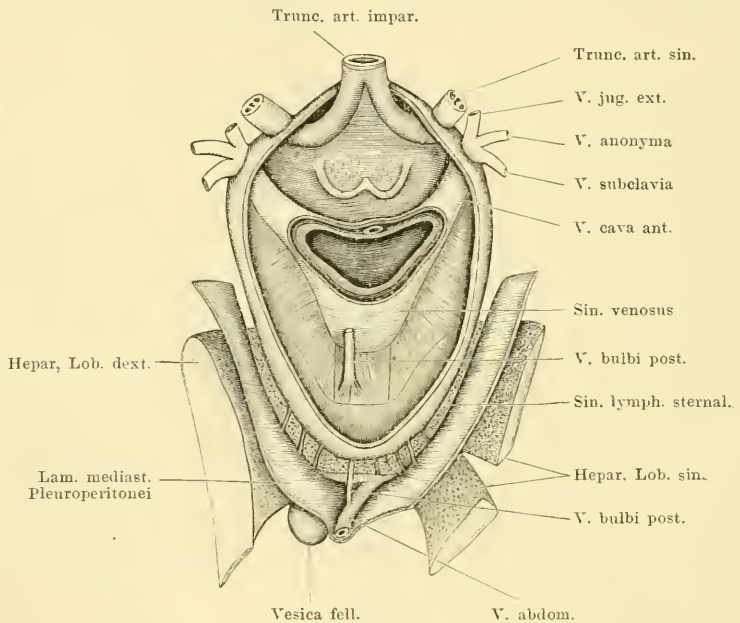

Pericardialsack von der Ventralfläche eröffnet; das Herz nach Durchschneidung des Truncus arteriosus, der Vena bulbi posterior und des Sinus venosus entfernt. Unter der Spitze des Pericardialsackes blickt man in den Sinus lymphaticus sternalis mit dem Mittellappen der Leber, der Vena bulbi posterior und den Fäden, die den Pericardialsack mit den Laminae mediastinales des Pleuroperitoneums verbinden. Die Conturen der V. cava posterior und des retropericardial gelegenen Leber-Abschnittes sind auf der Hinterwand des Pericardialsackes angegeben.

der Pericardialhöhle aus ist dieser Abschnitt der Dorsalwand dadurch sofort erkennbar, dass er glatt gespannt ist und die beiden Hälften des hinteren Umfanges des Cricoidknorpels deutlich durch das Endothel erkennen lässt (Fig. 76). — Caudal von dieser straffen Partie folgt zunächst der Haupttheil des „venösen Stieles", d. h. die Partie, wo die Dorsalwand des Pericards durch den *Sinus venosus* eingestülpt ist, alsdann ein Abschnitt, der eng mit der Vorderwand des hinteren Abschnittes des *Sinus venosus* verwachsen ist, und schliesslich ein letzter Theil, der vor der *V. cava posterior* herabzieht, von dieser durch eine Fortsetzung des *Sinus lymphaticus sternalis* getrennt. Dieser Theil ist daher schlaff,

da er nur durch Fäden, die den Sinus durchsetzen, mit der *Cava posterior* verbunden ist (Fig. 76). Die Rückwände des *Sinus venosus* und der *Cava posterior* liegen zwischen beiden Lungenwurzeln vor dem Oesophagus resp. dem caudalen Fortsatz der *Cartilago cricoidea*, lose mit diesen Theilen verbunden.

Die Spitze des Herzbeutels ragt in den *Sinus sternalis* hinein und ist mit dessen Wandungen durch dünne Fäden verbunden. Der *Sinus lymphaticus sternalis* umgiebt somit die Spitze, Theile der Seitenflächen, der Ventralwand und der Rückwand des Pericardiums (s. Lymphsystem).

B. Arteriensystem.

B. Arteriensystem.

1. Anordnung der arteriellen Hauptstämme.

1. Anordnung der arteriellen Hauptstämme.

Das Arteriensystem beginnt mit dem *Truncus arteriosus*, der zunächst unpaar ist, dann sich aber in einen rechten und einen linken spaltet. Drei Hauptgefässe gehen aus jedem Truncus hervor: zwei für den grossen (Körper-), eins für den kleinen (respiratorischen) Kreislauf.

Von den zwei Hauptstämmen des Körperkreislaufes ist die *A. carotis communis* für den Kopf bestimmt, dessen Organe sie mit zwei Hauptästen, einer *A. carotis interna* und einer *A. carotis externa* versorgt.

Das zweite Hauptgefäss für den Körperkreislauf ist die Aorta. Dem Truncus jeder Seite entstammt je eine Aorta, die beide den Schlund umgreifen und sich ventral von der Wirbelsäule zu der unpaaren *Aorta abdominalis* vereinigen. Bis zu dieser Stelle hat eine jede eine Anzahl Gefässe für Organe der vorderen Körperhälfte, u. A. zu der vorderen Extremität, abgegeben, so dass nunmehr nur noch die Gefässe für die Baucheingeweide und die hintere Körperhälfte, incl. der hinteren Extremitäten, abzugeben bleiben. In die Versorgung dieser Gebiete theilen sich die beiden Aorten derart, dass die linke sich in der Hauptsache als *A. intestinalis communis* zu den Baucheingeweiden, excl. der Urogenitalorgane, fortsetzt und nur durch eine kleine Oeffnung mit der *Aorta dextra* communicirt, während die letztere den Hauptantheil an der Versorgung der Urogenitalorgane, des Enddarmes, sowie der Wandungen der hinteren Rumpfhälfte und der hinteren Extremitäten besitzt.

Der dritte Hauptstamm schliesslich, der dem Truncus entstammt, ist die Arterie des respiratorischen Kreislaufes, *A. pulmo-cutanea.*

Sie versorgt mit einem Theilast die Lunge, mit einem anderen die Haut des Rumpfes und Kopfes, sowie einzelne Bezirke der Schleimhaut der Mund-Rachenhöhle, kurzum Gebiete mit respiratorischer Function (s. S. 238).

Fig. 77 giebt eine schematische Uebersichtsdarstellung dieser hauptsächlichsten Capillargebiete; vergl. auch Fig. 81 auf S. 285.

Die beiden Aorten sind dem Gesagten zufolge nicht gleichwerthig, vielmehr erscheint die rechte als das Hauptgefäss. Dies ist aber thatsächlich noch in viel höherem Maasse der Fall, als es äusserlich erkennbar ist. Schon die äusserlich einheitlich erscheinenden Abschnitte des *Truncus arteriosus* sind in ihrem Inneren in mehrere Canäle getheilt, und die Arterien, die aus jedem Truncus hervorgehen, sind nur die frei gewordenen Fortsetzungen dieser Canäle.

Fig. 77.

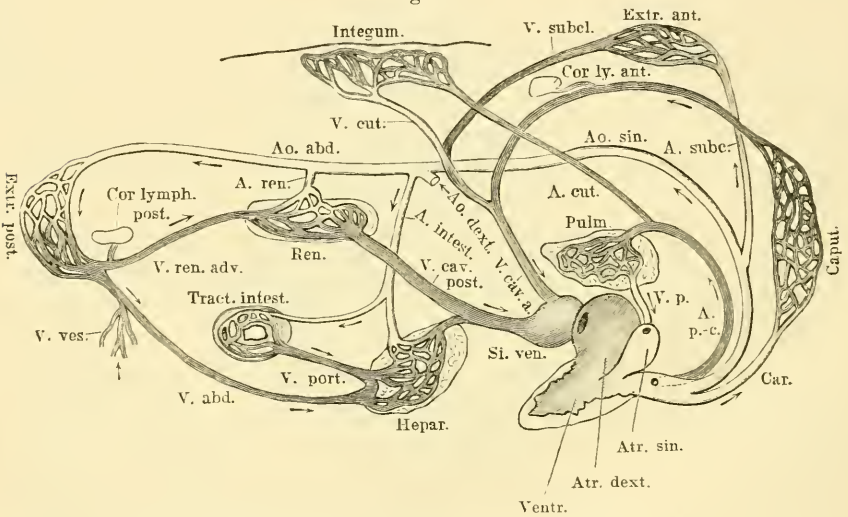

Schema der Haupt-Gefässbahnen und ihrer Capillar-Gebiete (linke Seite). (Nach G. B. Howes Atlas of practical elementary biology; etwas modificirt.)

Die Raumvertheilung im Inneren des Truncus ist aber nicht symmetrisch, sondern derart, dass auch die inneren Anfänge beider Carotiden (*Carotis communis dextra* und *sinistra*) aus dem Canal hervorgehen, dessen directe Fortsetzung die rechte Aorta ist. Thatsächlich herrscht also durchaus keine Symmetrie in der formalen Anordnung der Hauptarterienstämme beim Frosch. Die rechte Aorta ist das Hauptgefäss des Körperkreislaufes, sie allein versorgt (von grösseren Gefässgebieten) vor Allem den Kopf und die rechte vordere Extremität; an der Versorgung der Urogenitalorgane und der hinteren Extremitäten hat sie wenigstens den Hauptantheil. Der linken Aorta bleiben somit als grössere selbständige Versorgungsgebiete nur die linke vordere Extremität und die verschiedenen Abschnitte des Darmtractus.

Der formalen Asymmetrie entspricht (nach Sabatier) eine functionelle Asymmetrie dadurch, dass die rechte Aorta mehr arterielles, die linke Aorta mehr venöses Blut erhält. Der Mechanismus ist später zu besprechen.

Durch diese Asymmetrie stellt sich der Frosch in die Reihe der Wirbelthiere, bei denen die rechte, arterielle Aorta das Hauptgefäss des Körperkreislaufes ist. Es sind bei ihm, wenn auch erst in Anfängen, Verhältnisse ausgebildet, die, bei den Reptilien gesteigert (rechte arterielle, linke venöse Aorta), schliesslich bei den Vögeln ihren Gipfelpunkt erreichen durch alleiniges Uebrigbleiben der rechten Aorta.

Entwickelung der Hauptarterienstämme.

Von den sechs Arterienbogen, die im Allgemeinen bei den mit Lungen versehenen Wirbelthieren embryonal angelegt werden, kommt bei Rana der zweite (*A. hyoidea*) nicht mehr zur Entstehung (F. Maurer). Diese Rückbildungserscheinung alterirt jedoch die Auffassung der fünf thatsächlich zur Anlage gelangenden primären Gefässbögen nicht. Wie bei allen Wirbelthieren entspringt auch beim Frosch die *Art. pulmonalis* vom sechsten Gefässbogen, der hier ausserdem noch die *A. cutanea* entstehen lässt. Der fünfte Arterienbogen geht am Schluss des Larvenlebens zu Grunde, aus dem vierten Bogenpaar bilden sich der rechte und linke Aortenbogen, aus dem dritten Bogenpaar gehen die inneren Carotiden hervor, während der vorderste Gefässbogen jeder Seite (*A. hyo-mandibularis*) sich in eine ventrale Fortsetzung des dritten primären Bogens (der ersten primären Kiemenarterie) umbildet: der *Carotis externa* (Boas, Maurer).

Fig. 78.

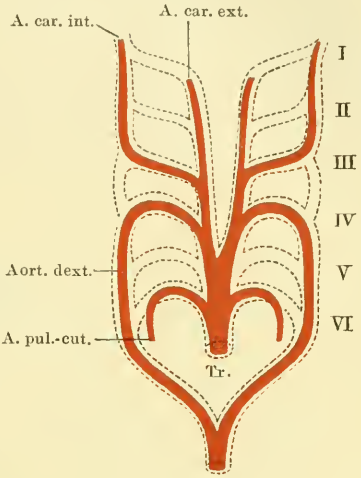

Entwickelung der Hauptarterienstämme.

Schema der embryonalen Arterienbogen und ihre Umwandlung beim Frosch. Nach Boas.

2. *Truncus arteriosus.*

2. Truncus arteriosus.

Der *Truncus arteriosus* beginnt vor dem *Bulbus cordis* mit einem kurzen, äusserlich einheitlichen Abschnitt (*Truncus impar*), der sich bald in einen *Truncus dexter* und *sinister* theilt. Aus einem jeden Truncus gehen dann drei Gefässe hervor: *A. carotis communis*, *Aorta*, *A. pulmo-cutanea*.

Der *Truncus impar*, sowie die Anfänge beider Theiläste des Truncus liegen intrapericardial (s. S. 271); die craniale Hälfte eines jeden Truncus tritt aus der Basis des Pericardialsackes heraus und läuft in cranio-lateraler Richtung ventral über den hinteren Theil des *Proc. thyreoideus* des Zungenbeinknorpels resp. des *M. hyoglossus*, der diesen bedeckt. Während der Truncus den genannten Muskel kreuzt, gehen aus ihm die drei genannten Gefässe hervor.

Schon im Inneren der beiden paarigen Trunci ist durch zwei Septa eine Zerlegung des Raumes in drei, den genannten Arterien

entsprechende Canäle: *Canalis caroticus*, *Canalis aorticus*, *Canalis pulmo-cutaneus* bewirkt, und man kann sich somit vorstellen, dass eine jede der paarigen Truncushälften durch innige Aneinanderlagerung und Wandverschmelzung der drei Hauptgefässe gebildet ist. (Es ist aus diesem Grunde auch der „Truncus“ des Frosches nicht ohne Weiteres dem Truncus der Fische zu vergleichen.)

In den *Truncus impar* setzen sich die drei Canäle nicht gleichmässig fort, hier bestehen vielmehr complicirtere Verhältnisse.

Fig. 79.

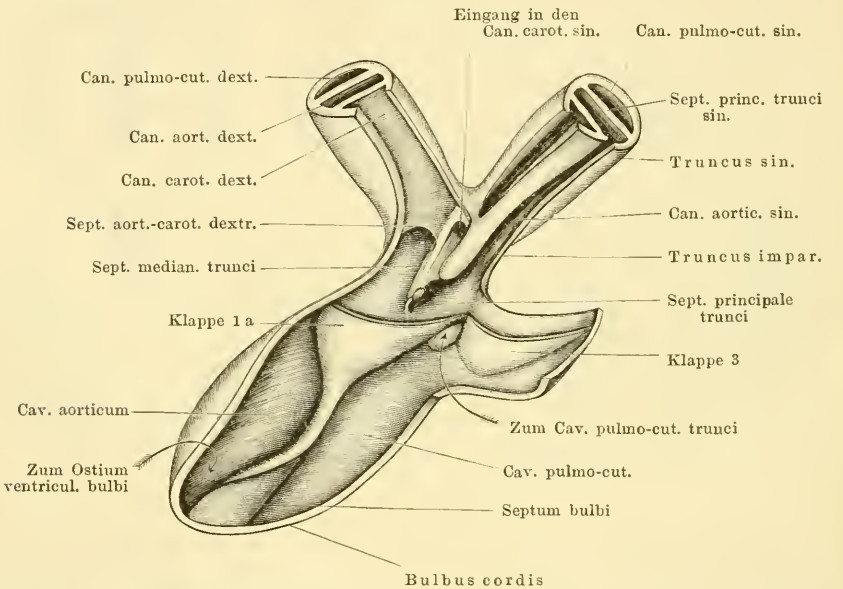

Inneres des Bulbus cordis und des Truncus arteriosus. Von der Ventralseite her. Die Spitze des Pfeiles, der zum Cavum pulmo-cutaneum trunci zeigt, liegt gerade auf der Klappe 2, an der Dorsalwand dieses Cavum.

Der Innenraum des äusserlich einfachen *Truncus impar* wird in seiner ganzen Länge durch eine horizontale Scheidewand, *Septum trunci principale* (*Septum horizontale*, Boas; primäre Scheidewand, A. Langer), in zwei Räume getheilt, einen dorsalen Lungenhautraum, *Cavum pulmo-cutaneum*, und einen ventralen Aortenraum, *Cavum aorticum*. Das *Septum principale* setzt sich einerseits in beide Theiläste des Truncus fort und bildet auch hier die Scheidung zwischen dem *Canalis pulmo-cutaneus* und dem *Canalis aorticus* (*Septum pulmo-aorticum*), andererseits erstreckt es sich caudalwärts bis an die Bulbusgrenze und ist hier mit seinem caudalen

Rande im Grunde der Hauptklappe (1), die durch das *Septum bulbi* gebildet ist, festgewachsen. Ein einheitlicher Truncusraum existirt also nicht; die beiden Räume des Truncus sind die unmittelbaren Fortsetzungen der gleichnamigen Räume des Bulbus.

Beide Räume, das *Cavum pulmo-cutaneum*, wie das *Cavum aorticum*, sind aber auch nur eine kurze Anfangsstrecke weit einheitlich, und werden bald durch neue Scheidewandbildungen weiter zerlegt. Am einfachsten ist das Verhalten des *Cavum pulmo-cutaneum*, dessen cranialer Abschnitt schon innerhalb des *Truncus impar* in zwei *Canales pulmo-cutanei*, einen rechten und einen linken, zerlegt wird, und zwar durch ein *Septum medianum*, das sich von der Bifurcationsstelle des Truncus aus in nicht sehr grosser Ausdehnung nach rückwärts erstreckt. Dieses *Septum medianum interpulmonale* steht senkrecht auf dem *Septum principale* und der dorsalen Truncuswand, mit beiden verwachsen. Hinten endet es frei.

Die Einrichtungen des *Cavum aorticum* sind complicirter. Aber auch hier kann man von einem *Septum medianum* (*interaorticum*) sprechen, welches von der Bifurcationsstelle aus sich nach rückwärts erstreckt, zwischen dem *Septum principale* und der ventralen Truncuswand ausgespannt (*Septum sagittale*, Boas; secundäre Scheidewand, A. Langer). Es endet in geringer Entfernung vor der Bulbusgrenze mit freiem Rande, so dass der einheitliche Aortenraum im Anfangstheile des *Truncus impar* nur sehr kurz ist. Durch dieses *Septum medianum* wird nun zunächst ein rechtes und linkes *Cavum aorticum* abgetrennt. Von diesen zeigt weiterhin das rechte das einfachere Verhalten. Es wird nämlich durch eine neue Scheidewand, *Septum aortico-carotideum*, in zwei, in dorso-ventraler Richtung über einander gelegene Räume: einen dorsalen, *Canalis aorticus*, und einen ventralen, *Canalis caroticus*, zerlegt. Das *Septum aortico-carotideum* spannt sich von dem *Septum medianum* zur rechten Wand des Truncus herüber, also im Allgemeinen horizontal, wie das *Septum principale*, nur etwas schräg von aussen-ventral nach innen-dorsal geneigt. Hinten endet es mit einem freien, scharfen Rande, der also den Eingang in den *Canalis caroticus dexter* von ventral her begrenzt. In gleicher gegenseitiger Lagebeziehung setzen sich die drei Canäle der rechten Hälfte des *Truncus impar* auch in den *Truncus dexter* fort: dorsal der *Canalis pulmocutaneus*; durch das *Septum principale* von ihm getrennt der *Canalis aorticus*, und am meisten ventral der *Canalis caroticus*.

Das Verhalten der linken Truncushälfte ist etwas anders: es weicht dadurch von dem der rechten Seite ab, dass der *Canalis caroticus sinister* mit seiner caudalen Oeffnung nicht aus dem *Cavum aorticum* seiner, der linken, Seite hervorgeht, sondern das *Septum medianum* durchbricht und sich in den rechten Aortenraum öffnet. Das *Septum medianum interaorticum* besitzt also in kurzer Entfernung hinter der Bifurcationsstelle des Truncus in seiner ventralen Hälfte eine Oeffnung, durch die der *Canalis caroticus* der linken Seite in das *Cavum aorticum* der rechten Seite sich öffnet (Fig. 79). Das *Septum aortico-carotideum* verhält sich im vordersten Abschnitt des *Truncus impar* links ebenso wie rechts (Fig. 80b), d. h. es spannt sich vom *Septum medianum* aus schräg zur lateralen Truncuswand herüber; caudalwärts endet es aber nicht mit freiem Rande, sondern geht längs des hinteren Umfanges des erwähnten Foramens im *Septum medianum* in die ventrale Hälfte des letzteren über. Der hinterste Abschnitt des *Septum medianum interaorticum* wird geradezu durch eine rückwärtige Verlängerung des linken *Septum aortico-carotideum* gebildet.

Fig. 80.

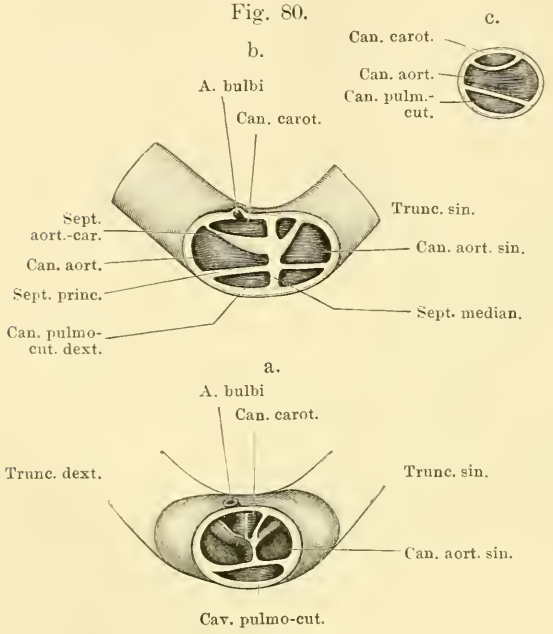

Drei Querschnitte durch den Truncus arteriosus. a. Unmittelbar caudal von dem Eingang zu den beiden Carotiden. Cav. pulmo-cutaneum noch einheitlich. b. Caudal von der Bifurcationsstelle des Truncus. c. Durch den Truncus sinister. Man blickt, entsprechend der Stromrichtung, in die Gefässe hinein; das Thier ist, wie bei der gewöhnlichen Eröffnung der Leibeshöhle, auf dem Rücken liegend gedacht.

So ist also der linke *Canalis aorticus* ganz isolirt, die beiden *Canalis carotici* gehen aus dem rechten *Canalis aorticus* hervor.

Es sind nun noch einige Besonderheiten der Truncuseinrichtungen zu erwähnen, die functionell von Bedeutung sind.

1. Der *Truncus impar* liegt nicht genau in der Verlängerung des *Bulbus cordis*, sondern weicht in seiner Richtung nach rechts hin ab. Daher steht

auch das *Septum medianum* schief zur Axe des Bulbus, und von den beiden paarigen Trunci setzt nur der linke die Richtung des Bulbus fort; der rechte bildet einen Winkel damit.

2. Das *Septum medianum interaorticum* besitzt entsprechend dem Ansatz der beiden *Septa aortico-carotidea* eine Anschwellung, die aus einem lockeren, weichen Gewebe besteht. Diese setzt sich einerseits in peripherer Richtung auf die *Septa aortico-carotidea* beider Truncushälften fort, andererseits in centraler Richtung, in halber Höhe des *Septum medianum interaorticum* bis zum hinteren freien Rande desselben. Dieser ist aber nicht geradlinig, sondern bildet eine Stufe: die dorsale Hälfte des Septum reicht nämlich etwas über die ventrale hinaus nach hinten. Auf den freien ventralen Rand der dorsalen Hälfte setzt sich die erwähnte Verdickung fort (Fig. 79).

Diese Einrichtung dürfte für die Richtigkeit der Vorstellung Sabatier's von der Vertheilung des Blutes auf die beiderseitigen Aorten, wie auf die Carotiden sprechen (s. später).

Das *Septum principale* des Truncus, sowie seine Fortsetzungen in beide Truncushälften sind kräftig und fest; stellenweise finden sich in ihm Nester von Zellen, die den Eindruck von Knorpelzellen machen. Diese Scheidewände müssen als wenig nachgiebig angesehen werden.

3. Noch ist zu bemerken, dass sich am Ende des *Canalis aorticus*, da, wo sich aus ihm die Aorta fortsetzt, eine Taschenklappe findet, deren freier Rand gegen das Herz zu gekehrt ist, und die sich also, sobald der vom Herzen kommende Blutstrom gegen sie andrängt, aufrichtet und das Lumen des Gefässes theilweise versperrt. Sie stellt dem aus dem Bulbus kommenden Blute anfangs einen bedeutenden Widerstand entgegen. Diese Klappe wurde von Brücke zuerst beschriebeu; ich will sie als *Valvula paradoxa* bezeichnen.

Aeste der Truncuscanäle.

Aeste der Truncuscanäle.

Nur ein einziges Gefäss geht aus dem Truncusabschnitt eines der drei Canäle hervor: die *A. bulbi*, die ein Ast des *Canalis caroticus dexter* ist. Alle übrigen Aeste der drei Stämme entspringen erst aus den frei gewordenen Abschnitten der letzteren.

A. bulbi cordis.

A. bulbi cordis.

Entspringt am ventralen Umfange des *Canalis caroticus dexter*, also aus dem *Truncus arteriosus dexter*. Die Arterie verläuft über die Ventralfläche des Bulbus gegen das Herz hin und löst sich auf derselben in Capillarnetze auf, welche an der Grenze zwischen Bulbus und Herz sich mit geschlossenen Maschen absetzen, aus welchen keine Verlängerungen in die Herzwand übertreten (Hyrtl).

3. Die Trennung der beiden Blutarten im Kreislaufe.

3. Die Trennung der beiden Blutarten im Kreislaufe.

Nach der bisher gegebenen Darstellung des inneren Baues des Herzens und Truncus mag die Frage nach der Mischung oder Trennung der beiden Blutsorten noch einmal berührt werden.

Zwei Factoren sind zunächst verwerthet, um trotz des einheitlichen Ventrikels, aus dem sämmtliche Schlagadern ihr Blut beziehen, den Körperschlagadern

hauptsächlich arterielles, den respiratorischen Schlagadern hauptsächlich venöses Blut zuzuführen: räumliche Einrichtungen des Ventrikels und Bulbus einerseits, sowie die Zerlegung der Ventrikelsystole in zwei zeitlich auf einander folgende und unter verschiedenen Bedingungen erfolgende Phasen andererseits.

Im Herzen selbst ist es der Mangel eines grossen einheitlichen Ventrikelraumes, sowie die rechtsseitige Lage des *Ostium bulbi*, die hierfür in Betracht kommen. Da nur an der Ventrikelbasis ein wenig ausgedehnter, zusammenhängender Raum vorhanden ist, der sich gegen die Herzspitze hin in eine Anzahl einzelner getrennter Räume fortsetzt, so kann im Herzen selbst eine völlige Vermischung beider Blutarten nicht stattfinden: das venöse Blut füllt hauptsächlich die Räume der rechten, das arterialisirte die der linken Ventrikelhälfte. Der dem venösen Blute reservirte rechte Ventrikelabschnitt ist grösser als der linke: ihm gehört auch die Herzspitze an. Die nächste Folge davon ist dann, dass bei der Ventrikelsystole zuerst das mehr venöse und dann das mehr arterielle Blut in das rechts gelagerte *Ostium bulbi* übertritt, die beiden Blutarten also zeitlich hinter einander durch den Bulbusraum fliessen.

Erste Phase der Ventrikelsystole.

Das in der ersten Phase in den Bulbus übertretende Blut trifft diesen im Zustande der Erschlaffung, wird somit die Wandungen desselben zunächst ausdehnen. Da die dorsale Bulbuswand, speciell die Anheftungslinie des *Septum bulbi*, die festeste Partie des Bulbus ist, so werden sich die übrigen Theile der Wand unter dem Drucke der einstürzenden Blutwelle von dem freien Rande des Septum entfernen, und somit wird diesem Blutstrome die Möglichkeit gegeben, aus dem rechten Bulbusraume, in den er durch das *Ostium ventriculare* gelangt, über die freie Septumkante hinweg auch in den linken Bulbusraum zu gelangen (genau genommen natürlich: unter der freien Bulbuskante hindurch etc.). In der ersten Phase der Ventrikelsystole strömt also das Blut, das dem rechten Vorhofe entstammt, sowohl in das *Cavum aorticum*, als auch in das *Cavum pulmo-cutaneum* des Bulbus und Truncus. Mit ziemlich grosser Bestimmtheit lässt sich zugleich behaupten, dass in dieser ersten Phase der Ventrikelsystole die Hauptmasse des Blutes in das *Cavum pulmo-cutaneum* stürzt, da es in diesem die geringeren Widerstände findet. Hierauf komme ich noch zurück.

Zweite Phase der Ventrikelsystole.

Das Blut, das in der zweiten Phase der Ventrikelsystole in den Bulbus übertritt, besitzt mehr arteriellen Charakter, da es aus der linken Ventrikelpartie stammt; je mehr sich die Ventrikelsystole ihrem Ende nähert, um so reiner arteriell wird das ausgepresste Blut. Das in der ganz links gelegenen Nebenkammer befindliche arterielle Blut wird zuletzt entleert.

Die arterielle Blutsäule trifft im Bulbus aber auf andere Verhältnisse, als die venöse der ersten Phase. Die passive Dehnung der Bulbuswandung durch die letztere hat eine Contraction der Bulbusmusculatur zur Folge. Diese Contraction bewirkt, dass die ventrale Bulbuswand sich dem freien Rande des Septum nähert, bis zur völligen Aneinanderlagerung beider Theile. In dem Maasse, als die Bulbuscontraction fortschreitet, wird somit der linke Bulbusraum gegen den rechten abgeschlossen, und da nur der rechte mit dem *Ostium ventriculare* in Verbindung steht, so bleibt dem Blute in der zweiten Phase der Ventrikelsystole immer mehr nur das *Cavum aorticum* zur Passage frei. Die von rechts her gegen das Septum anprallende Blutsäule wird nur dazu beitragen, das Septum gegen die contrahirte ventrale Bulbuswand zu pressen und damit den Abschluss des linken Bulbusraumes vollständig zu machen. Wenn

also auch am Anfange der Bulbuscontraction vielleicht noch etwas Blut in den linken Bulbusraum gelangt, so hört dies im Laufe der zweiten Phase der Ventrikelsystole ganz auf und das arterielle Blut der linken Herzhälfte kommt allein in das *Cavum aorticum*. Die linke Bulbushälfte erhält schliesslich in der zweiten Phase überhaupt kein Blut mehr.

Ist dann die Ventrikelsystole zu Ende, so schafft die Schlusscontraction des Bulbus das noch in diesem befindliche Blut heraus, wobei die drei am *Ostium ventriculare* angebrachten Klappen den Rückfluss gegen den Ventrikel verhindern.

Bulbus- und Ventrikelsystole greifen also in einander: die Bulbussystole beginnt während der Ventrikelsystole und hört erst nach derselben auf. — Noch auf einige Besonderheiten der Druckverhältnisse ist hier aufmerksam zu machen.

Das *Cavum pulmo-cutaneum* des Truncus erhält, wie geschildert, in der zweiten Phase der Ventrikelsystole kein Blut mehr; es kann sich daher rasch und ausgiebig entleeren und wird bei Beginn der neuen Ventrikelsystole dem Blutstrome leichten Eingang gewähren. Dagegen sind im *Cavum aorticum*, resp. den sich anschliessenden Gefässen, gerade am Anfange der Ventrikelsystole grosse Widerstände für den Blutstrom zu überwinden. Sie werden ihm geboten durch die *Valvula paradoxa* des *Canalis aorticus* (und durch die *Glandula carotica*?). So wird denn am Anfange der Ventrikelsystole die Hauptmasse des venösen Blutes in den respiratorischen Kreislauf gelangen. In der zweiten Phase, wo jene Widerstände im Aortensystem einmal überwunden sind, und das *Cavum pulmo-cutaneum* durch das Septum überhaupt verschlossen ist, strömt dann das arterielle Blut leichter in das Aortensystem.

So wird zunächst die Vertheilung des mehr venösen Blutes auf die respiratorischen, und des mehr arteriellen Blutes auf die Körpergefässe verständlich. Aber auch die Gefässe des Körperkreislaufes profitiren noch in verschiedener Weise von den einzelnen Blutsorten. Nach Sabatier findet im *Truncus arteriosus* noch eine Vertheilung der Blutsorten derart statt, dass das bei der Ventrikelsystole zuerst ausströmende dunkle Blut, soweit es überhaupt in das *Cavum aorticum bulbi* gelangt, in die rechte und linke Aorta einströmt, das ihm nachfolgende arterielle aber hauptsächlich in die rechte. Allerdings weicht Sabatier's Darstellung des *Septum medianum interaorticum*, auf dessen Verhalten er den Hauptwerth legt, von der oben gegebenen ab; es ist aber ganz plausibel, dass beim Beginne der Ventrikelsystole der Truncus unter dem Anprall des Blutes gedehnt wird und damit die ventrale Truncuswand von dem freien Rande des hintersten Abschnittes des *Septum medianum interaorticum* sich entfernt. Später aber, wenn der Truncus sich zu contrahiren beginnt, wird der Zugang zu dem linken Aortencanale verlegt, und das Blut wird nun wesentlich in den rechten Aortencanal einströmen. Dabei wird dann von rechts her ein Druck gegen das *Septum medianum* ausgeübt, der nun erst recht zum Verschluss des *Canalis aorticus sinister* beitragen muss. Die vorhin erwähnte Verdickung des *Septum medianum*, die Sabatier unbekannt war, wird zum Abschluss des linken Aortencanales nur beitragen.

Damit wäre die auf S. 276 erwähnte functionelle Ungleichheit beider Aorten begründet.

Schliesslich scheint aber in der That noch eine besondere Einrichtung dafür zu sorgen, dass das venöse Blut der ersten Systolephase, das der rechten Aorta übergeben wird, die beiden Carotidenöffnungen vermeidet und diese erst dem ganz zuletzt folgenden höchstarterialisirten Blute zugänglich werden.

Dass das zuletzt dem Herzen entströmende, am stärksten arterialisirte Blut vor Allem den beiden Carotiden zu Gute kommt, ist durch Beobachtung hinlänglich sicher gestellt. Ueber den Grund dieser Erscheinung gehen aber die Ansichten Brücke's und Sabatier's aus einander. Doch sprechen die Experimente für die Richtigkeit der Anschauung Sabatier's, dass nämlich durch die am Beginne der Ventrikelsystole stark aufgeblähten *Canales aortici* das Lumen der *Canales carotici* und der Eingang zu den beiden Carotiden verlegt wird. Das nachgiebige und mit der oben erwähnten Anschwellung versehene *Septum aortico-carotideum* macht eine derartige Abhängigkeit der beiden Canäle von einander leicht verständlich. Dass die Verlegung des Carotislumens im Laufe der Systole aufhört, hat nach Sabatier seinen Grund in dem Verhalten der *Valvula paradoxa*. Diese spannt sich nur an, wenn die Aorta durch den Blutstrom sehr stark aufgebläht wird, also am Anfange der Ventrikelsystole, dagegen wird sie um so unwirksamer, je mehr die Aorta sich wieder zusammenzieht und je geringer die Kraft wird, die das Blut vorwärts treibt. Auf die *Canales pulmonales* hat die Füllung der Aorten keinen Einfluss, da das *Septum principale*, wie erwähnt, stark und unnachgiebig ist. —

Zusammenfassend wäre also zu sagen, dass die Gefässe des respiratorischen Kreislaufes das höchstvenöse, die Kopfgefässe das höchstarterielle Blut erhalten.

Betreffs der historischen Entwickelung der Lehre vom Blutkreislauf des Frosches verdient Erwähnung, dass lange Zeit und auch von hervorragender Seite (Cuvier, Owen, Pettigrew) an die mehr oder minder vollständige Mischung der beiden Blutarten im Ventrikel geglaubt, ja sogar die spongiöse Structur des Ventrikels als ganz besonders günstig hierfür angesehen wurde. Doch hat schon 1835 Mayer die Trennung des dunklen und hellen Blutes innerhalb des Ventrikels beobachtet, und erkannt, dass beim Abschneiden der Ventrikelspitze zwei Blutströme, ein hellrother und ein dunkelrother, hervorschiessen. Aber erst Brücke schenkte 1851 dem Gegenstande genauere Aufmerksamkeit und führte dabei den Bau des Ventrikels, den Bau des Bulbus, sowie das verschiedene Verhalten des letzteren während der ersten und zweiten Phase der Ventrikelsystole als die Momente an, die wenigstens eine partielle Scheidung beider Blutarten herbeizuführen im Stande sind. Doch war er der Ansicht, dass in der zweiten Phase der Ventrikelsystole durch mechanische Kräfte das *Bulbusseptum* vor den Eingang zum *Cavum pulmo-cutaneum* gelegt werde. Es ist Sabatier's Verdienst, diesen schwachen Punkt der Brücke'schen Auffassung durch eine sehr viel plausiblere Erklärung ersetzt zu haben, die den Hauptschwerpunkt auf die Contraction der Bulbuswandung in der zweiten Hälfte der Ventrikelsystole legt. Die oben gegebenen Auseinandersetzungen schliessen sich durchaus der Darstellung Sabatier's an. Dasselbe gilt auch hinsichtlich der Blutvertheilung im *Truncus arteriosus*.

Arterien des respiratorischen Kreislaufes.

Arterien des respiratorischen Kreislaufes.

Der Stamm der *A. pulmo-cutanea* ist gewöhnlich der erste, der sich von dem gemeinsamen *Truncus arteriosus* loslöst (Fig. 75). Er zieht ventral über das hintere Ende des *Proc. thyreoideus* des

Zungenbeinknorpels, resp. des *M. hyoglossus*, der an diesem Fortsatz entspringt und ihn bedeckt. Gleich nachdem die Arterie über den

Fig. 81.

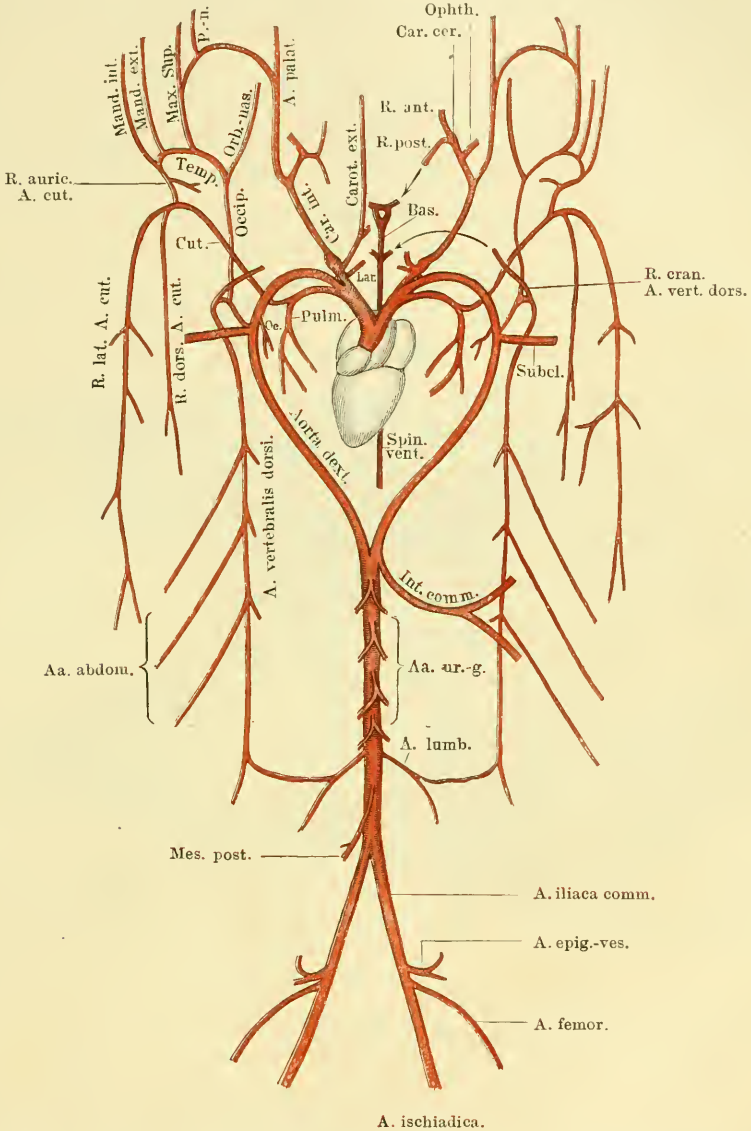

Schematische Darstellung der hauptsächlichsten Arterien des Frosches. Es sind nur die wichtigeren Aeste nebst den bemerkenswerthesten Anastomosen dargestellt. P.-n. = A. palato-nasalis.

Muskel nach aussen getreten ist, theilt sie sich in ihre zwei Hauptäste: *A. pulmonalis* und *A. cutanea magna*. Die *A. pulmonalis* krümmt

sich caudalwärts zurück, die *A. cutanea magna* läuft weiter lateralwärts, um an der Seite des Rachens aufwärts zu steigen.

Während die *A. pulmo-cutanea* den *M. hyoglossus* kreuzt, also noch vor ihrer Theilung, wird sie selbst gekreuzt von dem *N. laryngeus longus*, der ventral über sie hinweg tritt, um dann sofort dorsalwärts zum Kehlkopf zu dringen. (Fig. 42.)

1. A. pulmonalis.

1. *A. pulmonalis.*

Die *A. pulmonalis* krümmt sich, wie gesagt, sofort nach ihrem Ursprunge caudalwärts und tritt durch die Aponeurose des *M. transversus* entsprechend der vorderen Kuppel des *Recessus pulmonalis* der Pleuroperitonealhöhle. Vorher wird sie gekreuzt von den *Rr. pulmonales* und dem *R. cardiacus* des *N. vagus*, die dorsal über sie hinweg-

Fig. 82.

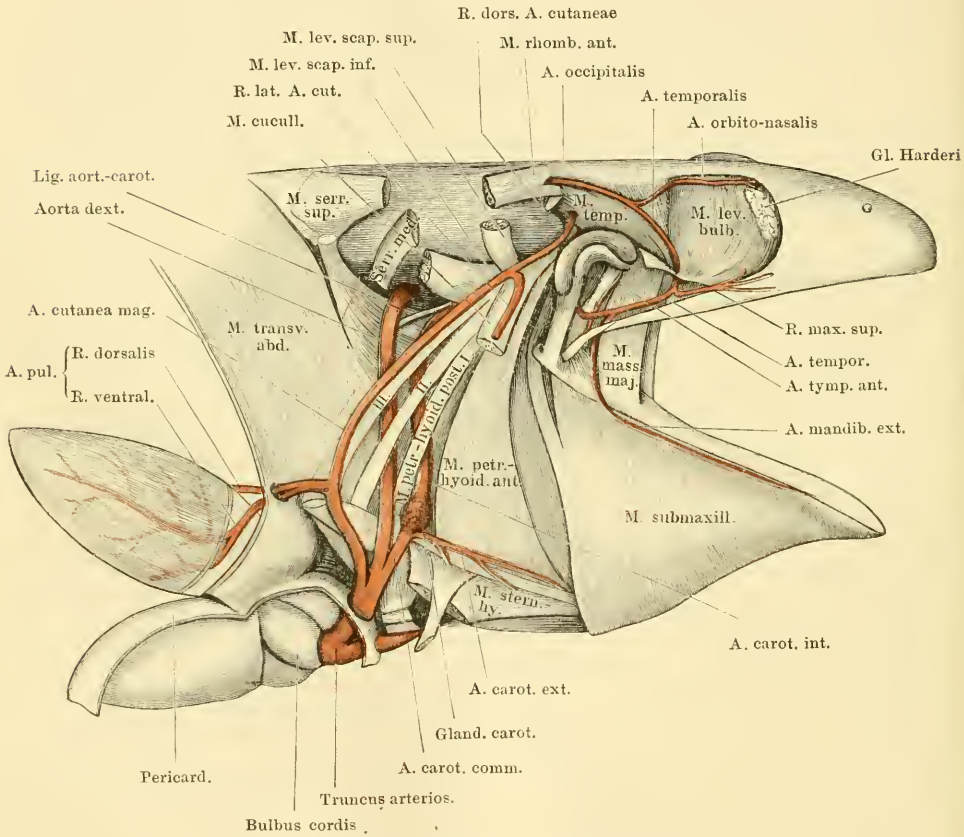

Die drei Haupt-Arterienstämme von der Seite her freigelegt. Schultergürtel entfernt. Dazu: A. occipitalis und ihre Hauptäste.

treten und dann in ihrer Nachbarschaft ebenfalls die Transversusaponeurose durchbohren (Fig 42).

Bei dem Durchtritt durch die Transversusaponeurose ist die *A. pulmonalis* gewöhnlich schon in zwei Aeste getheilt, die auch gesondert die Aponeurose durchbohren können: einen dorsalen und einen ventralen (Fig. 82). Von diesen zieht der dorsale direct zum medial-dorsalen Umfange der Lunge, der ventrale umgreift den Anfang des Lungensackes an dessen lateralem Umfange und theilt sich dann in zwei Aeste, die als lateraler (zugleich mehr dorsaler) und medialer (zugleich mehr ventraler) weiter verlaufen. So gehen also drei Hauptäste aus der *A. pulmonalis* hervor, die als *R. dorsalis*, *R. lateralis*, *R. medialis* unterschieden werden können. Sie verlaufen in ziemlich gleichweiten Zwischenräumen von einander und leicht convergirend zur Lungenspitze und verzweigen sich dabei vielfach.

Nach Küttner „könnte es als Regel gelten", dass jeder der drei Hauptstämme einen kürzeren, ebenfalls zur Spitze hinstrebenden Ast abgiebt, und dass somit die Lungenoberfläche in sechs arterielle Gefässsectoren getheilt wird. Doch setzt Küttner selbst sofort hinzu, dass „von einer bestimmten Regelmässigkeit in der Theilung nichts vorkommt: an vielen Lungen finden sich sechs, an anderen nur drei Stammgefässe".

Nachdem die beiden Aeste der *A. pulmonalis* durch die Transversusaponeurose hindurchgetreten sind, durchsetzen sie erst den Lymphraum, der die Lungenwurzel umgiebt, und treten dann unter den Pleuroperitonealüberzug der Lunge.

2. *A. cutanea magna* (Figg. 83 und 84).

2. A. cutanea magna.

Nachdem sich die *A. cutanea magna* von der *A. pulmonalis* getrennt hat, verläuft sie hinter dem *M. petrohyoideus posterior III* dorsalwärts und zugleich etwas vorwärts, dabei im Bogen den Pharynx umgreifend (aber von dessen Schleimhaut ziemlich weit getrennt). Alsdann gelangt sie an die Aussenseite des *M. levator scapulae inferior* und theilt sich hier, am Hinterrande des *M. cucullaris*, in ihre drei Hauptäste: *R. auricularis*, *R. lateralis*, *R. dorsalis*. Vorher gehen noch kleine Aestchen in den *M. cucullaris*.

a) *R. auricularis* (H. Virchow; = *R. inframaxillaris* Fritsch; = *R. pharyngo-maxillaris* Ecker. Bei Haslam finden sich eine *A. auricularis* und ausserdem noch eine *A. pharyngo-maxillaris* beschrieben, was nicht richtig ist).

a) R. auricularis.

Dieser Ast geht gewöhnlich als erster von der *A. cutanea* ab, kann aber auch von dem *R. dorsalis* abgegeben werden. Die Arterie wendet sich, aussen vom *M. levator scapulae inferior*, um den Hinter-

rand des *M. petrohyoideus posterior III* an den medialen Umfang dieses Muskels und läuft nun medial von den drei *Mm. petrohyoidei posteriores* und dem *M. petrohoideus anterior*, nahe dem Ursprung dieser Muskeln, horizontal nach vorn. Dabei zieht sie auch medial von dem *N. glossopharyngeus* und dem *N. hyomandibularis* vorbei, aber lateral von dem *Cornu principale* des Zungenbeinknorpels. An der Hinterwand der Paukenhöhle angekommen, biegt sie nach aussen um und geht mit dem *R. auricularis* der *A. temporalis* eine verschieden gestaltete Verbindung ein.

Aeste:

a) *R. pharyngeus.* Eine nicht unbeträchtliche Arterie, die von dem Anfangstheile der *A. auricularis* entspringt und medial von den *Mm. petrohyoidei posteriores* absteigt. Sie giebt Aestchen in die *Mm. petrohyoidei*, verbreitet sich aber hauptsächlich in der Rachenschleimhaut medial und caudal von dem *Ostium pharyngeum Tubae auditivae.* Ihre Endverzweigungen anastomosiren hier mit Aesten der *A. palatina* aus der *Carotis interna.* (Figg. 83 u. 87.)

b) *R. tympanicus posterior.* Verbreitet sich mit zahlreichen feinen Aesten in der Schleimhaut der hinteren und dorsalen Wand der Paukenhöhle. Unter den Aesten sind einige stärkere bemerkenswerth: ein *R. dorsalis* zieht über die dorsale Paukenhöhlenwand, ventral von der *Columella auris*, also der Schleimhaut direct anliegend, nach vorn und verbreitet sich in der Schleimhaut. Andere Gefässe gelangen zu dem knorpligen *Annulus tympanicus.* Schliesslich geht eine ziemlich kräftige *A. membranae tympani* am oberen Umfange des *Annulus tympanicus*, zwischen diesem und der ihn bedeckenden Schleimhaut hindurch zum Trommelfell, in dem sie sich, von oben her herabsteigend, vor und hinter dem in das Trommelfell eingelassenen Endstück der *Columella auris* vertheilt.

c) *R. thymicus.* Ein kräftiger Ast, der horizontal nach hinten tritt zur *Glandula Thymus.*

d) *Rr. musculares* zum *M. depressor mandibulae.*

e) *R. articularis internus*, zum inneren Umfang des Kiefergelenkes (oft von einem der anderen Aeste abgegeben).

f) *R. hyoideus.* Dieser ziemlich kräftige Ast verläuft in Begleitung des *R. hyoideus* des *N. hyomandibularis*, medial vom *Processus retroarticularis* des Unterkiefers vorbei und dann längs des hinteren Randes des *M. subhyoideus.* Verzweigt sich in der Haut und dem Fett dieser Gegend bis an die ventrale Mittellinie.

g) *R. mandibularis internus* (*A. inframaxillaris posterior*, H. Virchow). Verläuft mit dem gleichnamigen Ast des *N. hyomandibularis*, medial von dem hinteren Ende des *Os pterygoideum* und an dem *Processus retroarticularis* des Unterkiefers vorbei, und durch die Lücke zwischen dem *M. subhyoideus* und *M. submaxillaris.* So gelangt die Arterie an die Ventralfläche des *M. submaxillaris*, auf der sie, hart am Unterkiefer, nach vorn zieht (s. Fig. 86, a. S. 299). Sie giebt ab:

α) *R. buccinatorius.* Ein kräftiger Ast, der sich in der Mundschleimhaut, und zwar in der Umgebung des Mundwinkels, dorsal bis an das *Ostium tubae auditivae*, vertheilt;

β) *R. muscularis* in die hintere Partie des *M. submaxillaris*;
geht dann eine Verbindung mit der *A. mandibularis externa* aus der *A. temporalis* ein, und lässt an der gleichen Stelle entstehen den kräftigen

γ) *R. muscularis* für den *M. submaxillaris*.

Alsdann gehen von der *A. mandibularis interna* noch ab:

δ) *Rr. mucosi* (meist in der Dreizahl vorhanden), die hart am Unterkiefer den *M. submaxillaris* durchsetzen und zur Schleimhaut des Mundhöhlenbodens gelangen.

Die Arterie durchbohrt dann die vordere Aponeurose des *M. submaxillaris*, und endet in mehreren Aesten:

ε) *R. muscularis* zum *M. submentalis*;

ζ) *Rr. mucosi* zur Mundschleimhaut;

η) *R. perforans*; ein Ast, der den *M. geniohyoideus* von der Ventral- nach der Dorsalseite durchsetzt und dorsal von dem Muskel mit dem *R. anastomoticus* der *A. sublingualis* (s. *Carotis externa*) anastomosirt.

Fig. 83.

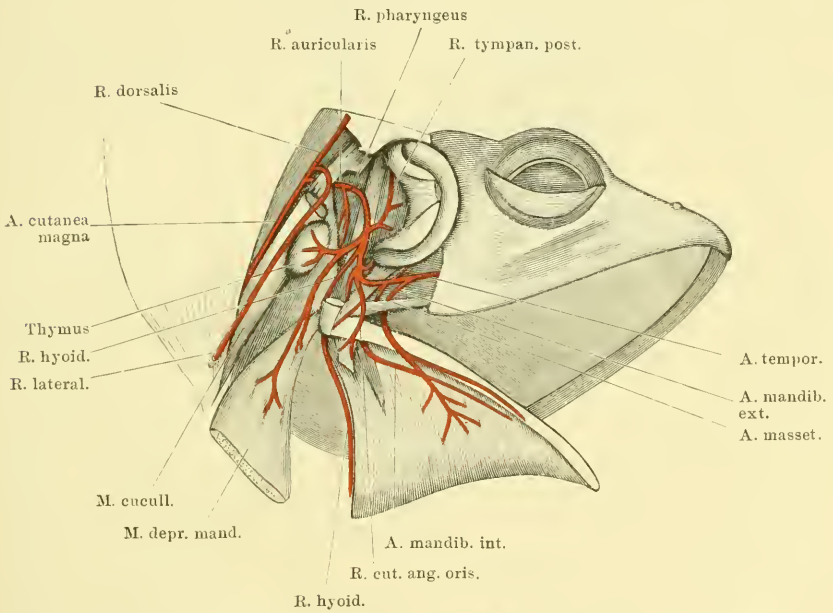

Verzweigung des R. auricularis der A. cutanea magna. M. depressor mandibulae theils entfernt, theils zurückgeschlagen, Annulus tympanicus nach vorn umgelegt, die obere Partie des M. cucullaris entfernt. Aus dem M. petrohyoideus anterior ein Stück herausgeschnitten, um den R. pharyngeus sichtbar zu machen.

h) *R. tympanicus inferior.* (Auf Fig. 83 dargestellt, aber nicht bezeichnet.) Geht zum hinteren unteren Abschnitt des *Annulus tympanicus* und zu der Paukenhöhlenschleimhaut.

i) *R. cutaneus anguli oris.* Verläuft, zusammen mit dem *R. auricularis* des *N. facialis*, zwischen dem *Os tympanicum* und der kurzen Portion des *M. depressor mandibulae* nach vorn, tritt am Vorderrande des letzteren (am

unteren Rande des *Annulus tympanicus*) zur Haut des Mundwinkels, und verzweigt sich an dieser. Er giebt einen dünnen *R. auricularis externus* zur Gegend des Kiefergelenkes.

Der *R. auricularis* der *A. cutanea magna* geht alsdann in den *R. auricularis* der *A. temporalis* über. Er stellt somit eine Verbindung der *A. cutanea* mit der *A. temporalis* her und vermag Blut in die Aeste der letzteren zu führen. Durch Injectionen vermag man, worauf schon H. Virchow aufmerksam machte, sowohl von der *A. temporalis* wie von der *A. cutanea* aus die aus der Verbindung beider hervorgehenden Aeste zu füllen. Die oben aufgeführten Aeste dem *R. auricularis* der *A. cutanea* zuzuschreiben, veranlasst mich vor Allem die Richtung ihres Verlaufes. Auf Grund der vorliegenden Beobachtungen muss angenommen werden, dass das stark venöse Blut der *A. cutanea magna* in dem feinen Capillarnetz der Paukenhöhle, in der Haut und der Mundschleimhaut zur Respiration verwendet wird.

Wie H. Virchow angiebt, ist nach G. Fritsch's eigener Erklärung der *R. auricularis* dieselbe Arterie, die Fritsch geschildert hat als Ast, „der in die Tiefe zu den Muskeln des Unterkiefers und zu diesem selbst nach Art einer *A. inframaxillaris* höherer Amphibien verläuft".

Nach Abgabe des *R. auricularis* steigt die *A. cutanea* am Hinterrande des *M. cucullaris* noch eine kurze Strecke weiter auf und theilt sich dann in den *R. lateralis* und den *R. dorsalis*.

b) R. lateralis.

b) *R. lateralis* (Fig. 84).

Dieser gewöhnlich als das eigentliche Ende der *A. cutanea* aufgefasste Ast wendet sich auf der Aussenfläche des *M. cucullaris* in scharfem Bogen ventralwärts und zieht in dieser Richtung eine Strecke weit zwischen *M. cucullaris* und *M. depressor mandibulae*, am hinteren Rande der Thymus vorbei. Alsdann verlässt er den *M. cucullaris* und dringt lateralwärts, hinter dem Unterkieferwinkel, zwischen dem Hinterrande des *M. depressor mandibulae* und dem Vorderrande des *M. dorsalis scapulae*, an die Haut der Seite des Thieres. Hier wendet sich die Hauptfortsetzung nach rückwärts und verläuft, anfangs in Begleitung der *V. cutanea magna*, in der Haut des *Saccus lymphaticus lateralis*, caudalwärts den ganzen Rumpf entlang. Ihre Verzweigung geschieht hauptsächlich ventralwärts, nach der Haut der Brust und des Bauches. Nur wenige Aeste gehen dorsalwärts. Die grosse Mehrzahl der Aeste wird erst abgegeben, nachdem die Arterie über die vordere Extremität herübergetreten ist; nur ein stärkerer Ast: *R. pectoralis anterior*, wird vor der vorderen Extremität ventralwärts zur Haut der Brust und der Kehle abgegeben. Neben ihm entspringt ein kleines Aestchen zu der Fettmasse vor dem *M. deltoideus*.

c) *R. dorsalis.* c) R. dorsalis.

Der *R. dorsalis* setzt die Richtung des Stammes der *A. cutanea* fort und folgt dem *M. cucullaris* an seinem Hinterrande bis an die *Crista parotica*, von der der Muskel entspringt, bedeckt von dem *M. depressor mandibulae*, der einen Ast erhält. An der genannten Stelle dringt der *R. dorsalis* dann zwischen dem *M. temporalis* und

Fig. 84.

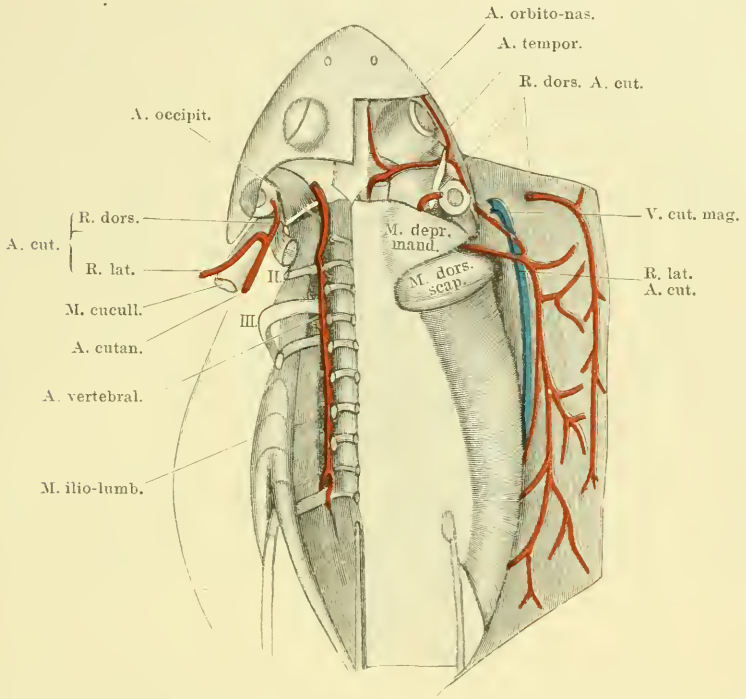

Arteria cutanea magna und Arteria occipito-vertebralis von der Dorsalseite. Rechterseits ist die Haut des Rückens nach aussen umgelegt, linkerseits sind die Bauchmuskeln, der Schultergürtel nebst seinen Muskeln, sowie der M. longissimus dorsi entfernt.

dem *M. depressor mandibulae*, am Vorderrande des letzteren, in Begleitung des *R. auricularis N. vagi* an die Haut des Rückens (des *Saccus lymphaticus cranio-dorsalis*), in der er bis an das Rumpfende nach rückwärts verläuft. Ein dünner Ast wendet sich vorwärts und verzweigt sich in der Haut des Kopfes bis gegen die Augenlider.

Der Verlauf des *R. dorsalis* der *A. cutanea magna* ist äusserlich markirt durch den warzigen Streifen, der sich vom oberen Umfange des Trommelfelles nach hinten erstreckt.

Bei der bedeutenden Rolle, die die Haut- und Schleimhautrespiration bei den Fröschen spielt (s. S. 238), besitzt die *A. cutanea*, die diesem Theile des

respiratorischen Kreislaufes vorsteht, eine hohe physiologische Bedeutung. In ihrem Ursprunge wurde sie schon von Swammerdam beschrieben, doch gebührt erst Burow das Verdienst, sie in ihrer Bedeutung erkannt zu haben (den Schleimhautast hat Burow nicht beschrieben). „*Apparet enim ex observatione illa, anatomica, ipsa structura clarissime demonstrari, cutem pulmonesque duo esse organa, quorum alterum alteri ad sanguinis mutationem venosi, valde adjuvet. In batrachiis enim, ubi minima sanguinis pars per pulmones perducitur, cutis grandis est, secundarius sanguinis decarbonisationi inserviens apparatus.*“ Wie die meisten Gefässe in Burow's schöner Arbeit, so führt auch diese Arterie keinen bestimmten Namen; in den Figurenerklärungen ist sie bezeichnet als: *R. pulmonalis cutem petens* und *R. pulmonalis cutaneus*. — An den *R. auricularis* knüpft sich noch eine interessante Reminiscenz. Brücke hat seinerzeit, im Gegensatz zu der bis dahin geltenden Vorstellung von der völligen Mischung der beiden Blutarten beim Frosch, auf den stark venösen Charakter des Pulmonalisblutes besonderen Werth gelegt, und als damit in Einklang stehend die Thatsache hervorgehoben, dass auch die zu der respirirenden Haut gelangende *A. cutanea* von der *A. pulmonalis* abgehe. G. Fritsch hat dagegen 1869 geltend gemacht, dass die *A. cutanea* auch einen kräftigen Ast abgebe, der gar nicht zur Haut, sondern „zu den Muskeln des Unterkiefers und zu diesem selbst nach Art einer *A. inframaxillaris* höherer Amphibien (d. h. Reptilien) verlaufe“. Folglich müsse das Blut der Pulmonalis noch einen nennenswerthen Arterialisationsgrad besitzen, um jene Theile zu versorgen. Wie schon bemerkt, ist dieser Ast derselbe, der oben als *R. auricularis* bezeichnet wurde; das Verdienst seiner Entdeckung gebührt somit Fritsch. Der Einwurf aber, den Fritsch auf Grund dieser Entdeckung gegen die Brücke'sche Theorie erhob, büsst etwas an Bedeutung ein dadurch, dass jener „zum Unterkiefer“ gelangende Ast der *A. cutanea* zur Schleimhaut der Mund- und Rachenhöhle in Beziehung tritt, und dass ferner eben auch diese Schleimhaut respiratorisch wirksam ist. So fügt sich auch das Vorhandensein jenes Astes der durch Brücke begründeten Auffassung, wobei allerdings die Berechtigung des Einwurfes von Fritsch für die Muskeläste dieser Arterie zuzugeben ist.

Arterien des Körperkreislaufes.

Arterien des Körperkreislaufes.

I. A. carotis communis.

I. A. carotis communis.

Nachdem die *A. pulmo-cutanea* vom Truncus sich abgelöst hat, bleiben die *A. carotis communis* und die Aorta (gewöhnlich, doch nicht immer) noch eine Strecke weit vereinigt, trennen sich dann aber auch von einander, während sie noch ventral von dem *M. hyoglossus* liegen. Die *A. carotis communis* schlägt eine mehr craniale Richtung ein, als die Aorta, ist aber nur sehr kurz. Bald nachdem sie sich von der Aorta getrennt hat, theilt sie sich in zwei ungleiche Aeste: die schwächere mediale *A. carotis externa* und die stärkere laterale *A. carotis interna*. Die *A. carotis externa* wendet sich

direct nach vorn, während die *A. carotis interna* sich nach aussen und dorsalwärts krümmt (Fig. 86, a. S. 299).

An der Theilungsstelle der *A. carotis communis*, aber zum bei Weitem grössten Theile in den Verlauf der *A. carotis interna* eingeschaltet, liegt die *Glandula carotica.*

Glandula carotica. Glandula carotica.

Die Carotidendrüse stellt ein ovales oder rundliches Knötchen dar, das durch reichliche Pigmentzellen schwarz aussieht und, wie schon erwähnt, zum grössten Theil in den Verlauf der *A. carotis interna* eingeschaltet ist, während die *A. carotis externa* aus seinem medialen Umfange derart hervorgeht, dass sie mit der *A. carotis communis* einen medialwärts offenen spitzen Winkel bildet.

Bau. Die Carotidendrüse besitzt einen schwammigen, cavernösen Bau. Das Lumen der *A. carotis communis* ist eine Strecke weit in das Knötchen hinein verfolgbar, verliert sich dann aber und steht durch zahlreiche Oeffnungen mit den cavernösen Räumen in Verbindung, die die Drüse bilden. Aus diesem Hohlraumsystem geht die *A. carotis interna* wie die *A. carotis externa*, eine jede aus mehreren Gängen, hervor. Histiologisch bestehen die Wandungen der Hohlräume in der Hauptsache aus denselben Elementen, wie die Arterienwände: d. h. aus Endothel, glatten Muskelzellen und Bindegewebe; dazwischen kommen aber auch Zellen epithelialer Herkunft vor (Maurer). Quer gestreifte Muskelzellen, die von einigen Autoren beschrieben sind, stellt Boas entschieden in Abrede.

Genese. Genetisch entsteht die Carotidendrüse zuerst als eine epitheliale Wucherung vom Epithel des ersten kiementragenden Bogens aus, die sich zwischen die Arterie dieses Bogens und die davorliegende Fortsetzung der Vene des gleichen Bogens hinein erstreckt. Der Epithelzapfen schnürt sich bald ab und wird von Anastomosen, die sich zwischen den beiden genannten Gefässen ausbilden, durchwachsen. Bei der Metamorphose geht die Arterie zu Grunde (Maurer).

Function. Was die Function der *Gl. carotica* anlangt, so ist dieselbe verschieden angegeben worden, je nach der verschiedenen Auffassung, zu der die einzelnen Forscher über den Bau des räthselhaften Organes gelangten. Sehen wir von der älteren Anschauung (Huschke) ab, die in ihr ein Respirationsorgan sah, so kommen wohl nur zwei ernstlich in Betracht: die Brücke'sche und die zuerst von Hyrtl aufgestellte. Brücke hielt die *Gl. carotica* für ein sehr wichtiges Hinderniss, das in das Carotissystem eingeschaltet sei, damit dieses von dem ersten (venösen) Blute der Ventrikelsystole vermieden werde und erst von dem arteriellen Blute der zweiten Phase profitire. Die zweite, zuerst von Hyrtl aufgestellte Anschauung sieht in der Carotidendrüse ein accessorisches Herz.

Wie es scheint, ist Sabatier unabhängig von Hyrtl zu einer ähnlichen Auffassung gelangt. Sabatier sieht in ihr ein cavernöses und zugleich contractionsfähiges Organ, das im Stande ist, eine grössere Menge Blut aufzunehmen und diese dann durch seine langsame Contraction allmählich auszupressen. Das Organ würde somit zunächst die Rolle eines Reservoirs spielen, das mehr Blut aufzunehmen im Stande ist, als die verhältnissmässig dünne Carotis, und alsdann die Rolle einer zweiten, langsam und allmählich arbeitenden Druckpumpe, die immer gerade dann wieder zur Ruhe gekommen ist, wenn die neue

Ventrikelsystole erfolgt. Ausdehnung des Organes durch das rothe Blut, das in die *Carotis communis* schiesst, lässt sich beobachten. Die Nothwendigkeit eines solchen „*Coeur surnuméraire*“ sieht Sabatier in der kurz dauernden ruckweisen Füllung der Carotis mit Blut vom Herzen her, und dem geringen Kaliber der Carotis. Der Vorstellung, dass die Carotidendrüse ein accessorisches Herz sei, hat sich auch Boas angeschlossen.

Historisches. Die *Gl. carotica* ist, wie so manches Andere aus der Anatomie des Frosches, wohl zuerst von Swammerdam gesehen worden, der sogar zwei Anschwellungen an den Carotiden gesehen haben will. Genauer untersucht wurde sie von Huschke, der auch den Namen Carotidendrüse einführte. Joh. Müller, Hyrtl, Brücke, Leydig, Rusconi, Sabatier, Boas haben ihr dann ihre Aufmerksamkeit geschenkt, und namentlich Boas hat sie zum Gegenstande genauerer Behandlung gemacht. Dass der Name *Glandula carotica* nach jeder Richtung hin unzutreffend und unzweckmässig ist, bedarf keiner Erörterung.

1. A. carotis interna.

1. A. carotis interna.

Nach ihrem Abgange von der *Gl. carotica* umgreift die *A. carotis interna* den Vorderrand des *M. petrohyoideus posterior I*, indem sie zwischen diesem und dem *M. petrohyoideus anterior* hindurchtritt, und wendet sich dann aufwärts, zwischen dem Rachen und dem *M. petrohyoideus posterior I*, zugleich etwas caudalwärts gerichtet. Diese letztere Richtung wird bedingt durch einen dünnen Bindegewebsstrang, der ventral von dem *M. levator scapulae inferior* die *A. carotis interna* mit der Aorta verbindet und wohl als ein obliterirter *Ductus arteriosus* zwischen Aorta und Carotis gedeutet werden muss (Fig. 87). Aorta und *A. carotis* laufen am Rachen, in kurzer Entfernung von einander, ziemlich parallel, und zwar die *A. carotis interna* vor der Aorta.

Von der Stelle an, wo das *Ligamentum aortico-carotideum* von der *A. carotis interna* abgeht, wendet sich diese entschieden nach vorwärts und zugleich etwas nach einwärts. Sie zieht so über den dorsalen Umfang des Rachens, ventral von dem *M. levator scapulae inferior* und ventral über den Querarm des *Os parabasale* an den lateralen Umfang des *M. retractor bulbi*. Hier, seitwärts vom hintersten Ende des genannten Muskels, giebt sie die *A. palatina* ab, und dringt dann selbst, lateral von dem Augenmuskelkegel am vorderen Rande des *Os parabasale* und vor dem *Os prooticum* dorsalwärts. Auf der Dorsalfläche des *M. retractor bulbi* wendet sie sich dann nach vorn und zieht längs der orbitalen Schädelseitenwand nach vorn. Am *Foramen pro N. oculomotorio* theilt sie sich in ihre beiden Endäste: *A. carotis cerebralis* und *A. ophthalmica*.

Die *A. carotis interna* ist somit die Arterie des primären Mundhöhlendaches, des Auges und des Gehirnes. Die Arterie des secun-

dären Gaumens steht mit ihr in Verbindung, ist aber in der Hauptsache ein Ast, der in letzter Instanz der Aorta entstammt.

Auf ihrem Wege von der dorsalen Rachenschleimhaut in die Tiefe der Orbita liegt die *A. carotis interna* medial von dem *R. palatinus* des Facialis, weiterhin medial von dem *Ganglion prooticum commune*, und schliesslich läuft sie medial-ventral von dem *R. ophthalmicus* des Trigeminus nach vorn.

Aeste:

a) *A. palatina.* a) A. palatina.

Die starke *A. palatina* geht von der *Carotis interna* ab, unmittelbar bevor diese am *M. retractor bulbi* dorsalwärts steigt. Sie giebt bald nach ihrem Ursprunge eine Anzahl Aeste (*Rr. mucosi postorbitales*

Fig. 85.

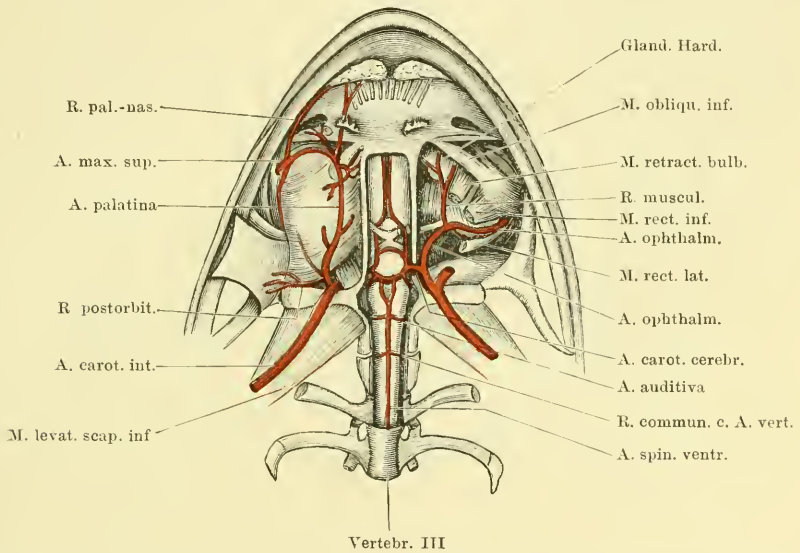

Aeste der A. carotis interna. Rechterseits A. palatina, linkerseits A. ophthalmica und Ursprung der A. carotis cerebralis. Vertheilung der A. carotis cerebralis an der Basis des Gehirnes und am Anfang des Rückenmarkes. Schädelbasis und Körper des I. und II. Wirbels entfernt. Hypophysis cerebri fortgenommen, der linke N. opticus durchschnitten, um den Verlauf des R. anterior der A. carotis cerebralis sichtbar zu machen. Wegen der Bezeichnungen der Aeste der A. carotis cerebralis vergleiche den Text.

und *R. muscularis*) ab, und wendet sich dann nach vorn, um medial von dem *R. palatinus* des Facialis an der Schleimhaut des Mundhöhlendaches vorwärts zu ziehen, an dieser durch zahlreiche Aeste befestigt. Dabei liegt sie in geringer Entfernung von dem Seitenrande des *Os parabasale*. Ventral von der Harder'schen Drüse theilt sie sich in zwei Aeste, von denen der eine die ursprüngliche Richtung des Stammes beibehält, und somit als dessen Fortsetzung angesehen werden kann, während der andere sich im Bogen

nach aussen wendet und eine Anastomose mit der *A. maxillaris superior* (a. d. *A. temporalis*) eingeht. Der als Fortsetzung des Stammes bezeichnete Ast dringt in Begleitung des *N. palatinus* durch den Vomer und vertheilt sich vor demselben in der Schleimhaut zwischen den Schläuchen der *Glandula intermaxillaris*. Aeste der *A. palatina* sind:

α) *Rr. mucosi postorbitales.* Verzweigen sich in der Schleimhaut des Mundhöhlendaches hinter dem *Os parabasale*, sowie im Bereiche desselben. Lateralwärts gelangen sie bis an das *Ostium pharyngeum tubae auditivae*. Das Gefässnetz, in das sie sich auflösen, geht hier in das der *A. pharyngea* (aus dem *R. auricularis* der *A. cutanea*) über.

β) *R. muscularis.* Wendet sich lateralvorwärts über den hinteren Rand des *M. levator bulbi* auf die Dorsalfläche dieses Muskels, den er versorgt.

γ) *Rr. mucosi suborbitales.* Gehen von der Arterie an die Schleimhaut des Mundhöhlendaches unter dem Auge. In der Schleimhaut bilden sie ein sehr feines dichtes Gefässnetz.

δ) *Rr. musculares et glandulares.* Werden im vorderen Winkel der Orbita abgegeben und gelangen zu dem *M. obliquus inferior*, sowie zur Harder'schen Drüse. An dieser bestehen Anastomosen mit den anderen zu der Drüse verlaufenden Gefässen (a. d. *A. ophthalmica* und *A. orbito-nasalis*).

ε) *R. communicans c. A. maxillari superiore.* Dieser Ast läuft im Bogen längs des hinteren Randes des *Os palatinum* nach aussen und geht in den *R. communicans* der *A. maxillaris superior* über, der die Aponeurose des *M. levator bulbi* durchsetzt. Zwei Aeste gehen aus der schlingenförmigen Verbindung beider Gefässe hervor: die *A. palato-nasalis* und ein *R. pterygoideus.*

1. *R. palato-nasalis.* Verläuft ganz, wie der gleichnamige Nerv, der aus der Verbindung des Facialis und des zweiten Trigeminusastes hervorgeht, und erscheint hauptsächlich als Fortsetzung der *A. maxillaris superior.* Er zieht, eingeschlossen in das dicke Schleimhautgewebe der „Gaumenleiste", neben dem *Proc. palatinus* des *Os maxillare*, nach vorn und gelangt schliesslich zwischen die Schläuche der *Glandula intermaxillaris.* Die Arterie versorgt die Schleimhaut im Gebiete der Gaumenleiste, in der Umgebung der inneren Nasenöffnung, sowie vor der letzteren.
2. *R. pterygoideus.* Erscheint als Fortsetzung des *R. communicans* der *A. palatina*, dessen Richtung er fortsetzt. Er zieht in der Schleimhaut des Mundhöhlendaches medial vom *Os pterygoideum* nach hinten und versorgt die lateralen Gebiete der Schleimhaut unter dem Auge.

ζ) *Rr. mucosi praepalatini.* Dies sind die Aeste, die zu den verschiedenen Schleimhautgebieten vor dem *Os palatinum* treten.

b) A. ophthalmica.

b) *A. ophthalmica* (Fig. 85).

Die Theilungsstelle der *A. carotis interna* in ihre beiden Endäste findet sich an der medialen Knorpelwand der Orbita, etwas ventral von dem *Foramen pro N. oculomotorio.* Von hier aus wendet sich die *A. ophthalmica* noch vorn aussen, verlässt also die Wand der Orbita und dringt durch den von den Augenmuskeln umschlossenen kegelförmigen Raum zum hinteren Umfange des *Bulbus oculi.* Sie

liegt dabei hinter dem *N. opticus* und zugleich etwas ventral von ihm. Ihre Verlaufsrichtung bildet mit der des *N. opticus* einen medialwärts offenen spitzen Winkel, d. h. je weiter sie lateralwärts und nach vorn gelangt, um so näher kommt sie an den *N. opticus*. Am *Bulbus oculi* angelangt, zieht sie an dessen ventral-temporalem Umfange in der ursprünglichen Richtung weiter, der Sclera innig angeschmiegt, und dringt erst jenseits des Aequators durch die Sclera hindurch, und zwar so schief, dass sie die Chorioidea erst am *Corpus ciliare* erreicht. In diesem steigt sie im Bogen nach vorn abwärts.

Aeste der *A. ophthalmica*:

α) *Rr. musculares*. Unter diesen, die meist in der Dreizahl vorhanden sind, ist der vorderste besonders kräftig. Er entspringt entweder selbständig oder mit einer der beiden *Arteriae chorioideae* zusammen und dringt hinter dem Opticus und vor der Nickhautsehne durch den *M. retractor bulbi* ventralwärts. Gelegentlich fand ich ihn statt hinter dem Opticus über denselben hinweg tretend und erst vor ihm absteigen. Der kräftige Ast giebt ausser Aesten zu den Augenmuskeln noch solche zur Harder'schen Drüse, zu der er auf der Dorsalfläche des *M. levator bulbi* unter dem Auge nach vorn innen zieht. Einer der Drüsenäste anastomosirt mit dem absteigenden Ast der *A. orbito-nasalis*.

β) *2 Aa. ciliares*. Bevor die *A. ophthalmica* an den Bulbus gelangt, giebt sie zwei dünne Arterien ab, die dicht neben einander an dem hinteren Umfange des Sehnerven nach vorn aussen verlaufen, dann sich auf die dorsale Seite des Sehnerven wenden und dorsal vom Sehnerveneintritt die Sclera durchbohren. So gelangen sie in die Chorioidea, wo die eine in temporaler, die andere in nasaler Richtung weiter verläuft. Da der Sehnerveneintritt der temporalen Seite näher ist wie der nasalen, so ist die temporale Arterie kürzer wie die andere (H. Virchow).

Die eine der beiden *Aa. ciliares* entspringt manchmal gemeinsam mit der *A. muscularis anterior*.

γ) *Aa. iridis*. Entspringen von dem Bogen, den die *A. ophthalmica* im *Corpus ciliare* bildet.

δ) *A. hyaloidea* ist das letzte Stück der *A. ophthalmica*.

Der specielle Verlauf der inneren Augengefässe wird beim Auge geschildert werden.

c) *A. carotis cerebralis* (Fig. 85). c) A. carotis cerebralis.

Die *A. carotis cerebralis* ist der zweite Endast der *A. carotis interna*. Sie trennt sich von der *A. ophthalmica* an der knorpligen Schädelseitenwand, ventral von dem Austritt des *N. oculomotorius*. Ventral von diesem dringt sie in die Schädelhöhle, entweder durch ein besonderes, allseitig knorplig umrandetes Loch, oder, was häufiger ist, durch dasselbe Foramen wie der Nerv, das dann nur durch eine

bindegewebige Brücke in eine dorsale und eine ventrale Hälfte getheilt ist. In der Schädelhöhle theilt sie sich in einen *R. anterior* und einen *R. posterior*.

α) *R. anterior.* Der *R. anterior* der *Carotis cerebralis* verläuft nach vorn über den *N. opticus* hinweg und wendet sich dann mehr medialwärts, um am äusseren Rande der *Pars basalis laminae terminalis* des Gehirnes, unter Convergenz mit dem Gefäss der anderen Seite zum medial-ventralen Rande der Grosshirnhemisphäre zu gelangen. Hier zieht die Arterie, sehr nahe neben der der anderen Seite, nach vorn, über den Ventralumfang der einheitlichen Strecke der *Lobi olfactorii*, wo die feinen Aestchen, die aus den beiderseitigen Gefässen hervorgehen, anastomosiren, und folgt schliesslich dem *Tractus olfactorius*, in dessen *Pia*-Umhüllung, in die Nasenhöhle. Auf diesem Wege giebt die Arterie ab:

1. *Rr.* zum *Lobus infundibularis.*
2. *R. postchiasmaticus*, der mit dem der anderen Seite hinter dem *Chiasma nervorum opticorum* anatomosirt. Gebt Aeste in das Chiasma.
3. *R. Hemisphaerii medialis dorsalis.* Steigt an der Seite des Zwischenhirns, medial von dem *Polus occipitalis* der Hemisphäre auf, biegt dann an dem Adergeflechtsknoten nach vorn um und geht zum medialen Umfange der Hemisphäre.
4. *Rr.* zum ventralen Theil des Zwischenhirns (des *Thalamus*).
5. *R. Hemisphaerii medialis ventralis.* So kann das Endstück der Arterie bezeichnet werden, das am medial-ventralen Umfange der Hemisphäre hinzieht, und von dem Aeste in die Hemisphäre, sowie den *Lobus* und *Tractus olfactorius* dringen.

β) *R. posterior.* Der hintere Ast der *A. carotis cerebralis* läuft von seinem Ursprunge aus nach einwärts und hinten an den oberen seitlichen Rand des *Lobus infundibularis* und zieht hier rückwärts. Er liegt dabei ventral vom *N. oculomotorius.* Hinter der Austrittsstelle dieses Nerven am Mittelhirn stehen die Arterien beider Seiten, dorsal von dem hintersten Abschnitt des *Lobus infundibularis*, unter einander in Verbindung (Fig. 85). Aus dem einheitlichen quer gelagerten Gefässe gehen aber dicht neben einander aufs Neue zwei Gefässe hervor, die seitwärts von der *Eminentia interpeduncularis* nach hinten verlaufen und hinter der genannten Eminentia zu einem einheitlichen Gefässe, der *A. basilaris*, zusammenfliessen. Die *A. basilaris* zieht in der *Fissura ventralis* der *Medulla oblongata*, und weiterhin als *A. spinalis ventralis* am Ventralumfange des Rückenmarkes caudalwärts, hier am Eingange der *Fissura mediana ventralis* gelagert. Folgende Zweige werden von dem hinteren Aste des *A. carotis cerebralis* abgegeben:

1. *R. Mesencephali superior.* Geht bald nach dem Ursprunge des *R. posterior* aus diesem hervor, steigt aufwärts, giebt einen Ast in den ventralen Umfang des *Lobus opticus*, geht aber selbst weiter gegen die Spalte zwischen dem *Lobus opticus* und dem *Cerebellum.* Sie scheint für den *Lobus opticus* und das *Cerebellum* bestimmt zu sein. (Ihre Abgangsstelle ist in Fig. 85 sichtbar.)
2. *A. auditiva.* Geht von der *A. basilaris* ab und mit dem *R. anterior* des *N. acusticus* in die Ohrkapsel.

3. *R. communicans cum A. vertebrali.* Diesen Ast, der von der *A. vertebralis* kommt, nimmt die *A. basilaris* in der Gegend des Atlanto-Occipital-Gelenkes auf (s. *A. vertebralis* und Schema Fig. 81, a. S. 285).

Ausser diesen Aesten gehen von dem *R. posterior* der *A. carotis cerebralis* resp. der *A. basilaris* und *A. spinalis ventralis* noch Aeste ab, die in das Innere des Gehirnes und Rückenmarkes aufsteigen. Solche gelangen von den die *Eminentia interpeduncularis* umziehenden Gefässen in den *Isthmus cerebri* (auch zur *Hypophysis cerebri*), von der *A. basilaris* in die *Medulla oblongata* und von der *A. spinalis ventralis* in das Rückenmark, durch die *Fissura ventralis.* Von der *A. spinalis ventralis* gehen auch noch laterale Aestchen ab, die nach den ventralen Nervenwurzeln hinstreben. Sie sollen mit den *Rr. spinales* der *A. vertebralis dorsi* anastomosiren.

2. A. carotis externa (Fig. 86). (*A. lingualis, A. hyoideo-lingualis, A. hyoidea Aut.*) 2. A. carotis externa.

Von dem medialen Umfange der *Glandula carotica* aus läuft die *A. carotis externa* vor- und zugleich etwas medialwärts über die Ventral-

Fig. 86.

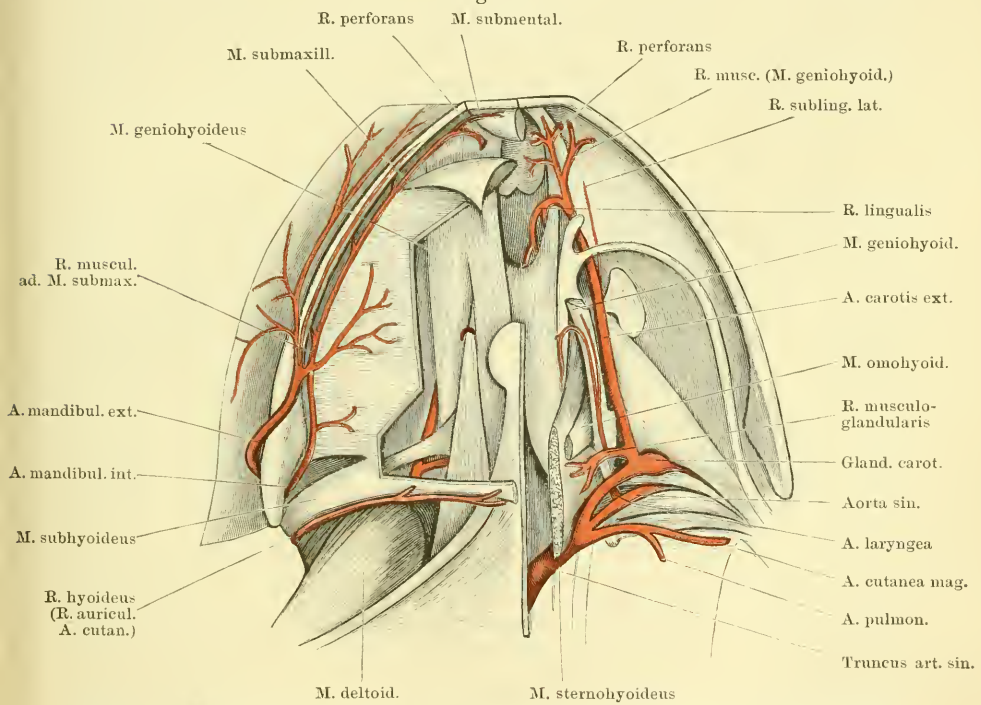

Arterien des Mundhöhlenbodens von der Ventralseite. Linkerseits ist der Schultergürtel entfernt und der M. submaxillaris, M. subhyoideus, submentalis, sowie der grösste Theil des M. geniohyoideus fortgenommen. Die drei Haupt-Arterienstämme (A. carotis communis, Aorta, A. pulmo-cutanea) stark auseinandergezogen, um den Ursprung der A. laryngea anschaulich zu machen.

fläche des *M. petrohyoideus anterior.* Dabei gelangt sie an die mediale Seite des *N. glossopharyngeus* und zieht nun mit diesem hart am

lateralen Rande der *Cartilago hyoidea*, auf der Ventralfläche des *M. petrohyoideus anterior* liegend, nach vorn, über die Dorsalfläche des *M. omohyoideus* herüber. Dann gelangt sie in ihrem schrägen Verlauf auf die Dorsalfläche der *Pars lateralis* des *M. geniohyoideus*, zieht ventral über die Wurzel des *Proc. alaris* der *Cartilago hyoidea* und dringt dann dorsalwärts unter die Mundbodenschleimhaut. Hier zieht sie noch dorsal über das *Cornu principale* des Zungenbeinknorpels hinweg und theilt sich alsdann in ihre zwei Endäste, die mediale *A. lingualis* und eine laterale, die als *A. sublingualis* bezeichnet werden kann.

Aeste:

a) *R. musculo-glandularis.* Dieser kräftige Ast entspringt bald nach dem Ursprunge der *A. carotis externa*, aus dem medialen Umfange derselben und tritt über die Ventralfläche der *Pars lateralis* des *M. geniohyoideus* medialwärts. Er verzweigt sich mit mehreren kräftigen Aesten im *M. sternohyoideus*, giebt aber auch einen feinen Ast ab, der auf der Ventralfläche des *M. geniohyoideus* vorwärts läuft, diesen Muskel mit einem dünnen Zweige versorgt und ausserdem mit einem langen dünnen Zweige in den *M. hyoglossus* dringt. Um zu diesem zu gelangen, tritt der genannte Arterienast ventral über das vorderste Stück des *M. sternohyoideus* medialwärts und dringt dann am lateralen Rande der *Pars medialis* des *M. geniohyoideus* in die Tiefe zum *M. hyoglossus.*

Ausser diesen Muskelästen gehen von der Arterie noch ab: Aeste zu dem als „ventraler Kiemenrest" bezeichneten Knötchen, sowie ein *R. thyreoideus*, der durch den *M. sternohyoideus* hindurch zur *Glandula thyreoidea* dringt (auf Fig. 86 nicht dargestellt). Schliesslich noch Aeste zu den postbranchialen Körpern und den Epithelkörperchen.

b) *R. sublingualis lateralis.* Ein dünner Ast, der abgegeben wird, nachdem die Arterie über den *Processus alaris* des Zungenbeinknorpels hinweggetreten ist, und, vorwärts verlaufend, sich in der Mundschleimhaut neben der Zungenwurzel vertheilt.

c) *R. sublingualis anterior.* Ist der laterale Endast der Arterie. Er verläuft über der Dorsalfläche des *M. geniohyoideus*, zwischen diesem und der Mundschleimhaut, weiter nach vorn und giebt eine ganze Anzahl Aeste ab. Diese vertheilen sich im *M. geniohyoideus* und in beiden Portionen des *M. genioglossus*; ein besonderer *R. perforans* durchsetzt den *M. geniohyoideus* und anastomosirt mit der *A. mandibularis interna.*

d) *R. lingualis.* Der kräftige *R. lingualis*, der zweite (mediale) Endast der *A. carotis externa*, schlägt sich über den medialen Rand der *Pars lateralis* des *M. hyoglossus* medialwärts und dringt in dem Raume zwischen dem *M. hyoglossus* und dem *M. genioglossus* dorsalwärts in die Zunge, wobei er sich an die Musculatur (*M. hyoglossus*) und Schleimhaut vertheilt. Der *R. lingualis* ist sehr lang und nimmt bei zurückgelegter Zunge eine stark caudalwärts gehende Richtung. Von seinem Anfangsstück treten Aeste zur Schleimhaut der Zungenwurzel.

Das Verbreitungsgebiet der *A. carotis externa* entspricht, dem Geschilderten zufolge, sowohl dem Gebiete des *N. glossopharyngeus*, wie dem des *N. hypoglossus.* Die meisten Aeste der Arterie folgen dem Verlaufe der Aeste der beiden genannten Nerven.

II. Aorta.

II. Aorta.

Wie schon erwähnt, verhalten sich die rechte und die linke Aorta nur in ihren Anfangsstücken gleich, während ihr Endschicksal ein verschiedenes ist. Es wird die *Aorta abdominalis*, die weiterhin noch die Arterien für den Urogenitalapparat und die hinteren Extremitäten abgiebt, zwar durch die Vereinigung beider Aortenbögen gebildet, doch ist sie zum grössten Theil die directe Fortsetzung der rechten Aorta, während die linke mit ihrer Hauptfortsetzung die *A. intestinalis* bildet und nur durch eine kleinere Oeffnung mit der *Aorta abdominalis* communicirt. Ueber die functionelle Ungleichheit beider Aorten s. oben S. 276.

Bis zu ihrer Vereinigung verhalten sich die Aorten beider Seiten gleich (s. Schema Fig. 81) und können als *Aortae thoracicae* bezeichnet werden. Aus der Vereinigung beider geht dann die unpaare *Aorta abdominalis* hervor, deren Theilung schliesslich die beiden *Arteriae iliacae communes* bildet.

Aorta thoracica.

Aorta thoracica.

Die Aorta jeder Seite tritt, nachdem sie sich vom *Truncus arteriosus* losgelöst hat, zwischen dem *M. petrohyoideus posterior I* und *II* hindurch an den Schlund und zieht an diesem dorsalwärts, in kurzer Entfernuug hinter der *A. carotis interna* (Fig. 89). Von der oberflächlicher gelegenen *A. cutanea magna* wird sie durch die *Mm. petrohyoidei posteriores*, besonders den *III.* getrennt. Da, wo die Aorta den dorsalen Umfang des Schlundes erreicht, steht sie mit der *A. carotis interna* durch einen ventral von dem *M. levator scapulae inferior* verlaufenden Bindegewebsstrang *(Ligamentum aortico-carotideum)* in Verbindung und wendet sich dann über den Dorsalumfang des Schlundes medialwärts an die Seite der Wirbelsäule. Diese erreicht sie seitwärts vom Körper des zweiten Wirbels, und von hier aus laufen beide Aortae in schwacher Convergenz caudalwärts, so dass sie vor der Ventralfläche des sechsten Wirbels zur Vereinigung kommen. Dabei ziehen sie ventral von Querfortsätzen, Nerven und Kalksäckchen hinweg.

Bis zu der Vereinigung der beiderseitigen Gefässe werden von einer jeden Aorta abgegeben: 1. *A. laryngea*; 2. *A. oesophagea*; 3. *A. occipito-vertebralis*; 4. *A. subclavia.*

Fig. 87.

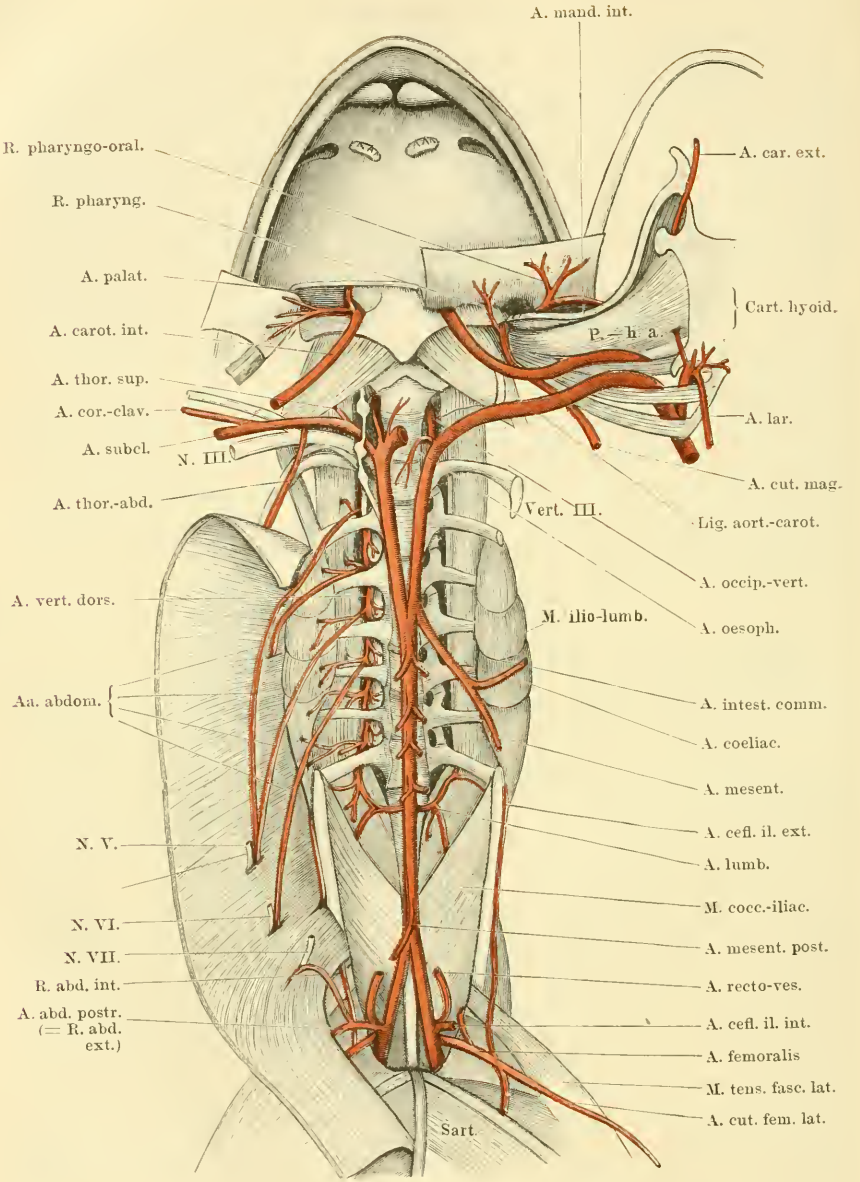

Aorta dextra, sinistra und communis an der Rückwand der Leibeshöhle nebst den Haupt-Aesten. Rechterseits noch A. vertebralis dorsi mit ihren ventralen Aesten, linkerseits die beiden zur Rachenschleimhaut gehenden Aeste der A. cutanea. Der Unterkiefer ist rechts exarticulirt und mit dem Mundhöhlenboden nach der linken Seite herübergeschlagen. Der Anfangstheil der A. laryngea dextra ist mit dargestellt. Das Verhalten der Aa. abdominales aus der A. vertebralis dorsi ist abnorm (s. Text). Rechte Aorta kurz abgeschnitten und nach links umgelegt.

1. A. laryngea.

A. laryngea.

Die *A. laryngea*, die keineswegs bloss für den Kehlkopf, sondern zum bei Weitem grösseren Theil für die Schleimhaut des Rachens und des Oesophagus bestimmt ist, entspringt (Fig. 86) als erstes peripheres Gefäss aus dem inneren Umfange der Aorta, unmittelbar nachdem diese sich von der *A. carotis communis* getrennt hat. Sie verläuft dorsal über die *Glandula carotica* und ventral von den *Mm. petrohyoidei posteriores III* und *II* vor- und medialwärts, dringt dann zwischen dem *M. petrohyoideus posterior II* und *M. petrohyoideus posterior I* dorsalwärts und krümmt sich nun nach rückwärts, um über die Dorsalfläche des *M. petrohyoideus posterior II* und weiterhin des *M. dilatator laryngis* unter der Schleimhaut des *Pharynx* nach hinten zu verlaufen. (In Fig. 87 ist der Stamm des Gefässes dargestellt.)

Brücke hat zuerst die interessante Thatsache constatirt, dass sich der Ursprung dieser Arterie noch stromaufwärts von der *Valvula paradoxa* (s. S. 281) befindet, und zwar in dem Winkel, den diese Klappe mit der Aortenwand bildet. Da die *Valvula paradoxa* sich gegen das Herz hin öffnet, also dem einströmenden Blute ein Hinderniss entgegenstellt, so wird die *A. laryngea* mehr als irgend eine andere Arterie des Körpers dem Stosse der Blutwelle ausgesetzt sein (E. Brücke).

Aeste:

a) *Rr. pharyngei.* An der Stelle, wo sich die Arterie um den Vorderrand des *M. petrohyoideus posterior II* herumkrümmt, gehen von ihr eine ganze Anzahl Aeste ab, die zur Schleimhaut des Pharynx laufen. Einige von ihnen ziehen vorwärts, zur Schleimhaut, die den *M. petrohyoideus posterior I* und den *M. petrohyoideus anterior* bedeckt, und versorgen auch diesen Muskel, andere wenden sich medialwärts zu der Schleimhaut vor dem Kehlkopfeingange, über dem *M. hyolaryngeus.*

b) *Rr. musculares* zum *M. hyolaryngeus* (= *M. constrictor aditus laryngis*); gehen von der gleichen Stelle oder etwas weiter caudal ab.

c und d) *Rr. oesophagei anterior* und *posterior.* Zwei sehr kräftige Arterien, die von der *A. laryngea* abgehen, während diese über die zwei hintersten *Mm. petrohyoidei* hinwegzieht. Sie verlaufen lateralwärts und verzweigen sich reichlich in der Schleimhaut des Oesophagus. Der *R. oesophageus posterior* erstreckt sich in der ventralen Wand des Oesophagus sehr weit nach hinten.

e) *R. laryngeus proprius anterior.* Der erste eigentliche Kehlkopfast der *A. laryngea* geht von dem medialen Umfange des Stammes ab und zerfällt am Rande des *M. hyolaryngeus* in zwei Zweige: *R. medialis* und *R. lateralis.*

α) *R. medialis.* Verläuft zwischen dem *M. hyolaryngeus* und dem *M. dilatator laryngis* (von dessen Vorderrande aus) ventralwärts, und dringt mit einem vorderen Zweige in den *M. sphincter anterior*, mit einem hinteren an die Rachenschleimhaut hinter dem Kehlkopfeingange (letzteres möchte ich nicht mit voller Bestimmtheit behaupten).

β) *R. lateralis.* Dringt zwischen dem *M. hyolaryngeus* und dem *Proc. thyreoideus* des Zungenbeinknorpels ventralwärts und in die hintere Portion des *M. sphincter posterior.*

f) *R. laryngeus proprius posterior.* Dieser Ast geht ab, nachdem die *A. laryngea* über die Dorsalfläche des *A. dilatator laryngis* herübergetreten ist. Er durchbohrt den *M. sphincter anterior*, gelangt so an die Dorsalfläche der *Cartilago arytaenoidea* und von hier zur Schleimhaut des Kehlkopfes.

g) *R. postlaryngeus.* Kann als Ende der *A. laryngea* angesehen werden; er verzweigt sich hinter dem Kehlkopfeingange in der Rachenschleimhaut.

A. oesophagea.

2. A. oesophagea (Fig. 87).

Die *A. oesophagea* verlässt die Aorta seitwärts vor dem Körper des zweiten Wirbels. Sie theilt sich bald nach dem Ursprung in zwei Aeste, mit denen sie sich am dorsalen Umfange des Oesophagus, caudalwärts gerichtet, verzweigt.

3. A. occipito-vertebralis.

3. A. occipito-vertebralis.

Die *A. occipito-vertebralis* geht unmittelbar neben der vorhergehenden oder mit dieser zusammen, seitwärts von dem Körper des zweiten Wirbels, aus der Aorta hervor (Fig. 87). Sie verläuft lateral vom zweiten und ersten Wirbelkörper nach vorn, über die Ventralfläche des *Proc. transversus vert. II* und des Kalksäckchens des *N. spinalis II*, alsdann medial vom *Ganglion sympathicum secundum* dorsalwärts. Dabei liegt sie hart am Körper des ersten Wirbels, erst zwischen diesem und dem *Ganglion sympathicum II*, dann medial vom *M. intertransversarius capitis superior.* Die Arterie theilt sich dann in ihre zwei Aeste, von denen der eine vor-, der andere rückwärts verläuft (Fig. 88). Der erstere ist die *A. occipitalis*, letzterer die *A. vertebralis dorsi.* Die *A. occipitalis* wird zu einem sehr wichtigen Kopfgefäss, aus dem Arterien für die Kaumuskeln, den Ober- und Unterkiefer, sowie die Nasenhöhle hervorgehen. Die *A. vertebralis dorsi* ist ein nicht minder wichtiges Gefäss für die Wandungen des Rumpfes. Aus ihm gehen nicht nur die Aeste für die dorsale, sondern auch die für die ventrale Rumpfmusculatur hervor.

a) A. occipitalis.

a) *A. occipitalis.*

Die *A. occipitalis* setzt die dorsalwärts aufsteigende Richtung der *A. occipito-vertebralis* fort, durchbohrt den *M. longissimus dorsi*, wobei sie kleine Zweige an ihn abgiebt, kommt an die Dorsalfläche des Kopfes, erst unter den *M. rhomboideus anterior*, dann unter die *Fascia temporalis* zu liegen (Fig. 88), und läuft subfascial über den Ursprung des *M. temporalis* nach vorn. Dann, nachdem sie noch eine kurze Strecke weit in der Rinne zwischen *M. temporalis* und *M. pterygoideus* lateralwärts gezogen ist, theilt sie sich in ihre beiden Aeste: *A. orbito-nasalis* und *A. temporalis.*

α) *A. orbito-nasalis.* (Figg. 88 und 89.) Geht von der *A. occipitalis* aus in spitzem Winkel vor dem *M. pterygoideus* nach innen und dann nach vorn. Sie verläuft über den *M. rectus oculi superior*, dann stark geschlängelt am Seitenrande des *Os fronto-parietale*, bedeckt von der *Fascie*, die sich von hier zum oberen Umfange des *Bulbus oculi* ausspannt. So zieht sie bis in den vorderen inneren Winkel α) A. orbito-nasalis.

Fig. 88.

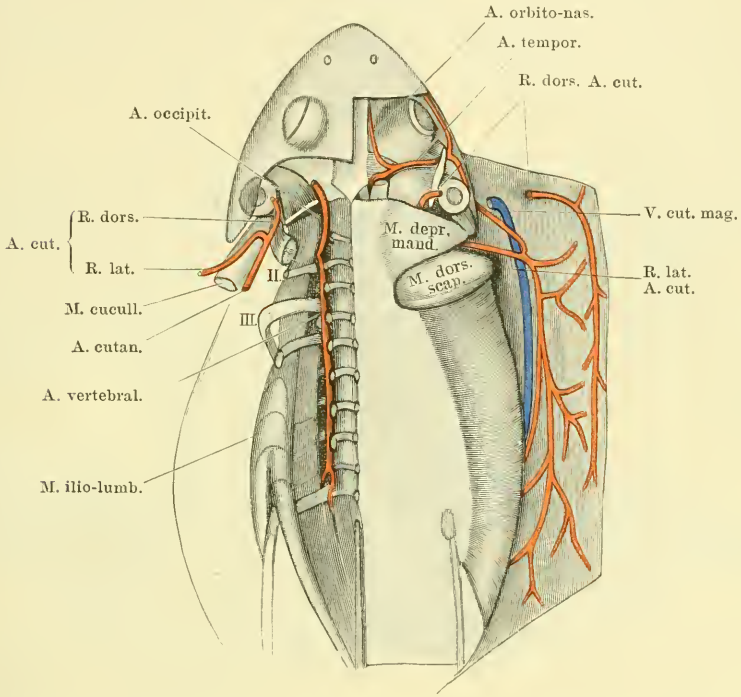

Arteria cutanea magna und Arteria occipito-vertebralis von der Dorsalseite. Rechterseits ist die Haut des Rückens nach aussen umgelegt, linkerseits sind die Bauchmuskeln, der Schultergürtel nebst seinen Muskeln, sowie der M. longissimus dorsi entfernt.

der Orbita, wo sie, zusammen mit dem *R. ophthalmicus* des Trigeminus, durch das Foramen im *Os ethmoideum* in die Nasenhöhle dringt, um hier in ihre Endäste: *R. medialis narium* und *R. lateralis narium* zu zerfallen.

Bei Injectionen vom Herzen aus wird die *A. orbito-nasalis* stets prall gefüllt und erscheint auffallend stark geschlängelt. Daraus darf gefolgert werden, dass das Einströmen der Masse (also auch des Blutes) sehr leicht geschieht, sowie dass die Arterie eine beträchtliche Länge besitzt. Letzteres ist der Fall bei Gefässen (auch Nerven), die in oder an Organen mit starker Veränderlichkeit der Dimensionen liegen, z. B. der Zunge des Frosches. Für die bedeutende Länge der *A. orbito-nasalis* könnten als Causalmomente einmal die Bewegungen im

Atlanto-Occipital-Gelenk, aber auch solche innerhalb des Schädels, besonders der Schnauzenpartie, verantwortlich gemacht werden.

Aeste der *A. orbito-nasalis:*

1. *Rr. frontales.* Treten entsprechend der vorderen Hälfte des *Bulbus oculi*, medial von diesem, zur Haut des Kopfes. Hier verzweigen sie sich nach vorn bis in die Gegend der Nasenlöcher, wo sie mit Aesten der *A. maxillaris superior* anastomosiren.

2. *R. descendens.* Im vorderen Winkel der Orbita geht von der *A. orbito-nasalis* ein kräftiger Ast ab, der an der medialen Wand der Orbita nach abwärts steigt. Er anastomosirt mit der *A. palatina*, sowie mittelst eines Astes, der den *M. levator bulbi oculi* durchbohrt, mit dem starken vorderen Muskelast der *A. ophthalmica.*

3. *R. ad Glandulam Harderi.* Geht ab, bevor die *A. orbito-nasalis* in die Nasenhöhle tritt.

4. *R. medialis narium.* Ist der eine Endast der *A. orbito-nasalis.* Er folgt dem *N. medialis narium* (Trig. I) an dessen lateraler Seite über die Dorsalfläche des Nasensackes, nahe dem Septum, und tritt wie der Nerv durch die *Fenestra naso-basalis* in das *Cavum praenasale.* Dabei zerfällt er in zwei Haupt-Endzweige: einen lateralen und einen medialen. Der laterale dringt in den lateralen Theil der Intermaxillardrüse und durch diesen hindurch ventralwärts zum Gaumen (Anastomose mit dem *R. palato-nasalis* der *A. maxillaris superior*?). Der mediale giebt *Rr. apicales* zur Schnauzenhaut ab, senkt sich in der Hauptsache aber auch durch die Intermaxillardrüse (aber durch deren mediale Portion) ventralwärts, versorgt sie mit Zweigen und endet in der Schleimhaut des *Pulvinar subrostrale.*

5. *R. lateralis narium.* Folgt dem Verlaufe des gleichnamigen Nerven (S. 137) lateralwärts, und tritt mit ihm hinter dem äusseren Nasenloche an die Oberfläche. Hier verzweigt er sich an die seitliche Nasendrüse und die Haut. Die eigentliche Fortsetzung des Astes geht unter dem Thränennasengange hindurch an die Haut des Mundrandes und anastomosirt mit dem Ende der *A. infraorbitalis.*

β) A. temporalis.

β) *A. temporalis.* (Figg. 88 u. 89.) Verläuft längs der Vorderfläche des *M. temporalis*, mit dem *R. mandibularis* des Trigeminus, lateral- und ventralwärts, unter dem *Proc. zygomaticus* des *Os tympanicum* (hinter dem Ansatz des *M. levator bulbi*) hindurch und dann vor dem *M. masseter major* und der Spitze des genannten *Proc. zygomaticus* lateralwärts. Den Vorderrand des *M. masseter major* umschlingend, gelangt sie auf dessen Aussenfläche und zieht hier caudalwärts, bedeckt von der *Fascia temporalis* zwischen Tympanicum und unterem Jochbogen. Schliesslich zieht sie noch über den unteren Theil des *Os tympanicum* hinweg und wird dabei bedeckt vom unteren Rande des *Annulus tympanicus* und der kurzen Portion des *M. depressor mandibulae.* Am hinteren Rande des *Os tympanicum* wendet sie sich medialwärts, gelangt so an die hintere Wand der Paukenhöhle und geht nun die schon einmal erwähnte Anastomose mit dem *R. auricularis* der *A. cutanea* ein.

Aeste der *A. temporalis*:

1. *A. orbitalis posterior.* Ein kräftiger Ast, der vom Anfangstheile der *A. temporalis* abgeht und in *Rr. palpeprales superiores posteriores*, sowie *Rr. musculares* für den *M. rectus oculi superior* zerfällt.

2. *A. pterygo-temporalis.* Kräftiger Muskelast für den *M. pterygoideus* und *M. temporalis.*

3. *A. maxillaris superior.* Die *A. maxillaris superior* geht von der *A. temporalis* am Vorderrande des *M. masseter major* ab und wendet sich nach

Fig. 89.

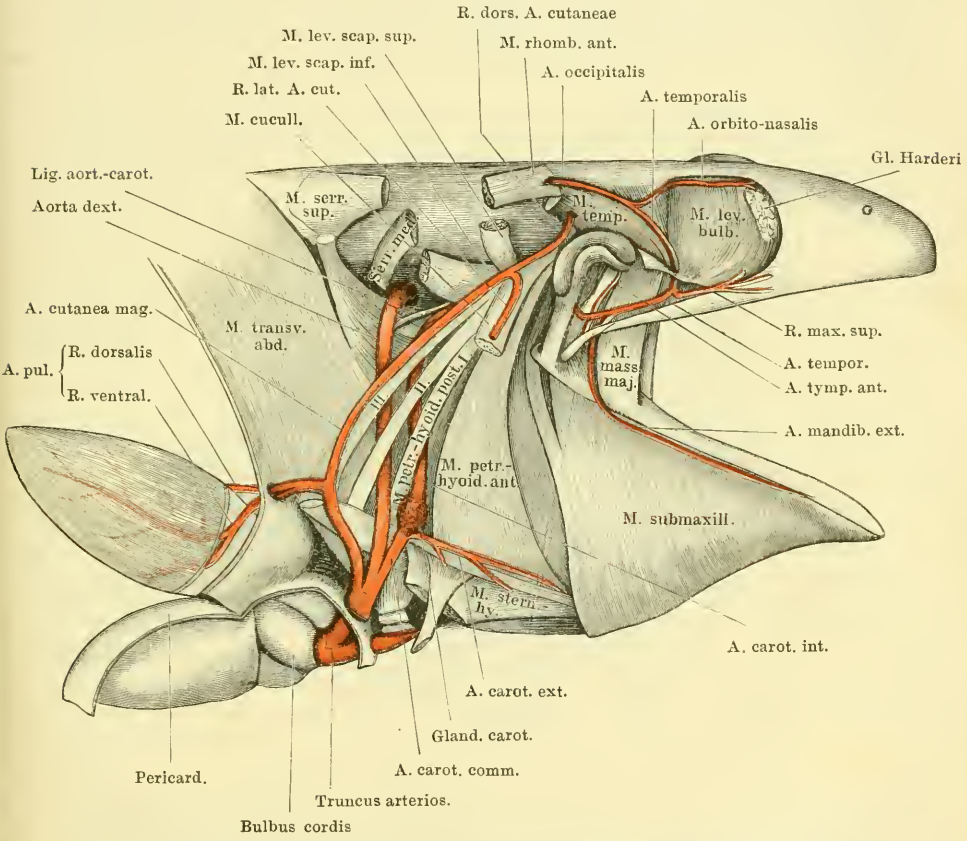

Die drei Haupt-Arterienstämme von der Seite her freigelegt. Schultergürtel entfernt. Dazu: A. occipitalis und ihre Hauptäste.

vorn, während die *A. temporalis* nach hinten geht. Die *A. maxillaris superior* zieht mit dem gleichnamigen Nerven, mit dem sie auch in der Vertheilung und Anordnung der Aeste übereinstimmt, am unteren Rande der Orbita nach vorn. Gleich nach ihrer Trennung von der *A. temporalis* gehen ab:

a) *Rr. maxillares cutanei*, nach aussen zur Haut des Oberkiefers; ferner:

b) *Rr. palpebrales inferiores*, zum unteren Lid und zu der *Membrana nictitans.*

In ihrem Verlaufe am unteren Rande der Orbita kann die Arterie als *A. infraorbitalis* bezeichnet werden. Sie giebt im vorderen Winkel der Orbita noch ab:

c) *R. communicans c. A. palatina.* Diese durchsetzt mit dem gleichnamigen Nervenast die Aponeurose, die vorn den *M. levator bulbi* ergänzt, und geht in den *R. communicans* der A. *palatina* über. Als ihre Hauptfortsetzung erscheint aber die Arterie des secundären Gaumens: *A. palato-nasalis* (s. *A. palatina*, Fig. 85).

Das Ende der *A. infraorbitalis* schliesslich verläuft mit dem *Ductus naso-lacrymalis* über das *Os nasale* nach vorn zur Haut unter dem äusseren Nasenloch. Hier anastomosiren die Endäste mit denen der *A. lateralis narium.* Vorher bestehen auch Anastomosen mit Endästen der *A. frontales* (a. d. *A. orbito-nasalis*).

4. *A. mandibularis externa.* (*R. maxillaris inferior* Ecker). Fig. 89, 90 u. 91. Die *A. mandibularis externa* verläuft durch die Lücke zwischen *M. masseter major* und *M. masseter minor*, medial vom *Os quadrato-maxillare*

Fig. 90.

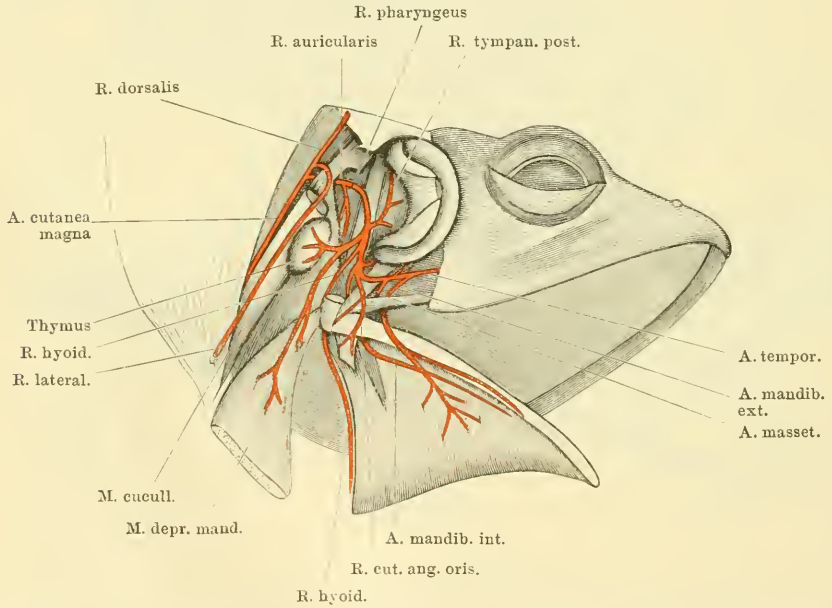

Verzweigung des R. auricularis der A. cutanea magna. M. depressor mandibulae theils entfernt, theils zurückgeschlagen, Annulus tympanicus nach vorn umgelegt, die obere Partie des M. cucullaris entfernt. Aus dem M. petrohyoideus anterior ein Stück herausgeschnitten, um den R. pharyngeus sichtbar zu machen.

mit dem R. III des Trigeminus um den lateralen Umfang des Unterkiefers, umschlingt diesen und läuft an seinem unteren Rande nach vorn (Fig. 91). Nach kurzem Verlaufe geht sie eine Anastomose mit der *A. mandibularis interna* (a. d. *R. auricularis* der *A. cutanea magna*) ein, gerade an der Stelle, wo der Hauptmuskelast für den *M. submaxillaris* von dieser abgeht und endet als kräftige *A. submaxillaris superficialis* in der Haut des Mundhöhlenbodens.

Aeste:

a) *Rr. musculares* zum *M. masseter minor* gehen ab, während die Arterie durch die Lücke zwischen beiden *Mm. masseterici* hindurchtritt.
b) *R. anastomoticus* c. *A. mandibulari interna.*
c) *R. marginalis* läuft am unteren Rande des Unterkiefers als dünner Ast nach vorn, giebt Aeste zur Haut.
d) *R. submaxillaris superficialis*, ist der kräftige Endast der Arterie und vertheilt sich in der Haut des Mundhöhlenbodens.

5. *A. masseterica* (Figg. 89 u. 90). Entspringt dicht hinter der *A. mandibularis externa*, am Vorderrande des *Os tympanicum*, von der *A. temporalis* und

Fig. 91.

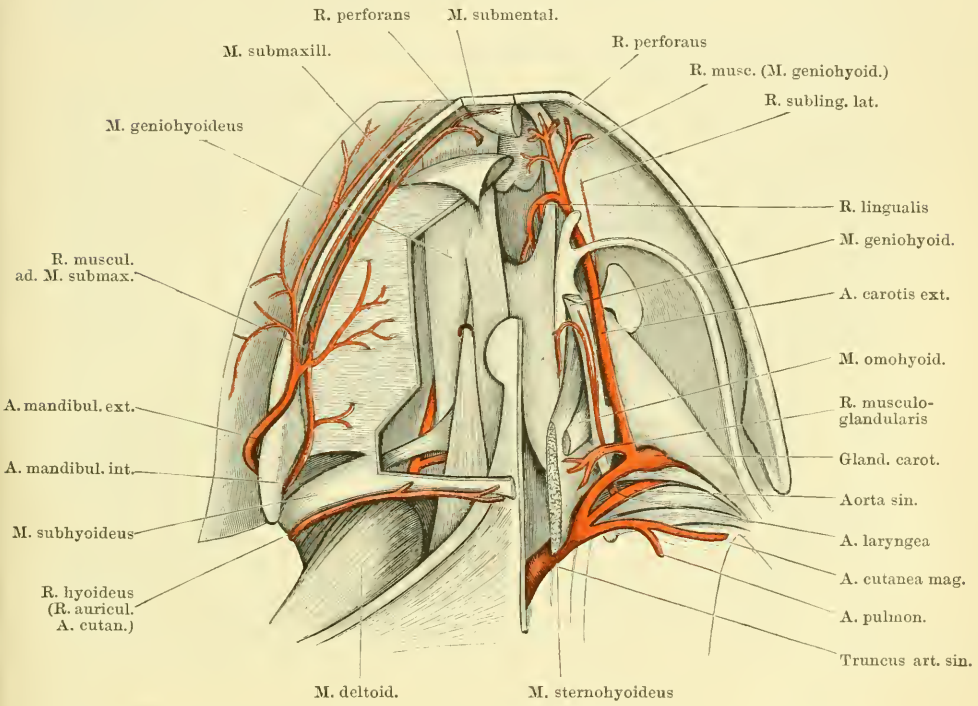

Arterien des Mundhöhlenbodens von der Ventralseite. Linkerseits ist der Schultergürtel entfernt und der M. submaxillaris, M. subhyoideus, submentalis, sowie der grösste Theil des M. geniohyoideus fortgenommen. Die drei Haupt-Arterienstämme (A. carotis communis, Aorta, A. pulmo-cutanea) stark aus einander gezogen, um den Ursprung der A. laryngea anschaulich zu machen.

verläuft nach vorn und abwärts zwischen *M. masseter major* und *M. temporalis*. Die Arterie giebt Aestchen an diese beiden Muskeln ab und auch Aestchen zur Schleimhaut des Mundhöhlenbodens. Feine Aestchen dringen am Hinterrande des *M. masseter major* medialwärts und scheinen auch bis zur Schleimhaut zu gelangen.

6. *A. tympanica anterior* (Fig. 89). Eine sehr dünne Arterie, die am Vorderrande des *Os tympanicum* aufwärts verläuft und sich am *M. masseter major*, sowie an der vorderen Hälfte des *Annulus tympanicus* verzweigt.

b) A. vertebralis dorsi.

b) *A. vertebralis dorsi.* (*A. vertebralis* s. *supravertebralis* Ecker.)

Die *A. vertebralis dorsi*, vor dem Querfortsatz des zweiten Wirbels aus der *A. occipito-vertebralis* entspringend, wendet sich sofort nach rückwärts und zieht in dieser Richtung, bedeckt vom *M. longissimus dorsi*, über die Querfortsätze längs der Wirbelsäule hin, dabei hart an der Wurzel der Gelenkfortsätze, so dass die Bogengelenke selbst die Arterie dorsal bedecken. Die Arterie ist dieser versteckten Lage wegen von der Dorsalseite her schwer zugänglich. Ihr hinteres Ende tritt über den Querfortsatz des neunten Wirbels, senkt sich zwischen die mediale und laterale Portion des *M. coccygeo-sacralis*, tritt hier ventralwärts und anastomosirt mit dem *R. anastomoticus* der letzten *A. lumbalis* (a. d. *Aorta abdominalis*).

Die *A. vertebralis dorsi* ist beim Frosch ein sehr wichtiges Gefäss, da sie die Hauptarterie der Rumpfwandungen bildet. Es gehen also von ihr die segmental angeordneten Gefässe für die Rücken- und Bauchmusculatur aus. Ausserdem bildet sie eine Anastomose mit dem hinteren Ast der *A. carotis cerebralis* innerhalb des Schädelcavums, die vergleichend-anatomisch darum von Interesse ist, weil sie zeigt, wie bei den höheren Vertebraten die *A. vertebralis* zu einem wichtigen Gefässe für das Gehirn und Rückenmark werden kann. Aeste, die beim Frosch dem hinteren Aste der *Carotis cerebralis* angehören, werden durch Ausbildung jener Anastomose dem Gebiete der Vertebralis zugeführt, während bei den Säugern der hintere Ast der *Carotis cerebralis* zu einem dünneren Gefässe wird, das die Verbindung zwischen dem Gebiete der *A. carotis* und der *A. vertebralis* vermittelt. Während aber so die *A. vertebralis* des Frosches an der Versorgung des Gehirnes und Rückenmarkes nur wenig Antheil nimmt, ist andererseits ihr Gebiet wesentlich ausgedehnter, da es sich über die ganzen Rumpfwandungen erstreckt, die später der Aorta direct zufallen. Segmentale Anastomosen, die diesen Wechsel verständlich machen könnten, vermochte ich beim Frosch nicht immer zu finden; nur die letzte *A. lumbalis*, die ein directer Ast der Aorta ist, geht stets in die Vertebralis über (s. *Aa. lumbales*). Die *A. vertebralis* des Frosches entspricht somit durchaus nicht vollständig, sondern nur zum sehr geringen Theil dem gleichnamigen, längs der Halswirbelsäule verlaufenden Gefässe der Säuger, und aus diesem Grunde habe ich die Bezeichnung „*dorsi*“ hinzugefügt.

Aeste der *A. vertebralis dorsi:*

α) *R. cranialis.* Gleich nachdem sich die *A. vertebralis dorsi* von der *A. occipitalis* getrennt hat, geht von ihr ein kräftiger, zum Kopfe verlaufender Ast ab, der sich sofort wieder in zwei Zweige theilt:

1. *R. anastomoticus* c. *A. basilari.* Steigt hinter dem Atlanto-Occipital-Gelenk auf und durchbohrt dicht über diesem die Verschlussmembran zwischen dem Schädel und dem ersten Wirbel. In das Schädelcavum eingetreten, verläuft er ventralwärts und an der Schädelbasis medialwärts, um in die *A. basilaris* einzumünden (Fig. 85).

2. *R. lateralis.* Ein zweiter Ast verläuft aussen am Atlanto-Occipital-Gelenk vorbei nach vorn, giebt Zweigchen an den *M. intertransversarius capitis*

inferior und schlägt dann mit einem Zweige die Richtung gegen das Glossopharyngeus- und Vagusganglion ein. Sein Verbleib ist mir nicht klar geworden. Ein anderer Ast scheint sich auf dem *Os occipitale laterale* zu vertheilen.

β) *Rr. dorsales.* Auf ihrem Verlaufe längs des Rückens giebt die *A. vertebralis dorsi* Aeste ab, die für die Musculatur und Haut des Rückens bestimmt sind. Kurze mediale Aestchen dringen in die *Mm. intercrurales*, kurze laterale in die *Mm. intertransversarii* und den *M. longissimus.* Sehr lange Gefässe folgen den *Rr. cutanei dorsi mediales* der Spinalnerven durch den Rückenlymphsack zur Haut. Dieselben habe ich immer nur in ihren Anfangstheilen injicirt erhalten.

γ) *Rr. ventrales.* Ventrale Aeste der *A. vertebralis dorsi* versorgen die Kalksäckchen, die sie mit feinen Zweigchen umspinnen, sowie den *M. iliolumbaris*, und dringen als *Rr. spinales* durch die *Foramina intervertebralia*, deren Verschlussmembran durchsetzend, in den Wirbelcanal. Es wird angegeben, dass sie mit *Rr. laterales* der *A. spinalis ventralis* anastomosiren. Ausserdem aber gehen noch lange ventrale Aeste, *Rr. abdominales*, aus der *A. vertebralis* hervor. Sie kommen neben den Kalksäckchen ventral zum Vorschein und folgen den entsprechenden ventralen Spinalnervenästen. Mit diesen verlaufen sie über die Ventralfläche des *M. iliolumbaris* an die Innenfläche des *M. transversus abdominis*, durchbohren diesen und ziehen nun zwischen *M. transversus* und *M. obliquus abdominis externus* weiter ventralwärts. Versorgen die Bauchmuskeln.

Diese *Rr. abdominales* zeigen sehr viele Varianten. Als ursprüngliches Verhalten kann man wohl vermuthen, dass die Nerven- und Gefässgebiete gleichartig vertheilt waren, also einem jeden *N. abdominalis* (s. Nervenlehre, S. 187) eine *A. abdominalis (comes)* beigesellt war. Die Begleitarterie des *N. thoracico-abdominalis* (*N. spin. IV*) wird von der *A. subclavia* abgegeben (s. diese); der *R. abdominalis* der *A. vertebralis dorsi*, der gewöhnlich vor dem *Proc. transversus* des vierten Wirbels ventralwärts tritt, dringt daher für sich, ohne begleitenden Nerv, durch den *M. transversus.* Doch kann ein solcher Ast überhaupt fehlen. Es handelt sich dann noch um die Begleitarterien für den *N. spinalis V*, *VI*, *VII.* Das schematisch Einfachste ist, dass jeder eine *A. comes* erhält, die an entsprechender Stelle von der Wirbelsäule abgeht: die für den *N. V* vor dem *Proc. transversus vert. V* u. s. w. Vor dem achten und neunten Wirbelquerfortsatze gehen dann lange Arterienäste nicht mehr ab und ebenso fehlt ein *R. abdominalis internus* der *A. epigastrico-vesicalis.* Eine sehr häufige Störung dieses Verhaltens, die sogar die Regel zu sein scheint, ist die, dass auch ein langer, dem siebenten Wirbel entsprechender Arterienast fehlt, und mit dem *N. spinalis VII* der *R. abdominalis internus* der *A. epigastrico-vesicalis* verläuft (Fig. 92).

Aber auch sonst kommen viele Abweichungen vor. In dem in Fig. 92 dargestellten Falle verlaufen die *A. abdominalis IV* und *VI* (d. h. dem vierten und

Fig. 92.

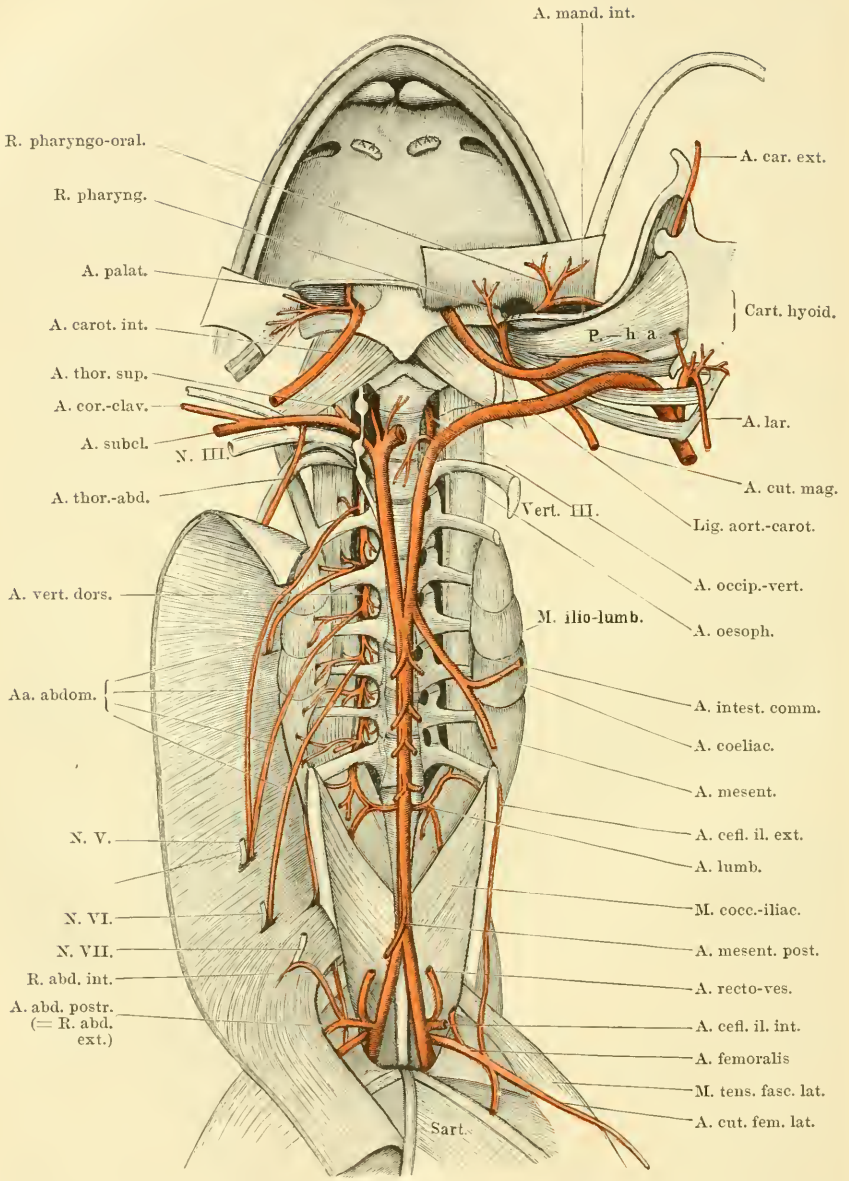

Aorta dextra, sinistra und communis an der Rückwand der Leibeshöhle nebst den Haupt-Aesten. Rechterseits noch A. vertebralis dorsi mit ihren ventralen Aesten, linkerseits die beiden zur Rachenschleimhaut gehenden Aeste der A. cutanea. Der Unterkiefer ist rechts exarticulirt und mit dem Mundhöhlenboden nach der linken Seite herübergeschlagen. Der Anfangstheil der A. laryngea dextra ist mit dargestellt. Das Verhalten der Aa. abdominales aus der A. vertebralis dorsi ist abnorm (s. Text). Rechte Aorta kurz abgeschnitten und nach links umgelegt.

sechsten Wirbel entsprechend) vereinigt mit dem *N. V* weiter, die *A. VII* dem entsprechend mit dem *N. VI*, und der *R. internus* der *A. epigastrico-vesicalis* mit dem *N. VII*. Die *A. V* verlief selbständig zu den Bauchmuskeln. Hier war also eine erhebliche Verschiebung eingetreten.

Einmal fand sich auch folgendes Verhalten:

A. VI : klein, selbständig.
A. V : mit *N. V*.
A. VI : fehlt.
A. VII : fehlt.
A. VIII : mit *N. VI*.
R. internus der *A. epigastrico-vesicalis* : mit *N. VII*.

Hier war also eine dem achten Wirbel entsprechende lange Arterie ausgebildet, die gewöhnlich fehlt. S. auch *A. epigastrico-vesicalis*.

δ) *R. terminalis*. Das Ende der *A. vertebralis dorsi* tritt, wie schon erwähnt, über den *Proc. transversus* des IX. Wirbels, dann zwischen *Pars lateralis* und *Pars medialis* des *M. coccygeo-sacralis* ventralwärts und geht in den *R. anastomoticus* der letzten *A. lumbalis* über. Die aus der Vereinigung hervorgehenden *Rr. musculares* zum *M. coccygeo-sacralis* und *M. coccygeo-iliacus* gehören bald mehr der *A. vertebralis*, bald mehr der *A. lumbalis* an (Fig. 92).

4. A. subclavia (Fig. 92).

4. A. subclavia.

Die *Arteria subclavia* ist das letzte grosse Gefäss, das eine jede Aorta selbständig abgiebt. Sie entspringt, unmittelbar der *A. occipito-vertebralis* folgend, aus der Aorta ventral von der Wurzel des *Proc. transversus vert. III*, läuft zuerst eine kurze Strecke weit cranialwärts über die Ventralfläche des *N. spinalis III* hinweg und wendet sich dann in einem nach vorn-innen convexen Bogen lateralwärts. An der Ventralfläche des *M. intertransversarius* zwischen dem zweiten und dritten Wirbel läuft sie durch die *Ansa subclavia* des *Truncus sympathicus* hindurch und folgt dann dem *N. brachialis*, vor diesem liegend, an den Arm. Dabei tritt sie am hinteren Rande des *M. serratus inferior* vorbei (ventral von der *Pars scapularis* des *M. obliquus abdominis externus*) und über den Dorsalumfang des *Caput scapulare* des *M. anconaeus*. Unmittelbar nachdem sie über das *Caput scapulare* des *Anconaeus* hinweggetreten ist, giebt sie die *A. profunda brachii* ab und geht dann selbst an den medialen Umfang des Oberarmes. Vom Ursprunge der *A. profunda brachii* an ist die Fortsetzung der *A. subclavia* als *A. brachialis* zu bezeichnen.

Aeste der *A. subclavia:*

1. *A. thoracica superior* (Fig. 92).

1. A. thoracica superior.

Dieser erste, nicht sehr starke Ast der *A. subclavia* dringt am lateralen Rande des *M. intertransversarius* zwischen dem zweiten und dritten Wirbel dorsalwärts und dann lateralwärts auf die Dorsalfläche des *M. levator scapulae inferior*, wo er in mehrere Zweige zerfällt. Diese vertheilen sich an: *M. ser-*

ratus medius, *M. serratus superior*, *M. rhomboideus posterior*, *M. rhomboideus anterior*, *M. levator scapulae superior*, *M. levator scapulae inferior*.

2. A. thoracico-abdominalis.

2. *A. thoracico-abdominalis* (Fig. 92). (*A. costo-cervicalis* Ecker.)

Die *A. thoracico-abdominalis* verläuft ventral von dem *N. spinalis III* caudalwärts, giebt Aeste an den *M. serratus inferior* und dringt dann, immer in Begleitung des gleichnamigen Nerven, zwischen den *M. transversus* und den *M. obliquus externus abdominis*.

Die *A. thoracico-abdominalis* repräsentirt somit eine erste *A. abdominalis* (s. *A. vertebralis dorsi*).

3. A. coraco-clavicularis.

3. *A. coraco-clavicularis* (Fig. 93).

Diese Arterie verläuft mit dem gleichnamigen Nerven ventralwärts, um die Aussenfläche des *M. transversus abdominis* herum, und tritt dann durch die Lücke des ventralen Schultergürtelabschnittes, zwischen Coracoid, Pro- und Epicoracoid, hindurch.

Aeste:

a) *R. muscularis* zu den *Mm. coraco-brachialis brevis* und *longus* geht ab, bevor die Arterie durch das Foramen des Schultergürtels hindurchtritt.

b) *R. deltoideus* geht, nachdem die Arterie durch die Lücke des Schultergürtels hindurchgetreten ist, nach vorn in den *M. deltoideus*.

c) *R. coraco-radialis* ist der zweite Endast der Arterie und geht in den *M. coraco-radialis*.

4. A. dorsalis scapulae posterior.

4. *A. dorsalis scapulae posterior* (Fig. 93).

Die *A. dorsalis scapulae posterior* geht von der *A. subclavia* ab, bevor diese unter dem *M. serratus inferior* hindurchtritt, und theilt sich in:

a) *R. scapularis*, der sich an den *M. dorsalis scapulae* und den *M. latissimus dorsi* verästelt; und

b) *R. cutaneus humeri posterior*, der zur Haut an der Rückseite des Oberarmes bis zum Ellenbogengelenk verläuft.

5. A. pectoralis superior.

5. *A. pectoralis superior* (Fig. 93).

Diese Arterie fand ich nicht constant; in ihrer Ausbildung steht sie in einem Wechselverhältniss mit der *A. pectoralis inferior*, die von der *A. brachialis* abgeht. Ist die *A. pectoralis superior* stark entwickelt, so verläuft sie, am Ursprunge durch den *M. anconaeus* von dem *N. pectoralis communis* getrennt, in der Achselhöhle caudalwärts und um den lateralen Rand der *Pars abdominalis* des *M. pectoralis* herum zu den verschiedenen Theilen des *M. pectoralis* und zur Haut der Brust. Am Ursprunge giebt sie einen Muskelast zum *M. coraco-brachialis brevis*, der auch selbständig entspringen kann.

6. A. dorsalis scapulae anterior.

6. *A. dorsalis scapulae anterior*.

Tritt am ventralen Rande des *M. serratus inferior* von der *A. subclavia* ab und theilt sich in:

a) *R. deltoideus*, geht nach vorn in die *Pars scapularis* des *M. deltoideus*, anastomosirt in dem Muskel mit dem *R. deltoideus* der *A. coraco-clavicularis*;

b) *R. cutaneus humeri lateralis*, verzweigt sich mit dem gleichnamigen Nerven in der Haut am lateralen Umfange des Oberarmes;

c) *R. suprascapularis*, ein dünner Ast, der sich auf der Suprascapula verzweigt.

A. brachialis (Fig. 93). A. brachialis.

Nachdem die *A. subclavia* über das *Caput scapulare* des *M. anconaeus* herübergetreten ist, wird sie zur *A. brachialis*. Als solche tritt sie unter dem *Caput scapulare* des *M. anconaeus* hindurch an den medialen Umfang des Oberarmes und zieht hier distalwärts, in

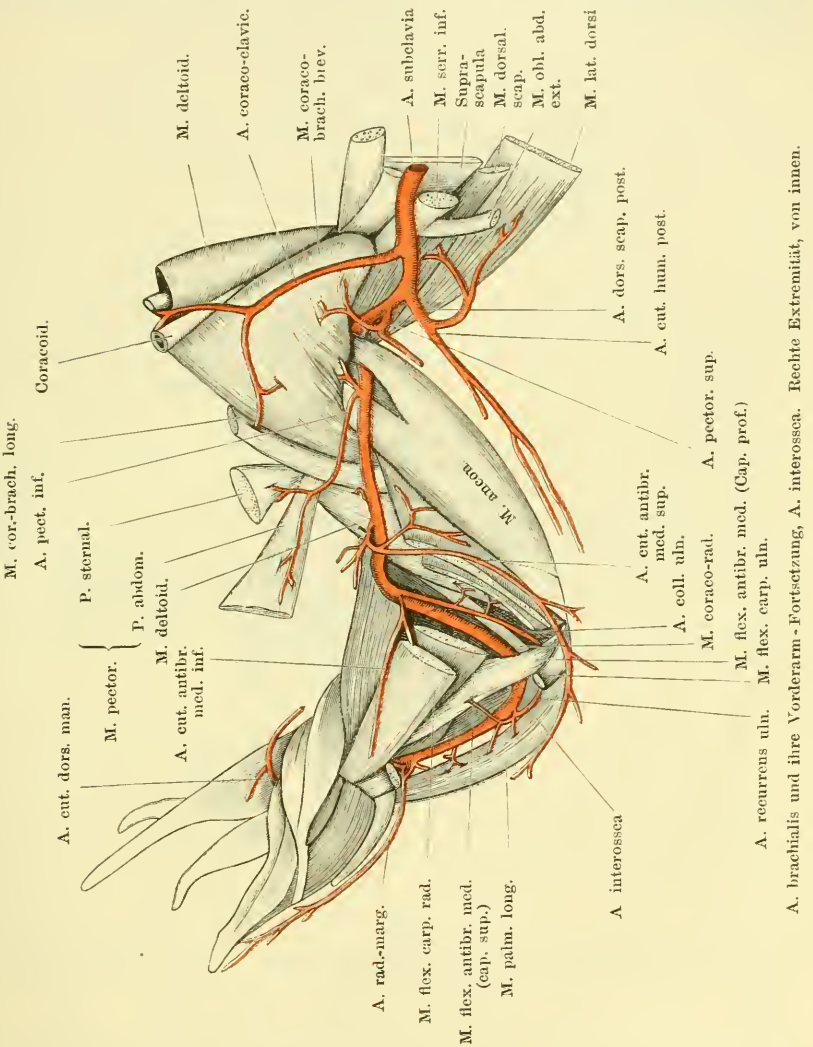

Fig. 93.

Begleitung des *N. brachialis longus inferior*. Dabei läuft sie über den medialen Anconaeuskopf schräg hinweg, am Ansatze des *M. coraco-brachialis brevis* und des *M. coraco-brachialis longus* vorbei, und dringt dann, über den Rand des *M. flexor carpi radialis* hinweg-

tretend, zwischen dem *Caput superius* des *M. flexor antibrachii medialis* und der *P. episternalis* des *M. deltoideus* in die Tiefe der *Fossa cubiti*. Alsdann gelangt sie, der Ellenbogengelenkkapsel aufliegend, über die Beugeseite des Ellenbogengelenkes hinweg und unter der Ursprungssehne des *Caput inferius* des *M. flexor antibrachii medialis* hindurch an den medialen Umfang des Vorderarmes. Von hier aus kann sie als *A. interossea* bezeichnet werden.

Dass die Oberarm-Fortsetzung der *A. subclavia* des Frosches der *A. brachialis* der Säuger entspricht, ist wohl zweifellos. Sie kann daher mit Recht mit diesem Namen bezeichnet werden. Die Vorderarm-Fortsetzung dieses Gefässes würde man geneigt sein, als *A. ulnaris* aufzufassen, und bei Ecker findet sie sich so bezeichnet. Nach Zuckerkandl's ausgedehnten Untersuchungen ist es aber wahrscheinlicher, dass in dieser Arterie am Vorderarm eine *A. interossea* (*volaris*) im Sinne der Säuger zu erblicken ist. Für die Säuger hat Zuckerkandl nachgewiesen, dass die *A. brachialis* mit ihrer Vorderarm-Fortsetzung, der *A. interossea*, das primäre Stammgefäss des Armes bildet, während die Radialis, die Ulnaris und die Mediana bloss secundäre Aeste derselben darstellen. Auch bei Vögeln, Reptilien und Urodelen ist die Interossea die Hauptfortsetzung der *A. brachialis* und das wichtigste Gefäss des Vorderarmes. So kommt Zuckerkandl auch für die Anuren zu dem Schluss, dass die Hauptfortsetzung der Brachialis am Vorderarm die Interossea repräsentirt, die in Folge der Verwachsung der Unterarmknochen etwas volarwärts verschoben ist. Verglichen mit den Reptilien und den Urodelen, bieten, wie Zuckerkandl hervorhebt, die Anuren an der vorderen Extremität complicirte, vom ursprünglichen Typus abweichende Gefässverhältnisse dar, die wohl zur Verwachsung der Vorderarmknochen in Beziehung stehen. Ueber verschiedene strittige Punkte wird erst eine specielle embryologische und vergleichend-anatomische Untersuchung Aufschluss geben können (s. auch *A. profunda brachii*, sowie Arterien der hinteren Extremität).

Aeste der *A. brachialis*:

1. A. profunda brachii.

1. *A. profunda brachii* (Fig. 94). (*A. radialis* Ecker.)

Die *A. profunda brachii* entspringt als erstes Gefäss aus der *A. brachialis*, noch bevor diese unter das *Caput scapulare* des *M. anconaeus* tritt. Sie gelangt zwischen dem *Caput laterale* des *M. anconaeus* und dem Humerus an den lateralen Umfang des letzteren, läuft dann an dem *Caput profundum* des *M. anconaeus* entlang gegen das Ellenbogengelenk hin und liegt dabei an der lateralen Seite des *Caput superius* des *M. extensor carpi radialis* (oder, wenn dieses fehlt: des *M. flexor antibrachii lateralis superficialis*). Auf diesem Wege, am äusseren Umfange des Oberarmes, wird sie begleitet von dem *N. radialis*, und mit diesem zusammen tritt sie auch über den vorderen Umfang des Ellenbogengelenkes herüber. Sie passirt dabei erst zwischen den tiefen Köpfen des *M. extensor carpi radialis* und

des *M. flexor antibrachii lateralis superficialis*, und alsdann zwischen dem *M. flexor antibrachii lateralis profundus* und dem Knochen hindurch. So gelangt sie an den Vorderarm und wird damit zur *A. radialis*. Als solche setzt sie sich in Begleitung des *R. superficialis* des *N. radialis* weiter fort. Sie tritt mit dem genannten

Fig. 94.

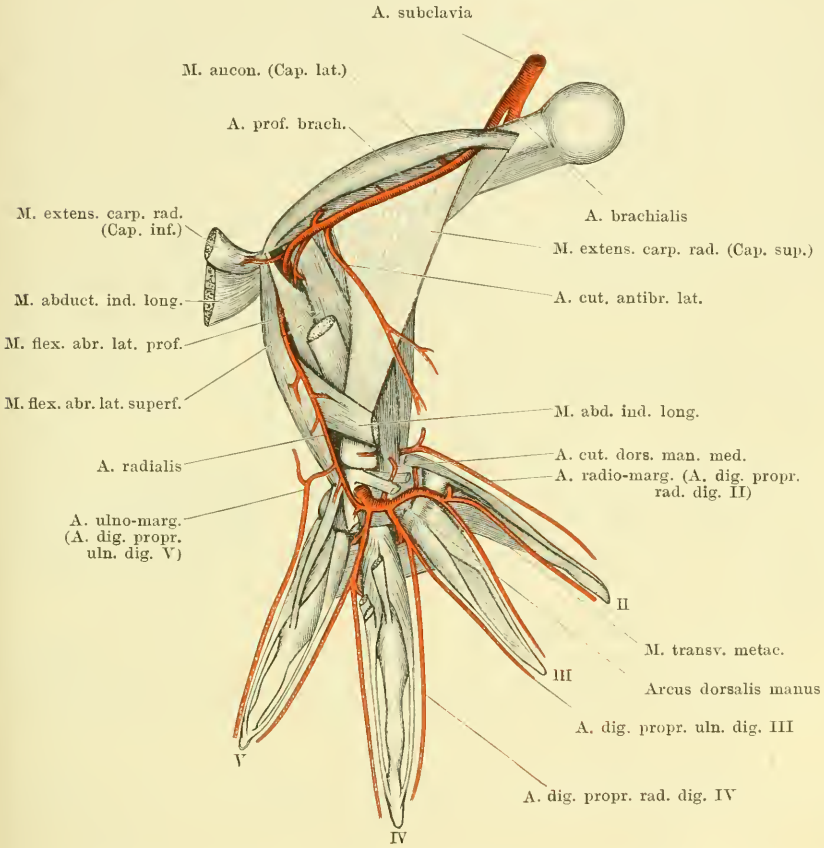

A. profunda brachii, A. radialis und Arcus dorsalis manus. Rechte Extremität, von aussen. Die Pronationsstellung der Hand ist so weit rückgängig gemacht, dass das ganze Dorsum manus sichtbar ist. Oberflächliche Muskeln des Dorsum manus entfernt.

Nerven zwischen beiden Köpfen des *M. abductor indicis longus* hindurch auf die Oberfläche des *Caput inferius* dieses Muskels, und zieht, bedeckt vom *M. extensor carpi ulnaris*, zur Hand. Zwischen den beiden Theilen des *M. extensor brevis superficialis dig. IV* dringt sie in die Tiefe auf das *Dorsum manus* und mündet hier dicht vor dem

Foramen intercarpale in die *A. interossea*, die durch dieses Foramen hindurchtritt, von der Ulnarseite her ein.

Ecker bezeichnet die *A. profunda brachii* von vornherein als *A. radialis*. Dass diese an sich bequeme Nomenclatur der Bedeutung, die der Name *A. radialis* in der menschlichen Anatomie seit Alters her besitzt, nicht gerecht wird, liegt auf der Hand. Das Gefäss, das vom Oberarm an den *N. radialis* begleitet, heisst bei den Säugern *A. profunda brachii*; auch bei Reptilien, z. B. *Hatteria*, ist es in gleichem typischen Verhalten vorhanden (Zuckerkandl). Das Bemerkenswerthe in seinem Verhalten beim Frosch ist, dass es nicht schon am Ellenbogengelenk (als *A. collateralis radialis*) aufhört, sondern sich in Begleitung des oberflächlichen Astes des *N. radialis* auf den Unterarm fortsetzt, und schliesslich bis auf den Handrücken zu verfolgen ist. Da es bisher wenigstens nicht auszuschliessen ist, dass dieses Unterarmgefäss der *A. radialis* der Säuger entspricht, so habe ich diesem Stück der Arterie seinen früheren Namen (*A. radialis*) gelassen, ohne indessen dadurch die Frage nach seiner Homologie als erledigt bezeichnen zu wollen. Auch hier wird erst eine erneute specielle Untersuchung Licht schaffen können. Eine Angabe Zuckerkandl's, die vielleicht einen Schlüssel für das Verständniss der *A. profunda brachii* und ihrer Fortsetzung an den Unterarm enthält, verdient noch Erwähnung: es tritt danach bei Larven vor dem Eintritt der Verwachsung der Unterarmknochen „zwischen beiden, an jener Stelle, wo beim Menschen die *Interossea externa* perforirt, ein Seitenzweig auf die dorsale Fläche über". Es wäre ja denkbar, dass dieser Zweig dasselbe Gefäss ist, das beim erwachsenen Frosch die „*A. radialis*" bildet. Dasselbe würde dann seine Verbindung mit der *A. profunda brachii*, deren Fortsetzung es im erwachsenen Zustande ist, erst secundär ausbilden. Doch ist das vorläufig nur als Möglichkeit zu bezeichnen; die genauere Untersuchung wird festzustellen haben, ob in der That jene Identität besteht, und ob somit Umwandlungen in dem angedeuteten Sinne in Folge der Verwachsung der Vorderarmknochen stattfinden (s. auch Arterien der hinteren Extremität).

Am Oberarm gehen von der *A. profunda brachii* ab:

a) *Aa. musculares* zu den Bäuchen des *M. anconaeus*. Mehrere kräftige Arterien, von denen die letzte dicht über dem Ellenbogengelenk in das *Caput profundum* des Muskels geht. Die Arterien sind innerhalb des Muskels weit zu verfolgen.

b) *Aa. musculares* zum *Caput superius* des *M. extensor carpi radialis* und *Caput superius* des *M. flexor antibrachii lateralis superficialis*.

c) *A. cutanea antibrachii lateralis*. Eine kräftige Arterie, die in der Ellenbogenbeuge entspringt und zur Haut am lateralen Umfange des Vorderarmes geht.

d) *A. muscularis* zum *Caput profundum* des *M. extensor carpi radialis*.

e) *A. muscularis* zum *Caput profundum* des *M. flexor antibrachii lateralis superficialis*.

f) *A. muscularis* zum *M. flexor antibrachii lateralis profundus*. (Die letztgenannten, in der Ellenbogengegend abgehenden Muskelarterien können auch in verschiedener Weise gemeinsam entspringen.)

g) *A. articularis cubiti* zum lateralen Umfange des Ellenbogengelenkes.

Von der *A. radialis* am Vorderarm gehen ab:

h) *Aa. musculares* zu beiden Köpfen des *M. abductor indicis longus.*

i) *Aa. musculares* zum *M. extensor digitorum communis.*

k) *Aa. musculares* zum *M. extensor carpi ulnaris.*

l) *A. cutanea antibrachii et manus ulno-marginalis.* Tritt in der Gegend des Handgelenkes zwischen dem *M. extensor digitorum communis* und dem *M. extensor carpi ulnaris* hervor und gelangt zur Haut am lateralen Umfange des Vorderarmes, sowie am ulnaren Rande und am Rücken der Hand. Die an den Vorderarm aufsteigenden Aeste anastomosiren mit Endästen der *A. cutanea antibrachii lateralis superior*; von den zur Hand gelangenden Zweigen zieht einer, *A. digitalis propria ulnaris dig. V*, am Ulnarrande des fünften Fingers bis zur Spitze desselben. Er versorgt die Haut dieses Fingers und steht proximal von dem Metacarpo-Phalangeal-Gelenk durch ein quer verlaufendes, über die Volarfläche des *Metacarpale dig. V* hinwegtretendes Gefäss mit der *A. digitalis propria radialis* desselben Fingers in Verbindung (s. Arterien der Hand).

m) *A. muscularis* zu den *Mm. extensores breves superficiales dig. IV* und *V*. Geht ab, während die *A. radialis* den Handrücken betritt.

2. *A. pectoralis inferior* (Fig. 95).

2. A. pectoralis inferior.

Die *A. pectoralis inferior* geht von der *A. brachialis* ab, unmittelbar nachdem dieselbe unter dem *Caput scapulare* des *M. anconaeus* hindurch an den medialen Umfang des Oberarmes getreten ist. Die Arterie folgt, wenn sie stark entwickelt ist, im Wesentlichen der Verbreitung des *N. pectoralis communis*, giebt also Aeste zum *M. coraco-brachialis brevis*, zu den einzelnen Theilen des *M. pectoralis* und zur Haut der Brust. Ihr Gebiet kann durch starke Entwickelung der *A. pectoralis superior* eingeschränkt werden.

3. *A. muscularis* zum Ansatz des *M. deltoideus* und *A. nutritia humeri.*

3. A. muscularis zum Ansatz des M. deltoideus und A. nutritia humeri.

Geht in sehr verschiedener Höhe von der *A. brachialis* ab, manchmal zusammen mit der nächstfolgenden Arterie. Der Ast für den Knochen durchsetzt den Ansatz des *M. deltoideus* und dringt in das am medialen Umfange des Humerus gelegene *Foramen nutritium.*

4. *A. cutanea antibrachii medialis superior.*

4. A. cutanea antibrachii medialis superior.

Geht ungefähr in der Mitte des Oberarmes von der *A. brachialis* ab, läuft am medialen Oberarmumfange in der Haut bis gegen das Ellenbogengelenk herab und setzt sich dann noch auf den medialen Umfang des Vorderarmes fort. Die Arterie giebt Aeste an die Haut des medialen Umfanges des Oberarmes, der Ellenbogengegend und des Vorderarmes. Vom Anfangstheil dieser Arterie entspringt gewöhnlich noch ein *R. muscularis*, der zum *M. flexor carpi radialis* und zum *Caput profundum* des *M. anconaeus* geht.

5. A. cutanea antibrachii medialis inferior.

5. *A. cutanea antibrachii medialis inferior.*

Geht in der Ellenbogenbeuge ab und verläuft in der Haut am medialen Umfange des Vorderarmes distalwärts bis gegen das Handgelenk. In der genannten Hautpartie verästelt sie sich; am Handgelenk anastomosirt sie mit Aesten der *A. radio-marginalis*. Vom Anfangsstück der Arterie geht gewöhnlich noch ein *R. muscularis* zum *Caput superius* des *M. flexor carpi radialis*.

6. A. collateralis ulnaris.

6. *A. collateralis ulnaris.*

Geht unmittelbar neben der vorhergehenden Arterie in der Ellenbogengegend von der *A. brachialis* ab und verläuft in Begleitung des Stammes zur Vorderfläche des Gelenkes herab. Hier zieht sie über die vordere Kapselwand herüber, tritt dann — wie der Stamm — unter dem *Caput profundum* des *M. flexor antibrachii medialis* hindurch und geht nun in die *A. recurrens ulnaris* über (= erster Ast der *A. interossea* am Vorderarm).

Aeste:

a) *Rr. musculares* in die *Pars episternalis* des *M. deltoideus* und das *Caput superius* des *M. flexor antibrachii medialis*;

b) *R. articularis cubiti medialis superior*; geht hauptsächlich zu den Muskelsehnen am inneren Umfange des Ellenbogengelenkes.

A. interossea am Vorderarm und an der Volarseite der Hand.

A. interossea am Vorderarm und an der Volarseite der Hand.

Die *A. interossea* ist die Fortsetzung der *A. brachialis*. Sie tritt zwischen dem *Caput profundum* des *M. flexor antibrachii medialis* und dem Vorderarmknochen hindurch, und zieht dann zwischen dem genannten Muskel und dem *M. epitrochleo-cubitalis*, bedeckt von dem *M. palmaris longus*, am Vorderarm distalwärts. Längs des *M. ulnocarpalis* gelangt sie zum Handgelenk und tritt dann, bedeckt von dem *M. abductor pollicis*, in die Tiefe der Hohlhand. Sie liegt hier unmittelbar dem Carpus auf, in der Rinne zwischen Radiale und Ulnare, und strebt hier sofort in schräg ulno-distalwärts gehender Richtung dem *Foramen intercarpale*, zwischen Radiale, Ulnare und Carpale III bis V, zu (s. Skeletlehre, S. 73, sowie Figg. 43, 44, 45). Dabei wird sie bedeckt von dem *M. intercarpalis*. Die *A. interossea* dringt dann durch das *Foramen intercarpale* hindurch und gelangt so auf den Rücken der Hand, wo sie, dem Carpus proximal von den Basen der Metacarpalia aufliegend, den *Arcus dorsalis manus* erzeugt. Dicht am Austritt der Arterie aus dem *Foramen intercarpale* mündet in sie von der Ulnarseite her die *A. radialis* ein.

Die Bedeutung der *A. interossea* als Hauptfortsetzung der *A. brachialis* und als wichtigstes Gefäss des Vorderarmes wurde schon erörtert. Das eigenthümliche Verhalten der Arterie zum Carpus, d. h. die *Perforatio carpi* durch

das von der Volar- auf die Dorsalseite tretende Gefäss, findet sich in ähnlicher Weise, wie beim Frosch, auch bei anderen Amphibien, sowie bei Reptilien. Emery nennt das perforirende Gefäss *A. perforans carpi*, und unter diesem Namen wurde es auf S. 76 des ersten Theiles dieses Werkes erwähnt. Mit Recht bemerkt aber Zuckerkandl, dass zwar gegen diese Bezeichnung nichts ein-

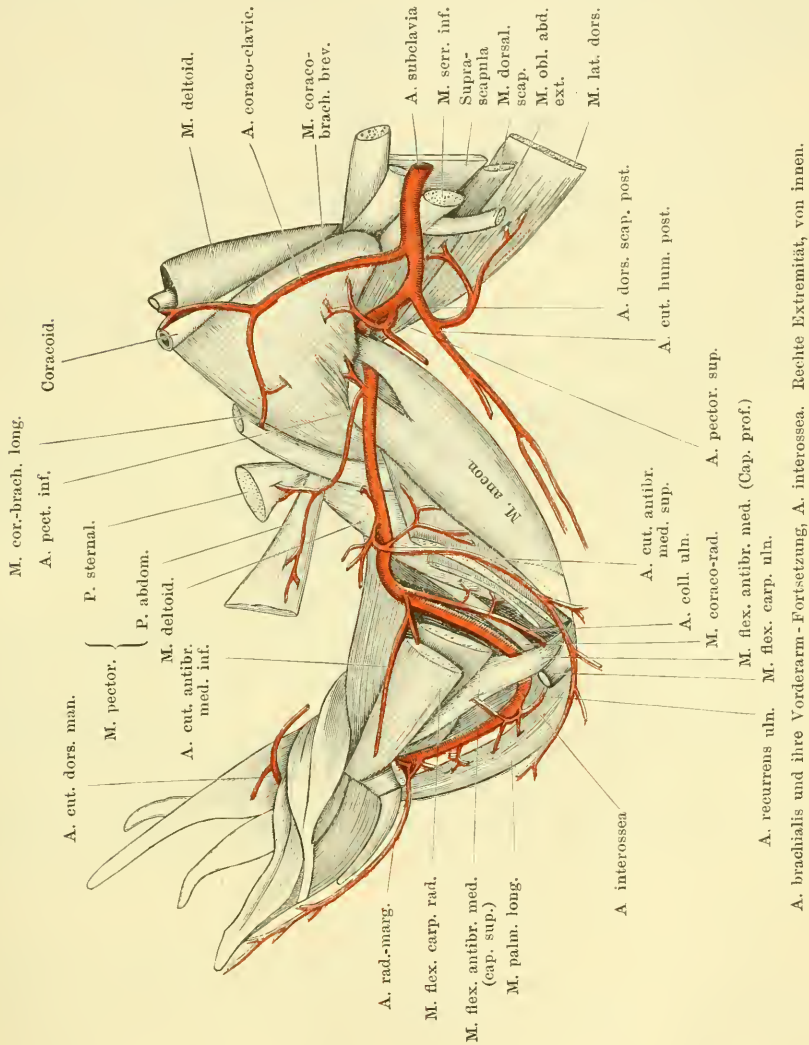

Fig. 95. A. brachialis und ihre Vorderarm-Fortsetzung, A. interossea. Rechte Extremität, von innen.

zuwenden, doch aber hinzuzufügen sei, dass das Gefäss keine selbständige Arterie, sondern ein Theil des axialen Gefässstammes selbst ist. — Ein primitives, bei Amphibien und Reptilien durchgehend verbreitetes Verhalten ist das Ueberwiegen des dorsalen Gefässbogens der Hand, wohingegen die volaren Gefässe ganz zurücktreten.

Aeste der *A. interossea*:

1. A. recurrens ulnaris.

1. *A. recurrens ulnaris.*

Die *A. recurrens ulnaris* entspringt gleich nachdem der Stamm der Interossea unter dem *Caput profundum* des *M. flexor antibrachii medialis* hindurchgetreten ist, und verläuft rückwärts zwischen dem *M. epitrochleo-cubitalis* und dem *M. flexor antibrachii medialis* gegen das Ellenbogengelenk hin. Sie geht in das Ende der *A. collateralis ulnaris* über. Von Aesten giebt sie ab:

a) *Aa. musculares* zum *M. epitrochleo-cubitalis.*
b) *Aa. musculares* zum *Caput profundum* des *M. flexor antibrachii medialis.*
c) *Aa. musculares* zum *M. palmaris longus* (nicht constant).
d) *Aa. articulares cubiti mediales inferiores* zum medialen Umfange des Ellenbogengelenkes und zum Olecranon.

2. Aa. musculares zum M. palmaris longus und M. flexor carpi ulnaris.

2. *Aa. musculares* zum *M. palmaris longus* und *M. flexor carpi ulnaris.*

Am distalen Ende des Vorderarmes gehen fast von der gleichen Stelle vier Aeste der Interossea ab: *A. carpea dorsalis*, *A. cutanea radio-marginalis*, *A. cutanea palmaris media*, *A. volaris superficialis.*

3. A. carpea dorsalis.

3. *A. carpea dorsalis.*

Ein dünner Ast, der am Handgelenk von der Interossea abgeht, am Radialumfange des Gelenkes dorsalwärts zieht und an der Sehne des *M. extensor carpi radialis*, sowie in dem Sehnenknorpel, der in diese Sehne eingelagert ist, endet.

4. A. cutanea radio-marginalis.

4. *A. cutanea radio-marginalis.* (*R. cutaneus medialis inferior* Ecker.)

Diese ziemlich kräftige Arterie dringt zwischen dem *M. flexor carpi ulnaris* und dem *M. palmaris longus* hervor, an den Radialrand der Hand, wo sie sich in der Haut bis zur Spitze des zweiten Fingers vertheilt. Ein *R. ascendens* läuft proximalwärts in der Haut des Vorderarmes, die den *M. palmaris longus* bedeckt, und anastomosirt mit Endästen der *A. cutanea antibrachii medialis inferior.* Ein stärkerer *R. cutaneus palmaris radialis* wendet sich zu der Haut der Hohlhand. Die Hauptfortsetzung der Arterie, die sich als *A. digitalis propria radialis* des Index verhält, steht unter dem Metacarpo-Phalangeal- und den Interphalangeal-Gelenken durch kleine Queräste, die über die Volarfläche des Metacarpale und der Phalangen herüberziehen, mit der *A. digitalis propria ulnaris* des zweiten Fingers in Verbindung (s. Arterien der Hand).

5. A. cutanea palmaris media.

5. *A. cutanea palmaris media.*

Diese Arterie tritt am proximalen Rande des *M. palmaris profundus* zwischen dem *M. palmaris longus* und dem *M. epitrochleo-cubitalis* hervor und vertheilt sich in der Haut am distalen Abschnitt des Vorderarmes und der *Palma manus.* Das Gebiet der Vorderarmhaut, zu dem sie tritt, bedeckt die *Mm. epitrochleo-cubitalis* und *epicondylo-cubitalis.*

6. A. volaris superficialis.

6. *A. volaris superficialis.*

Der oberflächliche Hohlhandast der *A. interossea* folgt in seinem Verlaufe dem oberflächlichen Hohlhandast des *N. brachialis longus inferior.* Er entspringt von der Interossea oberhalb des Handgelenkes und steigt am proximalen Rande

des *M. abductor pollicis* volarwärts. Dann schräg ulnarwärts gewendet überschreitet er den *M. abductor pollicis* und dringt durch den *M. intercarpalis* hindurch zu dem *Foramen carpi posterius*. Durch dies Foramen tritt die Arterie

Fig. 96.

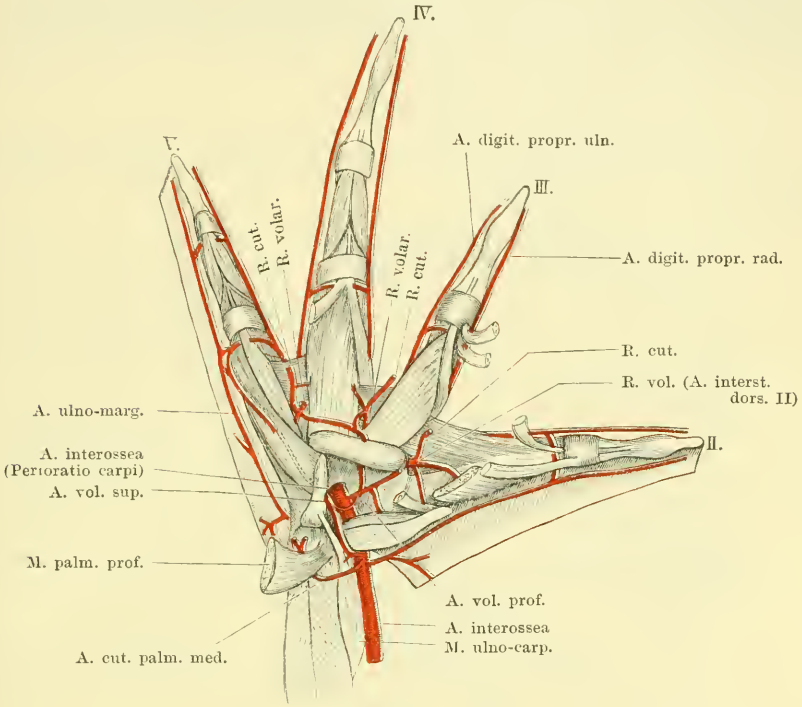

Arterien der Vola manus. Der M. intercarpalis ist aus der Fovea carpi entfernt, um den Eintritt der A. interossea in das Foramen intercarpale zu zeigen. Die Anastomose zwischen dem R. volaris superficialis und R. volaris profundus ist aber geschont.

hindurch und läuft dann zwischen den Fasern des *M. abductor primus dig. V* distalwärts. Sie findet theils in den Muskeln, theils an der Haut des fünften Fingers ihr Ende.

Aeste:

a) *R. muscularis* zum *M. ulno-carpalis* (kann auch selbständig aus der Interossea entspringen).
b) *R. muscularis* zum *M. palmaris profundus.*
c) *R. anastomoticus* zur *A. volaris profunda.* Ist mit mehr Recht als Ast der letztgenannten Arterie zu bezeichnen (s. diese).
d) *R. cutaneus palmaris ulnaris.* Dringt zwischen dem *M. abductor primus dig. V* und dem ulnaren *M. lumbricalis brevis dig. V* zur Haut am ulnaren Rande der Hohlhand hindurch und anastomosirt mit der *A. ulno-marginalis* in der Gegend, wo diese die Queranastomose zu der *A. digitalis propria radialis dig. V* abgiebt.
e) *Rr. musculares* zu den kleinen Muskeln des fünften Fingers.

Var. Einmal fand ich die *A. volaris superficialis* erst aus der *A. volaris profunda* entspringen. Die Arterie stieg in diesem Falle am Radialumfange des *M. intercarpalis* volarwärts und durchsetzte dann, ulnarwärts umbiegend, den Muskel, um durch das *Foramen carpi posterius* hindurchzutreten. Durch die auch sonst bestehende Anastomose zwischen der *A. volaris superficialis* und *A. volaris profunda* wird dieses abnorme Verhalten verständlich.

Als letzten Ast vor ihrem Durchtritt durch das *Foramen intercarpale* giebt die *A. interossea* auf der Hohlhand noch ab:

7. A. volaris profunda.

7. *A. volaris profunda* (Fig. 96).

Die tiefe Hohlhandarterie ist ein dünnes Gefäss, das von seinem Ursprungsorte an auf dem Carpus, in der Tiefe der *Fovea carpi*, radialwärts verläuft. Sie giebt ab:

a) *R. muscularis* in den *M. intercarpalis*. Von diesem Ast löst sich noch ein anderes Gefäss ab, das als *A. anastomotica* die tiefe und die oberflächliche Hohlhandarterie verbindet. Dieses Gefäss durchsetzt den *M. intercarpalis* oder umgreift ihn von der Radialseite und mündet dann in die *A. volaris superficialis* ein. Durch starke Entwickelung dieser Anastomose kann die *A. volaris superficialis* zu einem Aste der *A. volaris profunda* werden (s. oben).

b) *A. muscularis pollicis* geht zu den Muskeln des Daumenrudimentes.

c) *A. interstitialis volaris II* verläuft mit dem gleichnamigen Nerven radial von der *Crista carpi transversa* vorbei und scheint in den *R. volaris* der *A. interstitialis dorsalis II* zu münden. — Die Hauptfortsetzung der *A. volaris profunda* tritt durch das *Foramen carpi anterius* (im Carpale III — V) hindurch und theilt sich dann in zwei Hauptzweige: *A. interstitialis volaris III* und *A. interstitialis volaris IV*.

d) *A. interstitialis volaris III* verläuft über den *M. flexor ossis metacarpi IV* zum Interstitium zwischen dem dritten und vierten Metacarpale und anastomosirt hier mit dem *R. volaris* der *A. interstitialis dorsalis III*.

e) *A. interstitialis volaris IV* zieht ulnarwärts über die Oberfläche des *M. flexor ossis metacarpi IV* hinweg und taucht dann zwischen diesem und dem *M. flexor teres dig. V* in die Tiefe, um mit dem *R. volaris* der *A. interstitialis dorsalis IV* zu anastomosiren. Von beiden letztgenannten Arterien gehen dünne Aestchen zu den kleinen Muskeln der Finger.

Arcus dorsalis manus.

Arcus dorsalis manus.

Nachdem die *A. interossea* durch das *Foramen intercarpale* auf die Dorsalseite des Carpus getreten ist und die von der Ulnarseite her kommende *A. radialis* aufgenommen hat, wendet sie sich radialwärts und bildet einen kurzen *Arcus dorsalis manus*, der sich proximal von den Basen des vierten und dritten Metacarpale hinzieht, um dann in eine *A. interstitialis dorsalis II*, zwischen den Basen des zweiten und dritten Metacarpale, auszulaufen.

Aus dem proximalen Umfange des Arcus gehen zwei dünne

Arterien hervor, von denen die eine hauptsächlich für die Haut, die andere für Muskeln bestimmt ist.

1. *A. cutanea dorsi manus* (Fig. 97). 1. A. cutanea dorsi manus.

Entspringt von dem Arcus zwischen der Abgangsstelle der dritten und vierten *A. interstitialis* und tritt zwischen den *Mm. extensores breves superficiales dig. II* und *III* (oder zwischen den Köpfen des *M. extensor brevis superficialis*

Fig. 97.

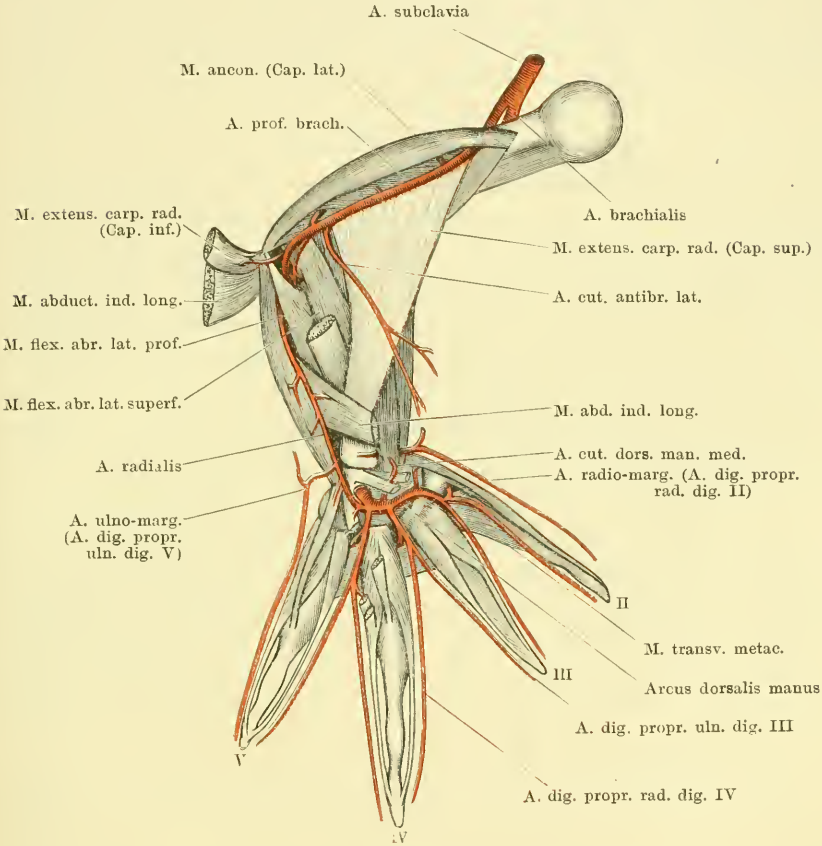

A. profunda brachii, A. radialis und Arcus dorsalis manus. Rechte Extremität, von aussen. Die Pronationsstellung der Hand ist so weit rückgängig gemacht, dass das ganze Dorsum manus sichtbar ist. Oberflächliche Muskeln des Dorsum manus entfernt.

dig. II) hindurch zur Hand des distalen Vorderarm-Abschnittes und des *Dorsum manus* (Fig. 95). Vom Anfangstheil dieser Arterie gehen Muskelzweigchen in die *Mm. extensores breves superficiales dig. II* und *III*.

2. *A. muscularis.* Zu den Muskeln am radialen Rande des *Metacarpale dig. II.* 2. A. muscularis.

Ein dünnes Gefäss, das die Richtung des *Arcus dorsalis* fortsetzt und dem Carpus unmittelbar aufliegt.

Die hauptsächlichsten Arterien, die aus dem *Arcus dorsalis manus* hervorgehen, sind aber die drei *Arteriae interstitiales dorsales* oder *Arteriae digitales communes* (*metacarpeae*) *dorsales*, die für das *II.*, *III.*, *IV. Interstitium interdigitale* bestimmt sind. Diese drei Arterien verhalten sich in den Hauptpunkten gleichartig: eine jede verläuft unmittelbar auf dem Carpus zu ihrem Interstitium und theilt sich hier dorsal von dem *M. transversus metacarpi* in zwei Aeste, einen radialen und einen ulnaren, die als *Aa. digitales propriae* (*radialis* und *ulnaris*) distalwärts ziehen. Sie versorgen die Haut sowie kurze Fingermuskeln. Die Reihe dieser *Aa. digitales propriae* wird am Ulnarrande des fünften Fingers vervollständigt durch den Endast der *A. ulno-marginalis*, am Radialrande des zweiten Fingers durch den Endast der *A. radio-marginalis*. Dabei wäre zu bemerken, dass die *A. ulno-marginalis* nicht der *A. interossea*, sondern der *A. radialis* entstammt. An den Metacarpo-Phalangeal-Gelenken und, wie es scheint, auch an allen Interphalangeal-Gelenken stehen die beiden Randgefässe je eines Fingers durch Queranastomosen unter einander in Verbindung. Diese Anastomosen laufen proximal von den Gelenken über die Volarfläche des Fingers, meist dicht auf dem Knochen, hinweg.

Ausser den *Aa. digitales propriae* giebt aber jede *A. interstitialis dorsalis* noch einen dritten Ast, einen *R. volaris*, ab, der am proximalen Rande des entsprechenden *M. transversus metacarpi* volarwärts tritt und an der *Vola manus* noch die kleinen Muskeln sowie die Haut versorgt. Diese *Rr. volares* gehen Verbindungen mit den *Rr. interstitiales volares* der *A. volaris profunda* ein.

A. interstitialis dorsalis II.

A. interstitialis dorsalis II.

Diese stellt das Ende des *Arcus dorsalis* dar. Das *Capitulum ossis metacarpi III* umkreisend, gelangt sie in das zweite Interstitium auf die Dorsalfläche des *M. transversus metacarpi* und theilt sich in den radialen und ulnaren Endast. Der radiale giebt nach kurzem Verlaufe noch den *R. volaris* ab. Letzterer giebt an der Vola stattliche Muskeläste sowie eine Hautarterie ab. Die Anastomose mit dem *R. interstitialis dorsalis II* ist wahrscheinlich, doch vermochte ich sie nicht deutlich darzustellen.

A. interstitialis dorsalis III.

A. interstitialis dorsalis III.

Zieht von ihrem Ursprunge aus dem *Arcus dorsalis* an direct zwischen den Basen des Metacarpale III und IV distalwärts und zerfällt bereits am proximalen Rande des *M. transversus metacarpi* in ihre drei Endäste, die zwei *Aa. digitales propriae* für die einander zugekehrten Ränder des dritten und vierten

Fingers, sowie den *R. volaris*. Dieser drängt sich zwischen den *Mm. flexores oss. metacarp. III* und *IV* hindurch, giebt Muskeläste und einen Hautast ab und anastomosirt mit der *A. interstitialis volaris III*.

A. interstitialis dorsalis IV.

A. interstitialis dorsalis IV.

Ist der Ast, der aus der *A. interossea* am nächsten dem *Foramen intercarpale* entspringt und ziemlich genau die Richtung des Stammes fortsetzt. Seine Theilung in den radialen und ulnaren Fingerendast erfolgt erst am distalen Rande des *M. transversus metacarpi*, während der *R. volaris* schon vorher, am proximalen Rande dieses Muskels, abgeht. Die Anastomose des volaren Astes mit dem *R. interstitialis volaris IV* der *A. volaris profunda* wurde schon geschildert. Ausserdem giebt der *R. volaris* Muskeläste sowie einen Hautast ab.

Aorta abdominalis.

Aorta abdominalis.

Die Vereinigung der rechten und linken Aorta zur *Aorta abdominalis* erfolgt vor der Ventralfläche des sechsten Wirbelkörpers (Fig. 92). Von hier aus läuft die unpaare Aorta vor der Wirbelsäule weiter caudalwärts, ungefähr bis in die Mitte der Steissbeinlänge, und theilt sich dann in die beiden *Arteriae iliacae communes*.

Die Aeste, die von der *Aorta abdominalis* ausgehen, sind viscerale und parietale. Die visceralen scheiden sich in zwei Gruppen. Die erste derselben wird repräsentirt durch eine starke *A. intestinalis communis* (*A. coeliaco-mesenterica*), die sich am ganzen Magendarmcanal, vom Anfangstheil des Magens an bis über die Mitte des Enddarmes hinaus, sowie an Leber, Pankreas, Milz vertheilt, und eine sehr viel schwächere *A. mesenterica posterior*, die für den hintersten intraabdominalen Theil des Enddarmes bestimmt ist. Diese beiden Arterien entspringen unpaar und bleiben es in ihrem ganzen Verlaufe; höchstens könnte in der Bildung je eines für die dorsale (linke) und für die ventrale (rechte) Magenwand bestimmten Astes der Magenarterie eine Andeutung von paariger Theilung gesehen werden. Die zweite Gruppe der visceralen Aeste wird repräsentirt durch vier bis sechs *Aa. urogenitales*, die für die Nieren und die Geschlechtsorgane (nebst Fettkörpern) bestimmt sind. Auch diese Arterien entspringen in der Regel unpaar, theilen sich aber nach sehr kurzem, einheitlichem Verlaufe in symmetrische Aeste. Gelegentlich können diese auch schon gesondert entspringen. Die streng symmetrische Anordnung ist gewöhnlich mehr oder minder erheblich alterirt.

Parietale Aeste der *Aorta abdominalis* werden repräsentirt durch *Aa. lumbales*, die an Zahl inconstant sind. In maximo scheinen

vier vorzukommen. Sie gehen Anastomosen mit Aesten der *A. vertebralis dorsi* ein.

Die *Aa. iliacae communes* erscheinen, da eine *A. caudalis* fehlt, als die Endäste der *Aorta abdominalis.*

Viscerale Aeste der *Aorta abdominalis.*

A intestinalis communis.

A. intestinalis communis (*A. coeliaco-mesenterica*) (Fig. 98).

Die grosse gemeinsame Eingeweide-Arterie stellt in der Hauptsache die Fortsetzung der linken Aorta dar, steht aber auch mit der rechten in Verbindung (s. S. 301). Sie theilt sich nach kurzem, einheitlichem Verlaufe in zwei starke Aeste: *A. coeliaca* und *A. mesenterica anterior.*

1. A. coeliaca.

1. *A. coeliaca.*

Die *A. coeliaca* wendet sich cranialwärts, da sie für Magen, Leber und Pankreas bestimmt ist.

Zuerst entspringt von ihr:

a) *A. gastrica sinistra s. dorsalis*, die zur linken (dorsalen) Magenwand zieht.

In einiger Entfernung von dieser geht dann ab:

b) *A. hepatica.* Diese wendet sich nach rechts zur Leber, die sie links von der Gallenblase erreicht. Hier giebt sie eine dünne *Arteria pancreatica anterior* ab zum cranialen Ende des Pankreas und wendet sich selbst nach rechts gegen die Gallenblase hin. Diese erhält eine *A. cystica*, und in ihrer Nachbarschaft dringt das Ende der *A. hepatica* in die Leber selbst ein.

Das Endstück der *A. coeliaca* bildet schliesslich die

c) *A. gastrica dextra s. ventralis.* Diese Arterie gelangt auf die ventrale Magenwand und verzweigt sich in dieser mit einem auf- und einem absteigenden Aste. Bevor die rechte Magenarterie den Magen erreicht, giebt sie noch eine dünne *A. pancreatica media* ab, die in das Pankreas eindringt.

2. A. mesenterica anterior.

2. *A. mesenterica anterior.*

Die *A. mesenterica anterior*, der zweite Endast der *A. intestinalis communis*, ist bestimmt für den gesammten Mitteldarm, den grössten Theil des Enddarmes und der Milz.

Der erste Ast, den die Arterie abgiebt, ist die

a) *A. lienalis.* Diese kurze Arterie tritt an die Milz, während der Stamm der *Mesenteria anterior* an dieser vorbeiläuft.

Zu Fig. 98. A. intestinalis communis, A. mesenterica posterior und A. epigastrico-vesicalis. Der Bauchraum ist von der Ventralseite her eröffnet, die Bauchwandungen theils entfernt, theils zurückgeschlagen. Die Brusteingeweide sind entfernt, der Magen nebst dem Darm ist nach links, die Leber nach rechts gelegt und letztere kopfwärts umgeschlagen. Das Mesenterium ist entfernt. Um den Verlauf des R. abdominalis externus der A. epigastrico-vesicalis und die A. vesicalis ventralis zu zeigen, ist der M. transversus kurz vor seinem Uebergange in die Aponeurose durchschnitten.

Fig. 98.

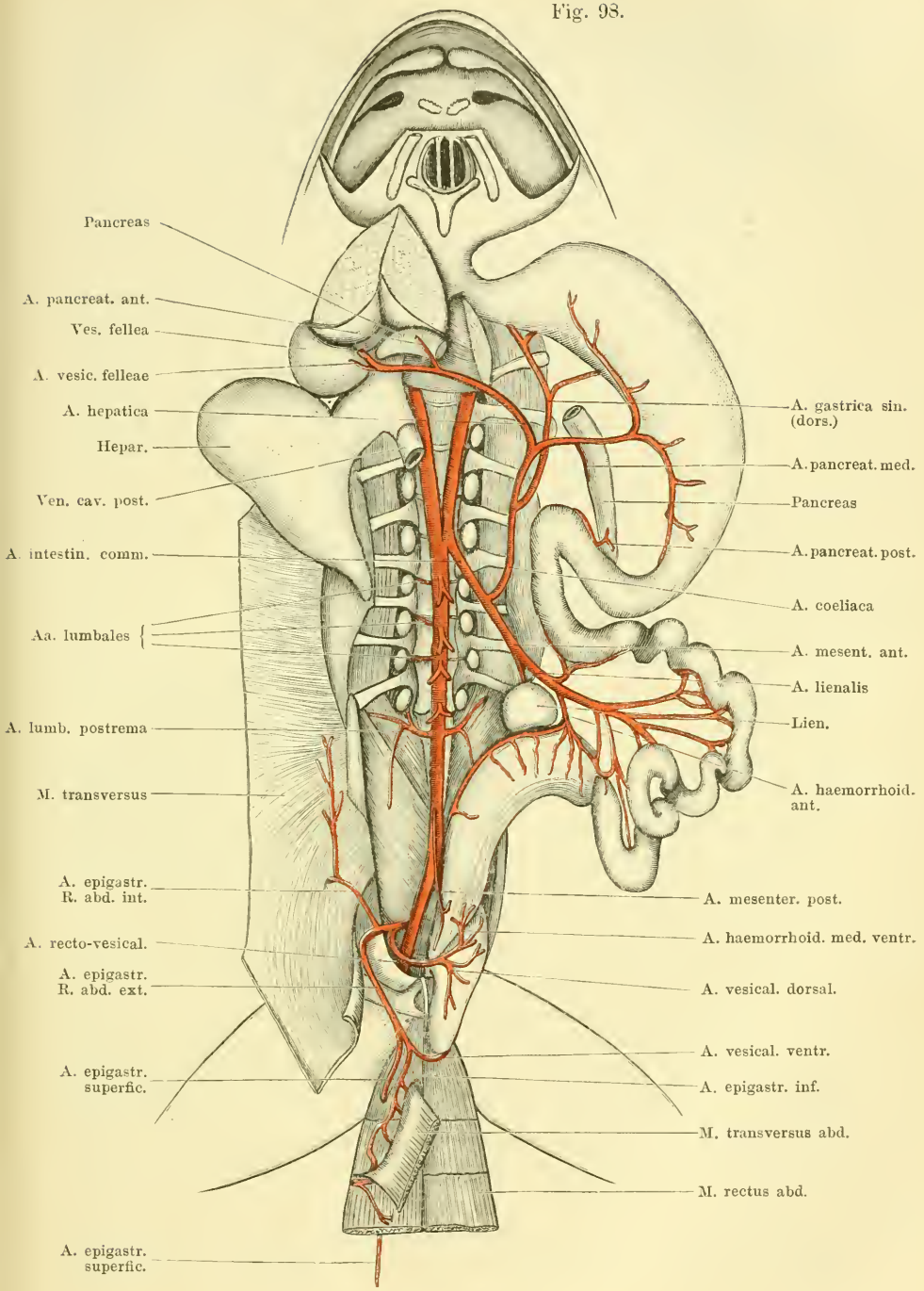
Pancreas
A. pancreat. ant.
Ves. fellea
A. vesic. felleae
A. hepatica
Hepar.
Ven. cav. post.
A. intestin. comm.
Aa. lumbales
A. lumb. postrema
M. transversus
A. epigastr. R. abd. int.
A. recto-vesical.
A. epigastr. R. abd. ext.
A. epigastr. superfic.
A. epigastr. superfic.
A. gastrica sin. (dors.)
A. pancreat. med.
Pancreas
A. pancreat. post.
A. coeliaca
A. mesent. ant.
A. lienalis
Lien.
A. haemorrhoid. ant.
A. mesenter. post.
A. haemorrhoid. med. ventr.
A. vesical. dorsal.
A. vesical. ventr.
A. epigastr. inf.
M. transversus abd.
M. rectus abd.

Des Weiteren giebt die *A. mesenterica anterior* ab: *Rr. intestinales* und *Rr. haemorrhoidales anteriores.*

b) *Rr. intestinales.* Diese sind für die Mitteldarmschlingen bestimmt und in grösserer Anzahl vorhanden. Der erste, in kurzer Entfernung von der *A. lienalis* abgehende Ast wendet sich cranialwärts zu dem Anfangstheile des Mitteldarmes. Er giebt eine *A. pancreatica posterior* ab und anastomosirt mit den Magenarterien einerseits und den übrigen Mitteldarmarterien andererseits. Ausser ihm sind noch sechs bis sieben andere *Rr. intestinales* zu constatiren, die alle am Darm selbst bogenförmige Anastomosen unter einander eingehen.

c) *Rr. haemorrhoidales anteriores.* Meist zwei Arterien, von denen die eine noch den letzten Theil des Mitteldarmes mit versorgt, während die zweite, kräftigere, ausschliesslich zum Enddarm geht. Letztere geht in geringer Entfernung von der *A. lienalis* aus der *Mesenterica anterior* hervor und tritt zum oberen Theile des Rectums, an dessen hinterem Umfange sie analwärts herabzieht. Von ihr gehen unter annähernd rechtem Winkel Nebenäste zu der Wandung des Rectums. Anastomosen bestehen nach oben hin mit Aesten der *Aa. intestinales*, analwärts mit solchen der *A. mesenterica posterior.*

Watson beobachtete einmal, dass von der *A. haemorrhoidalis anterior* ein Ast zur linken Lunge ging, — ein Verhalten, das an das der Schwimmblasenarterie bei manchen Fischen erinnert.

A. mesenterica posterior.

A. mesenterica posterior. (*A. mesenterica inferior* oder *A. haemorrhoidalis superior* Ecker.)

Die *A. mesenterica posterior* ist ein dünnes Gefäss, das in geringer Entfernung cranial von der Bifurcation der Aorta entspringt und zu der hintersten intraabdominalen Portion des Rectums verläuft, an deren dorsalem Umfange es sich vertheilt. Die Arterie bildet also eine *A. haemorrhoidalis media dorsalis*, die nach vorn zu mit Aesten der *A. haemorrhoidalis anterior*, analwärts mit solchen der *A. haemorrhoidalis posterior* (*A. pudenda*) und ventralwärts mit der *A. haemorrhoidalis media ventralis* (*A. epigastrico-vesicalis*) anastomosirt.

Diese Arterie giebt beim Weibchen noch ab: *A. uterina medialis dorsalis* zur medialen und dorsalen Wand des Uterus. Sie anastomosirt mit der hinteren Ovarialarterie (M. Nussbaum). S. *Aa. urogenitales.*

Bemerkung. Ecker bezeichnet die *A. mesenterica posterior* (s. *inferior*) als *A. haemorrhoidalis superior*, Nussbaum als *A. haemorrhoidalis inferior.* Thatsächlich giebt es aber cranial wie anal von ihrem Verbreitungsgebiete am Rectum noch andere selbständige Rectalarterien, so dass nur die Bezeichnung „*media*“ richtig ist. Durch den Zusatz *dorsalis* kann sie von dem der *A. epigastrico-vesicalis* entstammenden Gefässe unterschieden werden.

Aa. urogenitales.

Aa. urogenitales.

Die *Aa. urogenitales*, in der Zahl von vier bis sechs vorhanden, zeigen in ihrem Verhalten mancherlei Verschiedenheiten. Als Schema

einer typischen Urogenitalarterie kann man auffassen: Ursprung vom ventralen Umfange der Aorta mit einem kurzen unpaaren Stämmchen und dann Theilung in eine *A. urogenitalis dextra* und *sinistra*; lateralwärts gerichteter Verlauf einer jeden und Theilung in eine *A. renalis* und eine *A. genitalis*. Die *A. renalis* dringt in die

Fig. 99.

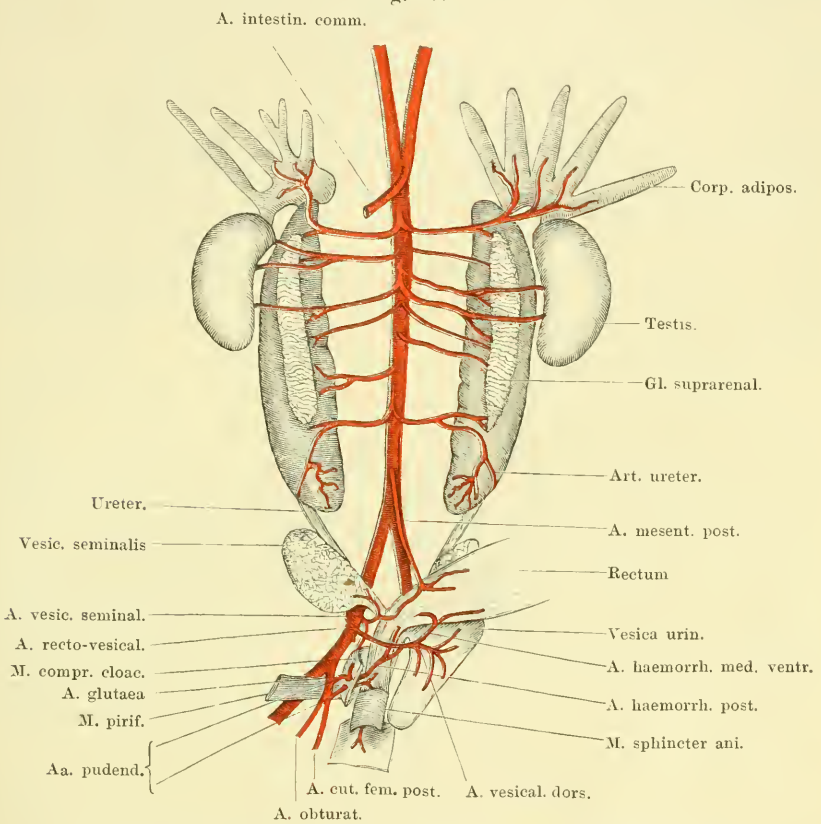

Aa. urogenitales beim Männchen. Dazu: A. recto-vesicalis (A. epigastrico-vesicalis) und Aa. pudendae.

Niere ein, manchmal entsprechend dem medialen scharfen Rande derselben, manchmal mehr auf ihrer ventralen Fläche, am medialen Rande der Nebenniere (Fig. 99). Die *A. genitalis* (*ovarica* oder *spermatica*) läuft über die ventrale Fläche der Niere hinweg weiter lateralwärts zu der Keimdrüse. Beim Weibchen gehen auch noch *Aa. oviductus* von den Urogenitalarterien ab und zum Eileiter.

Von diesem Schema finden sich mannigfache Abweichungen. Zunächst können die *Aa. urogenitales* beider Seiten bereits gesondert

aus der Aorta entspringen. Dabei kommen manchmal Unregelmässigkeiten vor, wie sie z. B. Fig. 99 zeigt: die *A. urogenitalis* der einen Seite ist sehr schwach, dafür ist aber dann noch eine besondere zweite (die also keinen Partner auf der anderen Seite besitzt) vorhanden. Diese accessorische Arterie kann selbständig von der Aorta entspringen oder als Ast der folgenden *A. urogenitalis*.

Ferner giebt nicht jede *A. urogenitalis* auch wirklich eine *A. genitalis* ab. Die erste *A. urogenitalis* jeder Seite versorgt Niere und Fettkörper, aber nicht die Keimdrüse. Auch die letzte *A. urogenitalis* ist nur für das hinterste Stück der Niere bestimmt. Diese *A. renalis postrema* verläuft gewöhnlich erst eine längere Strecke weit geschlängelt über die ventrale Nierenfläche hin, ehe sie in dieselbe mit mehreren Aesten eindringt. Sie giebt eine *A. ureterica* ab. Auch die übrigen *Aa. urogenitales* geben nicht immer *Aa. genitales* ab. Die Zahl der letzteren ist also variabel; beim Weibchen grösser als beim Männchen.

Von den *Aa. urogenitales* aus werden auch die *Glandulae suprarenales* versorgt.

Auf ein eigenthümliches Verhalten der *Aa. ovaricae* hat Nussbaum zuerst aufmerksam gemacht. „Betrachtet man das Mesovarium etwas aufmerksamer, so zeigen sich, von seiner Basis aufstrebend, vier bis fünf weissliche Strahlen, die sich dichotomisch theilend und verschmächtigend zum Stroma des Eierstockes hinziehen. Die Strahlen sind hohle Cylinder, aus glatten Muskelfasern zusammengesetzt; sie wurzeln in verschiedener Höhe, die Aorta unterhalb des Abganges der *Arteria intestinalis* umgreifend, an der Wirbelsäule; auf der linken Seite mächtiger, als auf der rechten, und links oft vom siebenten Wirbel sich bis gegen den Anfangstheil des Steissbeines hin erstreckend. In die primären Strahlen treten die Arterien des Eierstockes ein, nachdem die Urogenitalarterien sich in Ovarial- und Renalarterien gespalten haben. Die Muskelröhren umhüllen die Arterien bis zu den feinsten Verzweigungen."

Von den Arterien des Eileiters (*Aa. oviductus*) geht die letzte, der letzten *A. ovarica* entstammend, zum cranialen Ende des Uterus als *A. uterina anterior* und anastomosirt am Uterus mit der *A. uterina medialis dorsalis* aus der *A. mesenterica posterior*. Auch auf diese Anastomose hat Nussbaum zuerst aufmerksam gemacht.

Die oben erwähnten mannigfachen Schwankungen in der Vertheilung der *Aa. urogenitales* sind wohl darauf zurückzuführen, dass hier eine Reduction und Concentration von früher zahlreicher vorhanden gewesenen Gefässen stattgefunden hat.

Eine eigenthümliche Regelmässigkeit in der Anordnung und Vertheilung der Urogenitalarterien beschreibt Burow. Danach theilt sich beim Weibchen entweder jede *A. urogenitalis dextra* oder *sinistra* (die aber mit gemeinsamem Stamm entspringen) in je eine *A. renalis* und *A. ovarica* der gleichen Seite, oder aber in eine *A. renalis* der einen und eine *A. ovarica* der anderen Seite. Aus der unpaaren *A. urogenitalis* entstehen also zunächst zwei Gefässe,

„quae ambo se dividunt, et altero quidem ramum dextrum dextro reni, sinistrum sinistro ovario, altero vero dextrum dextro ovario, reni sinistro sinistrum mittente“. Ebenso giebt Burow für das Männchen an: *„Quinque vel sex arteriarum trunci, aortam relinquentes, dimidiae fere lineae itinere facto, in duos ramos dividuntur, quorum alter ad renem alter ad testem lateris oppositi se convertit, et ita quidem, ut sequens ejusdem lateris reni inserviat, cujus testi prior.“* Ich habe mich von einem solchen regelmässigen Verhalten nicht überzeugen können; auch Nussbaum erwähnt nichts davon.

Parietale Aeste der *Aorta abdominalis.*

Aa. lumbales.

Aa. lumbales.

Paarige Lumbalarterien sind in wechselnder Anzahl vorhanden. Constant scheint nur eine zu sein. Diese, die oben schon an mehreren Stellen als letzte *A. lumbalis* bezeichnet wurde, entspringt gewöhnlich unmittelbar caudal von der letzten *A. urogenitalis*. Einmal fand ich die der rechten Seite als Ast der letzten *A. urogenitalis*. Die Arterie läuft zwischen dem *N. spinalis X* und *IX* hindurch, d. h. ventral über den *N. X*, aber dorsal vom *N. IX* und *N. VIII*, lateralwärts und geht eine Anastomose mit dem Ende der *A. vertebralis dorsi* ein, die zwischen der medialen und der lateralen Portion des *M. coccygeo-sacralis* hervortritt. Aus der Verbindung beider, aber gewöhnlich mehr aus der *A. lumbalis*, gehen Muskelarterien in den *M. coccygeo-iliacus* und den *M. coccygeo-sacralis*. Ausserdem verläuft eine *A. articularis sacro-iliaca* parallel dem caudalen Rande des *Proc. transversus vert. IX* lateralwärts und tritt zwischen dem *M. coccygeo-iliacus* und dem *M. coccygeo-sacralis* zur *Articulatio sacro-iliaca*, in deren Umgebung sie sich verästelt.

Ausser dieser constanten *A. lumbalis* fand ich noch inconstant: zwei *Aa. lumbales*, die weiter cranial, und eine, die weiter caudal als jene von der Aorta abgingen. Die beiden erstgenannten waren sehr dünne Gefässe, die zur Gegend des vorletzten und drittletzten *Foramen intervertebrale* hinzogen, um hier mit dem entsprechenden Kalksäckchenast der *A. vertebralis dorsi* zu anastomosiren. — Die weiter caudal entspringende *A. lumbalis*, die also, wo sie vorhanden ist, die thatsächlich letzte *A. lumbalis* bildet, ist auch ein sehr dünnes Gefäss, das sich in den *M. coccygeo-iliacus* einsenkt, entsprechend der Durchtrittsstelle des *M. coccygeus* (*R. ventralis* des *N. spinalis XI*). Sie scheint zu der Gegend des *For. coccygeum* hin zu verlaufen und steht vielleicht hier in Verbindung mit der *A. spinalis ventralis*. Doch vermochte ich dies bisher nicht festzustellen.

A. iliaca communis.

A. iliaca communis.

Ungefähr in der Mitte des Steissbeines findet die Theilung der Aorta in die beiden *Aa. iliacae communes* statt. Diese beiden

verlaufen sehr spitzwinklig divergirend caudalwärts gegen den Beckenausgang hin und liegen dabei lateral vom Steissbein, medial vom *Plexus lumbo-sacralis*. Eine jede giebt noch innerhalb des Beckens Aeste zu den Eingeweiden des Beckens, der Bauchwandung und der hinteren Extremität ab und tritt dann mit ihrer Hauptfortsetzung als *A. ischiadica*, zusammen mit dem *N. ischiadicus*, dorsal vom Hüftgelenk aus dem Becken heraus.

Die Aeste, die innerhalb des Beckens noch abgehen, sind: 1. *A. epigastrico-vesicalis*; 2. *A. vesiculae seminalis* (beim Männchen; = *A. uterina posterior lateralis* beim Weibchen); 3. *A. femoralis*.

Die drei eben genannten Arterien erscheinen durchaus als Seitenäste eines kräftigen Stammes, der als *A. iliaca communis* an der Aorten-Bifurcation beginnt und als *A. ischiadica* aus dem Becken heraus und an die hintere Extremität tritt. Er bildet das Hauptgefäss des Beines. — Es kommt somit nicht zur Theilung in eine *A. iliaca externa* (*A. femoralis*) und *A. iliaca interna* (*A. hypogastrica*); die *A. femoralis* ist zwar vorhanden, aber nur als Seitenast der *A. iliaca communis*, und ihr Verbreitungsgebiet am Beine beschränkt sich auf die proximalen Partien des Oberschenkels. Da die Abgangsstelle der *A. femoralis* von der *A. iliaca communis* nicht immer gleich hoch liegt, bald dicht hinter der der *A. epigastrico-vesicalis*, bald erst dicht am Beckenausgange, so kann ein zweiter Theilast als *A. hypogastrica* nicht unterschieden werden, und die Fortsetzung der *A. iliaca communis* wird von der Abgangsstelle der *A. femoralis* aus als *A. ischiadica* zu bezeichnen sein. — Dass die dorsal vom Hüftgelenk das Becken verlassende *A. ischiadica* das Hauptgefäss der hinteren Extremität bildet, ist die Norm bei Amphibien, Reptilien und den meisten Vögeln. Auch für die Säuger und den Menschen hat Hochstetter gezeigt, dass sich embryonal ein der *A. ischiadica* niederer Vertebraten entsprechendes Gefäss als Hauptschlagader der hinteren Extremität anlegt, während die *A. femoralis* ursprünglich schwächer ist und ein weniger ausgedehntes Verbreitungsgebiet besitzt. Erst secundär wird durch Ausweitung einer Verbindung zwischen den beiden Gefässen der Hauptblutstrom durch die *A. femoralis* geleitet und in die *A. poplitea* übergeführt, die vorher die directe Fortsetzung der *A. ischiadica* war. Die *A. ischiadica* verliert dabei an Bedeutung, wird reducirt und bleibt als *A. glutaea inferior* auf den proximalen Abschnitt des Oberschenkels beschränkt. In abnormen Fällen kann auch beim Menschen ein Zustand erhalten bleiben, der dem bei den niederen Wirbelthieren gleicht. (*A. ischiadica*, das Hauptgefäss der Extremität.)

Aeste der *A. iliaca communis*.

1. A. epigastrico-vesicalis.

1. A. epigastrico-vesicalis (Ecker).

Die *A. epigastrico-vesicalis* ist ein ziemlich kräftiges Gefäss, das vom lateralen Umfange der *A. iliaca communis* entspringt und manchmal sofort, manchmal erst nach kurzem, einheitlichem Verlaufe in zwei Arterien zerfällt: a) *A. recto-vesicalis*, b) *A. epigastrica*

communis. Der Stamm wie die beiden Theiläste der Arterie liegen dorsal von dem *Plexus lumbo-sacralis*.

Dass diese Arterie nicht ohne Weiteres als *A. hypogastrica* bezeichnet werden darf, folgt aus dem oben Auseinandergesetzten. Sie repräsentirt nur einen Theil der Aeste der *A. hypogastrica* des Menschen.

Aeste:

a) *A. recto-vesicalis* (*A. vesicalis* Ecker). (Figg. 98, 99.) Die *A. recto-vesicalis* tritt dorsal von den drei langen Wurzeln des *Plexus lumbo-sacralis* (*N. VIII*, *IX*, *X*) lateralwärts und schlägt sich dann ventralwärts zur Gegend der Blase. Hier theilt sie sich in zwei Aeste:

α) *A. haemorrhoidalis media ventralis*, geht zur ventralen Wand des Enddarmes und verzweigt sich hier, unter Anastomose mit den anderen Enddarmgefässen;

β) *A. vesicalis dorsalis*, zerfällt in eine ganze Anzahl von Zweigen, die auf der Oberfläche der Blase sich verästeln und diese versorgen. Sie anastomosiren mit den Aesten der *A. vesicalis ventralis* aus der *A. epigastrica communis* (*R. abdomin. externus*).

b) *A. epigastrica communis* (*A. epigastrica* Ecker). Auch die *A. epigastrica communis* verläuft dorsal von dem *Plexus lumbo-sacralis* lateralwärts und tritt dann caudal von dem hinteren Rande des *M. transversus* nach aussen auf die Oberfläche dieses Muskels, zusammen mit dem *N. iliohypogastricus*.

Aeste:

α) *R. abdominalis internus*; ein dünner Ast, der noch innerhalb der Bauchhöhle von der *A. epigastrica communis* abgeht, an der Innenfläche des *M. transversus abdominis* cranialwärts verläuft, dann aber ventralwärts umbiegend mit dem *N. spinalis VII* den *M. transversus* durchbohrt. Die Arterie läuft alsdann, wie der Nerv, zwischen dem *M. transversus* und dem *M. obliquus abdominis externus* ventralwärts und verzweigt sich an beiden Muskeln. Ihr Ende tritt an die dorsale Fläche des *M. rectus abdominis* und anastomosirt hier mit der *A. epigastrica inferior*. Von der Stelle aus, wo die Arterie den *M. transversus abdominis* durchbohrt, geht ein Ast weiter an der Innenfläche des *M. transversus* cranialwärts und verzweigt sich an dem genannten Muskel (Fig. 98). Manchmal, doch nicht immer, fand ich, dass dieser Ast mit einer *A. abdominalis*, d. h. einem Ast der *A. vertebralis dorsi*, anastomosirte. Von der Anastomose gingen Aeste in die Bauchmuskeln. Diese Verbindung macht es verständlich, dass gelegentlich das Anfangsstück des *R. abdominalis internus* der *A. epigastrica communis* schwach entwickelt ist oder ganz fehlt, während ihr zwischen den Bauchmuskeln verlaufender Abschnitt als Ast der *A. vertebralis dorsi* erscheint (siehe S. 311). Dieses zwischen den Muskeln des Bauches verlaufende Gefäss repräsentirt eine *A. abdominalis penultima*, da die *A. abdominalis ultima* s. *postrema* durch die Hauptfortsetzung der *A. epigastrica communis* selbst (*R. abdominalis externus*) gebildet wird.

Der *R. abdominalis internus* kann auch von der *A. vesicalis* abgegeben werden.

β) *R. abdominalis externus* (Fig. 98). Dieser ist die viel kräftigere Hauptfortsetzung der *A. epigastrica communis*. Die Arterie dringt mit

dem *N. iliohypogastricus* hinter dem *M. transversus* nach aussen und verläuft dann an der Aussenfläche des *M. transversus* ventralwärts. Zwischen dem *M. transversus* und dem *M. cutaneus abdominis* hindurch gelangt sie an die Dorsalfläche des hintersten Rectussegmentes und giebt hier drei Endästen den Ursprung. Ihrem Verlaufe nach bildet diese Arterie also eine *A. abdominalis ultima* s. *postrema*.

1. *A. epigastrica superficialis*, ist der kräftigste Ast; er durchbohrt das hintere Rectussegment nahe seinem äusseren Rande (also da, wo die Dorsalfläche des Rectus noch nicht von der Transversus-Aponeurose bedeckt ist, s. Theil I, S. 130), und steigt in der den Rectus bedeckenden ventralen Bauchhaut cranialwärts.

2. *A. epigastrica inferior*, ist der für den *M. rectus* bestimmte Endast. Er steigt an der Dorsalfläche des *M. rectus* cranialwärts, schickt Zweige in denselben und anastomosirt mit den Endästen der *Aa. abdominales*.

3. *A. vesicalis ventralis*, verläuft vom hintersten Rectussegment aus zum ventralen Umfange der Blase, der dem Rectus anliegt. Anastomosirt mit den Blasenästen der *A. recto-vesicalis*.

2. A. vesiculae seminalis (= A. uterina posterior lateralis).

2. A. vesiculae seminalis. (A. uterina posterior lateralis.)

Die *A. vesiculae seminalis* geht in ziemlich gleicher Höhe, wie die *A. epigastrico-vesicalis*, vom medialen Umfange der *A. iliaca communis* ab. (Doch kann die Ursprungsstelle variiren.) Sie geht zur *Vesicula seminalis* des Männchens, giebt aber auch eine kleine *A. haemorrhoidalis media lateralis* zum Enddarm, die mit Aesten der *A. mesenterica posterior* anastomosirt (Fig. 99).

Beim Weibchen geht die entsprechende Arterie zum lateralen Umfange des Uterus und zum Enddarm. Bei beiden Geschlechtern geht die Arterie eine Anastomose ein mit dem *R. anterior* der *A. pudenda anterior*. Auch zur Gegend des hinteren Lymphherzens scheint ein feiner Ast zu verlaufen.

3. A. femoralis.

3. A. femoralis.

Die *A. femoralis* ist beim Frosch ein nicht sehr bedeutendes Gefäss, das entweder dicht neben (d. h. caudal von) der *A. epigastrico-vesicalis*, oder in grösserem Abstande von derselben, aus der *A. iliaca communis* entspringt. Die Arterie verläuft zusammen mit dem *N. cruralis* über die Ventralfläche des *M. iliacus internus* aus dem Becken heraus an den Oberschenkel und endet hier an der Haut, sowie an den Muskeln, die das Hüftgelenk umlagern. Die Arterie beschreibt dabei in ihrem Hauptverlaufe einen ähnlichen Bogen am proximalen Theile des Femur, wie die *A. epigastrica communis* am distalen Abschnitte des Bauches.

Aeste:

a) *A. circumflexa ilium interna* (Fig. 87). Die *A. circumflexa ilium interna* ist ein dünner Ast, der in das Becken zurückläuft und medial vom *Os ilium*, zwischen diesem und dem *M. coccygeo-iliacus*, dorsalwärts dringt. Er verzweigt sich mit einem cranial- und einem caudalwärts verlaufenden Zweige medial vom *Os ilium*; der caudale Ast liegt dabei zwischen dem Knochen und dem *M. iliacus internus*, und dringt schliesslich als *A. nutritia* in das *Os ilium* ein, der craniale Ast verästelt sich im Ansatze des *M. coccygeo-iliacus*.

b) *A. circumflexa ilium externa*. Die *A. circumflexa ilium externa* ist etwas kräftiger, als die vorhergehende Arterie. Sie geht, gleich nachdem die

Fig. 100.

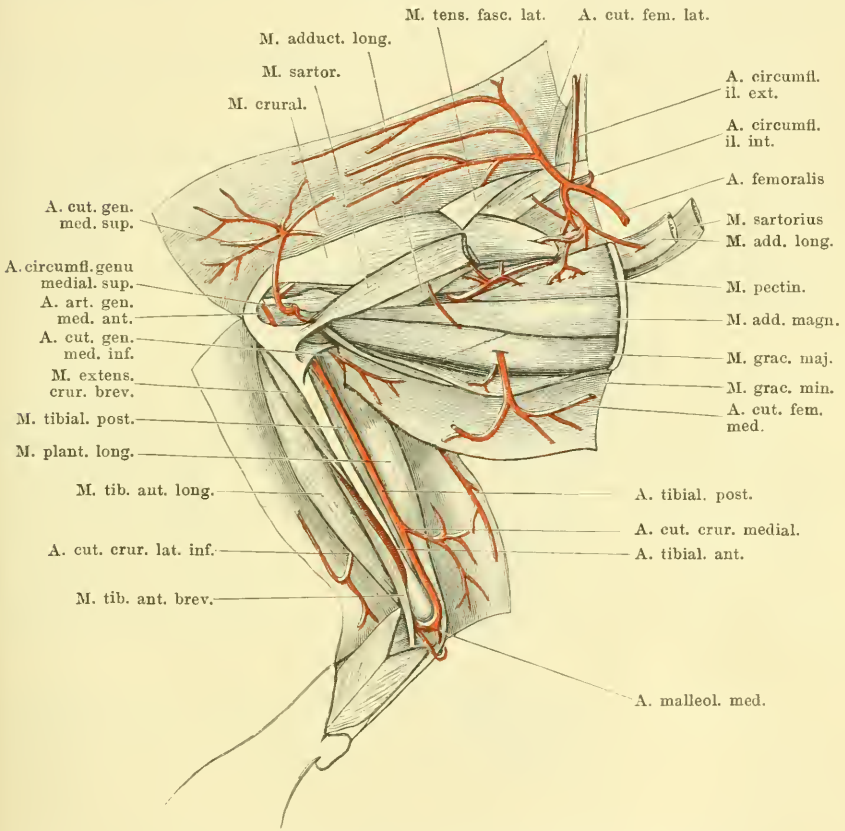

Arterien am medial-ventralen Umfange des Ober- und Unterschenkels. Rechte Extremität, von der Ventralseite.

A. femoralis dorsal von dem caudalen Rande des *M. transversus* hindurchgetreten ist, von dieser ab und verläuft cranialwärts, hart am Rande des *Os ilium*. Dabei zieht sie ventral am Ursprunge des *M. tensor fasciae latae* vorbei, dann über die Ventralfläche des *M. iliacus externus* und durch den Ursprung des *M. transversus abdominis* hindurch. Während also ihre caudale Hälfte dorsal vom Ursprunge des *M. transversus* liegt, findet sich ihre craniale Hälfte ventral von

diesem Muskel. (Vergl. Fig. 106 a. S. 191 des ersten Theiles, wo die Lücke im Ursprunge des *M. transversus abdominis* sichtbar ist.) Ihr Ende erreicht die Arterie in der Nähe des cranialen Endes des *Os ilium*.

c) *A. cutanea femoris lateralis.* Die *A. cutanea femoris lateralis* verläuft mit dem gleichnamigen Nerven zur Haut am ventralen und lateralen Umfange des Oberschenkels. Der Stamm zieht dabei in dem *Septum inguinale* erst medial-ventralwärts und biegt dann distalwärts um. Von diesem Stamme gehen lange Zweige in distaler Richtung an die Haut. Sie anastomosiren mit Aesten der *A. cutanea genu medialis superior*.

d) *Aa. musculares iliacae.* Dringen zu mehreren in den *M. iliacus internus*. Eine, *A. perforans iliaca*, durchbohrt den *M. iliacus internus* und geht in den *M. iliacus externus* (Fig. 102).

e) *A. M. tensoris fasciae latae.*

f) *A. muscularis* zum oberen Theile des *M. cruralis*.

g) *A. muscularis* zum *M. adductor longus* und, nach Durchbohrung dieses, zum *M. sartorius*.

h) *Aa. musculares* zum *M. pectineus*.

i) *A. muscularis* zum *M. obturator internus*; dringt zwischen dem *M. pectineus* und dem *M. iliacus internus* in die Tiefe zum *M. obturator internus*. Von dieser Arterie aus dringen noch kleine Aestchen in den *M. iliacus internus*; ein feiner Ast geht zum *Os ilium*.

Bemerkung. Eine Verbindung der *A. femoralis* mit der *A. ischiadica* konnte ich nicht nachweisen.

Die *A. ischiadica* am Oberschenkel.

Die *A. ischiadica* ist das Hauptgefäss der hinteren Extremität. Sie verläuft mit dem gleichnamigen Nerven dorsal vom Hüftgelenk aus dem Becken heraus. Der Nerv liegt ventral von der Arterie. Unter dem caudalen Rande des *M. coccygeo-iliacus* hervor tritt sie an die Dorsalfläche des Oberschenkels, über die Dorsalfläche des *M. piriformis* hinweg. Alsdann verläuft sie zwischen dem *M. semimembranosus* und dem *M. iliofibularis* distalwärts und geht in der Kniekehle als *A. poplitea* weiter.

Die *A. ischiadica* liegt am Oberschenkel in verhältnissmässig oberflächlicher Lage. Sie kann, wie der *N. ischiadicus*, leicht aufgefunden werden, wenn man am dorsalen Rande des *M. semimembranosus* die Fascie durchtrennt, die diesen Muskel mit dem *M. glutaeus magnus* verbindet. Drängt man dann noch den *M. iliofibularis*, der dem *M. glutaeus* eng angeschlossen ist, nach vorn und dorsalwärts, so liegt die Arterie ohne Weiteres vor.

Aeste der *A. ischiadica*.

1. A. coccygea.

1. A. coccygea.

Die *A. coccygea* entspringt von der *A. ischiadica*, noch bevor diese über den *M. piriformis* hinweggetreten ist, und steigt hinter dem caudalen Rande des *M. coccygeo-iliacus* dorsalwärts. Sie verästelt

sich in der Haut seitwärts vom Ende des Steissbeines, sowie in der Umgebung des hinteren Lymphherzens.

2. A. glutaea (Fig. 99). 2. A. glutaea

Die *A. glutaea* geht unmittelbar neben der vorhergehenden Arterie von der *A. ischiadica* ab und läuft ventral von dem *M. piriformis*

Fig. 101.

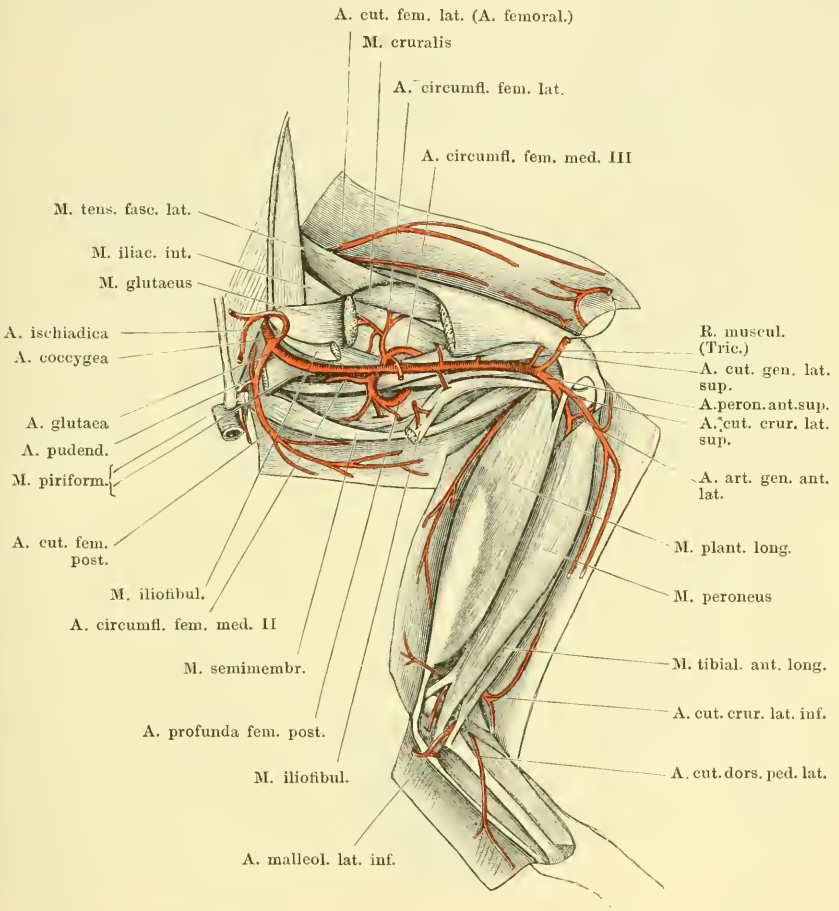

Arterien am dorsalen und lateralen Umfange des Ober- und Unterschenkels. (A. ischiadica und Anfang der A. peronea anterior superior.) Rechte Extremität, von der Dorsalseite.

distalwärts. Sie bildet nur einen kurzen einheitlichen Stamm, aus dem hervorgehen: a) zwei *Aa. pudendae*; b) *A. cutanea femoris posterior*; c) *A. obturatoria.*

Ecker hat nur eine *A. haemorrhoidalis inferior* und eine *A. cutanea femoris posterior superior* als selbständige Aeste der *A. ischiadica* am

Beckenausgange geschildert. Ich fand immer die oben genannten vier Arterien, die mit einem gemeinsamen Stamme entspringen. Die Bezeichnung dieses letzteren als *A. glutaea* ist ein Nothbehelf, wird aber wenigstens ungefähr der Lage der Arterie gerecht. Auch die Bezeichnung *A. obturatoria* für das Gefäss der kurzen Hüftgelenksmuskeln drückt nur eine ungefähre Aehnlichkeit mit dem gleichnamigen Gefässe des Menschen aus.

a) *Aa. pudendae* (Fig. 99). Man kann zwei *Aa. pudendae* unterscheiden, eine *anterior* und eine *posterior*.

Die *A. pudenda anterior* geht fast rechtwinklig von der *A. glutaea* ab und verläuft medialwärts zum *M. compressor cloacae*. Sie giebt ab:

- α) *Rr. musculares* zum *M. compressor cloacae*;
- β) *R. haemorrhoidalis posterior*, der den *M. compressor cloacae* durchbohrt und am Enddarme sowie am hintersten Theile der Blase sich vertheilt;
- γ) *R. anterior*, der aussen am *M. compressor cloacae* hinzieht, sich in der Umgebung des hinteren Lymphherzens vertheilt und mit der *A. vesiculae seminalis* (= *A. uterina posterior lateralis*) anastomosirt.

Die *A. pudenda posterior* geht ebenfalls vom medialen Umfange der *A. glutaea* ab, giebt:

- α) *Rr. musculares* in den *M. sphincter ani*,
- β) *Rr. mucosi anales* an den hintersten Theil des Enddarmes, und einen
- γ) *R. cutaneus analis*, der in langem Verlaufe den *M. sphincter ani* durchsetzt, und dann zur Haut in der Umgebung des Afters durchbricht.

Fig. 102.

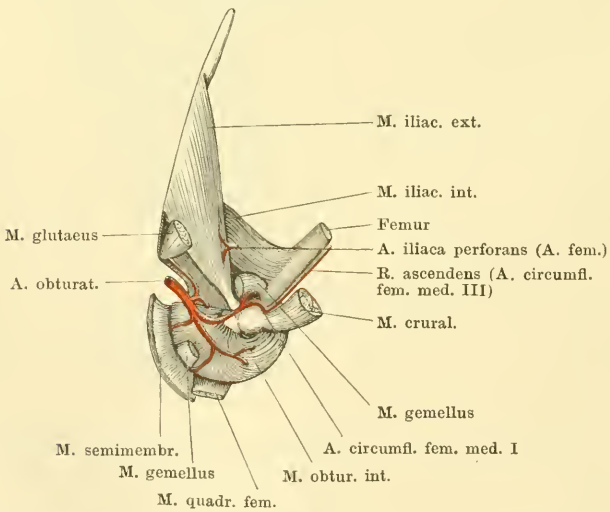

A. obturatoria der rechten Seite. Die oberflächlichen Muskeln der Hüftgelenkgegend sind entfernt.

b) *A. cutanea femoris posterior*. Diese tritt ventral von dem *M. piriformis* zur Haut am dorsalen und medialen Umfange des Oberschenkels und verzweigt sich an dieser (Fig. 101).

c) *A. obturatoria*. Die *A. obturatoria* stellt nur ein kurzes, einheitliches

Stämmchen dar, das an der Ventralfläche des *M. piriformis* in mehrere Aeste zerfällt:

α) *A. acetabuli*, dringt am dorsalen Rande des *M. obturator internus* in die Tiefe und in den dorsalen Rand der Pfanne des Hüftgelenkes. Auch in die Innenfläche des *M. obturator internus* gehen von ihr aus Zweige.

β) *R. muscularis* zum *M. glutaeus*, entspringt gewöhnlich zusammen mit dem vorhergehenden Aste und verläuft lateralwärts unter dem *M. iliofemoralis* hinweg zum Ursprunge des *M. glutaeus*, in den er eindringt.

γ) *A. circumflexa femoris medialis prima.* Läuft am Ansatze des *M. piriformis* distalwärts, giebt Aestchen in den *M. piriformis* und den *M. gemellus*, und umschlingt dann den medialen Umfang des Femur dicht unter dem Caput, hart dem Knochen anliegend. Alsdann geht sie in den *R. ascendens* der *A. circumflexa femoris medialis tertia* über. Während sie den Oberschenkel umschlingt, passirt sie an den Ansätzen des *M. gemellus*, *M. quadratus femoris*, *M. pectineus* und *M. obturator externus* (proximal von allen) vorbei, und sendet dabei Zweige in die genannten Muskeln.

δ) *R. obturatorius proprius*; verläuft als Ende der *A. obturatoria* auf der Oberfläche des *M. obturator internus* ventralwärts, sendet Zweige in diesen Muskel und ferner noch einen Ast zum Ursprunge des *M. semimembranosus* und einen Ast zum Ursprunge der *Mm. gemellus* und *quadratus femoris*.

3. A. profunda femoris posterior (Fig. 101).

3. A. profunda femoris posterior.

Die *A. profunda femoris posterior* geht noch proximal von der Mitte der Oberschenkellänge vom medial-hinteren Umfange der *A. ischiadica* ab. Sie wendet sich in der Hauptsache zu den Muskeln am medial-caudalen Umfange des Oberschenkels (*M. semimembranosus*, *M. semitendinosus*, *M. gracilis major* und *minor*).

Nach ihrem Ursprunge aus der Ischiadica verläuft die Arterie an der Innenfläche des *M. semimembranosus* vorbei ventralwärts, und tritt dann zwischen dem *M. semimembranosus* und dem *Caput dorsale* des *M. semitendinosus* zum *M. gracilis major*, den sie in der Richtung von innen nach aussen durchbohrt. Aus dem Muskel tritt sie als *A. cutanea femoris medialis* wieder hervor.

Aeste:

a) *A. circumflexa femoris medialis secunda.* Diese verläuft unter dem *Caput dorsale* des *M. adductor magnus* nach der Ventralseite des Oberschenkels, den sie also an seinem medialen Umfange umgreift. Sie giebt ab: Aeste in das *Caput dorsale* des *M. adductor magnus*, in das *Caput accessorium* desselben Muskels, und dringt in der Hauptsache in das *Caput ventrale* des *M. adductor magnus* (den proximalen Theil desselben). Von dem Endabschnitte gehen noch Aeste in den *M. quadratus femoris* und in den *M. obturator externus* (Fig. 103, a. f. S.).

b) *A. muscularis* zum *Caput dorsale* des *M. semitendinosus.*

c) *Aa. musculares* zum *M. semimembranosus.*

d) *A. muscularis* zum *Caput ventrale* des *M. semitendinosus.* Von dieser Arterie geht (immer?) noch ein Ast weiter ventralwärts und dringt zwischen dem *Caput ventrale* des *M. adductor magnus* und dem *M. gracilis major* hindurch in den *M. sartorius* (Fig. 100).

e) *Aa. musculares* zum *M. gracilis major*; gehen von dem Endabschnitte der Arterie ab auf ihrem Verlaufe innerhalb des genannten Muskels. Einige Zweige durchbohren diesen gesondert und dringen in den *M. gracilis minor.*

f) *A. cutanea femoris medialis.* Sie bildet das kräftige Ende der *A. profunda femoris posterior*, durchbohrt den *M. gracilis major* in der proximalen Hälfte und verzweigt sich in der Haut am medialen Umfange des Ober-

Fig. 103.

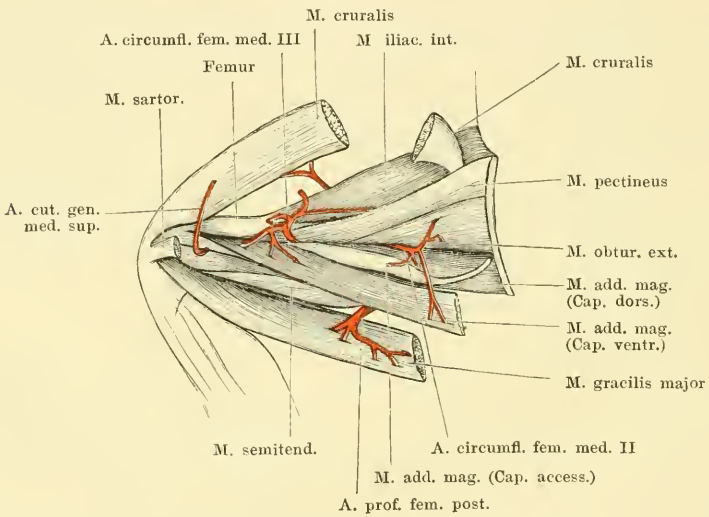

Tiefe Arterien am medialen Umfange des Oberschenkels. (Tiefe Aeste der A. ischiadica.) Rechte Extremität, von der Vertralseite.

schenkels (Fig. 100). Sie anastomosirt mit Zweigen der *A. circumflexa genu medialis inferior.* Nicht selten sind zwei *Aa. cutaneae femoris mediales* vorhanden, die gesondert den *M. gracilis major* durchbohren. Die distale pflegt dann die dünnere zu sein und dringt in der distalen Hälfte des *M. gracilis major* durch diesen, die stärkere proximale hat den erst geschilderten Verlauf.

4. A. profunda femoris anterior.

4. A. profunda femoris anterior (Fig. 100).

Die *A. profunda femoris anterior* entspringt manchmal dicht neben der *A. profunda femoris posterior*, doch mehr vom ventrallateralen Umfange der *A. ischiadica.* Die beiden *Arteriae profundae* fassen dann den *N. ischiadicus*, der ventral von der Ischiadica verläuft, zwischen sich. In anderen Fällen entspringt die *A. profunda anterior* in einiger Entfernung distal von der *A. prof. posterior.*

Die Arterie verläuft an der medial-ventralen Fläche des *M. iliofibularis* eine kurze Strecke weit entlang und theilt sich dann in zwei Endäste, die als *A. circumflexa femoris lateralis* und als *A. circumflexa femoris medialis tertia* bezeichnet werden können.

Aeste:

a) *Aa. musculares* zum *M. iliofibularis*, gehen von dem noch einheitlichen Stück der Arterie ab.

b) *A. circumflexa femoris lateralis.* Ist der kräftigere der beiden Endäste. Die Arterie verläuft unter dem *M. iliofibularis* über den *M. iliofemoralis* hinweg nach dem lateralen Umfange des Oberschenkels, giebt Aeste in den *M. iliofemoralis*, *M. iliacus internus*, *M. glutaeus magnus*, und endet im *M. cruralis* (Fig. 103).

c) *A. circumflexa femoris medialis tertia* (Fig. 103). Diese Arterie folgt dem *M. iliacus internus*, auf dessen Oberfläche sie um den medialen Umfang des Femur herumtritt, bedeckt vom *Caput dorsale* des *M. adductor magnus.* Sie giebt ab:

- *α*) *Aa. musculares* in das *Caput dorsale* des *M. adductor magnus* (distale Hälfte).
- *β*) *Aa. musculares* in das *Caput ventrale* desselben Muskels (ebenfalls distale Hälfte).
- *γ*) *A. nutritia femoris*, dringt unmittelbar, nachdem sich der Stamm um das Femur herum auf die ventrale Seite desselben geschlagen hat, in das *Foramen nutritium* des Femur, das etwas distal vom Ansatze des *M. pectineus* an dem lateral-ventralen Umfange des Femur liegt.
- *δ*) *Aa. musculares* für den *M. adductor longus* und *M. sartorius.* Der Ast für den *M. sartorius* dringt zwischen dem *M. adductor longus* und dem *Caput ventrale* des *M. adductor magnus* hindurch und tritt in die Mitte des Sartorius ein.
- *ε*) *R. ascendens.* Ein aufsteigender Ast verläuft hart am Femur, lateral vom Ansatze des *M. pectineus*, proximalwärts, giebt dabei mehrere Zweige in den *M. pectineus* und in den *M. cruralis*, gelangt bis an das Hüftgelenk, zu dessen Kapsel er ebenfalls einen Zweig schickt, und geht dann proximal vom Ansatze des *M. pectineus* in die *A. circumflexa femoris medialis prima* über, die dicht unter dem Hüftgelenk den Oberschenkel umschlingt (s. *A. obturatoria*, Fig. 102). So wird also ein Collateralkreislauf zwischen der *A. obturatoria*, resp. dem Anfangstheil der *A. ischiadica* einerseits und der *A. circumflexa femoris medialis III* andererseits hergestellt.

Ich habe vergeblich nach einem Zusammenhange dieses *R. ascendens* mit der *A. femoralis* gesucht. Die Aufforderung, nach einem solchen Zusammenhange zu fahnden, drängt sich unwillkürlich auf, wenn man sich die Uebernahme des Gefässgebietes der *A. ischiadica* durch die *A. femoralis* bei den Säugern phylogenetisch erklären will. Der *R. ascendens* würde ganz gut, seinem Verlaufe nach, den Anforderungen, die man an jene postulirte Anastomose stellen muss, entsprechen. Indessen habe ich ihn beim Frosch niemals mit der *A. femoralis* im Zusammenhange gesehen.

Nachdem die *A. ischiadica* die *A. profunda femoris anterior* abgegeben hat, gehen auf ihrem weiteren Verlaufe am Oberschenkel nur noch einige dünne Muskelarterien von ihr ab: zum *M. iliofibularis*, *M. adductor magnus*, *M. iliacus internus*, *M. semimembranosus*. Im distalen Abschnitt des Oberschenkels gewinnt sie eine mehr tiefe Lage auf der Rückfläche des *M. adductor magnus* (*Caput dorsale*) und wird proximal vom Kniegelenk, an dem Ursprung der *A. peronea anterior superior*, zur *A. poplitea*.

A. poplitea und ihre Fortsetzung.

A. poplitea und ihre Fortsetzung.

Die *A. poplitea* ist die directe Fortsetzung der *A. ischiadica* vom Ursprung der *A. peronea anterior superior* an; sie wird weiterhin zum Hauptgefässe des Unterschenkels. Von der Rückfläche des *M. adductor magnus* aus zieht sie über die hintere Kniegelenkkapsel hinweg in tibialer Richtung, tritt dann unter dem Sehnenbogen hindurch, der vom *M. gracilis major* aus zur Hinterfläche des Crus geht, und gelangt so an die hintere Fläche des *M. tibialis posticus*. In diesen dringt sie ein und tritt nach kurzem, intramusculärem Verlaufe durch das auf S. 88 der Skeletlehre erwähnte Foramen des Unterschenkelknochens hindurch auf die Vorderfläche des Crus. Unmittelbar vorher aber hat sie noch die vergleichend-anatomisch wichtige *A. interossea posterior* abgegeben. Auf der Vorderfläche des Crus kommt sie als *A. tibialis anterior* (*A. interossea anterior*) zwischen dem Ansatze des *M. extensor cruris brevis* und dem Ursprunge des *M. tibialis anticus brevis* zum Vorschein, tritt dann sofort unter den *M. tibialis anticus brevis* und läuft, von diesem bedeckt, auf dem Unterschenkelknochen gegen das Fussgelenk hin. Sie überschreitet dasselbe, indem sie der dorsalen Kapselwand des Gelenkes aufliegt, und wird damit zur *A. dorsalis pedis*.

Die Arterie wird von der Kniekehle an zunächst begleitet von dem *R. profundus* des *N. tibialis*, während sie nach ihrem Durchtritt durch den Unterschenkelknochen dem Verlaufe des *N. peroneus medialis* folgt. Mit diesem betritt sie den Fussrücken.

Aeste der *A. poplitea*.

Bis zu ihrem Eintritt in den *M. tibialis posticus* giebt die *A. poplitea* ab: 1. *A. peronea anterior superior*; 2. *A. circumflexa genu medialis superior*; 3. *A. tibialis posterior*; 4. *A. circumflexa genu medialis inferior*. — Die beiden *Aa. circumflexae genu* entspringen

vom medialen, die *A. peronea anterior superior*, sowie die *A. tibialis posterior* vom lateralen Umfange der Poplitea.

Ob die Reihenfolge, in der hier die vier Gefässe aufgezählt sind, der häufigsten Norm entspricht, wird sich erst durch eine speciell hierauf gerichtete umfassende Untersuchung feststellen lassen. Thatsächlich zeigen die *A. peronea*

Fig. 104.

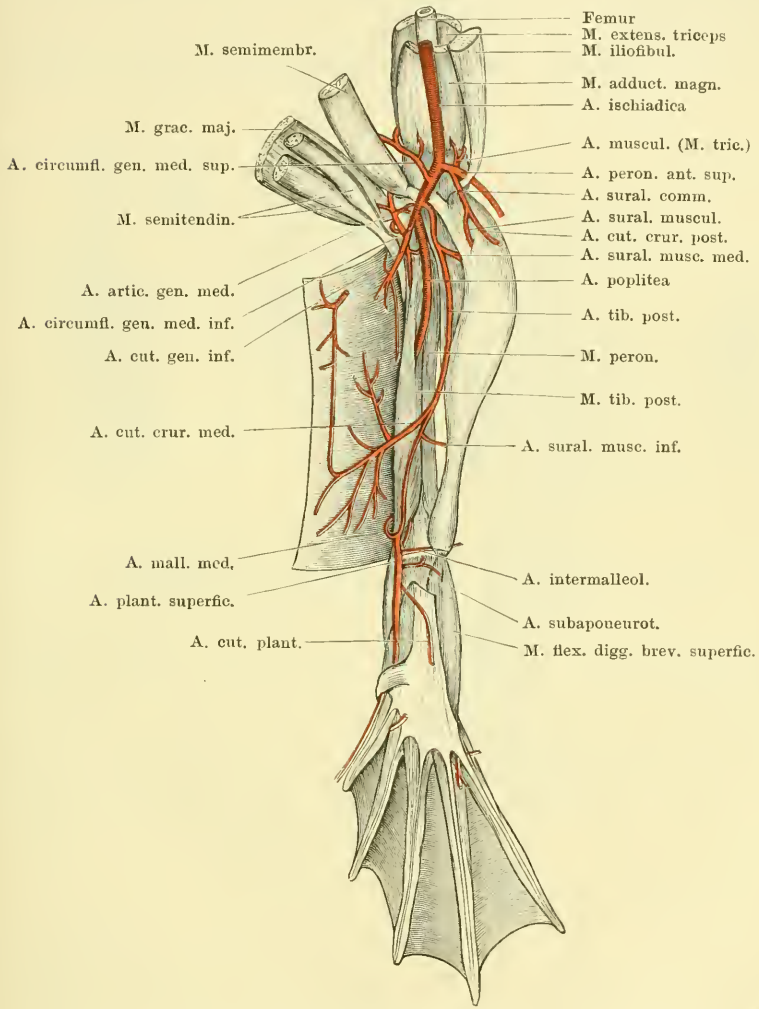

Art. poplitea und Arterien an der Beugeseite des Unterschenkels. Die tiefe Sehne des M. gracilis major ist weggenommen.

anterior superior und die *A. tibialis posterior* häufig Abweichungen in ihrem Ursprunge. Dieselben betreffen zugleich noch zwei weitere Gefässe, die gewöhnlich von einer der beiden genannten Arterien abgegeben werden: die *A. cutanea cruris posterior* und eine *A. suralis muscularis superior*,

die in den oberen Theil des *M. plantaris longus* eintritt. Als Ausdruck weitestgehender Concentration trifft man ein Verhalten, wie es Fig. 105 a zeigt: die *A. peronea anterior superior* und die *A. tibialis posterior* entspringen mit einem gemeinsamen Stamme, und die beiden anderen genannten Arterien mit einem gemeinsamen Stämmchen (*A. suralis communis*) von der *A. tibialis posterior*. Das gegentheilige Extrem zeigt Fig. 105 d: hier sind drei selbständige Aeste der *A. poplitea* vorhanden: *A. peronea anterior superior*, *A. suralis communis*, *A. tibialis posterior*.

Besondere Varianten betreffen dann noch die *A. suralis communis*. Diese kann ein Ast der *A. peronea anterior superior* sein (Fig. 104), oder ein solcher

Fig. 105.

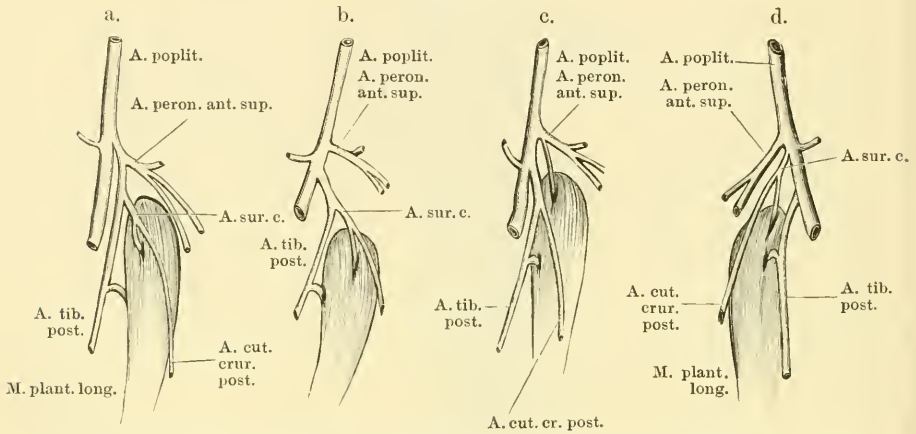

4 Schemata, betreffend verschiedene Anordnungsformen der A. peronea anterior superior, A. suralis communis und A. tibialis posterior. a bis c rechte Seite, d linke Seite.

der *A. tibialis posterior* (Fig. 105 b); oder aber es kann ihr Muskelast von der *A. peronea*, ihr Hautast (*A. cutanea cruris posterior*) von der *A. tibialis posterior* entspringen (Fig. 105 c).

Es lässt sich zur Zeit nicht sagen, in welcher Weise diese verschiedenen Zustände an einander zu reihen sind. Doch darf man annehmen, dass eine specielle Untersuchung hier in der That eine bestimmte Reihenfolge ermitteln, den einen Zustand als atavistische, den anderen als Zukunftsform definiren wird.

In Betreff der hier gebrauchten Terminologie siehe die Bemerkungen bei den einzelnen Arterien, sowie am Schlusse dieses Abschnittes.

1. A. peronea anterior superior.

1. A. peronea anterior superior.

Die *A. peronea anterior superior* folgt zunächst dem Verlaufe des *N. peroneus*. Mit diesem tritt sie (s. Fig. 106) am lateralen Umfange des Kniegelenkes aussen über die Sehne des *M. iliofibularis* hinweg und dann unter der dünnen lateralen Ursprungssehne des *M. plantaris longus* an den Unterschenkel. Hier zieht sie an der Hinterfläche des *M. peroneus*, vor dem Unterschenkelknochen, distalwärts, fibular vom *M. extensor cruris brevis*, und weiterhin fibular von dem *M. tibialis*

anticus brevis. Ungefähr in der Mitte der Länge des Unterschenkels mündet sie in die *A. peronea anterior inferior* ein, die als Ast der *A. tibialis anterior* entspringt (s. diese).

Fig. 106.

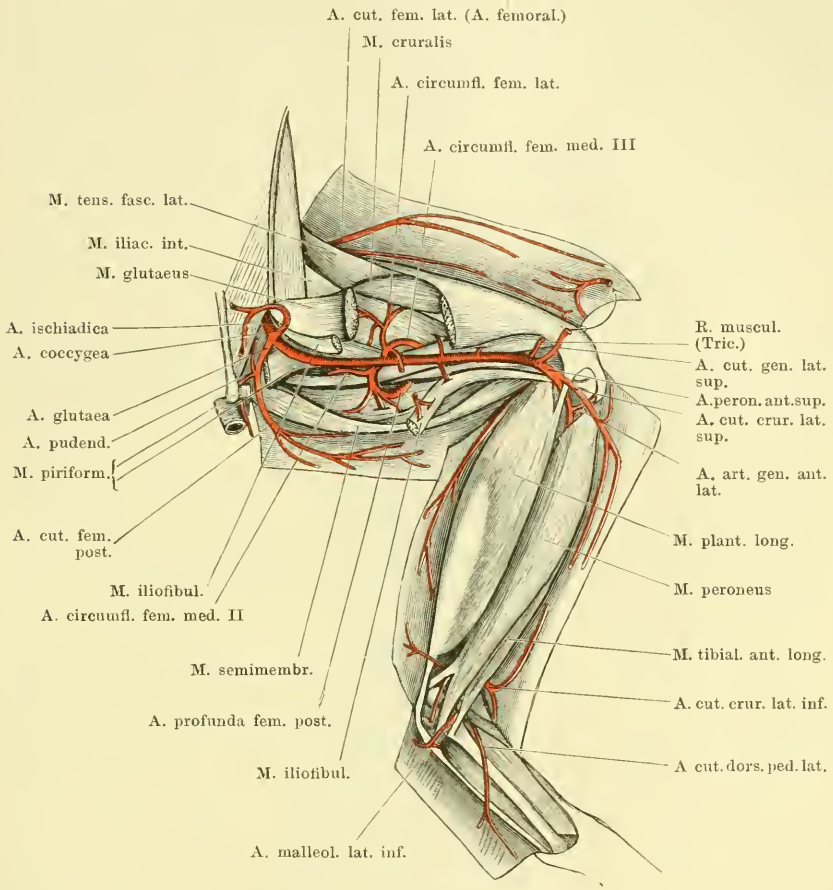

Arterien am dorsalen und lateralen Umfange des Ober- und Unterschenkels. (A. ischiadica und Anfang der A. peronea anterior superior.) Rechte Extremität, von der Dorsalseite.

Zur Terminologie. Das von mir als *A. peronea anterior superior* bezeichnete Gefäss führt bei Ecker einfach den Namen *A. peronea.* Diese Nomenclatur deckt sich mit der für die Nerven gebrauchten, denn in der That folgt das Gefäss, wenigstens in seinem Anfangsabschnitte, dem Verlaufe des *N. peroneus.* Da indessen die Bezeichnung *A. peronea* in der menschlich-anatomischen Nomenclatur bereits für ein ganz anderes Gefäss vergeben ist, so war für das in Rede stehende Gefäss des Frosches ein anderer Name zu wählen. Hierbei schien es mir das Beste, der alten Bezeichnung nur einige näher specificirende Adjectiva beizufügen. Das Beiwort „*superior*“ war nothwendig zur

Unterscheidung von einem zweiten Gefässe, das ebenfalls auf die Bezeichnung *A. peronea anterior* Anspruch erheben kann, aber erst am Unterschenkel selbst von der *A. tibialis anterior* abgeht.

Aeste:

a) *A. muscularis* zu der distalen Partie des *M. extensor triceps* (hauptsächlich *M. glutaeus*) und zum Ansatz des *M. adductor magnus*. Diese Arterie geht noch am Oberschenkel von der *A. peronea anterior superior* ab und läuft um den lateralen Umfang des Femur herum zu den Muskeln (Figg. 104, 106).

b) *A. suralis communis* (Fig. 104). Geht, wenn überhaupt vorhanden, ebenfalls noch in der Kniekehle ab, und theilt sich in zwei Zweige:

α) *A. suralis muscularis superior*, die in den oberen Theil des *M. plantaris longus* dringt, und

β) *A. cutanea cruris posterior*, die zur Haut am hinteren Umfange des Unterschenkels geht.

Var. Die mannigfachen Abweichungen, die diese Arterie zeigt, wurden schon oben erwähnt. Die Arterie kann als selbständiger Ast von der *A. poplitea* oder auch als Ast der *A. tibialis posterior* entspringen, oder schliesslich: es entspringt nur die *A. suralis muscularis superior* von der *A. peronea anterior superior*, die *A. cutanea cruris posterior* aber von der *A. tibialis posterior* (siehe Fig. 105, a bis d).

c) *A. cutanea genu lateralis superior* (Fig. 106). Auch diese Arterie geht noch am distalen Ende des Femur von der *A. peronea anterior superior* ab und tritt zwischen der Sehne des *M. iliofibularis* und der gemeinsamen Strecksehne des *M. extensor triceps* zur Haut am Knie, sowie am lateralen und dorsalen Umfange des Oberschenkels. Ihre Zweige anastomosiren mit denen der *A. cutanea femoris lateralis* (aus der *A. femoralis*).

d) *A. cutanea cruris lateralis superior.* Die *A. cutanea cruris lateralis superior* verläuft mit dem *N. cutaneus cruris lateralis* aussen über den sehnigen lateralen Ursprung des *M. plantaris longus* hinweg zur Haut am lateralen und vorderen Umfange des Unterschenkels. Ueber dem oberen Sprunggelenk anastomosiren die Aeste mit denen der *A. cutanea cruris lateralis inferior* (a. d. *A. peronea anterior inferior*).

Statt eines einheitlichen starken Stammes können auch von vornherein zwei bis drei schwächere Arterien vorhanden sein.

e) *A. articularis genu anterior lateralis* (Fig. 107). Diese Arterie geht von der *A. peronea anterior superior* ab, nachdem dieselbe an den Unterschenkel getreten ist, und dringt in rückläufiger Richtung unter die Sehnenhaube, die von dem *M. extensor triceps cruris* gebildet wird. Sie verästelt sich an der Vorderwand des Kniegelenkes und zwischen den Sehnen, die über das Gelenk herüberziehen (*M. peroneus, M. tibialis anticus*). Die Aeste anastomosiren mit solchen der *A. articularis genu anterior medialis* (a. d. *A. circumflexa genu medialis inferior*).

f) *A. cutanea cruris anterior.* Ist inconstant. Wenn sie vorhanden ist, tritt sie zwischen dem *M. peroneus* und dem *M. plantaris longus* hervor an die Haut der Vorderfläche des Unterschenkels und zieht an dieser herab, unter Anastomose mit der *A. cutanea cruris lateralis superior.* Wenn sie fehlt, wird sie durch einen Ast der *A. cutanea cruris lateralis superior* ersetzt.

g) *A. nutritia cruris superior anterior* (Fig. 107). Diese Arterie geht vom medialen Umfange der *A. peronea anterior superior* ab und läuft unmittelbar auf der Vorderfläche des *Os cruris*, dicht unter der oberen Epiphyse medialwärts. Sie wird dabei bedeckt von den Ursprüngen des *M. peroneus*, *M. tibialis anticus* und *M. extensor cruris brevis*. Ein Ast von ihr dringt in den vorderen

Fig. 107.

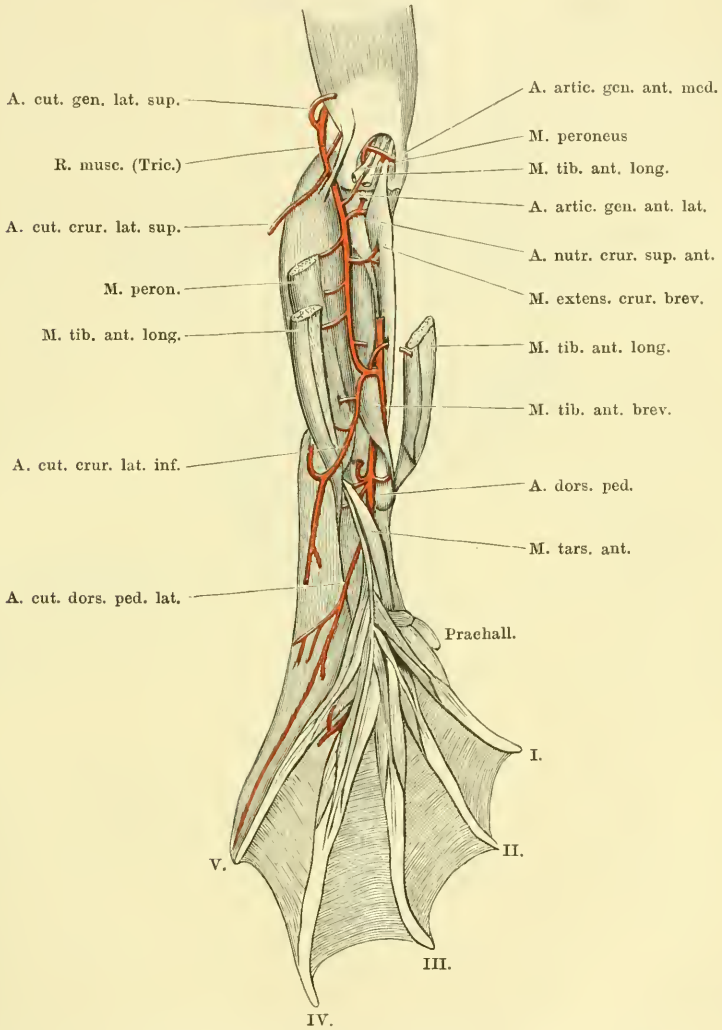

Arterien an der Streckseite des Unterschenkels. Die beiden Aa. peroneae anteriores (sup. und inf.) sind nicht besonders bezeichnet.

Umfang der oberen Epiphyse des Crus ein, das stärkere Ende der Arterie verästelt sich am tibialen Umfange des Knochens und dringt hier auf der Grenze von Epiphyse und Diaphyse in den Knochen.

h) *Aa. musculares* in den *M. extensor cruris brevis.*

i) *Aa. musculares* in beide Bäuche des *M. tibialis anticus.*

k) *Aa. musculares* in den *M. peroneus.* Die unter h), i), k) genannten Aeste gehen in wechselnder Höhe und Anzahl von der *A. peronea anterior superior* ab, bevor diese in die *A. peronea anterior inferior* einmündet (siehe *A. tibialis anterior*).

2. A. circumflexa genu medialis superior.

2. A. circumflexa genu medialis superior (Figg. 108 und 109).

Die *A. circumflexa genu medialis superior* entspringt vom medialen Umfange der *A. poplitea*, noch bevor diese über das Gelenk hinwegtritt. Sie umschlingt das distale Ende der Diaphyse des Femur, und liegt dabei auf dem Ansatze des *M. adductor magnus* und weiterhin des *M. adductor longus.* Bedeckt wird sie von dem Ansatze des *M. gracilis major* und *minor.* Zwischen dem *M. adductor magnus* und dem Ansatze des *M. sartorius* dringt sie an die Haut als *A. cutanea genu medialis superior.*

Aeste:

a) *A. muscularis* in das *Caput dorsale* des *M. adductor magnus*, geht gleich hinter dem Ursprung der Arterie ab (Fig. 109).

b) *A. muscularis* in das *Caput ventrale* des *M. adductor magnus.*

c) *A. muscularis* zum *M. sartorius* (Fig. 108).

d) *A. muscularis* zum *M. triceps femoris*, dringt unter die gemeinsame Sehne dieses Muskels.

e) *A. cutanea genu medialis superior* (Fig. 108). Tritt als Endast der *A. circumflexa* zwischen dem Ansatze des *M. adductor magnus* und dem des *M. sartorius* an die Haut, wo sie sich vertheilt. Aufsteigende Aeste verbreiten sich in der Haut am ventralen Umfange des Oberschenkels und anastomosiren mit den Endästen der *A. cutanea femoris lateralis* (a. d. *A. femoralis*); absteigende Aeste gehen zur Haut am vorderen Umfange des Knies.

3. A. tibialis posterior.

3. A. tibialis posterior. (*A. suralis* Ecker.)

Die *A. tibialis posterior* entspringt gewöhnlich selbständig vom lateralen Umfange der *A. poplitea*, in einiger Entfernung unterhalb des Ursprunges der *A. peronea anterior superior.* Der Abstand zwischen den Ursprüngen beider Arterien ist am bedeutendsten, wenn sich die *A. suralis communis* als selbständiger Ast der *A. poplitea* zwischen sie einschiebt. Dieser Abstand kann aber auch sehr gering werden, ja gelegentlich entspringen die *A. tibialis posterior* und die *A. peronea anterior superior* mit einem gemeinsamen Stämmchen. Ueber diese Varianten wurde oben gehandelt (S. 345 und Schema Fig. 105).

Die *A. tibialis posterior* folgt dem Verlaufe des oberflächlichen Astes des *N. tibialis*, zieht also am medialen Umfange des *M. plantaris longus* herab, zwischen diesem und dem *M. tibialis posticus*

(Fig. 108). So gelangt sie medial von der Achillessehne an den plantaren Umfang des *Malleolus medialis* und mündet hier in die *A. malleolaris medialis* ein. Da diese das kräftigere Gefäss ist, so ist auch das Gefäss, das von der Vereinigungsstelle beider

Fig. 108.

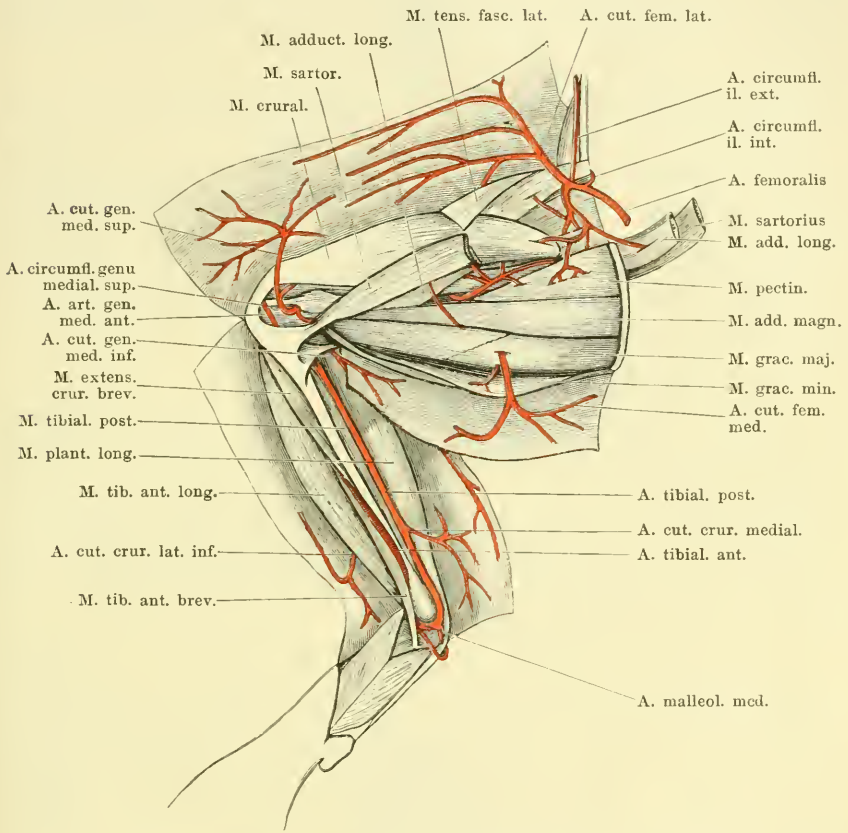

Arterien am medial-ventralen Umfange des Ober- und Unterschenkels. Rechte Extremität, von der Ventralseite.

Arterien aus die Richtung der *A. tibialis posterior* fortsetzt, die *A. plantaris superficialis*, als Ast der *A. malleolaris medialis* zu schildern.

Ecker braucht für die *A. tibialis posterior* die Bezeichnung *A. suralis*; mir scheint aber ein Vergleich des Gefässes mit der *A. tibialis posterior* der Säuger recht wohl begründbar. Durch ihre Einmündung in die *A. malleolaris medialis*, die die oberflächlichen, wie die tiefen Plantararterien speist, steht auch die *A. tibialis posterior* mit den Plantararterien in Verbindung.

Aeste der *A. tibialis posterior.*

a) *A. suralis communis.* Wie schon auseinandergesetzt, kann dies Gefäss von der *A. tibialis posterior* als erster Ast abgegeben werden. Die Arterie theilt sich in die *A. cutanea cruris posterior* und die *A. suralis muscularis superior* (s. *A. peronea anterior superior*). Gelegentlich geht nur die *A. cutanea cruris posterior* von der *A. tibialis posterior* ab, der Muskelast aber von der *A. peronea anterior superior.* Häufig ist die ganze *A. suralis communis* ein Ast der *A. poplitea* direct oder der *A. peronea anterior superior* (s. S. 346).

b) *A. suralis muscularis medius.* Sehr kräftige Muskelarterie, die in den *M. plantaris longus* vom medialen Umfange her eindringt und weit in den Muskel hinein zu verfolgen ist.

c) *A. cutanea cruris medialis* (Figg. 108 u. 109). Starke Hautarterie, die etwas unterhalb der Mitte des Unterschenkels zwischen dem *M. plantaris longus* und dem *M. tibialis posticus* hervor und zur Haut am medialen Umfange des Unterschenkels und der Wade tritt. Ihre Aeste anastomosiren mit denen der *A. cutanea cruris posterior.*

d) *A. suralis muscularis inferior.* Dringt in den untersten Theil des *M. plantaris longus* ein, da, wo die Achillessehne beginnt.

4. A. circumflexa genu medialis inferior.

4. A. circumflexa genu medialis inferior.

Die *A. circumflexa genu medialis inferior* geht von der *A. poplitea* ab, nachdem diese über die hintere Wand des Kniegelenkes hinweggetreten, und während sie von der hinteren Sehne des *M. gracilis major* bedeckt ist. Die Arterie verläuft unter dieser Sehnenausstrahlung hinweg tibialwärts und zugleich distalwärts und theilt sich in zwei Hauptzweige, die *A. cutanea genu medialis inferior* und die *A. articularis genu medialis.*

a) *A. cutanea genu medialis inferior.* Tritt hinter der dreieckigen Sehnenausstrahlung des *M. semitendinosus* hervor zur Haut am medialen Umfange des Unterschenkels und giebt auf- und absteigende Aeste ab. Die aufsteigenden Aeste gehen zur Haut am medialen Umfange des Oberschenkels und anastomosiren mit Aesten der *A. cutanea femoris medialis* (*A. profunda femoris posterior*). Die absteigenden Aeste gehen zur Haut am medialen Umfange der Wade und anastomosiren mit Aesten der *A. cutanea cruris medialis* (*A. tibialis posterior*).

b) *A. articularis genu medialis.* Dieser zweite Theilast umschlingt den medialen Umfang des Crus, unterhalb der Epiphyse, und geht zur Vorderwand der Kniegelenkkapsel. Von ihm gehen aus:

- α) *A. nutritia cruris superior posterior*; läuft über den Ursprung des *M. tibialis posterior* lateralwärts und dringt auf der Grenze von Epi- und Diaphyse in das *Os cruris.*
- β) *A. muscularis* zum *M. tibialis posterior.* Entspringt mit der vorhergehenden zusammen.
- γ) *A. condyli medialis tibiae*; umkreist das *Os cruris* an seinem medialen Umfange und verzweigt sich unter der Sehne des *M. semitendinosus* am vorderen Umfange der oberen Epiphyse des Crus.

δ) *A. articularis genu posterior* zur Hinterwand des Kniegelenkes.
ε) *A. muscularis* zum *M. gracilis major.*
ζ) *A. articularis genu medialis anterior* (Fig. 107) ist das Ende der Arterie, dringt unter die gemeinschaftliche Sehnenhaube des *M. triceps femoris* und geht in ein reich verzweigtes *Rete articulare genu* vor dem

Fig. 109.

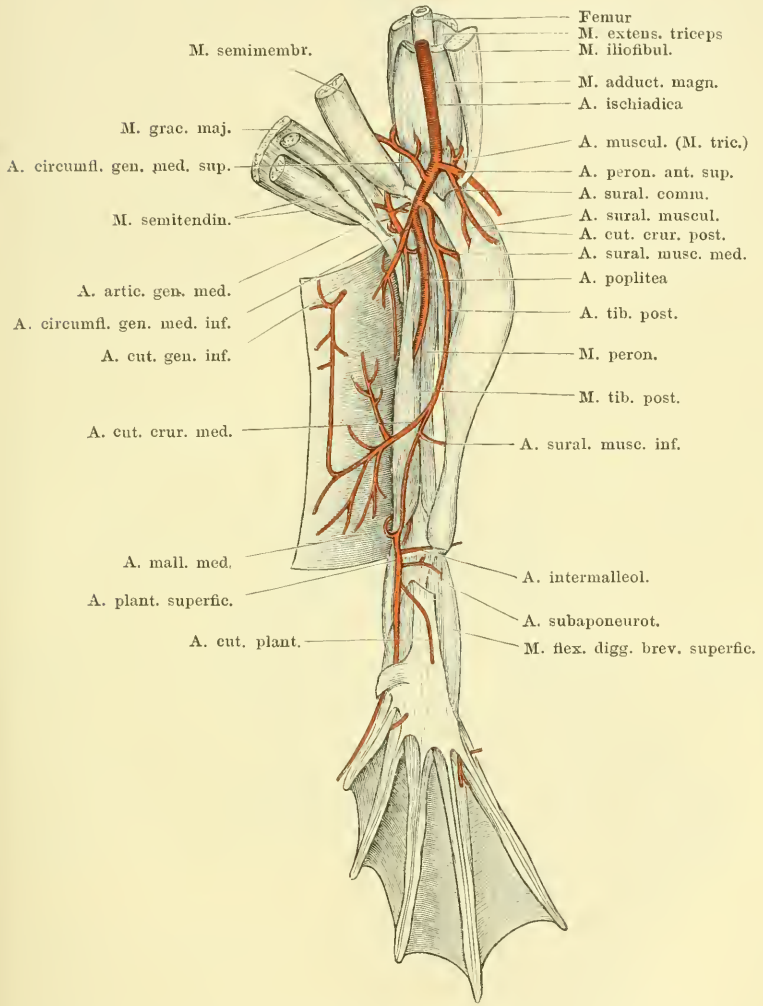

Art. poplitea und Arterien an der Beugeseite des Unterschenkels. Die tiefe Sehne des M. gracilis major ist weggenommen.

Kniegelenk über. Aus diesem Rete dringen Aeste zwischen die Sehnen des *M. extensor cruris brevis*, *M. tibialis anticus longus* und *M. peroneus longus* in die Tiefe. (Die Aeste anastomosiren mit solchen der *A. articularis genu lateralis anterior* a. d. *A. peronea.*)

5. A. muscularis zum M. tibialis post.

5. **A. muscularis** in den *M. tibialis posticus*, geht ab, während die *A. poplitea* den genannten Muskel durchsetzt.

6. A. interossea posterior.

6. **A. interossea posterior** (Fig. 110).

Die *A. interossea posterior* ist ein dünnes Gefäss, das aus der *A. poplitea* entspringt, unmittelbar bevor diese durch das Foramen des Unterschenkelknochens hindurchtritt. Die Arterie verläuft, zusammen mit dem sehr kräftigen *R. profundus* des *N. tibialis*, innerhalb des *M. tibialis posterior*, distalwärts, tritt dann noch proximal von dem Cruro-Tarsal-Gelenk wieder aus dem Muskel hervor, lateral von der Sehne desselben, und wendet sich medialwärts. Sie tritt dann sofort von dem tibialen Fussrande her dorsal über den Ursprung des *M. tarsalis posticus* hinweg und gelangt so auf die Plantarfläche des *M. intertarsalis*. Auf dieser zieht sie weiter distalwärts und geht in die *A. perforans tarsi* (Ast der *A. dorsalis pedis*) über. An zwei Stellen ihres Verlaufes steht die *A. interossea posterior* mit Aesten der *A. dorsalis pedis* in Verbindung. Bevor sie unter dem Ursprung des *M. tarsalis posticus* hinweg auf die Plantarfläche des *M. intertarsalis* tritt, geht sie eine Verbindung ein mit dem distalen Theilast der *A. malleolaris medialis*. Die zweite Verbindung besteht unmittelbar unterhalb der oberen Epiphyse des Tibiale und Fibulare. Hier dringt die *A. perforans tarsi superior* durch den *M. intertarsalis* hindurch und mündet in die *A. interossea posterior* ein.

Von diesen beiden Arterien aus kann also der tarsale Abschnitt der *A. interossea posterior* gespeist werden, und da die *A. dorsalis pedis* in der Höhe des Abganges der beiden Verbindungsäste bei Weitem kräftiger ist als die *A. interossea posterior* selbst, so dürfte auch von der *A. dorsalis pedis* aus der Blutstrom in dem plantaren Abschnitte der *A. interossea posterior* hauptsächlich unterhalten werden.

Dadurch, dass die *A. interossea posterior* schliesslich in die *A. perforans tarsi inferior* einmündet, besteht hier eine dritte Verbindung mit der *A. dorsalis pedis*. Indessen ist die *A. perforans tarsi inferior* nicht nur entschieden kräftiger als die *A. interossea posterior*, sondern die Anordnung der Gefässe ist auch ausgesprochen derartig, dass die *A. perforans* das beherrschende Gefäss darstellt, welches die *A. interossea posterior* aufnimmt und andere Aeste, darunter die *A. plantaris profunda*, abgiebt. Letztere kann somit nicht mehr als

Fortsetzung der *A. interossea posterior* bezeichnet werden, ebensowenig wie die *A. perforans tarsi* selbst. Es wäre interessant, an einem

Fig. 110.

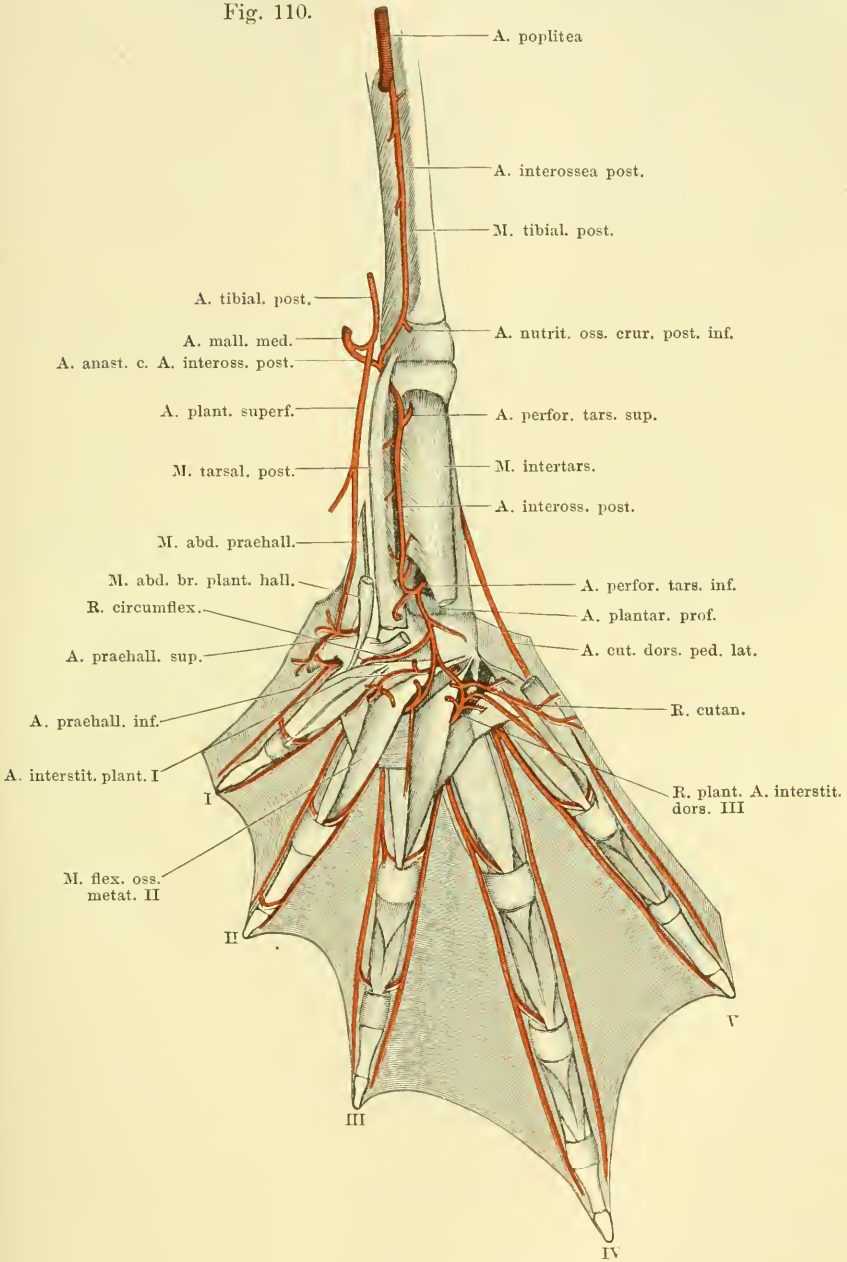

Arterien der Planta pedis.

grösseren Untersuchungsmaterial Erhebungen darüber anzustellen, ob etwa gelegentlich durch Aenderung der Kaliberverhältnisse die *A. interossea posterior* zum dominirenden Gefässe an der Planta werden kann und damit sich die Verhältnisse denen an der vorderen Extremität ähnlicher gestalten können (s. weiter unten). Wollte man den Verhältnissen, die zur Zeit bei den Fröschen fixirt sind, ganz streng Rechnung tragen, so müsste man eigentlich die *A. interossea posterior* lediglich als ein Gefäss schildern, welches eine Anzahl plantarer Aeste der *A. dorsalis pedis* unter einander und mit der *A. poplitea* verbindet.

Dass in dem Endstücke der *A. interossea posterior* der Blutstrom eine aufsteigende (distal-proximalwärts gehende) Richtung besitzt, folgt aus der Verlaufsrichtung der Aeste, die hier abgehen (*Aa. musculares* für den *M. tarsalis posterior* und *M. intertarsalis*, *A. nutritia ossis tibialis*).

Aeste der *A. interossea posterior* (Fig. 110).

a) *Aa. musculares* zum *M. tibialis posticus*. Gehen ab, während die Arterie den Muskel durchsetzt.

b) *A. nutritia ossis cruris posterior inferior*. Geht von der *A. interossea posterior* ab, unmittelbar nachdem diese aus dem *M. tibialis posterior* herausgetreten ist, und dringt auf der Grenze der Diaphyse und der unteren Epiphyse in das *Os cruris*.

c) *A. articularis cruro-tarsalis posterior*. Ein dünnes Gefässchen, das von der *A. interossea posterior* abgeht, nachdem dieselbe unter dem *M. tarsalis posticus* hindurchgetreten ist. Geht zur hinteren Kapselwand des Cruro-Tarsal-Gelenkes.

d) *Aa. musculares* zum *M. tarsalis posticus*. Gehen von der *A. interossea posterior* ab, während diese von dem Muskel bedeckt ist. Die untersten verlaufen in distal-proximaler Richtung.

e) *Aa. musculares* zum *M. intertarsalis*. Kleine Aestchen, die in variabler Höhe von der *A. interossea posterior* abgehen und in den *M. intertarsalis* eindringen.

f) *A. nutritia ossis tibialis plantaris*. Kurz bevor die *A. interossea posterior* in die *A. perforans tarsi inferior* einmündet, geht von ihr in rückläufiger Richtung ein Gefäss ab, das am tibialen Rande des *M. intertarsalis* auf die Dorsalfläche dieses Muskels tritt und hier, zwischen dem Muskel und der *Membrana interossea*, die zwischen Tibiale und Fibulare ausgespannt ist, proximalwärts verläuft. Die Arterie senkt sich in proximalwärts gehender Richtung oberhalb der Mitte des Tibiale in ein hier befindliches (am fibularen Umfange des Knochens gelegenes) *Foramen nutritium* ein. Dieses *Foramen nutritium* liegt plantar von der *Membrana interossea*, die sich zwischen dem Tibiale und Fibulare ausspannt.

Die Richtung dieses Gefässes deutet schon an, dass in ihm der Blutstrom hauptsächlich durch die treibende Kraft der *A. perforans tarsi inferior* getrieben wird.

Einige Male fand ich die Arterie auch thatsächlich als selbständigen Ast der *A. perforans tarsi inferior*.

A. tibialis anterior.

A. tibialis anterior.

Die *A. tibialis anterior* wurde in ihrem Verlaufe an der Vorderfläche des Unterschenkels schon oben geschildert. Sie giebt hier ab:

Fig. 111.

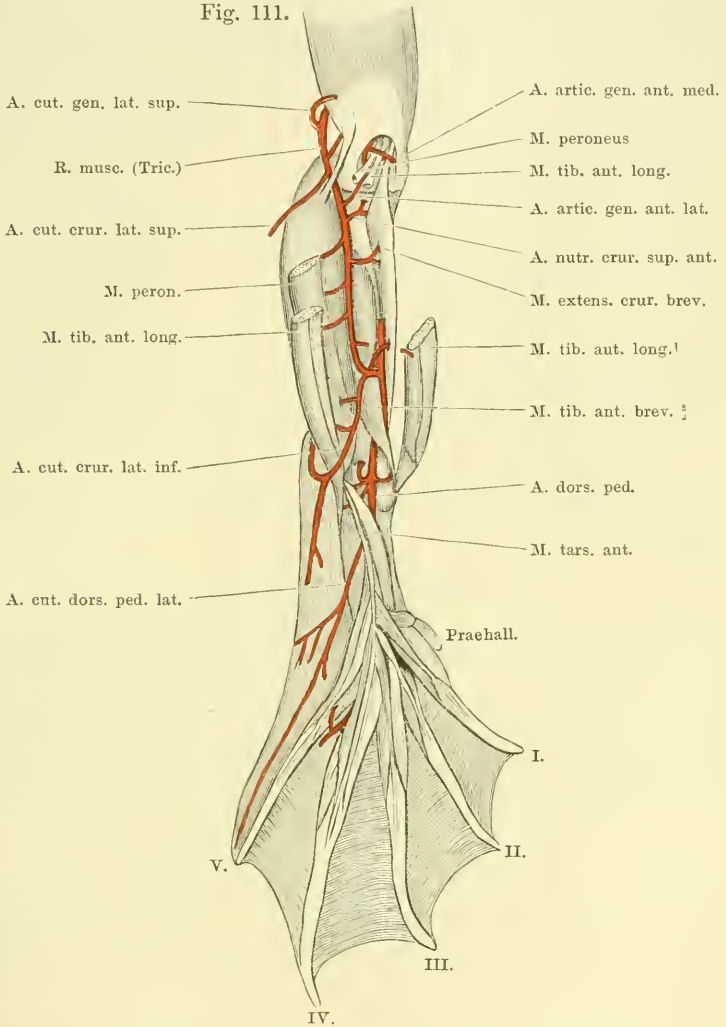

Arterien an der Streckseite des Unterschenkels. Die beiden Aa. peroneae anteriores (sup. und inf. sind nicht besonders bezeichnet.

1. *A. peronea anterior inferior*; 2. *Aa. musculares* zum *M. tibialis anticus brevis.*

1. A. peronea anterior inferior (Fig. 111).

1. A. peronea anterior inferior.

Die *A. peronea anterior inferior* zieht in Begleitung des *N. peroneus lateralis* über die Vorderfläche des *M. tibialis anticus brevis*

herab und zugleich fibularwärts, und dringt dann zwischen dem lateralen und dem medialen Bauche des *M. tibialis anticus longus*, aber näher dem lateralen Bauche, durch die Fascie. Als *A. cutanea cruris lateralis inferior* geht sie zur Haut. — Bald nach ihrem Abgange von der *A. tibialis anterior* nimmt sie die von der Gegend des Knies herabkommende *A. peronea anterior superior* auf. Der distal von dieser Stelle folgende Abschnitt, von dem noch die unter b), c), d) genannten Aeste abgehen, kann somit als Fortsetzung beider *Aa. peroneae anteriores* gelten.

Aeste:

a) *A. muscularis* in den *M. extensor cruris brevis*. Kann auch von der *A. tibialis anterior* direct abgegeben werden.

b) *A. muscularis* zum *M. peroneus*.

c) *A. muscularis* in den *M. tibialis anticus longus* (lateraler Bauch).

d) *A. cutanea cruris lateralis inferior*. Diese ist das eigentliche Endstück der Arterie und verzweigt sich an der Haut der Vorderfläche des Unterschenkels, sowie des *Dorsum pedis*. Die Unterschenkeläste anastomosiren mit solchen der *A. cutanea cruris lateralis superior*.

2. Aa. musculares zum M. tibialis anticus brevis.

2. Aa. musculares zum *M. tibialis anticus brevis*; gehen von der *A. tibialis anterior* ab, während diese unter dem Muskel hinwegläuft.

A. dorsalis pedis.

A. dorsalis pedis.

Indem die *A. tibialis anterior* den Dorsalumfang des Cruro-Tarsal-Gelenkes überschreitet, wird sie zur *A. dorsalis pedis*. Als solche zieht sie über die proximale Epiphyse des Tibiale und Fibulare hinweg und dann auf der *Membrana interossea*, die die Dorsalfläche des *M. intertarsalis* bedeckt, distalwärts. Dabei wird sie zunächst bedeckt von dem *M. tarsalis anticus*, dann von den Ursprüngen der drei ersten *Mm. extensores breves superficiales* (*dig. I, II, III*) und theilt sich dann, noch proximal von der distalen Epiphyse des Tibiale und Fibulare, in ihre zwei Endäste, den stärkeren fibularen (*A. tarsea lateralis*) und den schwächeren tibialen (*A. tarsea medialis*). Diese lassen im Ganzen vier *Aa. interstitiales dorsales* (*Aa. metatarseae dorsales*) aus sich hervorgehen.

Die *A. dorsalis pedis* verläuft zuerst in Begleitung des *N. peroneus medialis*, dessen Anfangstheil schon die *A. tibialis anterior* begleitete, dann, ungefähr von der Mitte des proximalen Tarsusabschnittes an, in Begleitung des *N. peroneus communis inferior*, der aus der Vereinigung des *N. peroneus lateralis* und *N. peroneus medialis* hervorgeht.

Bis zu ihrer Theilung in die beiden Endäste giebt die *A. dorsalis pedis* ab: 1. *A. malleolaris medialis*, die sich in die *A. plantaris superficialis* fortsetzt; 2. *A. malleolaris lateralis superior*; 3. *A. malleolaris lateralis inferior*; 4. *A. perforans tarsi superior*; 5. *Aa. musculares* zum *M. tarsalis anticus*; 6. *A. cutanea dorsi pedis lateralis*; 7. *A. muscularis* in den *M. abductor brevis dorsalis dig. V.*; 8. *A. nutritia ossis fibularis*; 9. *A. nutritia ossis tibialis dorsalis*; 10. *A. cutanea dorsi pedis media.*

1. A. malleolaris medialis.

1. A. malleolaris medialis.

Die *A. malleolaris medialis* geht ab, noch während die *A. dorsalis pedis* auf dem Cruro-Tarsal-Gelenk liegt. Sie verläuft, entsprechend der Gelenkspalte zwischen Crus und Tibiale, medialwärts, bedeckt von den Sehnen des *M. tibialis anticus brevis* und des tibialen Bauches des *M. tibialis anticus longus.* Die Arterie umzieht alsdann den proximalen Umfang des *Malleolus medialis*, und nimmt am Hinterrande desselben die *A. tibialis posterior* auf. Die Fortsetzung, die aus der Vereinigung beider Arterien hervorgeht, bildet die *A. plantaris superficialis.*

Vor der Vereinigung beider Arterien gehen von der *A. malleolaris medialis* ab:

a) *A. malleoli medialis propria.* Ein dünnes Gefäss, das sich am medialen Malleolus verästelt.

b) *A. anastomotica cum A. interossea posteriore.* Während die *A. malleolaris medialis* den medialen Malleolus umzieht, giebt sie einen dünnen und tief gelegenen Ast ab, der in die *A. interossea posterior* einmündet, bevor diese unter dem *M. tarsalis posterior* hindurch auf die *Planta pedis* tritt.

A. plantaris superficialis (Figg. 108, 109).

A. plantaris superficialis.

Die *A. plantaris superficialis* entsteht durch Vereinigung der *A. malleolaris medialis* mit der *A. tibialis posterior*, ist aber doch im Wesentlichen die Fortsetzung der ersteren. Sie verläuft medial von der Achillessehne distalwärts und endet in der Hauptsache als *A. cutanea plantae*, doch setzt ein an Kaliber sehr reducirtes Gefäss die ursprüngliche Richtung noch fort, verläuft in der Rinne zwischen dem *M. abductor praehallucis* und dem *M. abductor brevis plantaris hallucis* weiter zum Prähallux herab, tritt über den proximalen Rand desselben auf seine Plantarfläche und steht hier in Verbindung 1. mit der *A. praehallucis superior* (*A. tarsea medialis*) und 2. mit der *A. praehallucis inferior* (*A. interstitialis prima*).

Aeste der *A. plantaris superficialis* sind:

a) *A. tendinis Achillei.* Kurze Arterie, die in die Achillessehne eindringt. (In Fig. 108 nicht dargestellt.)

Fig. 112.

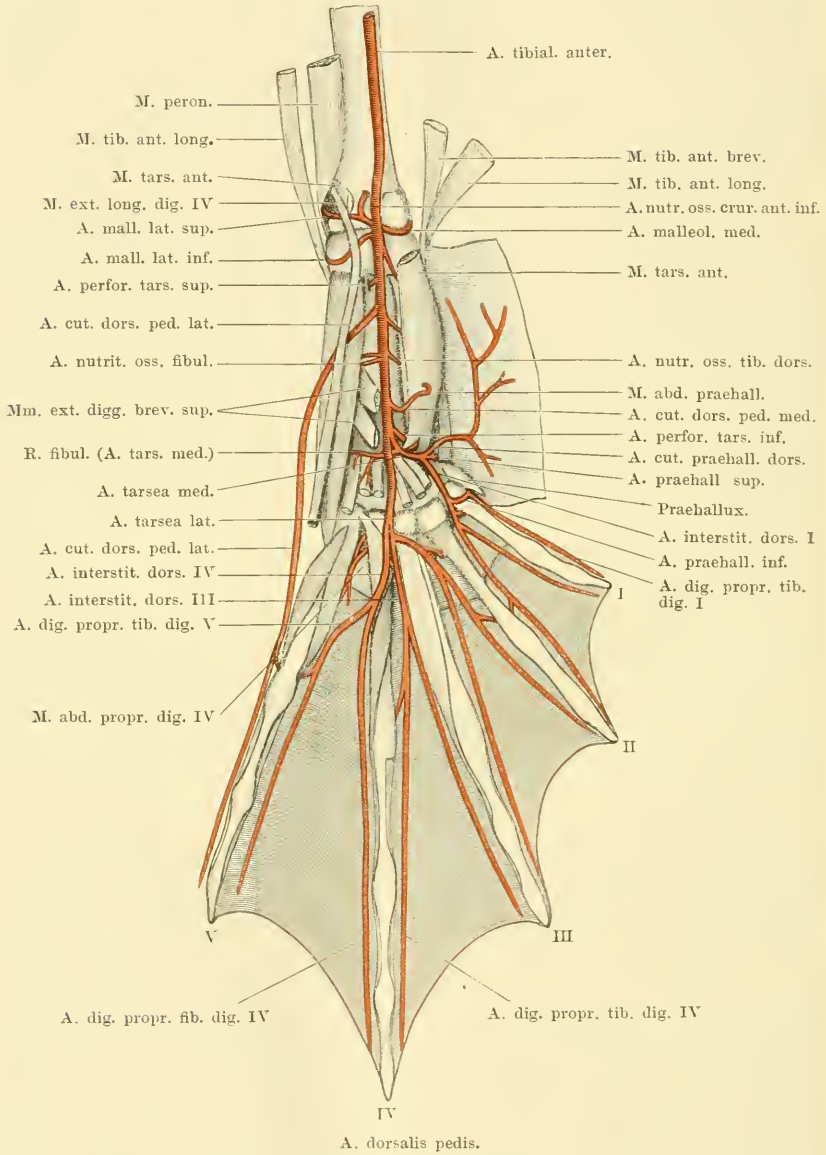

A. dorsalis pedis.

b) *A. intermalleolaris.* Geht manchmal auch als Ast von der folgenden Arterie ab. Sie verläuft, bedeckt von dem Ende der Achillessehne, quer herüber

zur Gegend des *Malleolus lateralis*. Zum Theil dringt sie von der lateralen Seite her in die Achillessehne ein, sie anastomosirt aber auch mit der *A. malleolaris lateralis inferior*.

c) *A. subaponeurotica*. Verläuft, bedeckt von der *Aponeurosis plantaris*, fibularwärts und giebt Aeste in den *M. plantaris profundus* und in den *M. flexor digitorum brevis superficialis*.

d) *A. cutanea plantae*. Durchbohrt die Fascie medial von der *Aponeurosis plantaris* und geht zur Haut der Fusssohle und des tibialen Fussrandes. Statt einer *A. cutanea plantae* sind manchmal zwei vorhanden, die gesondert von der *A. plantaris superficialis* entspringen. — Die Verbindungen der *A. plantaris superficialis* mit den beiden *Aa. praehallucis* werden bei diesen geschildert werden.

Var. Einmal fand ich die *A. malleolaris medialis* sehr kräftig, und die *A. malleolaris lateralis superior*, *A. malleolaris lateralis inferior*, sowie die *A. perforans tarsi superior* als Aeste von ihr abgehen.

2. A. malleolaris lateralis superior (Fig. 112). (*A. cutanea calcanei* Ecker.) 2. A. malleolaris lateralis superior.

Die *A. malleolaris lateralis superior* entspringt von dem lateralen Umfange der *A. dorsalis pedis* ziemlich in gleicher Höhe, wie die *A. malleolaris medialis* vom medialen Umfange. Sie kann aber auch mit der *A. malleolaris medialis* aus einem kurzen, gemeinsamen Stämmchen entstehen. Die Arterie tritt, dem Cruro-Tarsal-Gelenk aufliegend, unter dem Ursprunge des *M. tarsalis anterior* und des *M. extensor longus dig. IV* lateralwärts um das distale Ende des *Os cruris* herum und dann zwischen den beiden Ansatzsehnen des *M. peroneus* hindurch. Dabei zerfällt sie in ihre beiden Endäste.

Aeste:

a) *A. nutritia ossis cruris anterior inferior*. Geht in proximaler Richtung an der unteren Epiphyse des *Os cruris* in die Höhe und dringt auf der Grenze der Epi- und Diaphyse in das *Os cruris* (Fig. 112).

b) *A. cutanea calcanei*. Bildet den oberflächlichen Endast der *A. malleolaris lateralis* und verzweigt sich an der Haut der Ferse.

c) *A. profunda calcanei*. Verästelt sich in der Tiefe der Fersengegend (Ursprünge des *M. tarsalis anterior* und des *M. extensor longus dig. IV*, *Lig. calcanei*) und scheint auch eine *A. nutritia* in das untere Ende des Crus abzugeben.

3. A. malleolaris lateralis inferior. (*A. malleolaris lateralis* Ecker.) 3. A. malleolaris lateralis inferior.

Die *A. malleolaris lateralis inferior* entspringt etwas weiter distal als die vorhergehende Arterie, während die *A. dorsalis pedis* noch auf dem Cruro-Tarsal-Gelenk liegt. Die Arterie umschlingt die proximale Epiphyse des Fibulare, bedeckt vom Ursprunge des *M. extensor longus dig. IV* und des *M. tarsalis anterior*, sowie von dem Ansatze

des lateralen Bauches des *M. tibialis anterior*. Die Arterie verzweigt sich in der Hauptsache in der Tiefe der Fersengegend (*Lig. calcanei*), giebt wohl aber auch kleine Aestchen an die bedeckende Haut. Sie anastomosirt mit der *A. intermalleolaris* (aus der *A. plantaris superficialis*).

4. A. perforans tarsi superior.

4. A. perforans tarsi superior.

Unmittelbar nachdem die *A. dorsalis pedis* die obere Epiphyse des Tibiale und Fibulare überschritten hat, giebt sie die *A. perforans tarsi superior* ab, die den *M. intertarsalis* durchbohrt und in die *A. interossea posterior* einmündet (Fig. 112). Sie giebt kleine Aestchen in den *M. intertarsalis*.

Die *A. perforans tarsi superior* entspringt manchmal schon sehr hoch oben von der *A. dorsalis pedis* und kann auch von der *A. malleolaris medialis* abgegeben werden.

5. Aa. musculares zum M. tarsalis anterior.

5. Aa. musculares zum *M. tarsalis anterior*.

Gehen in verschiedener Höhe von der *A. dorsalis pedis* ab und dringen in den *M. tarsalis anterior*.

6. A. cutanea dorsi pedis lateralis.

6. A. cutanea dorsi pedis lateralis (Fig. 112). (*A. tarsea* Ecker.)

Die *A. cutanea dorsi pedis lateralis* ist eine kräftige Arterie, die zwischen dem *M. abductor brevis dorsalis dig. V* und dem *M. extensor longus dig. IV* hindurch zur Haut am lateralen Rande des Fussrückens tritt. Sie vertheilt sich hier und zieht als *A. digitalis propria fibularis dig. V* am fibularen Rande der fünften Zehe bis zur Spitze derselben.

7. A. musc. zum M. abductor brevis dorsalis dig. V.

7. A. muscularis in den *M. abductor brevis dorsalis dig. V*.

Geht am proximalen Rande des *M. extensor brevis superficialis dig. I* von der *A. dorsalis pedis* ab und verläuft fibularwärts zum *M. abductor brevis dorsalis dig. V*.

8. A. nutritia ossis fibularis.

8. A. nutritia ossis fibularis.

Entspringt unmittelbar unterhalb der vorhergehenden Arterie oder mit ihr zusammen, und läuft ebenfalls fibularwärts, zu dem *Foramen nutritium* am tibialen Umfange des *Os fibulare*, ungefähr in der Mitte der Diaphyse.

9. A. nutritia ossis tibialis dorsalis.

9. A. nutritia ossis tibialis dorsalis.

Entspringt in gleicher Höhe, wie die vorhergehende Arterie, aber vom tibialen Umfange der *A. dorsalis pedis*, und läuft quer medial-

wärts zu einem *Foramen nutritium*, das dorsal von der *Membrana interossea* am fibularen Umfange des *Os tibiale*, ungefähr in der Mitte der Diaphyse, liegt.

10. A. cutanea dorsi pedis media.

10. A. cutanea dors. ped. media.

Dies ist eine dünne Arterie, die abgeht, während die *A. dorsalis pedis* unter dem *M. extensor brevis superficialis dig. I* verläuft. Sie dringt zwischen dem *M. tarsalis anterior* und dem *M. extensor brevis superficialis dig. I* an die Haut des Fussrückens.

Die Arterie kann auch von der *A. tarsea medialis* (medialer Endast der *A. dorsalis pedis*) abgegeben werden und scheint auch gelegentlich ganz zu fehlen.

Endäste der *A. dorsalis pedis.*

Noch bevor die *A. dorsalis pedis* die distale Epiphyse des Tibiale und Fibulare betritt, zerfällt sie in ihre beiden Endäste: einen fibularen, *A. tarsea lateralis*, und einen tibialen, *A. tarsea medialis*. Beide Arterien, Aeste des dorsal gelagerten Hauptgefässes des Unterschenkels, sind aber nicht nur für das Dorsum, sondern auch für die Plantarfläche des Metatarsus und der Zehen bestimmt. Die letzten Verzweigungen einer jeden bieten unter einander so viele Uebereinstimmungen, dass der allgemeine Grundplan in der Anordnung der Zweige schon hier zusammenfassend vorauszuschicken ist.

Anordnung der Haupt-Strombahnen am Dorsum des Metatarsus und der Phalangen.

Aus den beiden *Aa. tarscae* gehen vier *Aa. interstitiales* (*metatarseae*) *dorsales* hervor, je eine für das *I.*, *II.*, *III.*, *IV. Interstitium interdigitale* bestimmt. Die erste entstammt der *A. tarsea medialis*, die drei übrigen kommen aus der *A. tarsea lateralis*. Zu dem Zwischenraume zwischen dem Prähallux und der ersten Zehe zieht ein Ast der *A. interstitialis prima* (*A. praehallucis inferior*), der manche Aehnlichkeit mit den vier echten *Aa. interstitiales* darbietet. Eine jede der vier *Aa. interstitiales dorsales* lässt zwei Endzweige aus sich hervorgehen, die als *Aa. digitales propriae* an den einander zugekehrten Rändern der beiden das betreffende Interstitium begrenzenden Zehen entlang laufen. Die tibiale *A. digitalis propria* der ersten Zehe wird von der schon erwähnten *A. prachallucis inferior* abgegeben, die zu dem Interstitium zwischen Prähallux und erster Zehe tritt. Es verdient aber dabei besonders hervorgehoben zu werden,

dass in diese *A. praehallucis inferior* das letzte Ende der *A. plantaris superficialis* einmündet, die ihrerseits die directe Fortsetzung der *A. tibialis posterior* bildet (freilich ganz bedeutend verstärkt durch die *A. malleolaris medialis* aus der *A. dorsalis pedis*).

Am fibularen Fussrande wird die Reihe der *Aa. digitales propriae* ergänzt durch das Ende der *A. cutanea dorsi pedis lateralis*, das eine *A. digitalis propria fibularis dig. V* bildet. Gemeinsam ist den *Aa. digitales propriae* noch, dass die zwei zu je einer Zehe gehörigen durch Queranastomosen unter einander in Verbindung stehen. Diese Anastomosen verlaufen proximal von den Metatarso-Phalangeal-Gelenken über die Plantarfläche des betreffenden Metatarsale.

Plantares Gebiet der *Aa. tarseae.*

Das functionelle Uebergewicht der dorsalen Strombahnen gegenüber den plantaren, das schon am Unterschenkel und Tarsus zu beobachten ist, macht sich auch noch am Metatarsus und an den Phalangen bemerkbar. Beide *Aa. tarseae* übernehmen die Versorgung der plantaren Theile, sich gegenseitig unterstützend. Zunächst giebt, noch am Tarsus, die *A. tarsea medialis* eine *A. perforans tarsi inferior* ab, die auf die Plantarfläche dringt, das Ende der *A. interossea posterior* aufnimmt und, abgesehen von anderen Aesten, eine *A. plantaris profunda* abgiebt. Diese *A. plantaris profunda* ist somit ein dem Gebiete des medialen Endastes der *A. dorsalis pedis* zugehöriges Gefäss, wenn auch, rein morphologisch betrachtet, in ihr die Fortsetzung der *A. interossea posterior* gesehen werden könnte, die in die *A. perforans* einmündet. Im Falle einer Stromunterbrechung in der *A. perforans tarsi inferior* würde sich somit auch leicht ein Collateralkreislauf durch die *A. interossea posterior* herstellen können.

Aus der *A. plantaris profunda* gehen hauptsächlich drei dünne *Aa. interstitiales plantares* hervor, die zum *I.*, *II.*, *III. Interstitium interdigitale* verlaufen. Für die Muskeln und die Haut des vierten Interstitium geht ein Ast von der Arterie des dritten Interstitiums ab. Aber auch diese drei *Aa. interstitiales plantares* sind noch nicht als die Hauptquellen für die plantaren Muskel- und Hautgefässe der Zehen anzusehen. Am Metatarsus werden die plantaren Bahnen der drei ersten Interstitien aufs Neue dem dorsalen Stromgebiet angeschlossen. Von den drei ersten *Aa. interstitiales dorsales* aus dringen *Rr. plantares* am proximalen Rande des entsprechenden

M. transversus metatarsi zur Planta und nehmen jene drei *Aa. interstitiales plantares* auf. Aus der Verbindung gehen dann die Gefässe für die plantaren kurzen Muskeln und die Haut hervor. Und da die *Rr. plantares* der *Aa. interstitiales dorsales* kräftiger sind als die *Aa. interstitiales plantares*, so sind die genannten plantaren Muskel- und Hautgefässe auch zunächst (in erster Instanz) als Aeste der *Rr. plantares* der *A. interstitiales dorsales* zu betrachten. Nur im vierten Interstitium gewinnt, da ein *R. plantaris* der *A. interstitialis dorsalis IV* fehlt, die *A. plantaris profunda* eine etwas grössere Bedeutung. Doch besteht auch hier eine Verbindung mit dem *R. plantaris* der *A. interstitialis dors. III*, da die zum vierten Interstitium gehende plantare Arterie nur ein Ast der *A. interstitialis plantaris III* ist.

Die plantaren Muskel- und Hautgefässe der Zehen sind also dem dorsalen Stromgebiete an zwei Stellen angeschlossen. Zunächst an die langen und kräftigen *Aa. interstitiales dorsales*, die von der *A. tarsea lateralis* und dem Hauptstamme der *A. tarsea medialis* abgehen. Bei Unterbrechung dieser Bahnen würde durch den zweiten Anschluss an die *A. perforans tarsi inferior*, die unmittelbar an der Wurzel der *A. tarsea medialis* abgeht, eine Füllung des betroffenen Stromgebietes stattfinden können, und zwar auch noch aus der *A. dorsalis pedis*. Schliesslich aber kann selbst bei Unterbrechung im Stamme der *A. dorsalis pedis* noch ein Collateralkreislauf hergestellt werden durch die *A. interossea posterior*. Je nach der Stelle der Unterbrechung werden dabei die Verbindungen der *A. interossea posterior* mit der *A. dorsalis pedis* durch die *A. perforans tarsi superior* oder durch die *A. malleolaris medialis* in Frage kommen; doch können schliesslich die plantaren Gebiete auch von der *A. poplitea* direct durch die *A. interossea posterior* ihr Blut erhalten. Ja, die Verbindung, die in der *A. interossea posterior* von der *A. poplitea* an bis zur *A. perforans tarsi inferior* (mit zwei eingeschalteten Nebenanschlüssen an das dorsale Stromgebiet) besteht, würde es selbst ermöglichen, dass bei Unterbrechungen im Verlaufe der *A. tibialis anterior* auch das dorsale Gefässgebiet des Fusses der *A. interossea posterior* zugetheilt würde.

Ausserdem können noch die *A. tibialis posterior* oder die *A. peronea anterior superior* eine grössere Bedeutung für die Versorgung des Fusses erlangen (s. am Schlusse dieses Abschnittes).

A. tarsea medialis.

A. tarsea medialis.

Die *A. tarsea medialis* ist bestimmt für die Muskeln und die Haut des Prähallux, der ersten Zehe, sowie des ersten *Interstitium interdigitale*; daneben aber giebt sie noch ab: die sehr wichtige *A. perforans tarsi inferior*, sowie einen fibularen Ast, der zu Streckmuskeln der fünften Zehe verläuft.

1. A. perforans tarsi inferior.

1. *A. perforans tarsi inferior.*

Die *A. perforans tarsi inferior* geht unmittelbar an der Wurzel der *A. tarsea medialis* von dieser ab und begiebt sich zur *Planta pedis*. Dazu durchbohrt sie zunächst die *Membrana interossea*, die die Dorsalfläche des *M. intertarsalis* bedeckt, nahe dem unteren Rande des grossen *Foramen interosseum tarsi* zwischen Tibiale und Fibulare, und gelangt so auf die Dorsalfläche des *M. intertarsalis*. Noch auf dieser giebt sie die *A. plantaris profunda* ab und tritt dann selbst am tibialen Rande des *M. intertarsalis* hervor und am proximalen Rande des *M. transversus plantae* vorbei zu ihrem Endgebiete, das vor Allem in dem *M. flexor digg. superficialis brevis* gegeben ist.

Unmittelbar nachdem sie am Rande des *M. intertarsalis* vorbei plantarwärts hervorgedrungen ist, nimmt sie die *A. interossea posterior* auf.

Aeste der *A. perforans tarsi inferior.*

a) *A. plantaris profunda.* Die *A. plantaris profunda* zweigt sich von der *A. perforans tarsi* noch auf der Dorsalfläche des *M. intertarsalis* ab und verläuft dorsal von der Sehne des genannten Muskels distalwärts. Dabei lagert sie in der mittleren Rinne auf der Plantarfläche der distalen Epiphyse des Tibiale und Fibulare und wird bedeckt von dem *M. transversus plantae distalis.*

Aeste der *A. plantaris profunda*:

α) Ein oder zwei kleine Aestchen verlaufen fibularwärts zu den Ursprüngen der *Mm. transversi plantae.*

β) *R. circumflexus.* Verläuft mit dem gleichnamigen Nervenzweige (a. d. *R. profundus* des *N. tibialis*, s. S. 202) am distalen Rande der Sehne des *M. intertarsalis* tibialwärts über die Ursprünge der *Mm. flexor teres* und *opponens hallucis* (plantar von diesen), wendet sich dann aber wieder lateralwärts auf die Dorsalfläche der *M. opponens hallucis.* Weiter habe ich das sehr dünne Aestchen nicht verfolgen können.

γ) *R. muscularis* in den *M. transversus plantae distalis.* Geht ab, unmittelbar nachdem die Arterie unter der Sehne des *M. intertarsalis* hervorgetreten ist.

Aus dem Ende der *A. plantaris profunda* gehen drei *Aa. interstitiales (metatarseae) plantares* hervor, die zum *I.*, *II.* und *III. Inter-*

Fig. 113.

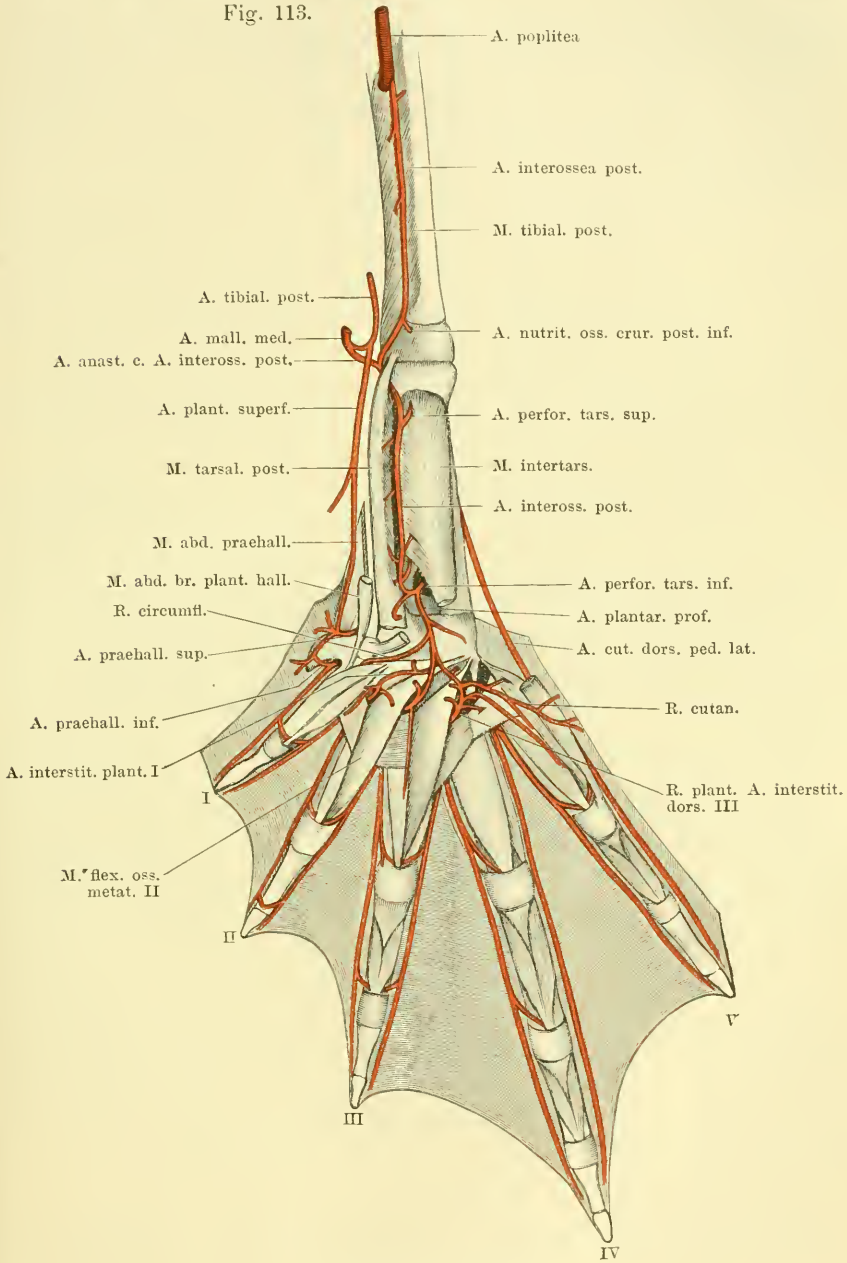

Arterien der Planta pedis.

stitium interdigitale verlaufen und mit den *Rr. plantares* der *Aa. interstitiales dorsales* anastomosiren. Bis zu ihrer Einmündung in diese *Rr. plantares* gehen noch dünne Muskelarterien von ihnen ab zu den kurzen, oberflächlichen Beugemuskeln der Zehen und den *Mm. flexores oss. metatarsi.* Die *A. interstitialis plantaris III* fand ich einige Male streckenweise in zwei dünne Gefässe gespalten, so dass eine Lücke entstand, durch die der dritte Endast des *R. profundus N. tibialis* hindurchtrat.

Da die *Rr. plantares* der *Aa. interstitiales dorsales* kräftiger sind als die *Aa. interstitiales plantares*, so werden die aus den Verbindungen hervorgehenden Aeste erst bei jenen geschildert werden. Auch der zur fünften Zehe ziehende Ast der *A. interstitialis plantaris III* findet erst später Erwähnung.

b) *A. muscularis* zum *M. transversus plantae proximalis*, dringt in den genannten Muskel, während die *A. perforans tarsi inferior* an seinem proximalen Rande vorbeizieht.

c) *Aa. musculares* zum *M. flexor digitorum superficialis brevis*, gehen aus dem Ende der *A. perforans tarsi inferior* hervor.

Var. Gar nicht selten giebt die *A. perforans tarsi inferior* auch noch die *A. nutritia ossis tibialis plantaris* ab, die in anderen Fällen ein Ast der *A. interossea posterior* ist. Die genannte *A. nutritia* entspringt alsdann von der *A. perforans tarsi inferior*, bevor dieselbe die *A. interossea posterior* aufnimmt, und steigt zwischen der *Membrana interossea* und der Dorsalfläche des *M. intertarsalis* proximalwärts zu dem *Foramen nutritium* des Tibiale (s. *A. interossea posterior*).

2. R. fibularis der A. tarsea medialis.

2. *R. fibularis* der *A. tarsea medialis.*

Der *R. fibularis* geht ebenfalls hart an der Wurzel der *A. tarsea medialis* ab und verläuft dorsal vom Stamme der *A. tarsea lateralis* hinweg fibularwärts. Er giebt kleine Aeste in die *Mm. extensores breves medii dig. IV*, *M. extensor brevis superficialis dig. V*, und endet im *M. abductor brevis dorsalis dig. V.*

Nach Abgabe der *A. perforans tarsi inferior* und des *R. fibularis* verläuft die *A. tarsea medialis* tibialwärts, zieht unmittelbar distal von dem Ansatze des *M. tarsalis anterior* plantar über die Ursprünge der drei *Mm. extensores breves medii* (*dig. I, II, III*) hinweg und theilt sich alsdann in zwei weitere Aeste: *A. praehallucis superior* und *A. interstitialis* (*metatarsea*) *dorsalis prima.*

3. A. praehallucis superior.

3. *A. praehallucis superior.*

Die *A. praehallucis superior* setzt die Richtung des Stammes der *A. tarsea medialis* fort, tritt dann unter dem Ansatze des *M. abductor*

prachallucis hindurch, am proximalen Rande des Prähallux selbst vorbei und gelangt so zwischen dem *M. abductor prachallucis* und der dünnen Sehne des *M. abductor brevis plantaris hallucis* hindurch auf die Plantarfläche des Prähallux selbst (Fig. 113 u. 114). Hier verbindet sie sich mit der *A. plantaris superficialis*. Aus der Vereinigung gehen hervor: *A. cutanea praehallucis plantaris superior* und ein Gefäss, das die Richtung der *A. plantaris superficialis* fortsetzt, an der Plantarfläche des Prähallux weiter distalwärts zieht und dann in die *A. praehallucis inferior* einmündet.

Die *A. praehallucis superior* giebt ab:

a) *Aa. musculares* in den *M. tarsalis anterior*.

b) *Aa. musculares* in den *M. tarsalis posterior*.

c) *A. cutanea praehallucis dorsalis* (*A. cutanea hallucis* Ecker). Geht ab, bevor die *A. praehallucis superior* unter den *M. abductor praehallucis* tritt, und verästelt sich in der Haut am Prähallux und am tibialen Rande des Tarsus.

d) *Aa. musculares* in den *M. abductor praehallucis*.

e) *A. cutanea praehallucis plantaris superior*. Geht zur Haut an der Plantarfläche des Prähallux und weiter fibularwärts zur Haut der Planta.

4. *A. interstitialis* (*metatarsea*) *dorsalis I.*

4. A interstitialis dorsalis I.

Die *A. interstitialis dorsalis prima* geht von der *A. tarsea medialis* ab, nachdem diese über die Ursprünge der drei *Mm. extensores breves medii* (*dig. I, II, III*) herübergetreten ist, und verläuft gegen das erste Interstitium hin. Sie giebt ab: eine *A. praehallucis inferior*, einen *R. plantaris*, und theilt sich dann auf der Dorsalfläche des *M. transversus metatarsi I* in ihre beiden Endäste: *A. digitalis propria fibularis dig. I* und *A. digitalis propria tibialis dig. II.*

a) *A. praehallucis inferior* (Fig. 114). Verläuft medialwärts über den proximalen Theil des *Os metatarsale I* und dringt unter dem *M. abductor brevis dorsalis hallucis* hindurch an die Plantarfläche des Prähallux. Hier verbindet sie sich mit der *A. plantaris superficialis*, resp. dem Gefässe, das an der Plantarfläche des Prähallux die Richtung der *A. plantaris superficialis* fortsetzt, nachdem diese sich mit der *A. praehallucis superior* verbunden hat (Fig. 113).

Die *A. praehallucis inferior* giebt ab:

α) *Aa. musculares* in den *M. abductor brevis dorsalis hallucis*.

β) *A. digitalis propria tibialis dig. I.* Geht von der *A. praehallucis inferior* in dem Zwischenraume zwischen Prähallux und erster Zehe, plantar von dem *M. abductor brevis dorsalis hallucis*, ab, und zieht am tibialen Rande der ersten Zehe distalwärts bis zu deren Spitze. Giebt hauptsächlich Aeste zur Haut der ersten Zehe, und steht durch eine kräftige Anastomose mit der *A. digitalis propria fibularis dig. I* in Verbindung. Diese Anastomose zieht proximal vom Metatarso-Phalangealgelenk über die Plantarfläche des Metatarsale I, bedeckt von der Sehne des *M. flexor teres dig. I* (Fig. 112).

γ) *A. cutanea praehallucis plantaris inferior.* Geht an der Vereinigungsstelle der *A. praehallucis inferior* und der *A. plantaris superficialis* ab und zur Haut an der Plantarseite des Fersenhöckers.

Fig. 114.

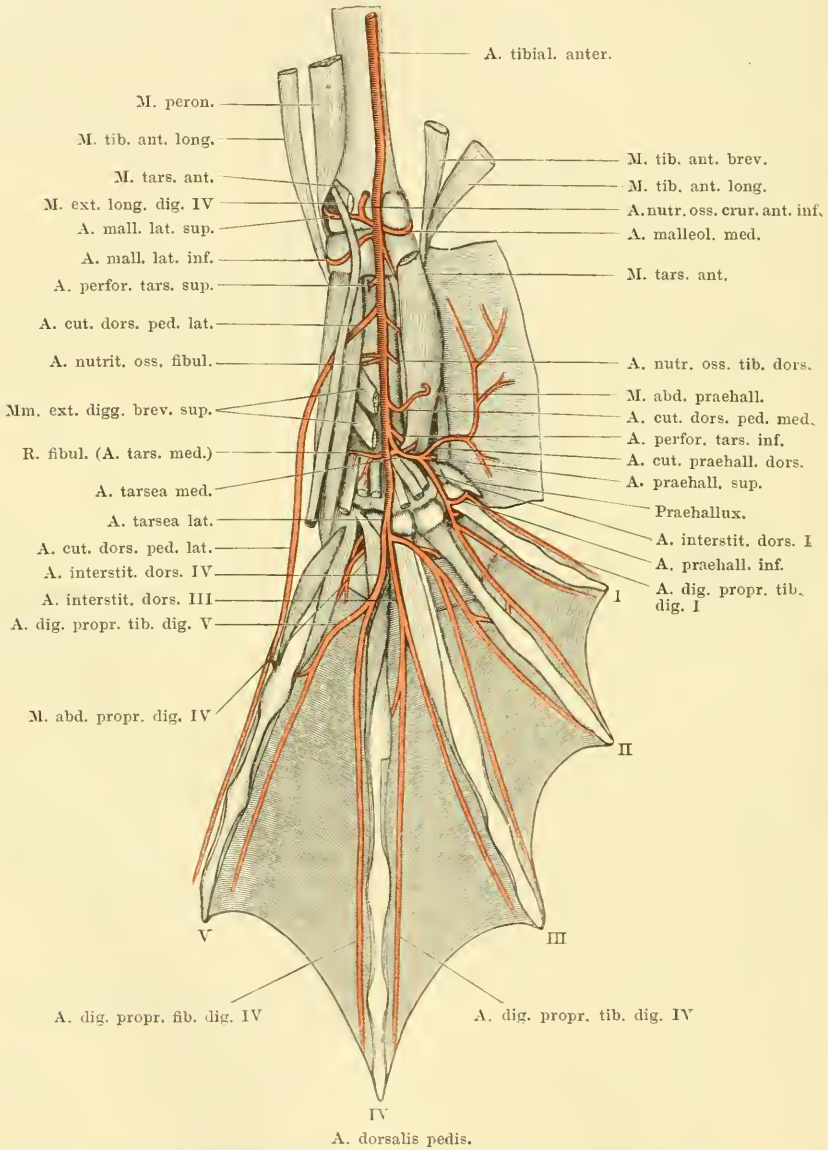

A. dorsalis pedis.

b) *R. plantaris* der *A. interstitialis I.* Dringt am proximalen Rande des *M. transversus metatarsi I* auf die Planta und verbindet sich hier mit der *A. interstitialis plantaris I.* Aus der Verbindung gehen Aeste zu den Muskeln,

die an das erste *Interstitium interdigitale* angrenzen, sowie eine Hautarterie hervor, die an die plantare Lamelle der Schwimmhaut zwischen erster und zweiter Zehe tritt.

c) *A. digitalis propria fibularis dig. I*,

d) *A. digitalis propria tibialis dig. II* sind die beiden Endäste der Arterie.

A. tarsea lateralis.

A. tarsea lateralis.

Die *A. tarsea lateralis* setzt die Richtung der *A. dorsalis pedis* fort. Sie verläuft zwischen dem Ursprunge des *M. extensor brevis medius dig. III* und dem des medialen *M. extensor brevis medius dig. IV* über die distale Epiphyse des Tibiale und Fibulare, dann über die distale Tarsusreihe hinweg und in der Rinne zwischen den Basen des dritten und vierten Metatarsale weiter distalwärts. Zwischen dem dritten und vierten Metatarsale zerfällt sie in ihre drei Endäste: *A. interstitialis* (*metatarsea*) *dorsalis II*, *III*, *IV*. Die drei Arterien gehen fast an der gleichen Stelle aus der *A. tarsea lateralis* hervor; *II* und *III* gewöhnlich etwas enger vereinigt.

1. *A. interstitialis dorsalis II.*

Die für das zweite *Interstitium interdigitale* bestimmte Arterie tritt tibialwärts über die Diaphyse des Metatarsale III, dicht vor (distal von) der Basis desselben, in das zweite Interstitium auf die Dorsalfläche des *M. transversus metatarsi II.* Dabei wird sie bedeckt von den Ursprüngen des medialen *M. extensor brevis profundus dig. IV* und des medialen *M. extensor brevis profundus dig. III.* In ihrem Interstitium angelangt, giebt sie den *R. plantaris* ab und theilt sich dann in ihre beiden Endäste: *A. digitalis propria fibularis dig. II* und *A. digitalis propria tibialis dig. III.*

a) *R. plantaris.* Der plantare Ast der zweiten Interstitialarterie tritt am proximalen Rande des *M. transversus metatarsi II* zur *Planta pedis.* Hier nimmt er die *A. interstitialis plantaris II* auf. Er giebt ab:

- *α*) *Rr. recurrentes* zu den Tarso-Metatarsalgelenken und zum *M. flexor ossis metatarsi dig. II*; entspringen noch dorsal vom *M. transversus metatarsi* aus dem *R. plantaris.*
- *β*) Eine lange Arterie, die mit der *A. digitalis propria fibularis dig. II* am fibularen Rande der zweiten Zehe entlang verläuft und sich im fibularen *M. extensor brevis profundus dig. II* verästelt. Geht ebenfalls aus dem dorsalen Anfangsstück des *R. plantaris* hervor.
- *γ*) *Aa. musculares* zu den plantaren (tiefen und oberflächlichen) Muskeln des zweiten Interstitiums. Gehen ab, nachdem der *R. perforans* auf die Plantarfläche gelangt ist. Besonders lang pflegt eine Arterie zu sein, die am tibialen Rande der dritten Zehe distalwärts zieht und wohl hauptsächlich im *M. flexor oss. metatarsi dig. III* sich verästelt.

b) *A. digitalis propria fibularis dig. II.* Verläuft am fibularen Rande der zweiten Zehe bis zu deren Spitze. Giebt Aeste vor Allem zur Schwimmhaut und zur Haut der zweiten Zehe. Am Metatarso-Phalangealgelenk steht sie

durch eine quere Anastomose, die über die Plantarfläche des Metatarsale II hinweg verläuft, mit der *A. digitalis propria tibialis dig. II* in Verbindung.

c) *A. digitalis propria tibialis dig. III.* Verläuft am Tibialrande der dritten Zehe distalwärts und anastomosirt am Metatarso-Phalangealgelenk mit der fibularen Randarterie dieser Zehe in typischer Weise. Eine lange Arterie verläuft zum *M. extensor brevis profundus tibialis dig. III.*

2. *A. interstitialis dorsalis III.*

Die *A. interstitialis dorsalis III* verläuft nach ihrem Ursprunge direct distalwärts, bedeckt vom *M. extensor brevis profundus medialis dig. IV*, auf der Dorsalfläche des dritten *M. transversus metatarsi.* Am proximalen Rande dieses Muskels giebt sie den kräftigen *R. plantaris* ab, und theilt sich dann am distalen Rande des Muskels in ihre beiden Endäste, *A. digitalis propria fibularis dig. III* und *A. digitalis propria tibialis dig. IV.*

a) *R. plantaris.* Noch bevor der *R. plantaris* am proximalen Rande des *M. transversus metatarsi III* plantarwärts tritt, giebt er eine Anzahl Aeste ab:

- *α*) *R. recurrens* zur Gegend des Tarso-Metatarsalgelenkes;
- *β*) *Rr. musculares* zum *M. transversus metatarsi III*;
- *γ*) *R. muscularis* zum fibularen *M. extensor brevis profundus dig. III*;
- *δ*) *R. muscularis* zu den *Mm. extensores breves profundi dig. IV.*

Auf der Plantarfläche des Fusses wendet sich die Arterie (Fig. 113) fibularwärts, über die Plantarfläche des *Os metatarsale III*, zwischen diesem und dem *M. flexor ossis metatarsi III*, hinwegtretend, und verbindet sich am fibularen Rande des genannten Muskels mit dem *R. interstitialis plantaris IV* der *A. plantaris profunda.* Plantare Aeste sind:

- *ε*) *R. cutaneus plantaris*, anastomosirt mit der *A. cutanea plantae* aus der *A. malleolaris medialis.* Er tritt fibular vom fibularen *M. lumbricalis brevis dig. IV* dicht vor der Plantaraponeurose zur Haut.
- *ζ*) *R. muscularis* zu den kurzen Muskeln der vierten Zehe.
- *η*) *Rr. musculares* in den *M. transversus metatarsi IV.*
- *ϑ*) *R. distalis dig. V.* Geht zu den kurzen Muskeln der fünften Zehe, aber in zwei Zweige, einen plantaren und einen dorsalen, getheilt. Der plantare läuft über die Plantarfläche des *M. transversus metatarsi IV* hinweg an den tibialen Rand des *M. abductor brevis plantaris dig. V*, in dem er sich verästelt. Der dorsale tritt am proximalen Rande des *M. transversus metatarsi IV* dorsalwärts, verbindet sich mit dem dorsalen Aste der *A. dig. V proximalis*, und verästelt sich dorsal vom *M. transversus metatarsi IV*, hauptsächlich im tibialen *M. extensor brevis profundus dig. V.*
- *ι*) *R. proximalis dig. V.* Dieser Ast wäre vielleicht richtiger als Ast der *A. interstitialis plantaris III* zu bezeichnen, deren Richtung er meist fortsetzt. Er verzweigt sich an den kurzen, plantaren Muskeln der fünften Zehe (*Mm. lumbricales breves*, *M. abductor brevis plantaris*), giebt aber auch einen *R. cutaneus plantaris* ab, der unter dem tibialen *M. lumbricalis brevis dig. V* hindurch fibularwärts verläuft und zwischen beiden *Mm. lumbricales breves dig. V* zur Haut am fibularen Rande der fünften Zehe tritt. Schliesslich geht ein *R. dorsalis* am tibial-proximalen Rande des *M. flexor ossis metatarsi dig. IV* dorsalwärts, dringt am distalen Rande des *M. abductor pro-*

prius dig. IV hervor und verbindet sich mit dem dorsalen Aste der *A. dig. V distalis*. Die kurzen dorsalen Muskeln des vierten Interstitiums verhalten sich also hinsichtlich ihrer Blutversorgung eigenthümlich. Diese erfolgt nicht direct aus einem Aste des dorsalen Hauptgefässes des Interstitiums (*A. interstitialis dors. IV*), sondern durch zwei Gefässe, die von der Plantarseite aus dorsalwärts treten. Nach einer Verbindung dieser Gefässe mit der *A. interstitialis dorsalis IV* habe ich vergeblich gesucht.

b) *A. digitalis propria fibularis dig. III* und

c) *A. digitalis propria tibialis dig. IV* sind die beiden Endäste der *A. interstitialis dorsalis III.*

3. *A. interstitialis dorsalis IV.*

Die für das vierte *Interstitium interdigitale* bestimmte Arterie verläuft nach ihrem Abgange von der *A. tarsea lateralis* schräg fibular-distalwärts über die Dorsalfläche des *Os metatarsale IV* hinweg, längs des Ansatzes des *M. abductor proprius IV*. Im vierten Interstitium, das sie in Folge dieses Verlaufes erst distal von dem *M. transversus metatarsi* erreicht, theilt sie sich in ihre zwei Endäste: *A. digitalis propria fibularis dig. IV* und *A. digitalis propria tibialis dig. V*. Ein plantarer Ast wird von dieser Arterie nicht abgegeben; vielmehr treten im proximalen Abschnitte des vierten Interstitiums zwei Gefässe von der Planta auf das Dorsum (s. *A. interstitialis dorsalis III*). Es scheint, dass der *M. abductor proprius dig. IV*, der als ein dorsal gerückter Theil des *M. flexor ossis metatarsi IV* aufzufassen ist (s. Muskellehre, S. 211), die Ursache zunächst des gekrümmten Verlaufes der *A. interstitialis dorsalis IV* darstellt, und damit auch die sonstigen Abweichungen in der Anordnung der Gefässe des vierten Interstitiums (gegenüber den anderen Interstitien) zur Folge gehabt hat.

Collateralbahnen am Unterschenkel. Vergleich der Arterien beider Extremitäten.

Collateralbahnen am Unterschenkel. Vergleich der Arterien beider Extremitäten.

Am Unterschenkel und am Fusse des Frosches bestehen eine grosse Anzahl von directen Anastomosen grösserer Gefässe, die zur Herstellung eines Collateralkreislaufes, im Falle der Verlegung eines Gefässes, geeignet sein werden, zugleich aber auch ein nicht geringes Interesse in vergleichend anatomischer Hinsicht besitzen. Auf die wichtigsten dieser Verbindungen sei hier im Zusammenhange noch hingewiesen.

Die Hauptblutbahn der hinteren Extremität ist gegeben in der *A. ischiadica*, *A. poplitea*, *A. tibialis anterior* und *A. dorsalis pedis*. Die *A. dorsalis pedis* ist dabei nicht nur für die Streckseite, sondern auch für die Beugeseite des Fusses das Hauptgefäss, da sie mit den beiden plantaren Gefässen durch stärkere Aeste in Verbindung steht. In die oberflächlich verlaufende *A. tibialis posterior* mündet die *A. malleolaris medialis* ein und wird dadurch zur Hauptquelle für die *A. plantaris superficialis*; die *A. interossea posterior* und ihre verschiedenen Fortsetzungen aber stehen durch eine ganze Anzahl von Gefässen mit der *A. dorsalis pedis* und deren Aesten in Verbindung, nämlich durch: *A. malleolaris medialis*, *A. perforans tarsi superior*, *A. perforans tarsi inferior*, *Rr. plantares* der *Aa. interstitiales dorsales* am Fusse. Somit ist also am Fusse das dorsale Stromgebiet das dominirende.

Die wichtigste Verbindung, die die *A. tibialis anterior* besitzt, ist gegeben in der *A. peronea anterior superior*. Durch diese wäre es möglich, im Falle einer Verlegung im Verlaufe der Poplitea, die *A. tibialis anterior* und damit auch die *A. dorsalis pedis* zu füllen.

Bei einer Verlegung der *A. tibialis anterior* abwärts von dem Ursprunge der *A. peronea anterior inferior* kämen die Verbindungen der *A. dorsalis pedis* mit den plantaren Gefässen in Betracht, sowohl die mit der *A. tibialis posterior* durch die *A. malleolaris medialis*, wie die mit der *A. interossea posterior* durch die oben genannten viererlei Gefässe. Je nach dem Sitze des Hindernisses werden sich dabei die mannigfachsten Combinationen ergeben. Die Zahl und Art der Gefässverbindungen gestattet jedenfalls, dass das ganze Gefässgebiet des *Dorsum pedis*, wie das der Planta von den beiden plantaren Gefässen (*A. tibialis posterior* oder *A. interossea posterior*), oder auch nur von einem der beiden versorgt wird.

Diese Verhältnisse werden nun aber auch für vergleichende Betrachtungen eine wichtige Grundlage abgeben. Der Zustand, der in den zahlreichen Anastomosen zwischen den dorsalen und plantaren Gefässen gegeben ist, schmälert zwar das Uebergewicht der dorsalen Strombahnen beim Frosch nicht wesentlich, indem jene vielfachen Anschlüsse an plantar verlaufende Gefässe selbst für das plantare Endgebiet mehr als Reserveeinrichtungen zu betrachten sind, aber doch stellt derselbe, rein formal betrachtet, bis zu einem gewissen Grade einen Zustand der Indifferenz dar. Und dieser wird von Bedeutung werden bei einem Vergleich mit solchen Formen, bei denen das plantare Stromgebiet von dem dorsalen emancipirt oder diesem gegenüber gar als das beherrschende auftritt, mag nun das tiefe (*A. interossea posterior*) oder das oberflächliche plantare Gefäss (*A. tibialis posterior*) den Anschluss an die *A. poplitea* vermitteln. Aber auch die Verbindung der *A. tibialis anterior* mit der *A. peronea anterior superior* dürfte nicht ohne vergleichend-anatomische Bedeutung sein: wie es scheint, ist diese Bahn bei den Schildkröten besonders ausgebildet.

Bei einem Vergleich zwischen den Gefässen beider Extremitäten ergeben sich einige nicht unwesentliche Abweichungen. Die Fortsetzungen der Ischiadica sind: *A. poplitea*, *A. tibialis anterior*, *A. dorsalis pedis*. An der vorderen Extremität ist die entsprechende Reihe: *A. brachialis*, *A. interossea*, *Arcus dorsalis manus*. Der Hauptunterschied liegt darin, dass an der vorderen Extremität das Hauptgefäss eine volare Lage bis zur *Vola manus* beibehält und dann erst unter Perforation des Carpus auf die Dorsalseite der Hand gelangt. An der hinteren Extremität zieht zwar die Poplitea noch über die Beugeseite des Kniegelenkes herüber, dann aber tritt schon in der Mitte des Unterschenkels ihre Fortsetzung auf die Dorsalfläche und gelangt in dieser Lage über den dorsalen Umfang des Fussgelenkes zum Dorsum des Tarsus und Metatarsus.

Es wäre denkbar, dass in Folge der Verwachsung der Knochen das Hauptgefäss eine andere Lage bekommen habe. Zuckerkandl ist zu dieser Annahme geneigt und benennt daher das oben als *A. tibialis anterior* bezeichnete Gefäss als *A. interossea*. Die Gründe, die mich veranlassen, die alte Bezeichnung *A. tibialis anterior* für das Hauptgefäss des Unterschenkels wieder zu gebrauchen, liegen vor Allem darin, dass in dem oben als *A. interossea posterior* bezeichneten Gefässe eine Arterie gegeben ist, die, abgesehen von ihrem geringen Kaliber, sehr viele Vergleichspunkte mit der *A. interossea* der vorderen Extremität darbietet. Denkt man sich die *A. interossea posterior* kräftig entwickelt, die *A. tibialis anterior* aber bis zum Abgange der *A. perforans tarsi inferior*

reducirt, so wäre hinsichtlich des Hauptgefässes an beiden Extremitäten das gleiche Verhalten hergestellt: auch an der hinteren Extremität zieht alsdann das Hauptgefäss an der Beugeseite bis zur Planta und findet erst unter Perforation des Tarsus seine Fortsetzung als *A. dorsalis pedis*. Die blosse Kaliberänderung würde also auch hinsichtlich der *Perforatio tarsi* die gleichen Verhältnisse schaffen, wie sie die *Perforatio carpi* darbietet: Durchbohrung des Carpus resp. Tarsus in der Richtung von der Vola (Planta) nach dem Dorsum, während unter den gewöhnlichen Verhältnissen zur Zeit die *A. perforans tarsi inferior* lediglich als ein Ast der *A. dorsalis pedis* erscheint, der in der Richtung vom Dorsum nach der Planta den Tarsus durchbohrt, und somit gar keine Analogie zwischen der *Perforatio carpi* und *tarsi* zu bestehen scheint. Dass im Falle jener supponirten Kaliberänderung auch die *A. plantaris profunda* zu einem Ast der *A. interossea posterior* wird, ebenso wie die *A. palmaris profunda* aus der *A. interossea* entspringt, sei nur noch kurz angefügt.

Zu Gunsten des eben angeführten Vergleiches spricht aber auch noch ein anderes Moment. An der vorderen Extremität wurde ein Gefäss beschrieben, das als *A. profunda brachii* am Humerus beginnt und dann als *A. radialis* sich an den Unterarm fortsetzt. Hier zieht es in dorsaler Lagerung herab, betritt das *Dorsum carpi* und anastomosirt mit der *A. interossea* da, wo diese aus dem *Foramen intercarpale* hervor ebenfalls auf das *Dorsum carpi* tritt. Ganz ähnlich würde ja — immer bei der supponirten Kaliberänderung — sich der Tarsalabschnitt der *A. dorsalis pedis* zu der *A. interossea posterior* verhalten. Sowie die *A. interossea posterior* zu dem kräftigeren Gefäss würde, würde die *A. perforans tarsi* als ihre Fortsetzung erscheinen, die dann gerade beim Betreten der Dorsalfläche des Tarsus den proximalen Abschnitt der *A. dorsalis pedis* aufnähme. Freilich würde man dann die *A. tibialis anterior* des Unterschenkels mit der „*A. radialis*“ des Unterarmes vergleichen müssen, was vor Allem darum Schwierigkeiten macht, weil die *A. tibialis anterior* ein dorsaler Ast der *A. poplitea* ist, das als „*A. radialis*“ geschilderte Gefäss aber schon hoch oben von der *A. brachialis* als *A. profunda brachii* entspringt.

Nun wurde aber schon bei Betrachtung der vorderen Extremität auf die Möglichkeit hingewiesen, dass die sogenannte Radialis ihre Verbindung mit der *A. profunda brachii* vielleicht erst secundär erlangt habe, während sie ursprünglich ein Unterarmast der Brachialis gewesen sei. Auch auf eine Beobachtung Zuckerkandl's, die möglicher Weise hierauf Bezug hat, wurde hingewiesen. Es ist nicht schwer, sich an der hinteren Extremität einen ähnlichen Process vorzustellen. Denkt man sich, dass auch an der hinteren Extremität beide ursprünglich getrennt angelegten Knochen völlig (wie an der vorderen Extremität) mit einander verwachsen, ohne dass ein Gefässloch ausgespart bleibt, so würde damit das Ursprungsstück der *A. tibialis anterior* aus der Poplitea zum Schwund gebracht, die wahrscheinliche Folge aber würde sein, dass sich die *A. peronea anterior superior* erweiterte, und die *A. tibialis anterior* nebst ihrer Fortsetzung, der *A. dorsalis pedis*, als Endabschnitt der *A. peronea anterior superior* erschiene. Das so formirte Gefäss würde aber in seinem Verlaufe zweifellose Analogieen mit dem durch die *A. profunda brachii* und die *A. radialis* gebildeten zeigen.

Das soeben angeführte Moment, die vollkommene Verschmelzung beider Unterschenkelknochen, würde nun aber auch wahrscheinlich die vorhin supponirte Kaliberänderung der Gefässe zur Folge haben, d. h. die *A. interossea posterior* zum Hauptgefässe des

Unterschenkels machen. Kurzum, dieses eine Causalmoment würde einen Zustand herstellen können, der in der Hauptsache dem an der vorderen Extremität gleicht.

In dieser Weise betrachtet, lassen sich die Gefässverhältnisse an beiden Extremitäten auf ein gemeinsames Schema zurückführen. Der Zustand an der hinteren Extremität steht diesem Schema noch näher, während der an der vorderen Extremität als der abgeänderte aufzufassen ist. Die totale Verwachsung beider Vorderarmknochen wäre für die Abweichungen in erster Linie verantwortlich zu machen.

Die soeben auseinandergesetzte Ueberlegung kann mich nur in der Anschauung bestärken, dass die sogenannte Radialis am Vorderarme diesen Namen mit Unrecht trägt, und besser als *A. interossea dorsalis* (entsprechend der *A. tibialis anterior*) zu bezeichnen wäre. Indessen fehlt bisher noch der Nachweis, dass die angeführten Auseinandersetzungen in der That richtig sind. Hier sind erneute Untersuchungen nothwendig; bis dahin erscheint mir aber allerdings der obige Erklärungsversuch als der zur Zeit wahrscheinlichste.

C. Venensystem.

1. Anordnung der Hauptvenenstämme.

1. Anordnung der Hauptvenenstämme.

Wie schon in der Einleitung zum Gefässsystem erörtert, bleiben die dem respiratorischen und die dem Körperkreislauf entstammenden Blutmassen nicht bis zum Herzen von einander getrennt, sondern das Blut des respiratorischen Haut- und Mundschleimhautgebietes mischt sich dem venösen Blute der vorderen Körperhälfte bei (s. Fig. 63 a. S. 238). Es muss hier noch hinzugefügt werden, dass die *Vena cutanea magna*, die das Blut aus dem genannten respiratorischen Gebiete zum Herzen zurückführt, schon bevor sie sich mit der vom Arme her kommenden *V. brachialis* vereinigt, einzelne von nicht-respirirenden Theilen (Muskeln) kommende Venen aufnimmt, so dass schon dadurch eine Vermischung ihres Blutes mit venösem Blute nothwendiger Weise statthat. In dem Schema Fig. 63 sind diese Venen vernachlässigt.

Somit nimmt also nur die *Vena pulmonalis*, als alleiniges, zum linken Vorhofe gelangendes Gefäss, eine Sonderstellung gegenüber den anderen Venen ein, die ihr Blut durch den *Sinus venosus* in den rechten Vorhof ergiessen.

Innerhalb des gesammten Körperkreislaufes sondern sich zwei grosse Venengebiete: ein vorderes und ein hinteres. Das vordere begreift den Kopf, die vorderen Extremitäten und einen Theil des

Verdauungs- und Respirationstractus (Mund- und Rachenhöhle, Kehlkopf); das diesen Theilen entstammende Blut sammelt sich in zwei symmetrisch angeordneten venösen Hauptstämmen, den beiden *Venae*

Fig. 115.

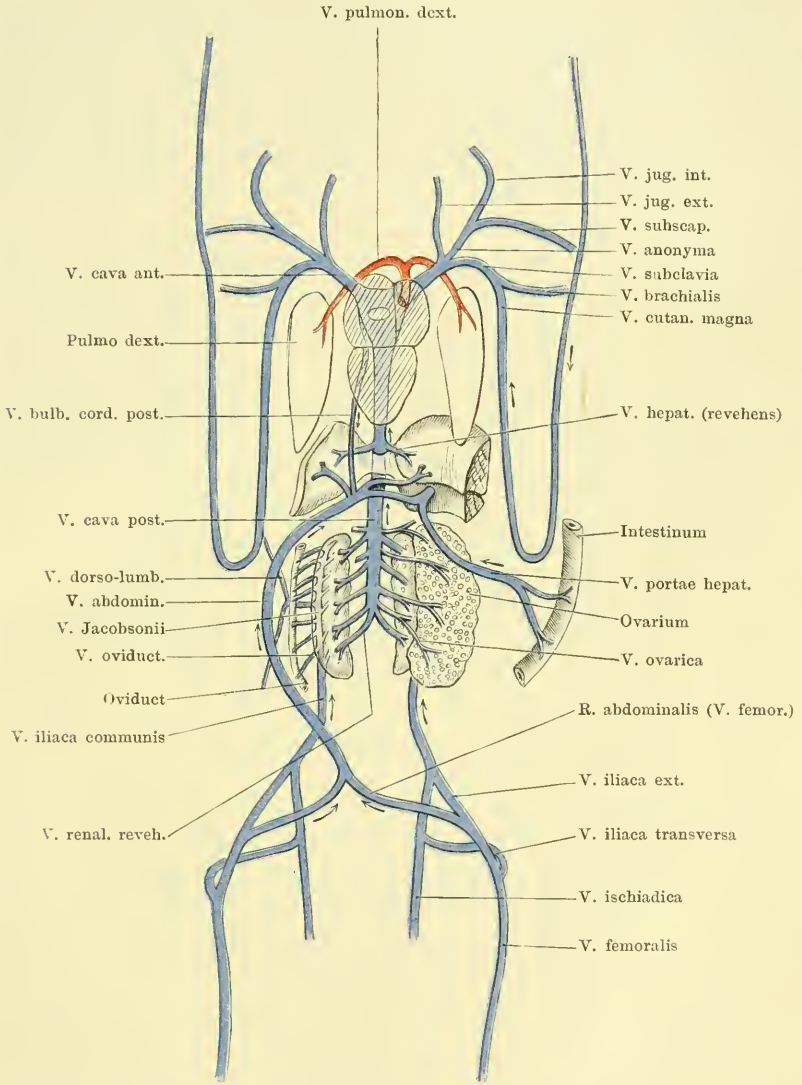

Schematische Darstellung der Hauptvenenbahnen. Zu Grunde gelegt sind die Verhältnisse beim Weibchen von Rana esculenta. Ansicht von der Ventralseite.

cavae anteriores. Ihnen gesellt sich das Blut des respiratorischen Haut- und Mundschleimhaut-Kreislaufes bei. Das zweite Gebiet ist

das der hinteren Körperhälfte: Rumpf, hintere Extremitäten, Bauch-Eingeweide. Das Blut, das diesen Theilen entstammt, sammelt sich schliesslich in einem unpaaren grossen Gefässe, der *Vena cava posterior*.

Innerhalb des ganzen Gebietes der hinteren Hohlvene sondern sich wieder drei kleinere Gebiete, das der Keimdrüsen, der Nieren und der Leber. Die Keimdrüsen erhalten lediglich arterielles Blut und geben das venöse durch *Vv. genitales* wieder ab, die direct in die *V. cava posterior* einmünden. Leber und Niere dagegen erhalten nicht nur arterielles, sondern auch venöses Blut, das schon ein Capillargebiet durchgemacht hat, und durch *Venae advehentes* (Pfortadern) den genannten Drüsen zugeführt wird. Der Frosch besitzt also einen Leber- und einen Nieren-Pfortader-Kreislauf. Die zuführenden Gefässe des Leber-Pfortadergebietes wurzeln in der Blase, der hinteren Extremität, den Bauchwandungen, dem Herzen und dem ganzen Magen-Darmtractus; die zuführenden Gefässe der Niere beziehen ihr Blut aus der hinteren Extremität und den Rumpfwandungen, beim Weibchen ausserdem noch von den Oviducten.

Das Gesammtblut der Leber wird durch *Vv. hepaticae revehentes*, das der Niere durch *Vv. renales revehentes* der *V. cava posterior* zugeführt.

Die *V. cava posterior* sammelt also beim Frosch der Regel nach das gesammte Blut der hinteren Körperhälfte.

Vv. azygeae. Embryonale Anlage der Hauptvenenstämme.

Vv. azygeae (*Vv. cardinales posteriores*). Embryonale Anlage der Hauptvenenstämme des Körperkreislaufes.

Die Vereinigung des Gesammtblutes der hinteren Körperhälfte, des den Körperwandungen, den hinteren Extremitäten, wie den Eingeweiden entstammenden, in ein Gefäss (*V. cava posterior*) ist für die Frösche, wie für die meisten einheimischen Anuren charakteristisch. Von letzteren macht nur Bombinator eine Ausnahme, bei dem zeitlebens neben der *V. cava posterior* noch zwei *Vv. azygeae* vorhanden sind. Dieselben gehen (Hochstetter) aus der *V. cava posterior* dort hervor, wo diese von der *A. intestinalis communis* überkreuzt wird, und ziehen nach vorn, eine jede lateral von einer der beiden Aorten, um in den vereinigten Stamm der *V. brachialis* und der *V. cutanea magna* einzumünden. Dieses Verhalten, dem das bei den Urodelen ähnlich ist, documentirt einen niederen Zustand, indem es an das der Fische erinnert, bei denen eine *V. cava posterior* überhaupt noch nicht ausgebildet ist, die *Venae cardinales* (*posteriores*) das Blut des Nierenkreislaufes und der Geschlechtsdrüsen aufnehmen und sich mit den Venen der vorderen Körperhälfte zu zwei *Ductus Cuvieri* vereinigen, während das Blut des Leberkreislaufes sich durch eine oder mehrere *Venae hepaticae* direct in den *Sinus venosus* begiebt. In

der embryonalen Anlage der Venen bei den Anuren findet sich das Schema der Venenanordnung bei den Fischen recapitulirt. Goette und Hochstetter haben diesbezügliche Untersuchungen veröffentlicht. Die paarigen Gefässe der vorderen Körperhälfte, *Vv. jugulares* s. *cardinales anteriores*, vereinen sich mit den Stammvenen der hinteren Körperhälfte, *Vv. cardinales* s. *Vv. cardinales posteriores* zu den *Ductus Cuvieri*, die in den *Sinus venosus* einmünden. Der *Sinus venosus* nimmt ausserdem noch Darmlebervenen (Dotterdarmvenen) auf, die anfangs das Dotterblut sammeln und über der Leberanlage dem Herzen zuführen. Später bilden sich die Dottergefässe zurück, während sich die eigentlichen Darm- und Eingeweidevenen entwickeln und mit den Darmlebervenen in Verbindung treten. Die Darmlebervenen werden fernerhin innerhalb der Leber in ein Gefässnetz aufgelöst und dadurch je in einen zuführenden

Fig. 116.

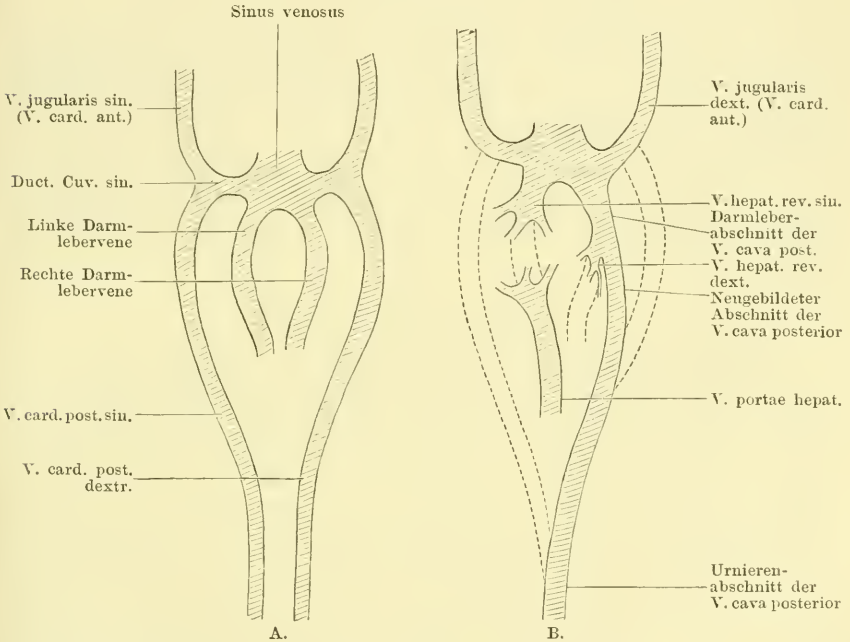

Schematische Darstellung der Entwicklung und Umbildung der Hauptvenenstämme im Bereich der hinteren Körperhälfte. Nach A. Goette, in einigen Punkten modificirt. Ansicht von der Dorsalseite.

und einen abführenden Schenkel getheilt. Die abführenden Schenkel sind nun als Lebervenen (*Vv. hepaticae revehentes*) zu bezeichnen; die hinten in die Leber eintretenden Gefässe atrophiren auf der rechten Seite frühzeitig, während sie links sich zur Pfortader vereinigen. Die Pfortader geht also nach Goette aus der linken Darmlebervene hervor. Der vordere, übrig bleibende Theil der rechten Darmlebervene erlangt dagegen, wie Goette neuerdings (1890) mitgetheilt hat, eine besondere Verwerthung, und zwar dadurch, dass er zur Bildung der *V. cava posterior* verwandt wird. An dieser sind nach Goette genetisch drei Abschnitte zu unterscheiden. Der hinterste (Urnierenabschnitt) entsteht durch Verschmelzung der zwischen den beiden Urnieren gelagerten Abschnitte der Cardinalvenen, zu dem vordersten wandelt sich der Rest der

rechten Darmlebervene um, und der mittlere Abschnitt, der diese beiden Theile unter einander verbindet, entsteht als eine Neubildung von dem vordersten Abschnitt her. Hinten verbindet er sich mit der rechten *V. cardinalis*, kopfwärts von der Stelle, bis zu der beide *Vv. cardinales* unter einander verschmolzen sind. Die aus der rechten Darmlebervene entstandenen Aeste der *V. hepatica revehens dextra* münden nun, nachdem sich das Endstück dieser Vene zu dem Endabschnitte der *V. cava posterior* umgewandelt hat, in diese ein. Auch die linke *V. hepatica revehens* schliesst sich später der *V. cava posterior* an [1]). Die Abschnitte der *Vv. cardinales posteriores*, die cranial von dem Urnierenabschnitte der hinteren Hohlvene folgen, gehen beim Frosch normaler Weise zu Grunde, doch kann in Ausnahmefällen auch beim erwachsenen Frosche eine *V. cardinalis* (*posterior*) als *V. azygos* erhalten bleiben (bisher nur für die linke beobachtet, s. später). Die beiden *Ductus Cuvieri* nebst den anschliessenden Stücken der *Vv. cardinales anteriores* werden zu den *Vv. cavae anteriores*.

H. H. Field beobachtete bei Larven von *Rana silvatica* auf bestimmten Stadien im Zusammenhange mit der *V. cardinalis posterior* ein „Blutbläschen" („*vésicule sanguin*"), das anfangs in weiter Communication mit der *V. cardinalis* steht, später sich von ihr immer mehr abschnürt. Verbleib und Bedeutung dieses Gebildes sind unbekannt.

Einige weitere Punkte in Betreff der Entwicklung der Cardinalvenen und ihrer Wurzeln werden beim Nierenpfortadersystem, solche bezüglich der Entwicklung der zuführenden Lebervenen beim Pfortaderkreislauf der Leber geschildert werden.

2. V. pulmonalis.

2. *Vena pulmonalis.*

Am medialen Umfange einer jeden Lunge sammelt je eine *Vena pulmonalis* die einzelnen Venenwurzeln. Die Lungenvene einer jeden Seite verlässt dann die Lunge an deren Wurzel und tritt ventral von dem Oesophagus, caudal vom Kehlkopf, medialwärts. An der Hinterwand des *Sinus venosus* convergiren die beiderseitigen Lungenvenen und vereinigen sich dann zu einer *V. pulmonalis communis*. Diese ist nur sehr kurz; sie schlägt sich über den cranialen Rand des *Sinus venosus* hinweg und tritt in die craniale Wand des Sinus selbst ein. Hier gelangt sie in absteigendem (caudalwärts gerichtetem) Verlaufe zur Dorsalwand des linken Vorhofes und mündet in diesen dicht neben dem Septum ein. Die Mündung ist eine schiefe, gegen

[1]) Goette ist in seiner jüngsten Darstellung (1890) auf diesen Punkt nicht besonders eingegangen; es ergiebt sich aber die obige Consequenz ohne Weiteres aus den Schilderungen von 1875 (Entwicklungsgeschichte der Unke). Herr Professor Goette hatte die Freundlichkeit, mir die Richtigkeit der obigen Auffassung brieflich zu bestätigen und mir die diesbezügliche Ergänzung des von ihm gegebenen Schemas zu gestatten. — Gegen die anderen von mir an dem Goette'schen Schema vorgenommenen kleinen Aenderungen (Fortlassung der *V. subintestinalis*, Verlängerung der *Vv. cardinales posteriores*) dürfte auch wohl nichts einzuwenden sein.

das Septum gerichtete. Wie beim Herzen (S. 258) erwähnt, muss diese schiefe Einmündung der Lungenvene, zusammen mit einem die Mündung umziehenden *M. sphincter*, eine besondere Klappe ersetzen. — Die *V. pulmonalis dextra* ist etwas länger als die *V. pulmonalis sinistra*.

3. Körpervenen und Venen des respiratorischen Haut- und Mundschleimhaut-Kreislaufes.

I. Gebiet der *V. cava anterior*.

Die *V. cava anterior* einer jeden Seite entsteht aus der Vereinigung von drei venösen Gefässen, die als *V. jugularis externa*, *V. anonyma* und *V. subclavia* bezeichnet werden. Alle drei Gefässe stossen ziemlich genau in einem Punkte zusammen. Unmittelbar nachdem der Stamm der *V. cava anterior* so entstanden ist, tritt er in die Ventralwand des Pericardialsackes, nahe der cranio-lateralen Ecke des letzteren (Fig. 75), zieht in der Seitenwand des Pericardialsackes dorsalwärts und biegt dann in die Hinterwand medialwärts um, um in den *Sinus venosus* einzumünden. Das Speciellere wurde S. 272 und 273 geschildert. Ein extrapericardialer Abschnitt der *V. cava anterior* besteht somit nicht (s. auch Fig. 66 a. S. 250). An der Einmündung der rechten *V. cava anterior* in den *Sinus venosus* findet sich eine endocardiale Falte (S. 254 und Fig. 67). — Beide *Vv. cavae anteriores* sind ziemlich genau von gleicher Länge.

Gruby giebt an, dass an der Stelle, wo die drei Venen sich zur *V. cava anterior* vereinen, sich in dieser eine Klappe finde, „*qui empêche la circulation du sang dans la direction du centre vers la périphérie*“, und fügt hinzu: „*et par l'injection cette partie est souvent dilatée et offre l'aspect d'un cul de sac*“. In der That findet man bei Injectionen häufig die Stelle des Zusammenflusses der drei Venen stark ausgeweitet aussen dem Pericardium aufsitzen. Mir scheint aber, dass der Grund hierfür in der fast circulären Umschnürung der Vene durch das Pericardium, das zudem hier durch die Aponeurosenfasern des *M. transversus abdominis* verstärkt wird, liegt. Wenigstens habe ich mich von dem Vorhandensein einer besonderen Klappe an dieser Stelle nicht überzeugen können.

Wie bemerkt, liegt die Eintrittsstelle der *V. cava anterior* in den Pericardialsack in dem Bereiche, wo die Aponeurose des *M. transversus abdominis* auf die Ventralwand des Pericardiums ausstrahlt, so dass offenbar durch die Aponeurosenfasern das Lumen der Vene offen gehalten werden kann. Dies ist um so wichtiger, als die Athmung nicht durch Aspiration, sondern durch Einpressen der Luft in die Lunge geschieht, somit nicht eine Erleichterung des venösen Blutlaufes bewirken kann, sondern im Gegentheil die sich aufblähende

Lunge einen Druck auf ihre Umgebung ausüben würde, wenn letztere — wozu die *V. cava anterior* gehört — nicht besonders dagegen geschützt wäre.

Aeste der *V. cava anterior.*

In den einheitlichen Stamm jeder *V. cava anterior* mündet eine schwache *V. pericardiaca dorsalis*, die in der Dorsalwand des Pericardialsackes von innen nach aussen verläuft. Vielleicht nimmt sie auch eine dünne Vene vom Kehlkopf auf.

Ausserdem mündet nach Hyrtl in die *V. cava anterior sinistra* noch ein:

V. bulbi cordis anterior. Diese Vene sammelt sich aus dem Gefässnetze, das den *Bulbus cordis* umspinnt, und bleibt in ihrem Verlaufe dem linken *Truncus arteriosus* angeschlossen. Diesem folgend, gelangt sie zu der Entstehungsstelle der *V. cava anterior*, in welche sie einmündet. Die Vene communicirt mit der *V. bulbi cordis posterior* (s. *V. abdominalis*) entweder durch das Capillarnetz am *Bulbus cordis* oder durch eine directe Anastomose, und stellt somit eine Verbindung der linken *V. cava anterior* mit dem Gebiete der Pfortader her.

Ich gestehe, dass es mir bisher nicht gelungen ist, diese Vene zu füllen; da ich indessen besonders auf diesen Punkt gerichtete Injectionen nicht vorgenommen habe, so stehe ich nicht an, an die Richtigkeit der Hyrtl'schen Angabe zu glauben.

Die drei Venen, aus deren Zusammenfluss die *V. cava anterior* entsteht, sind die *V. jugularis externa*, *V. anonyma*, *V. subclavia.*

Zur Nomenclatur. Die hier befolgten Bezeichnungen der Hauptvenenstämme sind zwar die am häufigsten gebrauchten, aber doch nicht allseitig angenommenen. Goette nennt *V. jugularis externa* den Gefässabschnitt, der am Trigeminusloch mit einem starken Zufluss aus der Schädelhöhle beginnt, die Ohrkapsel aussen umkreist und hinten mit dem durch das *Foramen jugulare* absteigenden Schädelzufluss zusammenhängt. Nur diesen aus der Schädelhöhle durch das *Foramen jugulare* kommenden Zufluss bezeichnet Goette als *V. jugularis interna.* Den aus der Vereinigung beider entstandenen und ventralwärts absteigenden Stamm nennt Goette dann *V. jugularis communis*; er verbindet sich bei Bombinator mit der *V. cardinalis posterior* zum *Ductus Cuvieri.* Da beim erwachsenen Frosch eine *V. cardinalis posterior* nicht existirt, so würde die *V. jugularis communis* allenfalls bis zur Einmündung der *V. subscapularis* zu rechnen sein. Das von Gruby und Ecker „*V. jugularis externa*" genannte Gefäss bezeichnet Goette als *V. jugularis inferior*, und Field folgt ihm hierin. — Die *V. cava anterior* selbst ist in älteren Arbeiten häufig als *V. anonyma* (*V. innominata*) bezeichnet.

1. Vena jugularis externa.

1. V. jugularis externa.

Die *Vena jugularis externa* entsteht durch den Zusammenfluss zweier Venen, der *V. lingualis* und der *V. mandibularis interna*. Die Stelle, wo dieser Zusammenfluss erfolgt, findet sich seitwärts vom *M. sternohyoideus*, dorsal von dem *M. omohyoideus*. Von hier aus läuft der Stamm der *V. jugularis externa* längs des lateralen Randes

Fig. 117.

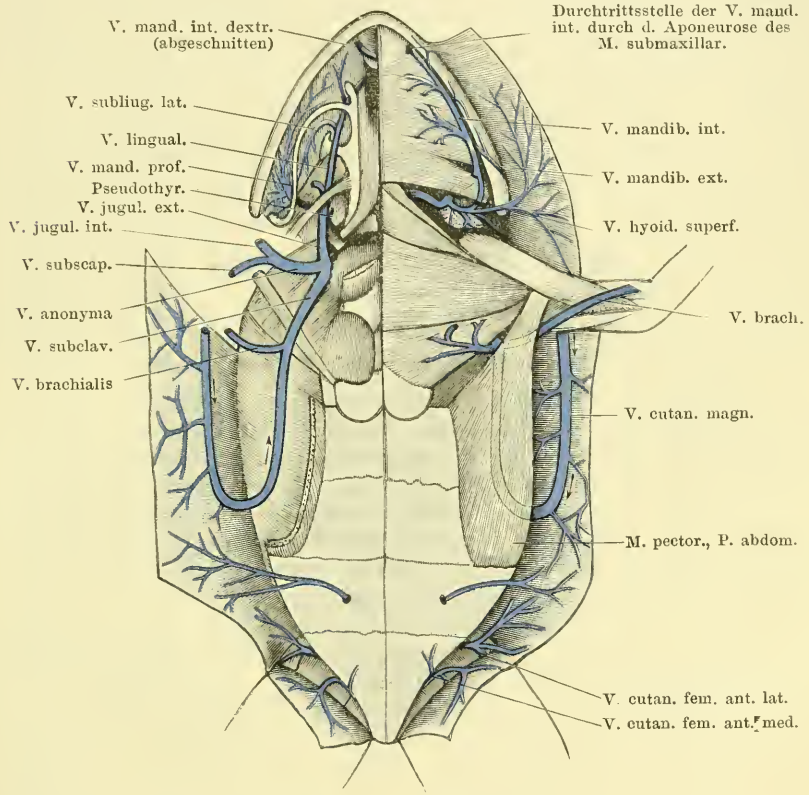

Wurzeln der V. cava anterior; speciell der V. jugularis externa und V. cutanea magna. Rechterseits sind der M. submaxillaris, die Mm. geniohyoideus und sternohyoideus, sowie der grösste Theil des Schultergürtels entfernt. Die Portio abdominalis des rechten M. pectoralis ist nahe ihrem Ursprunge abgeschnitten. Auf der rechten Seite ist die V. mandibularis interna kurz vor ihrem Zusammenflusse mit der V. lingualis abgeschnitten.

des *M. sternohyoideus* rückwärts, dann ventral über den *Truncus arteriosus*, und verbindet sich mit der *V. anonyma*. Auf diesem Verlaufe liegt die Vene medial von der *A. carotis externa*; der *N. glossopharyngeus* läuft dorsal, der *N. hypoglossus* ventral über sie hinweg. Ihrem ventralen Umfange liegt das als „ventraler Kiemenrest“ be-

zeichnete Knötchen (Pseudothyreoidea) an, lateral von ihr liegen die kleinen Epithelkörperchen.

a) *V. lingualis.*

Die *V. lingualis* beginnt in der Zunge, in der sie das Blut von der Schleimhaut und den Muskeln sammelt, und läuft von der Zungenwurzel aus rückwärts, dem Verlaufe der *A. lingualis* und weiterhin dem der *A. carotis externa* folgend. Sie tritt also in dem Raume zwischen dem *M. hyoglossus* und dem *M. genioglossus* hervor ventralwärts, schlägt sich über den medialen Rand der seitlichen Partie des *M. hyoglossus* lateralwärts und wendet sich dann rückwärts. Sie zieht dorsal von dem *Processus anterior*, sowie von dem Anfange des *Cornu principale* des Zungenbeinknorpels hinweg, überschreitet dann die Ventralfläche des *Proc. alaris Cartilaginis hyoideae*, und verläuft schliesslich zwischen dem *M. petrohyoideus anterior* und dem *M. geniohyoideus*, nahe dem Rande des Zungenbeinknorpels. In ihrem caudal- und etwas lateralwärts gerichteten Verlaufe tritt sie am lateralen Rande des *M. geniohyoideus* hervor und verbindet sich dann mit der *V. mandibularis interna*, dorsal von dem *M. omohyoideus.*

Var. In einem Falle trennte sich die Vene vorn von der Arterie und verlief mehr medial und oberflächlicher: von der Ventralfläche des *Proc. alaris* des Zungenbeinknorpels aus auf der Ventralfläche des *Corpus cartilaginis hyoideae* und dann zwischen der lateralen Portion des *M. geniohyoideus* und dem Ansatze des *M. sternohyoideus* hindurch auf die Ventralfläche der lateralen Portion des *M. geniohyoideus.* Zwischen dieser und dem *M. omohyoideus* liegend, verband sich dann die Vene mit der *V. mandibularis interna* zur *V. jugularis externa.*

Die Zuflüsse der *V. lingualis* sind:

α) *Rr. linguales proprii*, aus der Musculatur und Schleimhaut der Zunge;

β) *Rr. sublinguales*, die das Blut von der Schleimhaut des Mundbodens aufnehmen. Eine kleine vordere Vene (*V. sublingualis anterior*) verläuft vor dem *Cornu principale* des Zungenbeinknorpels von vorn aussen nach hinten und innen. Sehr viel beträchtlicher ist eine zweite Vene, *V. sublingualis lateralis*, die in ihrem Verlaufe dem *Cornu principale* des Zungenbeinknorpels folgt. Sie beginnt in der Schleimhaut des Mundbodens, medial vom Kiefergelenk, woselbst sich ein dichtes Convolut von Venen findet, zieht von hier aus, der Schleimhaut unmittelbar anliegend, medialwärts, dorsal von dem *Cornu principale cartil. hyoid.* vorbei, und wendet sich dann vorwärts, parallel zu dem aussen von ihr liegenden *Cornu principale* des Zungenbeinknorpels. Diesem folgend, wendet sie sich vorn medialwärts und mündet in die *V. lingualis* ein. Auf diesem Wege sammelt sie noch weitere Venen der Mundschleimhaut.

Von dem eben erwähnten Convolut von Venen der Mundbodenschleimhaut bestehen noch weitere Abflüsse durch die *V. mandibularis interna* und die *V. pharyngea*, welche letztere direct in die *V. jugularis externa* geht.

b) *V. mandibularis interna.*

Die *V. mandibularis interna* verläuft in Begleitung der gleichnamigen Arterie (aus dem *R. auricularis* der *A. cutanea magna*) längs des medialen Umfanges des Unterkiefers, ventral vom Ursprunge des *M. submaxillaris*. Nur vorn liegt sie, ebenso wie die Arterie, dorsal von der Aponeurose des *M. submaxillaris*. Die beiderseitigen *Vv. mandibulares internae* stehen hinter dem *M. submentalis* unter einander in Verbindung und nehmen hier Venen des genannten Muskels und der Mundschleimhaut auf. Seitwärts durchbohrt dann die Vene die Aponeurose des *M. submaxillaris*, kommt so auf dessen Ventralfläche und läuft hier am Unterkiefer rückwärts. Am hinteren Rande des *M. submaxillaris* theilt sie sich in zwei Theile. Der eine, tiefe, tritt durch die Lücke zwischen dem *M. submaxillaris* und dem *M. subhyoideus* hindurch und zieht auf der Dorsalfläche des *M. subhyoideus* caudal- und medialwärts. Der zweite Theilast zieht über die Ventralfläche desselben Muskels in gleicher Richtung, und am Hinterrande des *M. subhyoideus* vereinen sich dann beide Bahnen wieder zu einem Stamme. Dieser dringt weiter medial- und etwas vorwärts in die Tiefe, läuft über die Ventralfläche des *M. omohyoideus* hinweg und schlägt sich um dessen Vorderrand herum caudalwärts, um auf der Dorsalfläche des Muskels mit der *V. lingualis* zusammenzufliessen.

Auf ihrem Verlaufe am Unterkiefer nimmt die *V. mandibularis interna* auf: kräftige *Vv. musculares* aus dem *M. submaxillaris*, *Vv. cutaneae mandibulares* aus der Haut, die den Unterkiefer bedeckt, und Venen von der Haut des Mundbodens.

In den oberflächlichen, ventral vom *M. subhyoideus* verlaufenden Theilast der *V. mandibularis interna* mündet vor Allem eine kräftige *V. hyoidea superficialis* ein, die dem Verlaufe der *A. hyoidea* (aus dem *R. auricularis* der *A. cutanea magna*) folgt, also Venen von der Haut der Kehl- und vorderen Brustgegend sammelt, ferner zahlreiche Aeste aus den Schultergürtelmuskeln (besonders *M. deltoideus*) und aus dem Fettkörper, der am hinteren Rande des *M. subhyoideus* vor dem *M. deltoideus* liegt.

Schliesslich steht am hinteren Rande des *M. submaxillaris* der tiefe Theilast der *V. mandibularis interna* auch noch in Verbindung mit der *V. mandibularis profunda* (s. *V. pharyngea*).

Ausser der *V. lingualis* und der *V. mandibularis interna* münden in die *V. jugularis externa* noch ein:

c) Eine Vene von dem unpaaren (Fett-?) Körper, der in dem Winkel zwischen beiden *Processus thyreoidei* des Zungenbeinknorpels

liegt. Diese Vene durchsetzt den *M. sternohyoideus* oder läuft ventral über ihn hinweg; sie steht mit der der anderen Seite in Verbindung. In den so gebildeten Venenbogen mündet eine *V. pericardiaca anterior* ein. Diese kommt vom vorderen Umfange des Pericardialsackes; wiederholt habe ich sie aber noch weiter rückwärts verfolgen können: bis unter den pericardialen Ueberzug an der Ventralfläche des *Bulbus cordis*.

d) *V. pseudothyreoideae*; von der Pseudothyreoidea (= ventraler Kiemenrest, Maurer) kommend.

e) Venen von den Epithelkörperchen.

f) *V. thyreoidea* von der *Glandula thyreoidea*.

g) *Vv. musculares* von den Muskeln des Zungenbeinknorpels, mit den entsprechenden Arterien verlaufend.

h) *V. pharyngea* (Fig. 117, rechterseits). Die *V. pharyngea* nimmt das Blut aus der Schleimhaut des Mundhöhlenbodens und des Rachens, sowie das Blut des Kehlkopfes auf. Ihr am Mundhöhlenboden gelegener Anfangsabschnitt kann als *V. mandibularis profunda* bezeichnet werden. Diese zieht, parallel dem inneren Umfange des Unterkiefers, in der Schleimhaut von vorn nach hinten und nimmt dabei zahlreiche Venen vom Mundhöhlenboden auf. Je weiter nach hinten, um so dichter werden die Venen, die medial vom Unterkiefergelenk einen förmlichen Plexus bilden. Dieser hängt auch mit den Venen der Schleimhaut des Munddaches, lateral vom *Ostium pharyngeum tubae auditivae*, zusammen. Von der Schleimhaut des Mundhöhlenbodens tritt dann die *V. mandibularis profunda* auf die Schleimhaut der seitlichen Rachenwand als *V. pharyngea* über. Sie zieht hier, medial-dorsal vom *M. petrohyoideus anterior*, weiter caudalwärts, zugleich medial- und ventralwärts gerichtet, tritt dorsal über den kurzen *Processus postero-lateralis* des Zungenbeinknorpels, verlässt alsdann die Schleimhaut und zieht ventral von dem *M. petrohyoideus posterior I* zur *V. jugularis externa*.

In die *V. pharyngea* mündet auch eine von hinten her, aus der Schleimhaut des Rachens und Oesophagus, kommende Vene ein. Ferner ergiessen sich die *Vv. laryngeae* in den venösen Plexus der Rachenschleimhaut, der, lateral vom Kehlkopf gelegen, ebenfalls mit der *V. pharyngea* in Verbindung steht.

Dass am hinteren Rande des *M. submaxillaris* eine Verbindung der *V. mandibularis profunda* mit der *V. mandibularis interna* besteht, wurde schon erwähnt. Ebenso stehen die dichten Venen, die sich medial vom Kiefergelenk finden, mit der *V. sublingualis lateralis* (s. *V. lingualis*) in Verbindung.

2. Vena anonyma.

2. Vena anonyma.

Die *V. anonyma* entsteht aus dem Zusammenfluss der *V. jugularis interna* und der *V. subscapularis*. Die Vereinigung beider Venen erfolgt aussen von dem *Recessus pulmonalis* der Leibeshöhle, etwa in gleichem Niveau wie die Theilung der *A. pulmo-cutanea* in die *A. pulmonalis* und die *A. cutanea magna*, aber lateral von der Arterie. Der Stamm der *V. anonyma* ist somit nur kurz, er verläuft ventral-medialwärts gegen die vordere laterale Ecke des Pericardialsackes hin, wo er in die *V. cava anterior* einmündet (Fig. 118).

a) ***V. jugularis interna*** (Fig. 118).

a) V. jugularis interna.

Die *V. jugularis interna* beginnt als weites Gefäss ventral von dem *Foramen Trigemini* (am *os prooticum*), wo sie lateral von dem Ganglion *prooticum commune* aus dem Zusammenfluss einer kräftigen

Fig. 118.

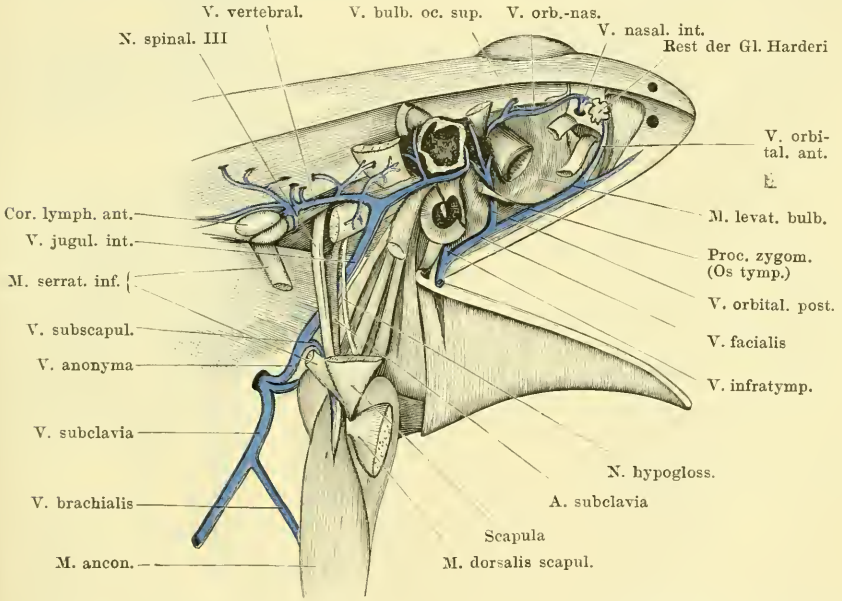

V. jugularis interna und orbitale Wurzeln der V. facialis. Suprascapula und oberer Theil der Scapula nebst den dorsalen Schultergürtelmuskeln entfernt. Ferner sind die vordere Hälfte des Annulus tympanicus, sowie die Crista parotica nebst dem oberen Theil des Os tympanicum fortgenommen; die Ohrkapsel ist eröffnet und von der Dorsalseite her zum grossen Theil abgetragen. Kaumuskeln und Bulbus oculi sind ebenfalls entfernt. Die V. facialis ist an der Stelle ihres Uebertrittes in die Haut durchgeschnitten.

intracranialen Vene mit der *V. ophthalmica* und der *V. orbito-nasalis* entsteht. Von hier aus umzieht sie im Bogen, dem Verlaufe des *R. hyomandibularis* des Facialis folgend, den vorderen und seitlichen Umfang der Ohrkapsel. Sie läuft also, dorsal von dem genannten

Nerven, am vorderen Umfange des Prooticum lateralwärts und wendet sich dann an den seitlichen Umfang rückwärts. Dabei ist sie dem ventralen Umfange der *Crista parotica* eng angeschmiegt, tritt durch die Lücke zwischen dieser und dem *Processus basalis* des Quadratum hindurch und dann über die Dorsalwand der Paukenhöhle und die Ohrcolumella hinweg. Weiterhin überschreitet sie den *N. glossopharyngeus* und *N. vagus* und gelangt dann, medial an den Ursprüngen der *Mm. petrohyoidei* und des *M. trapezius* vorbei, an den lateralen Umfang des *M. levator scapulae inferior*. Hier nimmt sie die von hinten kommende *V. vertebralis* auf, biegt ventralwärts um und steigt am hinteren Rande des *M. petrohyoideus posterior III* herab, um in die *V. anonyma* einzumünden. Auf diesem Wege liegt sie oberflächlicher als die *Arteria cutanea* und auch oberflächlicher als der *N. vagus*, aber medial von dem *N. hypoglossus* (*N. spinalis II*) und dem *N. spinalis III*.

Nach der Nomenclatur, die Salzer für das Meerschweinchen eingeführt hat, und die auch Grosser und Brezina für die Reptilien gebrauchen, wäre der Abschnitt der *V. jugularis interna* von dem *Foramen Trigemini* an bis etwa zur Einmündung der *V. vertebralis* als *V. capitis lateralis* zu bezeichnen.

Aeste der *V. jugularis interna*.

Die *V. jugularis interna* nimmt Blut aus dem Centralnervensystem, dem Auge und sonstigen Organen der Orbita, der Paukenhöhle, einer Anzahl von Muskeln, aber auch die Hauptmenge des Blutes der Schleimhaut des Mundhöhlendaches auf. Da diese Schleimhaut, wie es scheint, zu den respirirenden Organen gezählt werden muss, so folgt daraus, dass die Vermischung des durch die bucco-pharyngeale Athmung arterialisirten Blutes mit venösem Körperblut nicht erst und nicht allein durch den Zusammenfluss der *V. cutanea magna* mit der *V. brachialis* erfolgt (s. *V. cutanea magna*).

1. Venen des Centralnervensystems und seiner Hüllen.

1. Venen des Centralnervensystems und seiner Hüllen.

Die Venen des Centralnervensystems sammeln sich in einem starken Hauptstamme, der bereits im caudalen Abschnitte des Wirbelcanals seinen Anfang nimmt und von hier sich in die Schädelhöhle hinein fortsetzt, um diese durch das *Foramen Trigemini* zu verlassen. Er stellt den Hauptzufluss und eigentlichen Anfang der *V. jugularis interna* dar. Die Lage dieser Hauptbahn ist interdural und zudem geknüpft an die Ausbreitung des *Saccus endolymphaticus*, von dessen einzelnen Abschnitten zahlreiche Venen in das Hauptgefäss treten. Die einzelnen Kalksäckchen werden von einem engen, feinen Netzwerk

von Venen geradezu umsponnen. An den Kalksäckchen der Spinalganglien steht dieses Venennetz in Verbindung mit den Wurzeln anderer Venen (*V. dorso-lumbalis*, *V. vertebralis*). Die Hauptmasse des Blutes geht aber zweifellos in die *V. jugularis interna* und erreicht diese, wie gesagt, durch das *Foramen Trigemini*. Daneben scheinen noch Verbindungen der intracranialen Venen mit der *V. occipitalis* (Zufluss der *V. jugularis interna*) durch das *Foramen jugulare* und durch die cranio-vertebrale Membran zu bestehen (s. *V. occipitalis*).

Fig. 119.

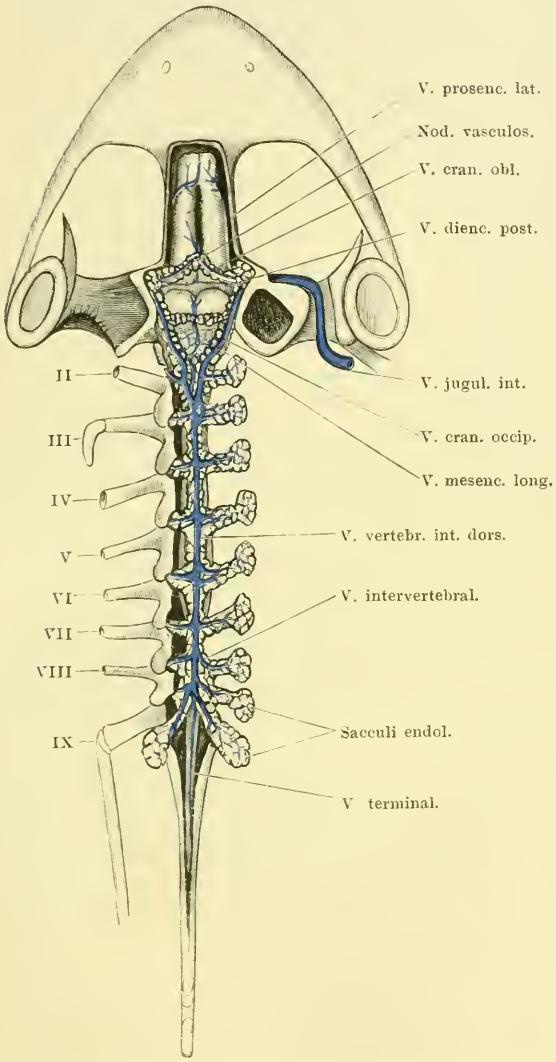

Venen des Wirbelcanals und der Schädelhöhle von der Dorsalseite. Rechterseits sind die Wirbelhälften ganz entfernt und die Kalksäckchen der Spinalganglien dargestellt.

a) *V. vertebralis interna dorsalis.* (*V. spinalis superior* resp. *posterior*, Ecker.)

Die *V. vertebralis interna dorsalis* verläuft in longitudinaler Richtung, dorsal vom Rückenmark, im Wirbelcanal. Die Vene wird von den *Partes spinales* beider *Sacci endolymphatici* begleitet und liegt, wie diese, im Interduralraume. Innerhalb dieses Raumes trennt sie, genau in der Medianlinie gelagert, die beiderseitigen *Sacci endolymphatici* von einander und ist daher meistens sowohl von der Dorsal-, wie von der Ventralfläche aus (nach Entfernung des Rückenmarkes) zwischen den weissen Massen beider Kalksack-Züge leicht zu erkennen. Bei sehr reichlicher Anfüllung der dünnhäutigen Säcke mit Kalkmassen kann die

Vene aber auch so von jenen umhüllt sein, dass sie, namentlich von der Dorsalseite her, nicht ohne Weiteres sichtbar ist, und die sich eng berührenden *Partes spinales endolymphatici* wie ein einheitlicher Tractus erscheinen. Hinten beginnt die Vene da, wo die beiden Kalksäcke auseinanderweichen (s. S. 126), also in wechselnder Höhe im Gebiete des achten oder neunten Wirbels. Hier entsteht sie durch den Zusammenfluss zweier Venen, die von den spinalen Kalksäckchen der beiden zehnten Spinalnerven kommen. Vorn, hinter der caudalen Ecke der *Tela chorioidea ventriculi IV* (im Bereiche des zweiten Wirbels), theilt sich die Vene und setzt sich in die beiden *Vv. craniales occipitales* fort.

Auf ihrem ganzen Verlaufe zeigt die Vene innige Beziehungen zu den Kalksäcken, zwischen denen sie liegt. Entsprechend einem jeden *Processus transversus* derselben (s. S. 126) nimmt auch die Vene einen Seitenast, *V. intervertebralis*, auf, die das Blut aus dem Venennetz an den verschiedenen Theilen des Kalksackes sammelt. In die Venen der spinalen Kalksäckchen (an den *Ganglia spinalia*) münden auch die eigentlichen Venen des Rückenmarkes, *Vv. spinales*, ein, die segmental angeordnet sind und mit den Spinalnerven vom Rückenmark aus lateralwärts treten. Da, wo die *V. vertebralis interna dorsalis* aus dem Zusammenfluss beider *Vv. intervertebrales* X entsteht, mündet in sie oder in eine der beiden Ursprungsvenen noch eine dünne *V. terminalis* ein, die von der Dorsalfläche des *Filum terminale* kommt.

Nicht überall ist das Verhalten der *Vv. interrertebrales* ein ganz regelmässiges: häufig münden statt eines kräftigen Seitenastes mehrere feine Zweigchen in die Hauptvene ein; gelegentlich sondert sich auch streckenweise von der *V. vertebralis interna dorsalis* ein feines Längsstämmchen ab, das der Hauptvene parallel verläuft und sich bald wieder mit ihr vereinigt, nachdem es einen oder mehrere Queräste aufgenommen hat. So kann es zur Ausbildung von Anastomosenketten kommen, die die Hauptvene begleiten, doch pflegt diese daneben noch als continuirliches starkes Gefäss zu bestehen.

Mit dem Venennetz am Kalksäckchen des zweiten Spinalnerven steht auch die *V. vertebralis* in Verbindung, während aus den Kalksäckchen der übrigen Spinalnerven Wurzeln der *V. dorso-lumbalis* kommen. Es kann somit auch Blut des Rückenmarkes in die *V. dorso-lumbalis* und damit in den Nierenpfortader-Kreislauf übergeführt werden.

Zur Nomenclatur. Die Ecker'sche Bezeichnung: *V. spinalis superior* scheint mir darum unzweckmässig, weil die Vene nicht am Rückenmark selbst, sondern im *Spatium interdurale* verläuft. Bei Gruby führt die Vene den Namen: *Sinus veineux rachidien*, und ist im Ganzen richtig geschildert und abgebildet; die enge Nachbarschaft zu den Kalksäcken wird aber weder von Gruby, noch von Ecker erwähnt. Diese Beziehung ist wohl zuerst von Coggi, der die Vene als: „*Seno venoso*" bezeichnet, erkannt worden.

b) *V. cranialis occipitalis.*

Hinter der *Tela chorioidea* des Myelencephalon theilt sich die *V. vertebralis interna dorsalis* in zwei kräftige Venen: die *Vv. craniales occipitales*. Diese verlaufen divergirend längs der Seitenränder der *Tela chorioidea* nach vorn, zugleich in enger Nachbarschaft der *Partes spinales* der *Sacci endolymphatici* und, wie diese, nach wie vor interdural. So zieht eine jede Vene am lateralen Umfange des Mittelhirnes vorbei und wendet sich dann am medial-vorderen Umfange des *Os prooticum* mit dem Stammtheil des *Saccus endolymphaticus* ventralwärts. Dieses letzte Endstück kann bezeichnet werden als

c) *V. cranialis prootica.*

Die Vene steigt am *Os prooticum* zu dem in diesem gelegenen Foramen herab, durch das der Trigeminus und der Facialis die Schädelhöhle verlassen. Hart dem Knochen anliegend gelangt sie zu dem genannten Foramen und wird, aus demselben dicht hinter dem *R. maxillo-mandibularis* des Trigeminus austretend, zur *V. jugularis interna.* — Die beiden Abschnitte der cranialen Venenbahn, die als *V. cranialis occipitalis* und *V. cranialis prootica* bezeichnet wurden, nehmen auf ihrem Verlaufe eine Anzahl von Aesten auf.

In die *V. cranialis occipitalis* münden ein:

α) *Vv. chorioideae posteriores* von der *Tela chorioidea* des Myelencephalon. Sie verlassen die Tela an deren Seitenrande und dringen direct in die hier vorbeiziehende craniale Vene ein. Ein besonderer starker Ast pflegt meist von der hinteren Ecke der Tela zu kommen und in die rechte occipitale Cranialvene einzumünden.

Mit dem vorderen Rande der *Tela chorioidea* hängt noch zusammen eine *V. longitudinalis mesencephali.* Diese kommt von der Dorsalfläche des Mittelhirnes, verläuft hier median zwischen beiden *Lobi optici* nach rückwärts und in die *Tela chorioidea.* Dabei zieht sie unter dem quer vor dem Cerebellum gelagerten Abschnitt des Kalksackes (*Proc. ascendens posterior*, s. S. 126), sowie über die dorsale Kante des Cerebellum hinweg.

β) *Rr. sacculares* von den Wandungen des *Saccus endolymphaticus.* Solche kommen auch von dem eben erwähnten queren *Proc. ascendens posterior.*

γ) *R. postoccipitalis*, ein dünner Ast, der in Begleitung eines kurzen Kalksack-Zipfels an der Innenwand des *Occipitale laterale* abwärts steigt, die Membran zwischen Schädel und erstem Wirbel durchbohrt und dann, wie es scheint, in die *V. occipitalis* geht. Letzteres konnte ich nicht mit Sicherheit feststellen.

δ) Zwei *Vv. basales myelencephali* steigen am lateralen Umfange der *Medulla oblongata* von deren Basis aus in der Gefässhaut zur *V. cranialis occipitalis* empor.

ε) Wie es scheint, besteht auch eine dünne Verbindung der *V. cranialis occipitalis* mit den Venen am *Ganglion jugulare N. vagi*, von wo aus dann eine kräftige Vene zur *V. occipitalis* zieht. Ganz klar geworden bin ich indessen über diesen Punkt nicht.

In die *V. cranialis prootica* münden ein:

α) *V. cranialis obliqua.* Diese kräftige Vene verläuft, zusammen mit der *Pars ascendens anterior* des *Saccus endolymphaticus*, von der Kuppel des *Nodus vasculosus* (S. 70) aus in schräg nach aussen und etwas nach hinten absteigender Richtung. Wie alle Venen, die Theilen des *Saccus endolymphaticus* folgen, ist auch diese Vene interdural gelagert; sie liegt zuerst an der Schädeldecke, dann an der Schädelseitenwand und mündet zwischen den Theilen des Stamm-Abschnittes des *Saccus endolymphaticus* ziemlich nahe der Schädelbasis in die craniale Hauptvene ein. Sie nimmt nicht nur Aeste aus den Kalksäcken, sondern vor Allem das Blut aus dem *Nodus vasculosus* auf. In diesen münden ein: die Venen des *Plexus chorioideus inferior* und des *Plexus*

chorioideus medius des Zwischenhirnes, sowie eine *V. longitudinalis prosencephali*, die aus der *Fissura sagittalis* zwischen beiden Hemisphären hervorkommt.

β) *V. prosencephali lateralis* [*Veine (Sinus) latérale du cerveau*, Gruby; laterale Vorderhirnvene, Rex]. Die laterale Vorderhirnvene ist das Hauptgefäss, welches das Blut vom gesammten Vorderhirn ableitet. Die Vene beginnt in der Gefässhaut auf dem *Lobus olfactorius* und verläuft auf dem lateralen Umfange der Hemisphäre rückwärts, von dieser Zweige aufnehmend. Hinter der Hemisphäre nimmt sie auch noch Aestchen vom Zwischenhirn auf. Der Stamm der Vene verlässt den lateralen Umfang des *Polus occipitalis* und tritt lateralwärts durch das neurale Durablatt zum Stammtheil des *Saccus endolymphaticus*. Hier steht sie mit der *V. cranialis prootica* in Verbindung.

γ) *V. diencephali posterior*. Einige Male sah ich eine dünne Vene von der Oberfläche des Zwischenhirnes dicht vor dem *Lobus opticus* lateralwärts zum Stammtheil des *Saccus endolymphaticus* treten. Die beiderseitigen Venen vereinigten sich in der Mittellinie zu einer kurzen *V. longitudinalis diencephali*. Auch Gruby bildet dieses Gefäss ab.

δ) An der lateralen Wand der vorderen Schädelhöhlen-Hälfte verläuft eine Duralvene in longitudinaler Richtung von vorn nach hinten, die ebenfalls mit den Venen am Stammtheil des *Saccus endolymphaticus* in Verbindung tritt.

ε) *Rr. sacculares*, vom Stammtheil des *Saccus endolymphaticus* und von dem absteigenden Fortsatz desselben, also auch aus der Gegend der *Hypophysis cerebri*.

Die Nomenclatur der Hirnvenen steht noch auf unsicherer Basis. Rex, der die Hirnvenen bei Amphibien beschrieben hat, hat die Nomenclatur wesentlich den Verhältnissen bei Urodelen angepasst, bei denen die Hauptabflussbahn des venösen Schädelhöhlen-Blutes durch das *Foramen jugulare* austritt, also schon intracraniell als „Jugularbahn" bezeichnet werden kann. Für das mit dem Trigeminus und Facialis austretende Gefäss der Anuren war das nicht möglich, und so mussten neue Namen geschaffen werden. Die venösen Hauptstämme wurden als *Vr. craniales* bezeichnet, um dadurch ihren Verlauf im *Spatium interdurale* anzudeuten. In diesem Punkte weicht meine Auffassung von der durch Rex vertretenen in gleicher Weise ab, wie in Betreff der Lage des *Saccus endolymphaticus* und seiner Theile: Rex hält den Raum, in dem sie liegen, für den Subduralraum, ich meinerseits fasse ihn als Interduralraum auf. Das Capitel: „Hirn- und Rückenmarksvenen" ist einer speciellen Neubearbeitung noch recht bedürftig.

2. V. orbito-nasalis.

2. *V. orbito-nasalis* (Fig. 118).

Die *V. orbito-nasalis* beginnt in der Nasenhöhle, entsprechend den Nasenästen der gleichnamigen Arterie. Durch das Foramen im *Os ethmoideum* tritt sie in die Orbita und zieht hier am lateralen Rande des *Os fronto-parietale* rückwärts. Diese Strecke der Vene wird von H. Virchow als *V. orbitalis medialis* bezeichnet; sie nimmt Venen von der Harder'schen Drüse auf, an der sie medial

vorbeizieht, und geht ausserdem in die *V. orbitalis anterior* über. Am oberen inneren Rande der Orbita zieht sie rückwärts bis an den *M. rectus oculi superior*, senkt sich hier herab, überschreitet den *N. opticus* und die ihn umgebenden Augenmuskeln und mündet im hinteren inneren Winkel der Orbita in die *V. jugularis interna* ein.

In die *V. orbito-nasalis* münden, ausser den schon genannten Zuflüssen, noch ein:

Vv. palpebrales superiores;

V. bulbi oculi superior (H. Virchow). Diese Vene entsteht mit zwei Wurzeln, einer nasalen (vorderen) und einer temporalen (hinteren), die sich erst nach dem Verlassen der Sclera vereinigen. Sie verläuft am Vorderrande des *M. rectus oculi superior* medialwärts zur *V. orbito-nasalis* (s. Auge).

3. *V. ophthalmica* (Fig. 120). 3. V. ophthalmica.

Die *V. ophthalmica* verlässt die Sclera am ventralen Umfange des Bulbus, etwas vor dem tiefsten Punkte des Aequators, bedeckt von dem Ansatze des *M. rectus inferior*. Die Austrittsstelle der *Vena ophthalmica* aus der Sclera liegt somit in beträchtlicher Entfernung

Fig. 120.

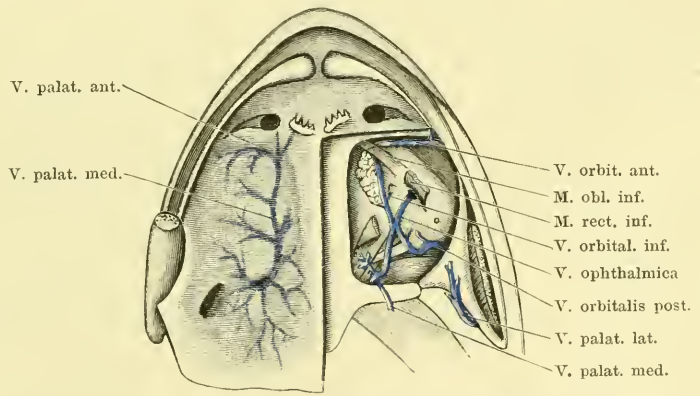

Venen des Mundhöhlendaches (auf der rechten Seite durch die Schleimhaut durchschimmernd), und Venen der Orbita (links). Der M. levator bulbi ist linkerseits entfernt und der M. rectus oculi inferior durchgeschnitten. Auf dem linken Bulbus oculi ist (hinter und etwas lateral von der Durchtrittsstelle der V. ophthalmica) die Eintrittsstelle der Arteria ophthalmica angegeben.

vor und medial von der Eintrittsstelle der *Arteria ophthalmica* (Fig. 120). Die Vene zieht, bedeckt vom *M. rectus inferior*, caudal- und etwas medialwärts, überschreitet die Ventralfläche des *M. rectus lateralis* und steigt dann, lateral von dem *M. retractor bulbi*, dorsalwärts, um in die *V. jugularis interna* einzumünden.

In kurzer Entfernung hinter der Austrittsstelle der Vene aus der Sclera mündet in sie von vorn innen her eine *V. orbitalis inferior* ein. Diese

verläuft längs des lateralen Randes der Harder'schen Drüse, ventral bedeckt von dem *M. levator bulbi*; vorn steht sie mit der *V. orbitalis anterior* in Verbindung.

In der Fortsetzung der Richtung dieser *V. orbitalis inferior* geht vom lateralen Umfange der *V. ophthalmica* die *V. orbitalis posterior* in caudallateraler Richtung aus (s. *V. cutanea magna*). Auf diese Weise kommt an dem Ventralumfange des Bulbus ein Venenkreuz zu Stande (s. Fig. 120), dessen einer Schenkel von der *V. ophthalmica*, der andere durch die *V. orbitalis inferior* und *V. orbitalis posterior* gebildet wird.

Im Auge entsteht die *V. ophthalmica* durch Vereinigung des „ventralen Venensternes" der Chorioidea mit der *V. hyaloidea*. Die Schilderung derselben wird beim Auge erfolgen.

4. *V. palatina medialis* (Fig. 120).

4. V. palatina medialis.

Die Schleimhaut des Mundhöhlendaches ist ausserordentlich reich vascularisirt. Die Venen, die sich aus dem Capillarnetz entwickeln, streben nach verschiedenen Richtungen hin: zu der hinter dem *Os palatinum* verlaufenden *V. palatina anterior*, die in die *V. orbitalis anterior* und durch diese in die *V. facialis* mündet; zu der *V. pharyngea*, die sich in den hinteren lateralen Bezirken der Schleimhaut, in der lateralen Umgebung des *Ostium tubae auditivae* entwickelt und in die *V. jugularis externa* mündet, und schliesslich und hauptsächlich zu der *V. palatina medialis*. Diese folgt im Wesentlichen der Verbreitung der *A. palatina*. Ein Hauptzufluss verläuft mit dem Stamm dieser Arterie in der Schleimhaut, von der Gegend der Harder'schen Drüse an, rückwärts, andere Zweige kommen von lateralwärts, von der Umgebung des *Ostium pharyngeum tubae auditivae* her, noch andere schliesslich wurzeln weiter hinten, in der dorsalen Wand des Rachens. Alle Aeste convergiren gegen die laterale Seite der Augenmuskeln hin, zu der Grube, in deren Bereich auch die *A. palatina* und der *N. palatinus* aus der Tiefe hervorkommen. Hier vereinigen sie sich zu der *V. palatina medialis*, die dorsalwärts dringt und in die *V. jugularis interna* einmündet. In Betreff der Qualität des Blutes, das die *V. palatina medialis* führt, siehe die Bemerkungen auf S. 388 u. 401.

5. *V. tympanica superior*, vom oberen Umfange der Paukenhöhle.

5. V. tymp. sup.

6. *Vv. musculares* vom *M. cucullaris* und *M. temporalis*.

6. Vv. musc. vom M. cucull. und M. temp.

7. *Vv. musculares* vom *M. depressor mandibulae*.

7. Vv. musc. vom M. depress. mand.

8. *V. occipitalis*.

8. V. occipitalis.

Die *V. occipitalis* entsteht zwischen den beiden *Mm. intertransversarii capitis* (*superior* und *inferior*) aus Aesten, die von den ge-

nannten Muskeln und der Innenfläche des *M. levator scapulae superior* kommen, und nimmt auch einen *R. jugularis proprius* auf, der von dem *Ganglion jugulare N. vagi* her kommt und in Begleitung des *N. vagus* verläuft (s. S. 391). Die *V. occipitalis* verläuft dann am vorderen Rande des *M. levator scapulae superior* lateralwärts und mündet in die *V. jugularis interna* ein. Auch die *V. postoccipitalis* scheint mit der *V. occipitalis* zusammenzuhängen (s. S. 391).

9. *V. vertebralis* (Ecker). Fig. 118. 9. V. vertebralis.

Als *V. vertebralis* wird beim Frosch ein kurzes Gefäss bezeichnet, das dadurch besonders bemerkenswerth ist, dass es mit dem vorderen Lymphherzen in Verbindung steht. Die Vene nimmt am vorderen Umfange des vorderen Lymphherzens ihren Anfang, also dorsal von dem Querfortsatze des dritten Wirbels. Eine dünne Fortsetzung der Vene ist noch am medialen Umfange des Lymphherzens rückwärts zu verfolgen: sie kommt vom *M. longissimus dorsi*. Da, wo das Lymphherz mit der Vene zusammenhängt, wird das Kaliber derselben erheblich kräftiger, und unter Aufnahme weiterer Aeste zieht sie nun über die Dorsalfläche des *Proc. transversus vertebrae III*, lateral vom *M. longissimus*, cranialwärts, bedeckt vom *M. serratus medius*, und dann über den dorsalen Rand des *M. levator scapulae inferior* hinweg auf die laterale Seite dieses Muskels. Hier mündet sie in die *V. jugularis interna* ein.

Die Zuflüsse zu der *V. vertebralis* kommen vor Allem aus den Streckmuskeln des Rückens und von dorsalen Muskeln des Schulterblattes. Eine dünne, vom *M. longissimus* kommende Vene, die vielleicht als eigentlicher Anfang der *V. vertebralis* zu gelten hat, zieht, wie erwähnt, am medialen Umfange des vorderen Lymphherzens von hinten nach vorn. (Sie ist in Fig. 118 nicht dargestellt.) Unmittelbar vor dem vorderen Lymphherzen mündet dann eine kräftige Vene ein, die von dem dorsalen Umfange des *M. longissimus* Zweige sammelt, aber auch vom *M. intertransversarius* zwischen zweitem und drittem Wirbel einen Ast erhält. Von dem *M. intertransversarius* kommt auch noch ein selbständiger Ast zur *V. vertebralis*. Um den lateralen Rand des *M. intertransversarius* schlingt sich ferner ein Ast aufsteigend herum, der an der Ventralfläche des genannten Muskels medialwärts bis zum Kalksäckchen des *N. spinalis III* verfolgbar ist. Diese Vene verläuft direct dorsal vom *N. spinalis III* und nimmt auch einen Zufluss von der Unterfläche des *M. levator scapulae inferior* auf, sowie einen sehr feinen Ast, der an der Ventralfläche des *M. intertransversarius capitis inferior* von der Gegend des *Ganglion jugulare* her kommt.

Von den dorsalen Muskeln des Schulterblattes (*M. serratus medius*, *M. serratus superior*, *M. rhomboideus posterior*, *M. rhomboideus anterior*, *M. levator scapulae superior*, *M. levator scapulae inferior*) kommende Venen sammeln sich in einigen kräftigen Stämmchen, die ebenfalls in die *V. vertebralis* einmünden.

In den Anfang der *V. vertebralis* münden schliesslich noch kleine Venen ein, die von der Oberfläche des vorderen Lymphherzens selbst kommen.

Joh. Müller hat zuerst die Thatsache beobachtet, dass mit der *V. vertebralis* (die von ihm aber nur beschrieben, nicht benannt wird) das vordere Lymphherz in Verbindung stehe, und dass demnach bei jeder Systole des Lymphherzens Lymphe in die Vene getrieben werde, die sich dadurch erweitere, während bei jeder Diastole des Lymphherzens die Vene collabire. Dass Gruby die Abhängigkeit von den Pulsationen des Lymphherzens nicht der *V. vertebralis*, sondern der *V. subscapularis* zuschreibt, muss auf einem Missverständniss beruhen: die *V. subscapularis* hat zu dem vorderen Lymphherzen keine directen Beziehungen. Ecker schildert (S. 93) richtig den Zusammenhang des Lymphherzens mit der *V. vertebralis*; an einer späteren Stelle (S. 114) steht aber auch fälschlich „*V. subscapularis*", und in die englische Uebersetzung von Haslam ist der Fehler übernommen (S. 261), wenn auch unmittelbar dahinter wieder richtig *V. vertebralis* steht.

10. V. petrohyoidea.

10. *V. petrohyoidea*, von den *Mm. petrohyoidei* kommend.

11. V. thoracica superior.

11. *V. thoracica superior*, aus dem Gebiet der gleichnamigen Arterie kommend.

b) V. subscapularis.

b) ***V. subscapularis.***

Die *V. subscapularis* ist das eine der beiden Gefässe, die das Blut von der vorderen Extremität zurückleiten. Die Anordnung des Venensystems an der vorderen Extremität des Frosches weicht von der des Arteriensystems in einem wichtigen Punkte ab. Im Arteriensystem ist es ein Stammgefäss, die *A. subclavia*, die das Blut zur vorderen Extremität führt und es am Oberarme zwei getrennten Bahnen übergiebt, von denen die eine durch die *A. brachialis* und ihre Fortsetzung, die *A. interossea*, die andere durch die *A. profunda brachii* und die sie fortsetzende *A. radialis* gebildet wird. Peripher, an der Hand, vereinen sich dann die beiden Bahnen. In der Anordnung des Venensystems sind die beiden Bahnen ebenfalls vorhanden, sie bleiben aber auch am Oberarme noch völlig getrennt von einander und münden durch besondere Venen in die grossen Hauptstämme des Venensystems ein: die durch die *V. interossea* und *V. brachialis* gebildete, dem medialen Rande der Extremität folgende Bahn vereinigt sich mit der *V. cutanea magna* zur *V. subclavia*; die als *V. radialis* beginnende *V. profunda brachii* setzt sich als *V. subscapularis* selbstständig bis zur *V. anonyma* fort. Eine weitere Besonderheit der medialen, durch die *V. brachialis* gebildeten Bahn ist ferner die kräftige Ausbildung einer oberflächlichen Vene an der Hand und am Vorderarme, die sogar gegenüber der tiefgelegenen *V. interossea* das Uebergewicht erlangt (s. *V. brachialis*).

Es ist hier darauf hinzuweisen, dass die *V. subscapularis* vom Arme bis zur *V. anonyma* dem Verlaufe der *A. subclavia* und des gleichnamigen Nerven folgt, dass somit, wie es wenigstens scheint, mit grösserem Rechte die Bezeichnungen *V. subscapularis* und *V. subclavia* umzukehren wären.

Wurzeln und Verlauf der *V. subscapularis* (Fig. 121).

Der auf dem *Dorsum manus* liegende *Arcus venosus* (siehe *V. brachialis*) wird durch zwei Venen an den Vorderarm fortgesetzt. Die aus seiner ulnaren Hälfte hervorgehende ist die *V. radialis*. Diese zieht, anfangs in Begleitung der *A. radialis* und bedeckt vom *M. extensor digitorum communis*, über die Oberfläche des langen (vom

Fig. 121.

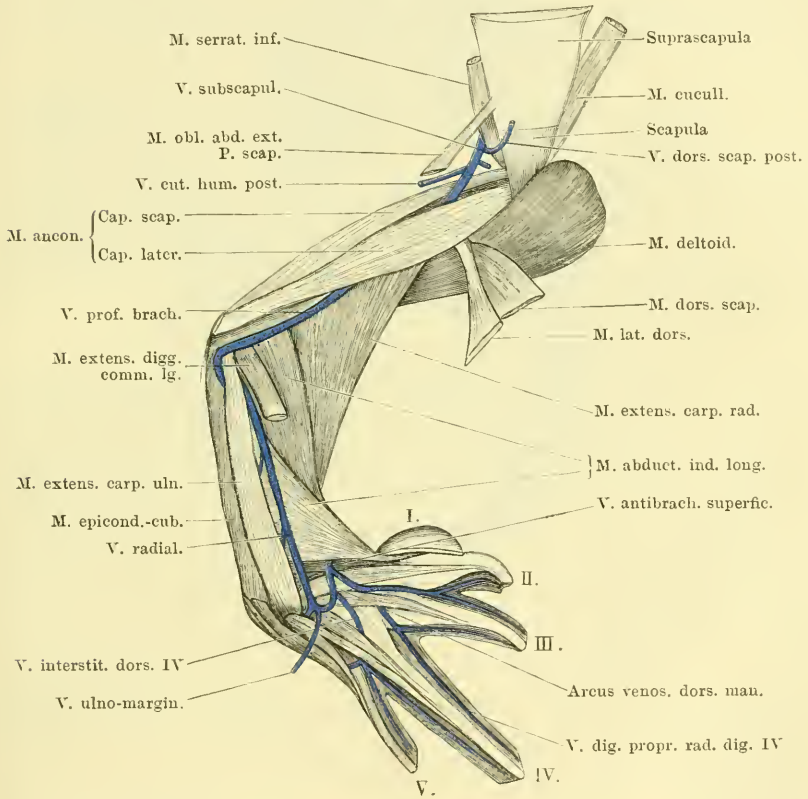

Arcus venosus des Handrückens, V. radialis, V. profunda brachii und V. subscapularis. Der M. extensor digg. communis longus ist unterhalb seines Ursprunges abgeschnitten.

Ulnare kommenden) Bauches des *M. extensor brevis superficialis dig. II* hinweg, alsdann über den *M. abductor indicis longus*, und durchbohrt unterhalb des Ellenbogengelenkes den Ursprung des *M. extensor carpi ulnaris*, oder tritt zwischen dem *M. extensor carpi ulnaris* und dem

M. epicondylo-cubitalis hindurch. So gelangt sie in oberflächlichere Lage, zieht unterhalb des Gelenkes oberflächlich über die lateralen Muskeln des Vorderarmes hinweg und wird dann zur *V. profunda brachii*. Als solche zieht sie in Begleitung der *A. profunda brachii* am Oberarme proximalwärts, aussen vom *Caput superius* des *M. extensor carpi radialis* liegend, tritt dann unter dem *Caput laterale* des *M. anconaeus* hindurch und kommt zwischen diesem und dem *Caput longum* desselben Muskels, unterhalb des Ansatzes des *M. latissimus dorsi*, hervor. Von hier aus kann sie dann als *V. subscapularis* bezeichnet werden. Als solche tritt sie am hinteren Rande des *M. serratus inferior*, am ventralen Rande der *Pars scapularis* des *M. obliquus abdominis externus*, medialwärts und mündet in die *V. anonyma* ein.

Die *V. radialis* nimmt Venen aus den lateralen Muskeln des Vorderarmes und der bedeckenden Haut, die *V. profunda brachii* vor Allem die Venen aus dem *M. anconaeus* auf. In die *V. subscapularis* münden eine *V. cutanea humeri posterior*, *V. dorsalis scapulae anterior*; ferner, innerhalb des von dem Schultergürtel umschlossenen „Thorax", *V. dorsalis scapulae posterior* (vom *M. latissimus dorsi* und *M. dorsalis scapulae*), *V. thoracico-abdominalis*. Letztere kommt von den Bauchmuskeln. Die Venen folgen den gleichnamigen Arterien in der Hauptsache.

3. V. subclavia.

3. Vena subclavia.

Die *V. subclavia* bildet sich aus der *V. cutanea magna* und der *V. brachialis*. Der Zusammenfluss beider erfolgt dorsal von dem hinteren Rande der *Portio sternalis* des *M. pectoralis*, ungefähr entsprechend der Mitte der Länge dieses Randes. Von hier aus verläuft die *V. subclavia* cranial- und etwas medialwärts, dorsal von den ventralen Schultergürtelmuskeln. Dabei gewinnt sie zugleich eine etwas tiefere Lage, entfernt sich von den Schultergürtelmuskeln und legt sich den Bauchmuskeln enger an. Sie überschreitet so die *Pars scapularis* des *M. obliquus abdominis externus* und liegt schliesslich der Aponeurose des *M. transversus* an, bevor sie in die *V. cava anterior* einmündet.

Aeste der *V. subclavia*.

In den Stamm der *V. subclavia* münden ein:

V. coraco-clavicularis. Tritt in Begleitung der gleichnamigen Arterie aus dem Foramen des ventralen Schultergürtelabschnittes zwischen Clavicula und Coracoid hervor. Nimmt Aeste aus den ventralen Schultergürtelmuskeln auf.

V. epigastrica anterior. Steigt am lateralen Rande des *M. rectus subperitoneal* cranialwärts, nimmt Aeste aus dem *M. rectus*, sowie aus den breiten

Bauchmuskeln auf, durchbohrt dann vor dem vorderen Rande des *M. obliquus externus* die Aponeurose des *M. transversus* und mündet in die *V. subclavia* ein.

a) *V. cutanea magna.* (*Veine musculo-cutanée*, Gruby.) a) V. cutanea magna.

Die *V. cutanea magna* beginnt am Kopfe als *V. facialis.* Diese nimmt ihren Anfang vorn an der Schnauzenspitze und in der Umgebung der *Apertura nasalis externa* als *V. nasalis externa*, und

Fig. 122.

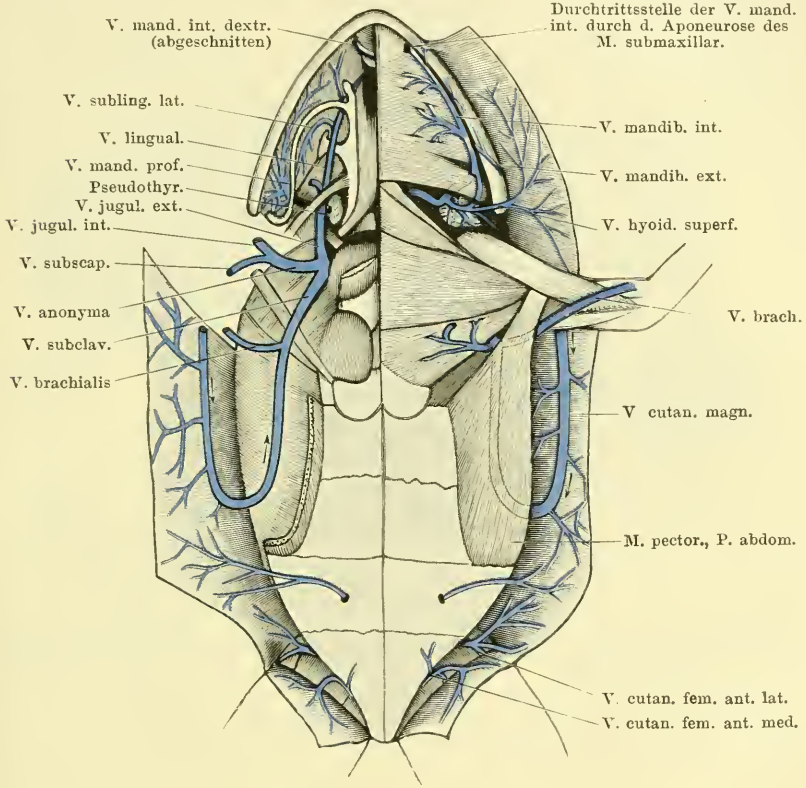

Wurzeln der V. cava anterior; speciell der V. jugularis externa und V. cutanea magna. Rechterseits sind der M. submaxillaris, die Mm. geniohyoideus und sternohyoideus, sowie der grösste Theil des Schultergürtels entfernt. Die Portio abdominalis des rechten M. pectoralis ist nahe ihrem Ursprunge abgeschnitten. Auf der rechten Seite ist die V. mandibularis interna kurz vor ihrem Zusammenflusse mit der V. lingualis abgeschnitten.

durch die Verbindung dieser mit der *V. orbitalis anterior* wird der Stamm der *Vena facialis* gebildet. Derselbe läuft in Begleitung der *A. infraorbitalis* am unteren Umfange der Orbita, dorsal von dem *Os maxillare*, rückwärts, bedeckt von der *Fascia temporalis.* Die Vene liegt dabei ventral von der *Arteria infraorbitalis.* In Begleitung

der *A. temporalis* zieht die *V. facialis* alsdann über die Aussenfläche des *M. masseter major* hinweg und gelangt so an den unteren Umfang des *Annulus tympanicus*. Ungefähr dem tiefsten Punkte desselben entsprechend, vor der kurzen Portion des *M. depressor mandibulae*, durchbohrt die *V. facialis* die Fascie und geht an die Haut. Von hier aus kann sie als *V. cutanea magna* bezeichnet werden. Als solche verläuft sie in der Haut im Gebiete des *Saccus lympha-*

Fig. 123.

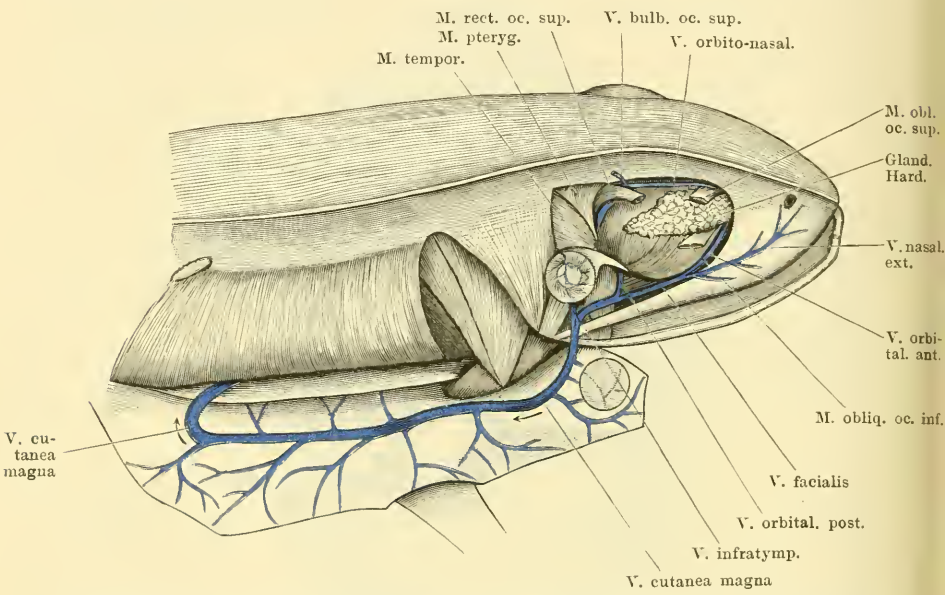

V. cutanea magna von der Seite. Der Bulbus oculi ist entfernt, die Rumpfhaut von der Mittellinie des Rückens an nach aussen heruntergeschlagen. Das Septum abdominale ist entfernt und dadurch der laterale Rand der P. abdominalis des M. pectoralis freigelegt.

ticus lateralis rückwärts, dorsal von der Wurzel der vorderen Extremität hinweg, und findet sich hier in Begleitung des *R. lateralis* der *Arteria cutanea magna*. Bei *Rana esculenta* zieht sie so in der Haut des Rumpfes caudalwärts, bis fast in die Höhe der zweiten (vom Becken aus gerechnet) Inscription des *M. rectus*. Hier biegt die Vene in einem caudalwärts convexen Bogen medialwärts um und tritt innerhalb des *Septum abdominale* (s. Lymphsäcke) auf die Dorsalfläche der *Portio abdominalis* des *M. pectoralis*. Dieser eng angeschmiegt, zieht sie cranialwärts und vereinigt sich am Hinterrande der *Portio sternalis* des *M. pectoralis* mit der *V. brachialis* zur *V. subclavia*.

Bei *Rana fusca* läuft die Vene nicht so weit in der Rumpfhaut caudalwärts, sondern biegt viel weiter vorn medialwärts auf den *M. pectoralis* um.

Die *V. cutanea magna* nimmt zwar vor allen Dingen das Blut des respiratorischen Haut- und Mundschleimhautkreislaufes auf, erhält aber ausserdem noch Blut von Organen, die zweifellos nicht respiriren (Muskeln). (Andererseits wird ein Theil des Blutes der Munddachschleimhaut, der doch respiratorische Functionen zugeschrieben werden, durch die *V. palatina medialis*, wie erwähnt, der *V. jugularis interna* zugeführt.)

Aeste der V. facialis.

α) *V. nasalis externa.* (*V. nasalis* H. Virchow.)

Die *V. nasalis externa* entsteht in der Umgebung des äusseren Nasenloches mit zwei Aesten: einem, der unterhalb des Nasenloches, und einem zweiten, der hinter demselben verläuft. Beide entstehen und verlaufen in der Haut. Der untere Ast sammelt Venen von der Schnauzenspitze und der Haut, die den vordersten Theil des Oberkiefers bedeckt, der hintere Ast solche vom hinteren Umfange der *Apertura nasalis externa*, vom oberen Lide und der Stirnhaut. Der Stamm der *V. nasalis* beginnt auch in der Haut, dringt aber dann unter die Fascie und zieht in Begleitung der *A. infraorbitalis* dorsal vom *Os maxillare* rückwärts. Am ventralen Umfange der Orbita, in kurzer Entfernung hinter dem vorderen Winkel, vereinigt er sich mit der *V. orbitalis anterior* zur *V. facialis*.

β) *V. orbitalis anterior.* (H. Virchow. *V. ophthalmica anterior* Ecker.)

Eine sehr kräftige Vene, die aus dem vorderen inneren Winkel der Orbita kommt und an der Vorderwand der letzteren dorsal vom *M. levator bulbi* lateralwärts zur *V. facialis* zieht. Ihre Hauptzuflüsse kommen von der *Glandula Harderi*. Im inneren vorderen Winkel der Orbita, zwischen der Wand derselben und der Harder'schen Drüse, steht die Vene mit der *V. orbito-nasalis* in Verbindung. Ausserdem besteht hier noch eine Verbindung mit der *V. ophthalmica* durch die *V. orbitalis inferior* (s. *V. ophthalmica*). In die *V. orbitalis anterior* mündet noch eine *V. palatina anterior* ein. Diese zieht, der Schleimhaut des Mundhöhlendaches hinter dem *Os palatinum* eng angeheftet, in querer Richtung, also parallel dem Gaumenbeine, von innen nach aussen. Sie begleitet den *R. communicans cum A. maxillari superiore* der *A. palatina* (S. 296). Innen steht sie mit der *V. palatina medialis* (s. *V. jugularis interna*) in Verbindung. Sie nimmt Schleimhautvenen aus dem Mundhöhlendache auf, sowie solche aus der „Gaumenleiste", die den *Proc. palatinus* des *Os maxillare* bedeckt. Lateral durchbohrt die *V. palatina lateralis* die Aponeurose des *M. levator bulbi*, um in die *V. orbitalis anterior* einzumünden.

γ) *Vv. cutaneae maxillares*, kommen von der den Oberkiefer bedeckenden Haut.

δ) *Vv. palpebrales inferiores et membranae nictitantis.*

ε) *V. orbitalis posterior* (Fig. 120).

Die *V. orbitalis posterior* kommt als ziemlich kräftiges Gefäss unter dem *Proc. zygomaticus* des *Os tympanicum* hervor, aus dem hinteren Theile der Orbita, und mündet ventral von dem genannten Processus in die *V. facialis* ein. Sie nimmt mit einem Ast ihren Anfang aus der *V. ophthalmica*, aus deren lateralem Umfange derselbe ziemlich genau da hervorgeht, wo medial die *V. orbitalis inferior* einmündet (s. *V. ophthalmica*). Dieser Anfangsast der *V. orbitalis posterior* liegt somit bedeckt von dem *M. rectus oculi inferior* und dorsal von dem *M. levator bulbi*. Die Vene zieht in lateral-caudaler Richtung am *Bulbus oculi* entlang, vor dem *M. pterygoideus* liegend, und gelangt mit diesem Muskel

durch die hintere äussere Lücke im *M. levator bulbi* und unter dem *Proc. zygomaticus* hindurch (also auch ventral von dem Theile des *M. levator bulbi*, der an diesem Fortsatze ansetzt) zur *V. facialis*. Sie nimmt noch Venen aus den Augenmuskeln auf, erhält aber besonders als kräftigsten Zufluss eine *V. temporalis*, die mit der gleichnamigen Arterie und dem *R. mandibularis* des Trigeminus von der Gegend hinter dem Auge herabsteigt. Sie sammelt Venen des oberen Lides und solche aus den Kaumuskeln. Die Einmündung der *V. temporalis* in die *V. orbitalis posterior* erfolgt, während die letztere durch die Lücke des *M. levator bulbi* hindurchtritt.

Bemerkung. H. Virchow schildert die *V. orbitalis posterior* etwas anders. Nach ihm beginnt sie im inneren hinteren Winkel der Orbita und steht hier mit der *V. jugularis interna* in Verbindung. In die *V. orbitalis posterior* mündet die *V. ophthalmica* ein. Virchow bezeichnet also als *V. ophthalmica* nur das kurze Gefäss von der Sclera bis zu dem Kreuzungspunkte der vier in Fig. 120 dargestellten Venen, und nimmt die beiden hinteren Schenkel des Kreuzes als die beiden Hälften einer Vene, der *V. orbitalis posterior*. Der Umstand, dass ich an frisch getödteten (nicht injicirten) Thieren die Anordnung der Venen im Princip immer in der dargestellten Weise finde, veranlasst mich, die Virchow'sche Schilderung zu modificiren und den hinteren inneren Schenkel des Kreuzes noch der *V. ophthalmica* zuzuzählen.

ζ) *V. mandibularis externa.*

Folgt in ihrem Verlaufe der gleichnamigen Arterie, ist aber nur ein sehr dünnes Gefäss.

η) *V. infratympanica.*

Diese kräftige Vene kommt am unteren Rande des *Annulus tympanicus* vor dem kurzen Bauche des *M. depressor mandibulae* aus der Tiefe hervor, um in die *V. facialis* einzumünden, unmittelbar bevor diese als *V. cutanea magna* an die Haut tritt. Die Zuflüsse der *V. infratympanica* kommen von der unteren Wand der Paukenhöhle, der unteren Hälfte des *Annulus tympanicus*, den *Mm. depressor mandibulae* und *masseter major* und *minor*, aber auch von der Mundschleimhaut. Besonders zu erwähnen ist eine kräftige *V. palatina lateralis*, die in der Schleimhaut des Mundhöhlendaches lateral vom *Ostium pharyngeum tubae auditivae* wurzelt und medial vom *Os pterygoideum* dorsalwärts zur *V. infratympanica* verläuft (Fig. 120).

Aeste der V. cutanea magna.

Nachdem die *V. cutanea magna* an die Haut getreten ist, nimmt sie noch auf:

Vv. cutaneae dorsi, die von der Haut des Rückens,

Vv. cutaneae pectoris et abdominis, die von der Haut der Brust und des Bauches kommen;

Vv. musculares pectorales, die aus den verschiedenen Portionen des *M. pectoralis* sich sammeln. Eine besonders kräftige

V. pectoralis superficialis verzweigt sich auf der Oberfläche der *P. sternalis* des *M. pectoralis*, nimmt hier auch Venen des *M. cutaneus pectoris*, sowie eine Vene von der Brusthaut auf und dringt dann zwischen der *P. sternalis* und der *P. abdominalis* des *M. pectoralis* in die Tiefe (Fig. 122).

b) *V. brachialis.* b) V. brachialis.

Die *V. brachialis* folgt in ihrem Verlaufe und ihren Verästelungen im grossen Ganzen der gleichnamigen Arterie, bietet aber auch einige bemerkenswerthe Besonderheiten dar. Dazu gehört zunächst ihr Uebertritt vom Oberarm an den Stamm, der auf directerem Wege erfolgt, als ihn die Arterie einschlägt. Ferner wurde schon die Thatsache hervorgehoben, dass, während die *A. profunda brachii* sich erst am Oberarme von der *A. brachialis* trennt, die *Vena profunda brachii* als *V. subscapularis*, dem Verlaufe der *A. subclavia* folgend, selbstständig in die *V. anonyma* einmündet (s. *V. subscapularis*). Schliesslich ist ebenfalls schon kurz darauf hingedeutet, dass am Vorderarme

Fig. 124.

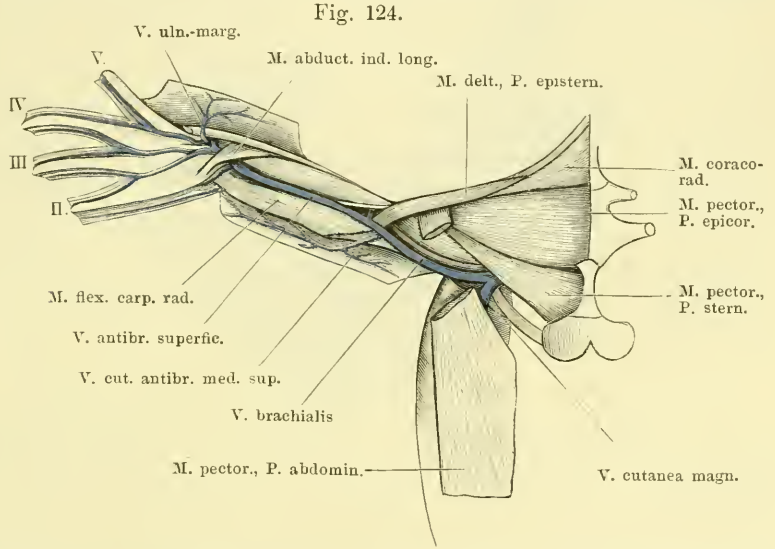

V. brachialis und V. superficialis antibrachii nebst den Hauptzuflüssen. Die Hand befindet sich in Pronationsstellung; der M. extensor digg. comm. longus, sowie die kurzen Muskeln des Handrückens sind entfernt.

zwar auch eine *V. interossea* in Begleitung der gleichnamigen Arterie vorhanden ist, daneben aber eine oberflächlicher gelegene Venenbahn, *V. superficialis antibrachii*, eine besondere Mächtigkeit erlangt. Sie ist es, die vor Allem das Blut aus dem starken *Arcus venosus dorsi manus* abführt, während die tief gelagerte *V. interossea* sich aus den Venen der Hohlhand sammelt. In der Ellenbogenbeuge kommen die oberflächliche und die tiefe Bahn zur Vereinigung.

a) Arcus venosus dorsi manus (Fig. 121 und 124). a) Arcus venosus dorsi manus.

Der Venenbogen des Handrückens liegt oberflächlich auf den proximalen Abschnitten der *Mm. extensores breves superficiales digi-*

torum, über die er vom Ulnar- zum Radialrande der Hand, distalwärts convex, hinwegzieht. Seine ulnare Hälfte, die vom *M. extensor digg. communis longus* bedeckt wird, setzt sich in die *V. radialis* fort, die freiliegende radiale Hälfte geht in die *V. superficialis antibrachii* über.

Die Zuflüsse zu dem Arcus kommen vom Dorsum, wie von der Vola der Hand. Am Ulnarrande der Hand, wo der Arcus seinen Anfang nimmt, münden in ihn ein: eine *V. ulno-marginalis*, die von der Haut am Ulnarrande der Hand und des fünften Fingers (*V. digitalis propria ulnaris dig. V*) kommt und zwischen dem *M. extensor digg. communis longus* und dem *M. extensor carpi ulnaris* in die Tiefe tritt; Venen von den Muskeln an der Streckseite des Vorderarmes (*M. extensor digg. communis longus* und *M. extensor carpi ulnaris*); schliesslich Venen von den kleinen Muskeln des vierten und fünften Fingers.

Vom Handrücken kommen drei *Vv. interstitiales* (*Vv. metacarpeae*) aus dem zweiten, dritten und vierten *Interstitium interdigitale*. Eine jede nimmt ihren Ursprung mit zwei *Vv. digitales propriae*, einer ulnaren und einer radialen, die von der Haut der einander zugekehrten Ränder je zweier Finger kommen. Die *V. interstitialis III* verläuft unter dem *M. extensor brevis superficialis dig. III* radialwärts und vereinigt sich mit der *V. interstitialis II*. Der so gebildete gemeinsame Stamm zieht über den langen Kopf des *M. extensor brevis superficialis dig. II* hinweg zu dem Arcus. — Die *V. interstitialis IV* mündet für sich gesondert ein. Sie verläuft auch erst eine Strecke weit unter dem *M. extensor brevis superficialis* des vierten Fingers hinweg radialwärts, ehe sie sich, am radialen Rande dieses Muskels, in den Arcus einsenkt. — An der gleichen Stelle ungefähr mündet auch noch eine *V. cutanea dorsi manus* in den *Arcus venosus* ein.

β) V. superficialis antibrachii.

β) *V. superficialis antibrachii.* (*V. radialis*, Ecker.)

Der radiale Schenkel des *Arcus venosus* des Handrückens setzt sich in die *V. superficialis antibrachii* fort. Diese läuft unter dem *M. abductor indicis longus* hindurch und zieht dann zwischen den lateralen und den medialen Muskeln des Vorderarmes in sehr oberflächlicher Lage proximalwärts. Sie liegt dabei neben der *A. cutanea antibrachii medialis inferior* und dem als *R. cutaneus antibrachii et manus lateralis* bezeichneten Nerven. In der Ellenbogengegend wird sie durch Vereinigung mit der *V. interossea* zur *V. brachialis*.

Gleich nachdem die *V. superficialis antibrachii* unter dem *M. abductor indicis longus* hindurch getreten ist, nimmt sie eine Vene auf, die vom radialen Rande des Daumenrudimentes und des zweiten Fingers kommt und oberflächlich über den Ansatz des *M. flexor carpi ulnaris* hinweg verläuft.

In kurzer Entfernung davon, etwas weiter proximalwärts, steht die *V. superficialis antibrachii* durch einen *R. communicans* mit der in der Tiefe verlaufenden *V. interossea* in Verbindung. Dieser *R. communicans* läuft über den Ansatz des *M. flexor antibrachii medialis* hinweg volarwärts, bedeckt von dem Ausatze des *M. flexor carpi radialis* und *M. flexor carpi ulnaris*. Er bildet mit der *V. volaris communis* zusammen den Anfang der *V. interossea*.

Am Vorderarme nimmt die *V. superficialis antibrachii* noch Haut- und Muskeläste auf.

Zur Nomenclatur. Ecker nennt die *V. superficialis antibrachii*: *V. radialis*. Dabei ist ihm aber das Gefäss unbekannt geblieben, das in Begleitung der auch von ihm als *A. radialis* bezeichneten Arterie verläuft. Wenn nun auch, wie beim Arteriensystem auseinandergesetzt, diese *A. radialis* ihren Namen wahrscheinlich mit Unrecht führt, so wird sie doch bisher allgemein so

Fig. 125.

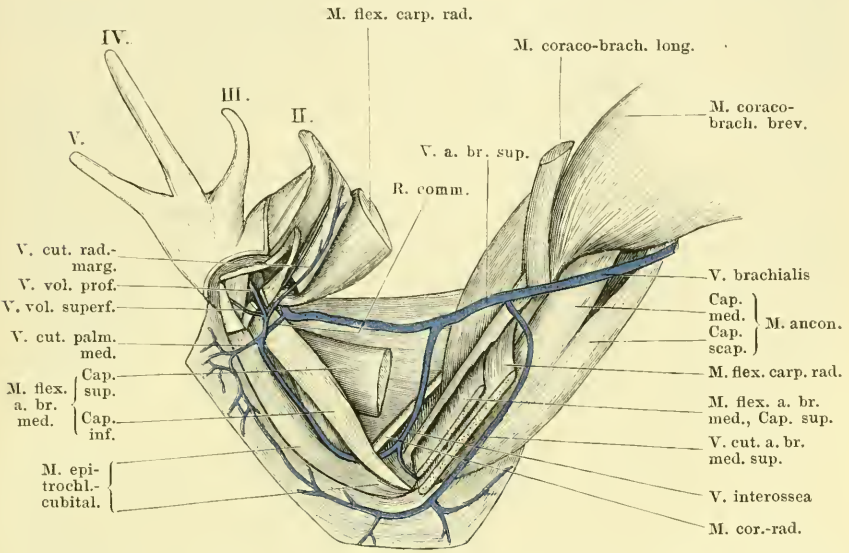

V. brachialis und ihre Wurzeln. Rechte Extremität von innen. Die Hand ist in Supinationsstellung gebracht. (Die Bezeichnung V. a. br. sup. = V. antibrachii superficialis ist nicht ganz richtig angebracht; sie hat erst Gültigkeit für die Vene distal von der Einmündung der V. interossea.)

bezeichnet, und daher muss wohl auch die begleitende Vene den gleichen Namen erhalten. Die „*V. radialis*“ Ecker's würde dann den Namen der Arterie erhalten können, mit der sie verläuft, also: *V. cutanea antibrachii medialis inferior*. Da sie indessen zu der Hauptvene des ganzen Vorderarmes ausgebildet ist, war eine kürzere Bezeichnung wünschenswerth. Der indifferente Name *V. superficialis antibrachii* ist vorläufig ein Nothbehelf, bis sich Genaueres über die morphologische Bedeutung des Gefässes angeben lässt.

γ) V. interossea. (= *V. ulnaris*, Ecker.) γ) V. interossea.

Die *V. interossea* entsteht durch Vereinigung des bereits geschilderten *R. communicans* vom *Arcus venosus dorsi manus*, der am Radialrande der Hand volarwärts tritt, mit der *V. volaris communis*. Letztere kommt von der *Vola manus* und bildet sich aus einer *V. volaris profunda* und einer *V. volaris superficialis*, die mit den gleichnamigen Arterien verlaufen. Der Zusammenfluss der beiden Hohlhandvenen findet statt am proximalen Rande des *M. abductor*

pollicis, auf dem Ansatze des *M. flexor antibrachii medialis*, unter dem *M. palmaris longus*. In die *V. volaris communis* mündet noch ein: eine *V. cutanea radio-marginalis*, die zwischen dem *M. palmaris longus* und dem *M. flexor carpi ulnaris* in die Tiefe tritt. Sie kommt vom Radialrand der Hand und des zweiten Fingers. Schliesslich mündet in den Anfang der *V. interossea* noch eine *V. cutanea palmaris media* ein, die von der Haut der *Palma manus* und des unteren Vorderarmabschnittes kommt und zwischen dem *M. palmaris longus* und dem *M. epitrochleo-cubitalis* in die Tiefe dringt.

Die *V. interossea* läuft in Begleitung der gleichnamigen Arterie proximalwärts, bedeckt vom *M. palmaris longus*, zwischen dem *M. epitrochleo-cubitalis* und dem *M. flexor antibrachii medialis*. Unterhalb des Ellenbogengelenkes tritt sie unter der Ursprungssehne des *Caput profundum* des *M. flexor antibrachii medialis* hindurch, dann unter dem oberflächlichen Kopfe desselben Muskels, und steigt nunmehr medial von der Sehne des *M. coraco-radialis* in der Ellenbogenbeuge aufwärts, um mit der *V. superficialis antibrachii* sich zu vereinen.

Sie nimmt auf ihrem Wege sehr viele Muskeläste auf.

δ) V. brachialis.

δ) *V. brachialis.*

Die aus der Vereinigung der *V. superficialis antibrachii* und der *V. interossea* gebildete, aber in der Hauptsache die Fortsetzung der *V. superficialis* darstellende *V. brachialis* schlägt sich über den Rand des *M. flexor carpi radialis* hinweg an den Oberarm und zieht nun in Begleitung der *A. brachialis* und des *N. brachialis longus inferior*, aber oberflächlicher gelagert als beide, proximalwärts. Während aber die Arterie und der Nerv unter dem *Caput longum* des *M. anconaeus* hindurchtreten, zieht die Vene vom Oberarm aus am hinteren Rande des *M. coraco-brachialis longus* medialwärts, dorsal über die Ansatzsehne der *P. abdominalis* des *M. pectoralis* hinweg, und mündet über dem caudalen Rande der *P. sternalis* des *M. pectoralis* mit der *V. cutanea magna* zusammen.

Von den Zuflüssen der *V. brachialis* ist besonders kräftig die *V. cutanea antibrachii medialis superior*, die von der Haut am medialen Umfange des Oberarmes und Unterarmes ihren Ursprung nimmt.

II. Gebiet der V. cava posterior.

II. Gebiet der *V. cava posterior.*

Uebersicht.

Die *V. cava posterior* sammelt das Blut aus dem Magen-Darm-Tractus (incl. der Darmdrüsen und der Milz), dem Herzen, dem ganzen

Urogenitaltractus incl. der Fettkörper, dem hinteren Theile der Rumpfwandungen und den hinteren Extremitäten. Die Venen, die das Blut der genannten Organe der *V. cava posterior* zuführen und somit deren directe Wurzeln darstellen, sind *Vv. genitales* (*ovaricae* resp. *spermaticae*), *Vv. renales revehentes* und *Vv. hepaticae*. Die Venen der Fettkörper können selbständig in die *V. cava posterior* oder in eine *V. genitalis* oder in die vorderste *V. renalis revehens* einmünden. Von diesen vier Kategorieen von Gefässen führen die *Vv. genitales* und *Vv. corporum adiposorum* Blut, das lediglich die Keimdrüsen und Fettkörper passirt hat; diese Venen schliessen sich also an das Capillargebiet an, in das die Arterien der genannten Organe übergehen. Anders die *Vv. hepaticae* und die *Vv. renales revehentes*. Wie schon in der Einleitung zum Venensystem angeführt wurde, bestehen beim Frosch zwei Pfortaderkreislaufgebiete, das der Leber und das der Niere. Diese beiden Organe erhalten nicht nur durch bestimmte Arterien Blut, sondern zu einem jeden treten auch noch *Venae advehentes*, d. h. Gefässe, deren Blut bereits ein Capillargebiet durchgemacht hat. In die Leber tritt das venöse Blut des Darmtractus (nebst Rectum und Blase), sowie Blut vom *Bulbus cordis*, von der Bauchwandung und theilweise das der hinteren Extremitäten; in die Nieren gelangt vor Allem der andere (grössere) Theil des Blutes der hinteren Extremitäten, sowie Blut aus der dorsalen Wandung der hinteren Rumpfhälfte, beim Weibchen auch noch das der Oviducte.

Das Blut aus den genannten Organen muss somit theils in der Leber, theils in der Niere nochmals ein Capillargebiet passiren, in das zugleich die eigenen Arterien der beiden Drüsen einmünden. Aus dem Capillargebiete der Leber führen dann die *Vv. hepaticae*, aus dem der Nieren die *Vv. renales revehentes* das Blut in die *V. cava posterior*.

Im Nachfolgenden sollen zunächst die *V. cava posterior* und ihre directen Wurzeln, und alsdann die beiden Pfortadersysteme, mit Ausnahme der Venen der hinteren Extremität, geschildert werden. Die Venen der hinteren Extremität bilden ein gut begrenztes Gebiet, das daher besonders zu betrachten ist.

A. Vena cava posterior und ihre directen Wurzeln (Fig. 126). A. V. cava posterior u. ihre directen Wurzeln.

Die *V. cava posterior* beginnt zwischen den beiden Nieren, nahe dem caudalen Ende derselben, und verläuft von hier aus in der

Mittellinie des Körpers, ventral von der Aorta, cranialwärts zur Leber. Hier tritt sie in den *Lobus descendens hepatis* (Klaatsch; = Hohlvenenfortsatz der Leber, Hochstetter) und durchsetzt diesen, sowie den *Lobus medius*, dessen kurze, zipfelförmige Verlängerung der *Lobus descendens* darstellt. Die dorsale Wand der Hohlvene liegt dabei gewöhnlich frei, so dass eigentlich nur von einer partiellen Einlagerung der Vene in die Dorsalfläche der Leber gesprochen werden kann. Am cranialen Rande des *Lobus medius* vereinigt sich die *V. cava posterior* mit den Lebervenen, gewinnt dadurch ausserordentlich an Kaliber (s. *Vv. hepaticae*) und läuft nun als sehr weites Gefäss noch eine Strecke weit ventral von dem Oesophagus cranialwärts durch einen Raum, den man als *Cavum hepato-pericardiacum* bezeichnen könnte, um dann in den *Sinus venosus* einzumünden. Schon auf ihrem Verlaufe durch das *Cavum hepato-pericardiacum* kommt die Ventralwand der Vene in Berührung mit der Dorsalwand des Pericardialsackes, doch bleiben beide Gebilde von einander getrennt durch den capillaren Spaltraum des *Sinus lymphaticus sternalis*, und werden nur durch bindegewebige Fäden unter einander verbunden. Erst das letzte Stück der *V. cava posterior*, kurz vor dem Uebergange in den *Sinus venosus*, wird, ebenso wie der *Sinus venosus* selbst, an seiner Ventralfläche vom Pericardium überzogen, blickt also in den Pericardialsack hinein (Fig. 76).

Die Entwickelung der *V. cava posterior*, ebenso wie die der *Vv. hepaticae revehentes*, wurde in der Einleitung zum Venensystem besprochen; die der *Vv. renales revehentes* kommt später zur Sprache.

Directe Wurzeln der *V. cava posterior.*

1. Vv. renales revehentes.

1. *Vv. renales revehentes.*

Von jeder Niere kommen fünf bis sechs *Vv. renales revehentes.* Die hinterste derselben, die die Niere in einiger Entfernung von ihrer hintersten Spitze verlässt, ist die stärkste. Indem die *V. cava posterior* nach vorn zwischen den Nieren verläuft, nimmt sie die übrigen schwächeren Venen derselben auf. Die *Vv. renales revehentes* bilden sich auf der ventralen, dem Leibesraum zugekehrten Fläche der Nieren und entstehen hier aus Gefässen, die unter einander zusammenhängen und eine Art oberflächlich gelagerten venösen Sinus formiren. Sie werden auf der Nierenoberfläche zum Theil durch die gelben Schläuche der Nebenniere verdeckt.

Wie Nussbaum zuerst nachgewiesen hat, münden innerhalb der Niere des erwachsenen Frosches (*R. esculenta* und *R. fusca*) die Nephrostomen in die Wurzeln der *V. cava posterior* ein. Die Nephrostomen bilden auf diese Weise ableitende Wege: von der als Lymphraum fungirenden Leibeshöhle in das Venensystem; s. Lymphsystem und Anatomie der Niere.

2. *Vv. genitales.*

2. Vv. genitales.

Die *Vv. genitales* sind in der Zahl von zwei bis vier als *Vv. spermaticae* beim Männchen, als *Vv. ovaricae* beim Weibchen vorhanden. Sie münden entweder direct in die *V. cava posterior* oder in *Vv. renales revehentes.* Die vor-

Fig. 126.

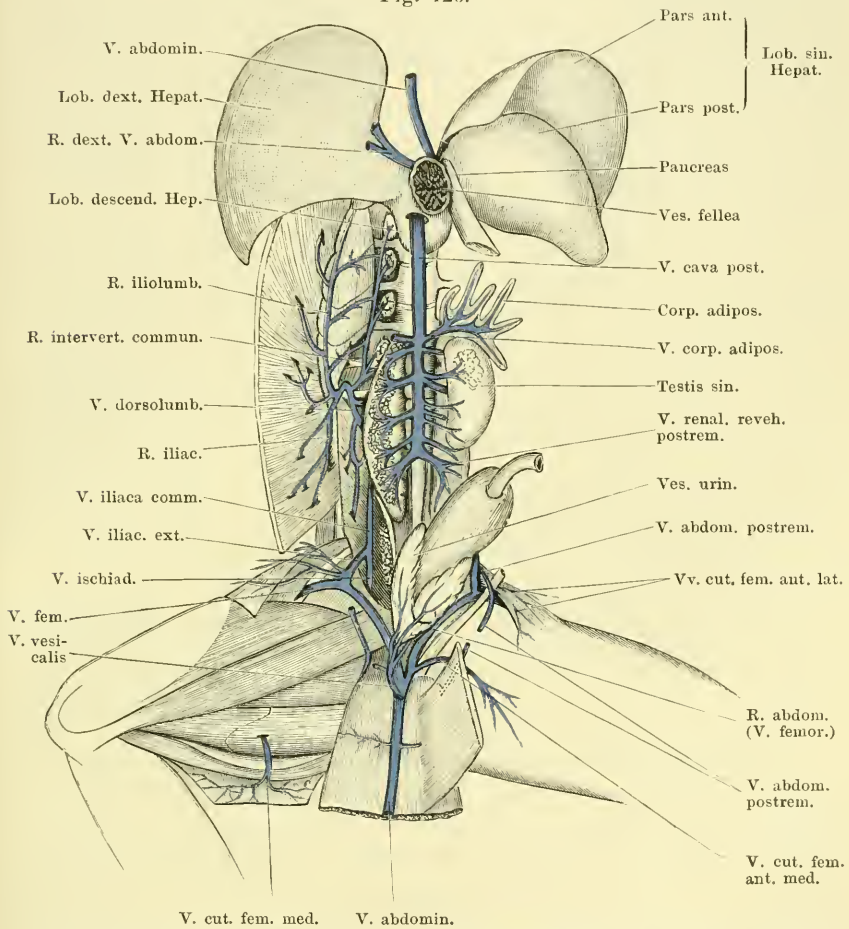

V. cava posterior, Venen der Nieren und Hoden, sowie Anfangstheil der V. abdominalis. Die Leber ist kopfwärts umgeklappt, der mittlere Theil der ventralen Bauchwand analwärts zurückgeschlagen.

derste Genitalvene steht gewöhnlich in Verbindung mit der Vene des Fettkörpers. Beim Weibchen hängen ferner die kräftigen Venen des Uterus mit der hintersten *V. ovarica* zusammen (s. *Vv. oviducales*).

3. *Vv. corporis adiposi.*

3. Vv. corporis adiposi.

Aus jedem fingerförmigen Lappen des Fettkörpers kommt eine Vene, die mit denen der übrigen Lappen sich vereinigt. Durch ein oder zwei Stämmchen erfolgt die Ausmündung in die *V. cava posterior* direct oder in die vorderste *V. genitalis*, oder in die vorderste *V. renalis revehens.*

4. Vv. hepaticae.

4. *Vv. hepaticae* (Fig. 127).

Abführende Lebervenen finde ich drei, zwei grössere (eine rechte und eine linke) und eine kleine mittlere. Die hauptsächlichste Vene ist die *V. hepatica sinistra*, die bei Dorsalansicht der Leber gut zu übersehen ist. Sie zieht über die Dorsalfläche der *Pars communis* des linken Leberlappens [1]), zwischen der *Pars anterior* und der *Pars posterior* in schräger Richtung, von links hinten nach rechts vorn hin, und nimmt dabei Venen aus dem vorderen und hinteren Theile des linken Lappen auf. Sie ist ein sehr weites Gefäss, weiter als der Stamm der *V. cava posterior* selbst. Bei Ansicht von der Ventralfläche ist die *V. hepatica sinistra* nur in ihrem letzten Endstück, dicht vor der Verbindung mit der *Cava posterior*, zu erkennen (am cranialen Rande des *Lobus medius*).

Die *V. hepatica dextra* besitzt ausserhalb der Leber einen kürzeren Verlauf als die *V. hepatica sinistra*; sie tritt am cranialen Rande des *Lobus medius* aus dem *Lobus dexter* heraus.

Die *V. hepatica media* ist die dünnste Vene, sie zieht über die Ventralfläche des *Lobus medius* hinweg, nahe der rechten Vene, und schräg, da ihr Anfang ebenfalls im rechten Leberlappen liegt. Während sie über den *Lobus medius* hinwegzieht, nimmt sie kleine Aeste von diesem auf.

Die Mächtigkeit der Lebervenen erklärt die auffallende Kaliberdifferenz zwischen dem caudal und dem cranial von der Leber gelegenen Abschnitt der *V. cava posterior*. Thatsächlich erscheint der cranial von der Leber gelegene Endabschnitt der *V. cava posterior* vielmehr als ein aus dem Zusammenflusse der Lebervenen gebildetes weites Gefäss, das die von hinten herkommende *V. cava posterior* aufnimmt.

Auf den genetischen Zusammenhang zwischen der *V. cava posterior* und der *V. hepatica dextra* ist früher hingewiesen worden.

B. Pfortaderkreislaufgebiet der Leber.

B. Pfortaderkreislaufgebiet der Leber.

Die zuführenden Venen der Leber sind: 1. die *V. abdominalis*; 2. die eigentliche *V. portae hepatis* (*V. portae intestinalis*).

1. V. abdominalis.

1. *V. abdominalis* (*V. abdominalis anterior* früherer Autoren).

Das Ursprungsgebiet der *V. abdominalis* ist ein fünffaches: 1. die hinteren Extremitäten, 2. die Harnblase, 3. die ventrale Bauchwand, 4. die Gallenblase, 5. das Herz. — Die Ueberführung des den genannten Gebieten entstammenden venösen Blutes in den Pfortaderkreislauf der Leber ist ein Zustand, der sich als secundärer erst während der Ontogenese herstellt, nachdem ihm ein primärer vorausging, in dem die *V. abdominalis* wie auch die Herzvene direct in den *Sinus venosus* mündeten (s. später).

Die *V. abdominalis* entsteht (Fig. 126) durch Zusammenfluss der *Rr. abdominales* der beiderseitigen *Vv. femorales*. Nachdem der *R. abdominalis* einer jeden Seite zwischen dem *M. iliacus internus* und dem

---

[1]) Ich unterscheide an der Leber: *Lobus dexter*, *Lobus medius*, *Lobus sinister*; und an letzterem wieder: *Pars communis*, *Pars anterior* und *Pars posterior*.

M. cutaneus abdominis hindurch getreten ist (s. Venen der hinteren Extremität), wendet er sich median- und cranialwärts gegen die vordere Bauchwand hin. Hier trifft er sich mit dem entsprechenden Aste der anderen Seite und beide vereinen sich in der Mittellinie zu der unpaaren *V. abdominalis*. Diese verläuft nun genau entsprechend der *Linea alba* subperitoneal cranialwärts, entfernt sich dann in der Höhe der vierten Inscription des Rectus (von hinten gerechnet; entsprechend der Incisur am caudalen Rande des Sternum) von der Dorsalfläche der vorderen Bauchwand und wendet sich zwischen den beiden Platten des *Lig. suspensorium hepatis* dorsalwärts zur Leber, dem freien Rande des genannten Ligamentes eingelagert. Die Vene erreicht (Fig. 127) links von der Gallenblase den caudalen Rand des quergelagerten *Lobus medius hepatis* und zerfällt hier in drei Aeste: *R. dexter*, *R. sinister* und *R. descendens*. Der *R. dexter* verläuft längs des caudalen Randes des *Lobus medius* zum rechten Leberlappen, in den er eindringt. Der *R. sinister* zieht in ähnlicher Weise am caudalen Rande des *Lobus medius* zu der *P. communis* des *Lobus sinister*[1]), zugleich etwas cranialwärts gerichtet. Er ist wesentlich für die *P. anterior* des *Lobus sinister* bestimmt. Der *R. descendens* schliesslich verläuft an der Unterfläche der *P. posterior* des *Lobus sinister*, längs des Pancreas und theilweise in dasselbe eingelagert, eine Strecke weit gegen den dorsalen Rand dieses Leberabschnittes hin, dringt mit Aesten in ihn ein und verbindet sich schliesslich mit der eigentlichen (intestinalen) Pfortader.

Zuflüsse der *V. abdominalis*.

1. Die *Rr. abdominales* der *Vv. femorales* sind bereits geschildert. 1. Rr. abdominales der Vv. femorales.

2. *V. cutanea femoris anterior medialis*. 2. V. cutanea femoris anterior medialis.

Diese Vene mündet eigentlich nicht in die schon einheitliche *V. abdominalis*, sondern noch in den *R. abdominalis* der *V. femoralis*, aber unmittelbar bevor sich letzterer mit dem der anderen Seite vereinigt (Fig. 126). Sie nimmt Zweige aus der Haut am vorderen Umfange des Oberschenkels auf, aber auch *Vv. cutaneae abdominis* aus den hintersten Partieen der Bauchhaut. Durch diese letzteren wird eine Verbindung der *V. cutanea magna* mit der *V. abdominalis* hergestellt. Der Stamm der *V. cutanea femoris anterior medialis* tritt seitwärts vom hintersten Rectussegment in die Tiefe und medialwärts zu dem *R. abdominalis* der *V. femoralis*. Dabei zieht er ventral von dem Ursprunge des *M. cutaneus abdominis* vorbei. Manchmal sind statt einer solchen Vene deren zwei vorhanden, die dicht neben einander einmünden.

3. *Vv. vesicales* (Fig. 126). 3. Vv. vesicales.

Meist mündet in den Anfangstheil der *V. abdominalis* eine starke Vene ein, die mehrere Venen von der Blase aufnimmt. Doch können auch einige

[1]) S. die Anmerkung auf der vorhergehenden Seite.

kleinere Venen gesondert zur *V. abdominalis* treten. An der Blase selbst ist das venöse Hauptgefäss eine *V. vesicalis ventralis posterior*, die an der Unterwand der Blase in der Mittellinie verläuft und kräftige Aeste von den Seitentheilen aufnimmt. Am Scheitel der Blase nimmt sie noch zwei oder mehr *Vv. vesicales ventrales anteriores* auf, die auf der in den Bauchraum blickenden Fläche der Blase sich verzweigen und geringeren Kalibers sind als die hintere Blasenvene. — Die Venen der Blase anastomosiren mit denen des Mastdarmes, sowie beim Weibchen mit denen des Oviductes.

4. Vv. musculares.

4. *Vv. musculares.*

Aus dem *M. rectus abdominis*; münden von beiden Seiten her in die *V. abdominalis* ein, während sie an der ventralen Bauchwand verläuft. Sie verlaufen hauptsächlich, entsprechend den *Inscriptiones tendineae*, subperitoneal. Am lateralen Rande des Rectus stehen sie mit der *V. epigastrica anterior* in Verbindung, die in die *V. subclavia* einmündet.

5. V. retrosternalis.

5. *V. retrosternalis.*

An der Stelle, wo die *V. abdominalis* die vordere Bauchwand verlässt, mündet in sie ein dünnes Gefäss ein, das an der Dorsalfläche des Sternums in der Mittellinie in cranial-caudaler Richtung verläuft und Muskelvenen aus den vordersten Theilen der *Mm. recti abdominis*, sowie solche aus den *Mm. sternohyoidei* aufnimmt.

6. V. vesicae felleae.

6. *V. vesicae felleae.*

Bevor die *V. abdominalis* an die Leber herantritt, nimmt sie die Vene der Gallenblase auf, die, ein ganz kurzes Gefäss, von rechts her in die *V. abdominalis* einmündet (Fig. 127).

7. V. bulbi cordis posterior.

7. *V. bulbi cordis posterior* (Fig. 127). (*V. cardiaca*, Autt.)

Kurz vor oder an der Theilungsstelle der *V. abdominalis* mündet in diese, oder mehr in den linken Theilast, die *V. bulbi cordis posterior*. Die Vene sammelt ihr Blut aus der Wandung des *Bulbus cordis* und bildet sich an dessen dorsalem Umfange. Von hier aus tritt sie auf die Dorsalfläche des Ventrikelabschnittes des Herzens über und verlässt dieselbe in kurzer Entfernung von dem *Sulcus coronarius* (Figg. 65, 66, 67). In eine röhrenförmige Fortsetzung des Pericardiums eingeschlossen (*Plica V. bulbi* in den Figuren), zieht sie durch den Pericardialraum hindurch in caudaler Richtung zur dorsalen Wand des Pericardialsackes. Während ihr pericardialer Ueberzug in die letztere übergeht, tritt die Vene durch die Wand des Pericardialsackes und weiter caudalwärts durch den *Sinus lymphaticus sternalis* hindurch (Fig. 76). Sie liegt hier zwischen der *V. cava posterior* und der dorsalen Wand des Herzbeutels, dann ventral von dem *Lobus medius hepatis* und senkt sich alsdann in das Endstück der *V. abdominalis*, oder, wie erwähnt, mehr in deren linken Theilast ein.

Die *V. bulbi posterior* anastomosirt mit der *V. bulbi anterior* entweder vermittelst eines grösseren Gefässes oder durch das Capillargebiet am *Bulbus cordis* (Hyrtl).

In frühen Entwickelungsstadien mündet, nach Goette, die *V. bulbi posterior* nach kurzem Verlaufe in den *Sinus venosus*. Ihre Verbindung mit der *V. abdominalis* und die Ueberleitung ihres Blutes in den Pfortaderkreislauf der Leber erfolgt secundär (s. später).

Historisches. Die *V. bulbi posterior* ist wohl zuerst von Burow (1834, S. 7) gesehen und beschrieben, später (1842) von Gruby aufs Neue entdeckt

worden. Letzterer hielt sie jedoch zuerst für ein Gefäss, das, von der *V. abdominalis* ausgehend, ins Herz einmünde. Dieser Irrthum wurde von Rusconi 1845 berichtigt, der im Uebrigen das Verdienst der ersten Entdeckung irrthümlicher Weise Gruby zuschreibt. Auch Gruby hat, wie Milne-Edwards berichtet, auf des Letzteren Veranlassung sich nachträglich selbst von dem eigentlichen Verlaufe der Vene überzeugt. — Dass die betreffende Vene nicht vom Herzen selbst, sondern vom *Bulbus cordis* kommt, hat Hyrtl 1864 nachgewiesen.

Entwickelung und Bedeutung der Abdominalvene.

Nach Goette entsteht bei Bombinator die Abdominalvene paarig, und die rechte wie die linke Abdominalvene münden für sich in den *Sinus venosus* ein. Sie erstrecken sich anfangs von der Leber aus nur eine kurze Strecke weit nach rückwärts, und erst secundär erfolgt ihre Verbindung mit den Venen der hinteren Extremitäten durch die *Vv. epigastricae*. Später verschmelzen die hinteren Abschnitte der Bauchvenen von der Harnblase an vorwärts zu einem Stamme, worauf die vordere Strecke der rechten Bauchvene völlig schwindet, so dass nun die linke allein die Fortsetzung des hinteren Stammes bildet. An der Einmündung in den *Sinus venosus* geht dann die Abdominalvene eine Verbindung mit der *V. bulbi posterior* ein, die somit auch anfangs nach kurzem Verlaufe in den *Sinus venosus* einmündet. Später jedoch geht die Abdominalvene da, wo sie die Leber streift, Verbindungen mit dem Gefässsysteme derselben, sowie solche mit der Pfortader ein, so dass nun das Bauchvenenblut nicht mehr direct zum *Sinus venosus*, sondern in das Pfortadersystem und in die Leber fliesst. Im Zusammenhange damit geht die gemeinsame Mündung der Bauch- und der Herzvene am *Sinus venosus* zu Grunde, und das Herzvenenblut wird in Folge dessen in den vorderen, „gleichsam unbenutzten", der unteren Leberseite angeschmiegten Abschnitt der Bauchvene und dadurch ebenfalls in den Pfortaderkreislauf geleitet. „Die so ausserordentlich abweichenden Verhältnisse des Pfortadersystems der Batrachier entstehen also dadurch, dass in Folge der nachträglichen Verbindung der Bauchvene mit der Leber ihr vorderster Abschnitt unter Umkehrung seines früheren Blutstromes in eine Fortsetzung der Herzvene bis zur Leber verwandelt wird" (Goette). Hochstetter, der die Entwickelung der Abdominalvene bei *Salamandra maculata* verfolgte, fand hier eine ziemliche Uebereinstimmung mit den Befunden Goette's bei Bombinator, und vermuthet auf Grund der paarigen Entstehung, des Ursprungsgebietes (Umgebung der Cloake und hintere Extremitäten) und des ursprünglichen Verhaltens der Mündung (die Verbindung mit dem Pfortadersystem ist secundär!), dass die Abdominalvene der Amphibien von den Seitenrumpfvenen der Selachier herzuleiten sei.

Var. Eine interessante Varietät der Abdominalvene fand Buller bei einem Froschweibchen. Hier gab die Vene, an der Leber angelangt, nur einen dünnen Ast zur *Vena portae*, und verlief in der Hauptsache, nach rechts abbiegend, zur rechten *V. cava anterior* weiter. Mit dieser verband sie sich da, wo dieselbe aus der Vereinigung der *Jugularis externa, Anonyma* und *Subclavia* entsteht. Buller fasst den Fall als Atavismus auf, da beim Ceratodus sich ein ganz ähnliches Verhalten der Abdominalvene findet. — Unter Zugrundelegung dessen, was Goette bei der Unke gefunden hat, kann man nur sagen, dass die Ausbildung dieser Abnormität an ein sehr frühes Stadium anknüpfen muss, und dass die directe Einmündung der Bauchvene in die rechte *Cava anterior* (den rechten *Ductus Cuvieri*) einen primitiven Zustand darstellt. Mit Rücksicht darauf,

dass es die rechte Cava ist, in welche die Abdominalvene einmündete, während nach Goette, bei der Unke wenigstens, die rechte Abdominalvene in ihrem vordersten Abschnitte normaler Weise frühzeitig zu Grunde geht, möchte ich mich einer bestimmteren Vermuthung über die specielle Bedeutung jenes Falles enthalten. Es wäre ja denkbar, dass die Vene erst im Laufe der Entwickelung in Folge von Wachsthumsverschiebungen auf den rechten *Ductus Cuvieri* rückte. Zunächst sind aber die Entwickelungsverhältnisse bei Rana noch speciell festzustellen.

2. V. portae hepatis.

2. *V. portae hepatis* (Fig. 127).

Die *V. portae hepatis s. str.* (*V. hepatica advehens intestinalis*, Hochstetter) wurzelt im Magen, dem gesammten Darm, der Milz und dem Pankreas. Der Stamm der Pfortader nimmt seinen Anfang

Fig. 127.

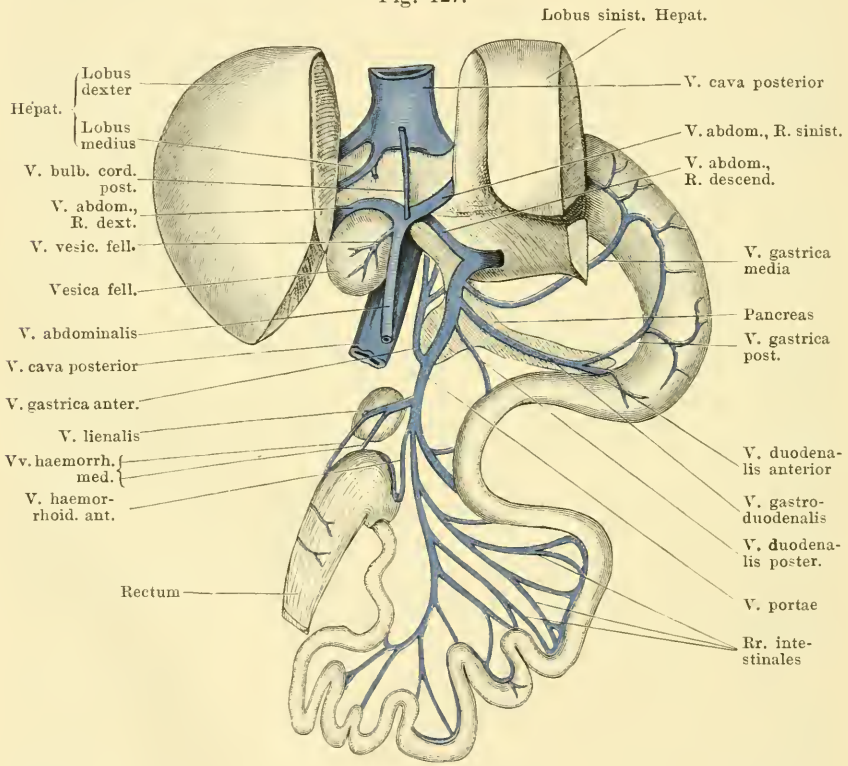

Pfortadersystem der Leber. Magen und Mitteldarmschlingen sind nach links herübergelegt, die beiden Hälften des linken Leberlappens zum grossen Theile abgeschnitten. Die V. abdominalis ist eine Strecke weit von der ventralen Bauchwand abpräparirt dargestellt.

im dorsalen Darmgekröse zwischen den Schlingen des Mitteldarmes, nahe dem Ende desselben. Da die Mitteldarmschlingen hauptsächlich rechts gelagert sind, so findet sich auch der Anfang der Pfortader

rechts. (In Fig. 127 sind die Mitteldarmschlingen, um die Pfortader in ihrem ganzen Verlaufe frei zu legen, nach links herüber gelagert und dadurch die normalen topographischen Verhältnisse alterirt.) Von hier aus zieht dann die Pfortader nach links hin und zugleich etwas cranialwärts, zunächst in dem dorsalen Darmgekröse. Sie liegt dabei dorsal von der Schlinge des Duodenum. Die Milz, an der die Vene sehr nahe vorbeizieht, bleibt links von ihr liegen. In kurzer Entfernung von der Milz, cranial von derselben, tritt die *V. portae* in den rechten Abschnitt des Pankreas ein und verläuft nun innerhalb des Pankreas nach links gewendet zur Unterfläche der *Pars posterior* des linken Leberlappens. Kurz bevor sie sich in diesen einsenkt, vereinigt sich die *V. portae* mit dem *R. descendens* der *V. abdominalis*.

Wegen des Verlaufes innerhalb des Pankreas ist das Endstück der *V. portae*, ebenso wie die Endabschnitte der *V. gastrica media* und *V. gastro-duodenalis*, ohne Zerstörung des Pankreas nicht zu erkennen.

Dass die *Vena portae* aus der linken Darmlebervene hervorgeht, wurde in der Einleitung zum Venensystem bemerkt.

Wurzeläste der *V. portae*.

1. *Vv. intestinales.* 1. Vv. intestinales.

Vom Mitteldarme empfängt die *V. portae* eine grössere Anzahl (acht bis neun) Venen, die am Darme selbst unter einander zusammenhängen, so dass hier ein längs des Mesenterialansatzes sich hinziehendes venöses Längsgefäss gebildet wird. In dieses münden die Venen der Darmwandung ein.

2. *Vv. haemorrhoidales.* 2. Vv. haemorrhoidales.

Das Rectum ist beim Frosch zum grössten Theile der *V. portae* angeschlossen. Doch mündet nur die hauptsächlichste Rectalvene, *V. haemorrhoidalis anterior*, in die Pfortader direct ein; zwei schwächere Gefässe, *Vv. haemorrhoidales mediae*, ergiessen ihr Blut in die *V. lienalis*. Die *V. haemorrhoidalis anterior* verlässt das Rectum nahe seinem cranialen Ende, also nahe der Einmündung des Mitteldarmes, und zwar am dorsalen Umfange. Die kürzeren *Vv. haemorrhoidales mediae* treten von der Mitte und dem hinteren Drittel des Rectums ab und zur *V. lienalis*. Die drei Venen anastomosiren unter einander am dorsalen Umfange des Rectums. Hier bilden sie ein Längsgefäss, in das quer verlaufende Seitenäste einmünden. Sie stehen ferner in Verbindung mit der *V. haemorrhoidalis posterior* (Ast der *V. ischiadica*), den Venen der Blase, und beim Weibchen noch mit den Venen des Oviductes.

Var. Warren beobachtete bei einem Weibchen von *Rana fusca* eine Gefässverbindung zwischen einer Rectalvene und der Spitze der linken Lunge. Das betreffende Gefäss zog frei durch die Bauchhöhle hindurch.

3. *V. lienalis.* 3. V. lienalis.

Die Milzvene ist ein sehr kurzes Gefäss, das in den rechten Umfang der dicht neben der Milz verlaufenden *V. portae* einmündet. Sie nimmt, wie eben

erwähnt, zwei *Vv. haemorrhoidales mediae* auf, während sie selbst eine Strecke weit der Oberfläche der Milz eng angeschlossen verläuft.

4. V. gastrica anterior.

4. *V. gastrica anterior (sinistra).*

Die *V. gastrica anterior* kommt vom Ende des Oesophagus und dem obersten Theile des Magens, an dessen dorsaler (linker) Seite sie sich verästelt. Sie zieht in absteigendem (cranio-caudalem) Verlauf, dorsal vom linken Leberlappen, zur *V. portae* und senkt sich in dieselbe da ein, wo sie das Pankreas betritt.

5. V. duodenalis posterior.

5. *V. duodenalis posterior.*

Ein dünner Ast, der von dem als Duodenum bezeichneten Anfangstheile des Mitteldarmes kommt und sich innerhalb des Pankreas in die Pfortader einsenkt.

6. V. gastro-duodenalis.

6. *V. gastro-duodenalis.*

Die *V. gastro-duodenalis*, wohl der kräftigste Zufluss der Pfortader, entsteht aus einer kräftigen Vene des Anfangs des Mitteldarmes (*V. duodenalis anterior*) und der *V. gastrica posterior*. Letztere kommt von der ventralen (rechten) Magenwand, auf der sie, nahe der kleinen Curvatur, mit der *V. gastrica media* einen venösen Bogen bildet. In diesen münden Venen der ventralen Magenwand ein. Der gemeinsame Stamm der *V. gastro-duodenalis* tritt in den lang ausgezogenen linken Lappen des Pankreas und verläuft in diesem zur *V. portae*, in die er, nahe der Leber, einmündet. Er nimmt noch *Vv. pancreaticae* auf. (Bei normaler Lage der Eingeweide ist der erwähnte linke Lappen des Pankreas fast genau longitudinal gelagert, und daher auch der Verlauf der *V. gastro-duodenalis* ein entsprechender, caudal-cranialer.)

7. V. gastrica media.

7. *V. gastrica media.*

Die mittlere Magenvene kommt, wie die hintere, von der ventralen Wand des Magens, auf der sie, wie erwähnt, mit der hinteren Vene einen *Arcus venosus* bildet. Sie verlässt den Magen in einiger Entfernung cranial von der *V. gastrica posterior*, zieht nach rechts, tritt ebenfalls in das Pankreas ein und mündet innerhalb desselben in die *V. portae*, ganz nahe der Leber.

8. Vv. pancreaticae.

8. *Vv. pancreaticae.*

Treten innerhalb des Pankreas zum Stamme der *V. portae* und zur *V. gastro-duodenalis.*

C. Pfortaderkreislaufgebiet der Niere.

C. Pfortaderkreislaufgebiet der Niere.

Das Ursprungsgebiet für den Pfortaderkreislauf der Niere ist vor allen Dingen die hintere Extremität; dazu kommen die dorsale Rumpfwandung und beim Weibchen der Oviduct. Die zuführenden Gefässe sind demnach: 1. *V. iliaca communis*; 2. *V. dorso-lumbalis*, neben der gewöhnlich noch einige selbständige *Vv. intervertebrales* oder ein selbständiger *R. coccygeo-iliacus* vorhanden sind; 3. *Vv. oviducales.* — Die *V. iliaca communis*, als das stärkste Gefäss, wird auch bezeichnet als *V. renalis advehens princeps* oder kurzweg als *V. portae renis*, Nierenpfortader; die übrigen genannten Venen können dann als *Vv. renales advehentes secundariae* zusammengefasst werden. Alle zuführenden Nierenvenen stehen an der Niere selbst durch die *V. Jacobsonii* unter einander in Verbindung.

1. *V. iliaca communis* und *V. Jacobsonii.*

1. V. iliaca communis und V. Jacobsonii.

Die starke *V. iliaca communis* entsteht aus der Vereinigung der *V. iliaca externa* und *V. ischiadica* (s. Venen der hinteren Extremität). Sie stellt nur einen kurzen Stamm dar, zieht ventral von dem *Plexus lumbo-sacralis* in cranialer Richtung gegen das caudale Ende der

Fig. 128.

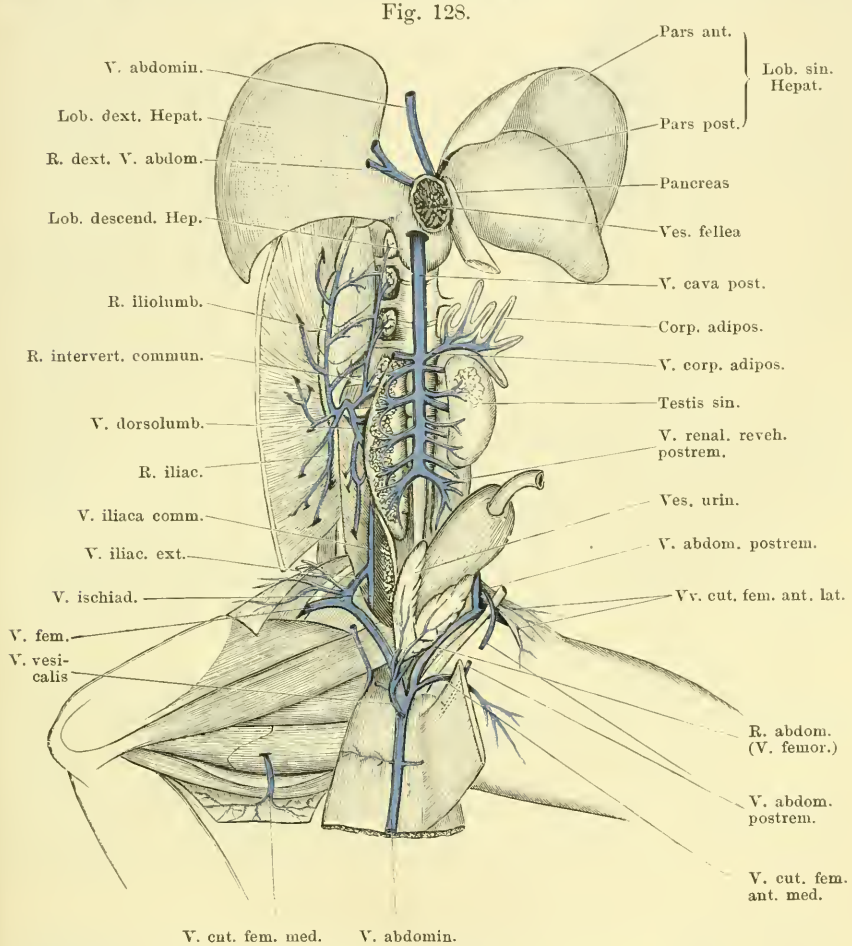

V. cava posterior, Venen der Nieren und Hoden, sowie Anfangstheil der V. abdominalis. Die Leber ist kopfwärts umgeklappt, der mittlere Theil der ventralen Bauchwand analwärts zurückgeschlagen.

Niere hin und geht hier in die *Vena Jacobsonii* über. Manchmal mündet die *V. iliaca transversa* in den Stamm der *V. iliaca communis* ein.

Als *V. Jacobsonii* wird ein Gefäss bezeichnet, das am lateralen Rande der Niere, aber auf der Dorsalfläche derselben, cranialwärts

zieht (Fig. 128) und beim erwachsenen Thiere als die directe Fortsetzung der *V. iliaca communis* erscheint, aber, wie die Entwickelungsgeschichte lehrt, aus einer Kette von Anastomosen zwischen ursprünglich metamer angeordneten zuführenden Nierenvenen hervorgeht und auch seine Verbindung mit der *V. iliaca communis* erst secundär erlangt. Die *V. Jacobsonii* liegt medial und etwas dorsal vom Ureter (Fig. 129).

Fig. 129.

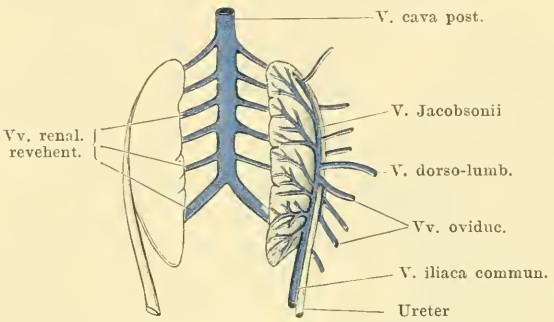

Zu- und abführende Venen der rechten Niere, von der Dorsalseite.

Dies Verhalten fand ich wenigstens bei *Rana esculenta* in den Fällen, wo ich besonders darauf geachtet. Der Ureter bildete hier den scharfen lateralen Rand der Niere. Bei einem Weibchen von *Rana fusca* sehe ich dies Lageverhältniss etwas verschoben: der Ureter ist mehr ventral- und medialwärts gerückt, so dass die Vene mehr lateral von ihm liegt und die laterale Begrenzung der Niere bildet. Ob hierin ein Speciesunterschied liegt, habe ich nicht weiter verfolgt.

In den lateralen Umfang der *V. Jacobsonii* münden die *Vv. renales advehentes secundariae*, die nicht selten auch lateral vom Ureter (bei *Rana esculenta*, s. Fig. 129) durch feinere Anastomosen zusammenhängen.

Von dem medialen Umfange der *V. Jacobsonii* gehen dann die eigentlichen *Vv. renales advehentes* aus. Diese ziehen auf der dorsalen Oberfläche der Niere eine Strecke weit unter baumförmiger Verästelung medialwärts, und lassen an allen Stellen ihres Verlaufes die Capillaren hervorgehen. Der Uebergang von den makroskopisch sichtbaren Verästelungen in die Capillaren erfolgt somit brüsk und unvermittelt (M. Nussbaum).

Die Capillaren der Nierenpfortader senken sich, dem Verlaufe der Harncanälchen folgend, zur ventralen Seite der Niere hin, um hier, in grösseren Stämmen wieder vereinigt, zu den Wurzeln der *V. cava posterior* zusammenzufliessen. Die Nierenpfortadercapillaren umspinnen die Harncanälchen; mit ihnen verbinden sich noch die *Arteriae rectae* (direct aus den Aesten der *Aa. renales* hervorgehend) und die *Vasa efferentia*, die aus den Glomerulis hervortreten. Mit den Glomerulis haben die Verzweigungen der Nierenpfortader nichts zu thun: die *Vasa afferentia* sind Aeste der *Arteriae renales* (Nussbaum).

Die genauere Darstellung der Circulationsverhältnisse in der Froschniere wird bei der Niere selbst gegeben werden.

Zur Nomenclatur. Mit dem Namen *Vena Jacobsonii* wird in der Literatur gewöhnlich die *V. iliaca communis* nebst ihrer Fortsetzung an der Niere selbst bezeichnet. In der oben gebrauchten Beschränkung verwendet Goette die Bezeichnung, der ja auch zuerst festgestellt hat, dass die Längsvene an der lateralen Nierenvene genetisch unabhängig von der *V. iliaca communis* ist (siehe später). Am besten wäre es gewiss, den nichtssagenden Ausdruck *V. Jacobsonii* ganz fallen zu lassen und durch einen anderen (z. B. *Vena collectrix*) zu ersetzen.

2. *V. dorso-lumbalis.* (*Veine dorso-lombaire.* Gruby.) 2. V. dorso-lumbalis.

Die *V. dorso-lumbalis* entsteht aus einer Anzahl von Venen, die mancherlei Varianten darbieten. Meist lassen sich als erste Componenten zwei Längsgefässe erkennen, ein vorderes, *R. iliolumbalis*, und ein hinteres, *R. iliacus*. Der *R. iliolumbalis* beginnt etwa in der Höhe des *Processus transversus vertebrae IV*, am lateralen, in die Bauchhöhle blickenden Umfange des *M. iliolumbalis*. Längs dieses Muskels läuft die Vene caudalwärts bis zum Ursprunge des Muskels am *Os ilium*, wo der Zusammenfluss mit dem *R. iliacus* erfolgt. — Der *R. iliacus* besitzt die gerade umgekehrte Richtung: er verläuft längs des lateralen Randes des *Os ilium* cranialwärts, um sich mit dem *R. iliolumbalis* zu vereinen. Der aus beiden Aesten gebildete Stamm tritt ventral von dem Ursprunge des *M. iliolumbalis* medialwärts und zugleich etwas cranialwärts, und biegt dann in ziemlich scharfem Bogen medial-caudalwärts um, um an den lateralen Rand der Niere, etwa in der Mitte seiner Länge, heranzutreten. Hier senkt er sich in die *V. Jacobsonii* ein.

Zuflüsse:

In den *R. iliolumbalis* der *V. dorso-lumbalis* münden ein:

1. *Rr. mediales.* Diese kommen von den einzelnen Segmenten des *M. iliolumbalis*, über dessen Ventralfläche sie in querer Richtung verlaufen. Medial anastomosiren sie mit dem *R. intervertebralis communis.*

2. *Rr. laterales.* Kommen in grösserer Anzahl von den Bauchmuskeln, verlaufen über die Innenfläche des *M. transversus abdominis.*

In den *R. iliacus* der *V. dorso-lumbalis* münden ein:

Rr. laterales von den hinteren Abschnitten der Bauchmuskeln.

Der Stamm der *V. dorso-lumbalis* nimmt schliesslich noch mehrere kräftige Venen auf:

1. *R. intervertebralis communis.* Ein dünnes Längsstämmchen, das, dem *R. iliolumbalis* parallel, über die Ventralfläche der Wirbelquerfortsätze verläuft und hinter dem *Proc. transversus vert. IX* in die *V. dorso-lumbalis* mündet. Das Stämmchen nimmt *Ramuli intervertebrales proprii* aus der Gegend der *Foramina intervertebralia* auf, wo sie an den Kalksäckchen der Spinalganglien mit den Wurzeln der *V. vertebralis interna dorsalis* in Verbindung stehen. Ausserdem anastomosiren mit dem *R. intervertebralis communis* die medialen Aestchen des *R. iliolumbalis*, und so können auch manchmal die *Rr. interverte-*

brales proprii in den *R. iliolumbalis* der *V. dorso-lumbalis* einmünden, wenn der *R. intervertebralis communis*, der sie gewöhnlich sammelt, schwach entwickelt ist.

2. *Vv. coccygeo-iliaci*, aus dem *M. coccygeo-iliacus*. Meist ist ein kräftigeres Hauptstämmchen vorhanden.

3. *V. vertebro-coccygea*, vom Kalksäckchen des *N. spinalis X*. Anastomosirt mit dem hintersten Wurzelaste der *V. vertebralis interna dorsalis*.

4. *R. dorsalis*. Dringt zwischen dem *M. coccygeo-sacralis* und dem *M. coccygeo-iliacus* von dem Rücken her ventralwärts zur *V. dorso-lumbalis*. Er verzweigt sich dorsal in der Umgebung der *Articulatio sacro-iliaca* und auf der Oberfläche des *M. coccygeo-iliacus*.

Die drei letztgenannten Aeste können sich zu einem gemeinsamen Stämmchen vereinen, das in den Stamm der *V. dorso-lumbalis* einmündet.

Sehr häufig, ja vielleicht immer, münden ein oder einige der Zuflüsse der *V. dorso-lumbalis* selbständig in die *V. Jacobsonii* ein. Dies trifft sich hinsichtlich der *V. intervertebralis communis* oder auch einiger *Rr. intervertebrales proprii*, sowie hinsichtlich eines *R. coccygeo-iliacus*. In der speciellen Anordnung der Aeste finden sich viele Varianten; sie werden verständlich durch die von Goette ermittelte Thatsache, dass ursprünglich mehrere „hintere Wirbelvenen" gesondert als *Vv. advehentes* zur Niere treten, die Jacobson'sche Vene erst eine secundäre Anastomosenbildung zwischen ihnen darstellt, und ebenso erst secundär eine der hinteren Wirbelvenen als *V. dorso-lumbalis* das Uebergewicht erhält, während die anderen zurücktreten und auch zu Grunde gehen (s. später).

3. Vv. oviducales.

3. *Vv. oviducales.*

Beim Weibchen kommen vom Oviduct eine grössere Anzahl von langen, dünnen Venen (7 bis 10, selbst noch mehr), die am Eileiter selbst anastomosiren, und dann zwischen den Platten des Mesotubarium zum lateralen Rande der Niere hinstreben. Hier verbinden sie sich entweder mit der *V. Jacobsonii*, oder aber sie dringen selbstständig in die Niere. Nicht selten sieht man sie schon am lateralen Nierenrande in eine grössere Anzahl kleiner Aestchen zerfallen. Die von dem Uterus kommenden Venen, die den Uterus selbst mit feinen Wurzeln umspinnen, ziehen in der zwischen Uterus, Niere und Ovarium ausgespannten Bauchfellfalte gegen das caudale Ende des Ovariums und hängen hier mit den Ovarialvenen zusammen. Es scheint somit das Blut aus dem Uterus in der Hauptsache direct, ohne Unterbrechung durch die Niere, in die *V. cava posterior* zu fliessen. Die Eileitervenen anastomosiren cranialwärts mit den Magen- und Lebervenen, caudalwärts mit den Blasen- und Mastdarmvenen (Nussbaum).

Historisches zur Lehre vom Nierenpfortaderkreislauf.

Historisches zur Lehre vom Nierenpfortaderkreislauf.

Das Verdienst, den Pfortaderkreislauf der Niere (d. h. der Urniere!) bei den niederen Wirbelthieren, und so auch beim Frosch, entdeckt zu haben, gebührt Ludwig Jacobson. Im Jahre 1813 theilte dieser der philomatischen Gesellschaft in Paris die ersten Resultate seiner Untersuchungen über das Venensystem der Amphibien und Reptilien mit, und wies auf die von ihm entdeckte *V. abdominalis* hin, durch die Blut aus verschiedenen Organen zu der Leber, resp. der Pfortader geführt werde. Unter diesen Organen wird auch die Niere aufgeführt, von der, wie Jacobson angiebt, die *V. renalis inferior* (d. i. die spätere „Jacobson'sche Vene" und ihre Fortsetzung, die *V. iliaca communis*) einen Theil des Blutes ableiten sollte. Erst im Laufe weiterer Untersuchungen kam Jacobson zu der Erkenntniss, dass die *V. renalis inferior* Blut zur Niere führt. Hierüber ist von ihm zum ersten Male 1816 der Kgl. Societät der Wissenschaften zu Kopenhagen Bericht erstattet worden. Ein Auszug aus der letzteren Abhandlung erschien 1817 in Meckel's Archiv; eine ausführlichere Darstellung in lateinischer Sprache folgte 1821. Sie ist abgedruckt in der Isis für 1822 und enthält auch zum ersten Male die Bezeichnungen *Vena renalis advehens* (für die bis dahin *Vena renalis inferior* genannte *V. iliaca communis*) und *Venae renales revehentes* (= *Venae renales stricte sic dictae*). Der nochmalige Abdruck des ersten Berichtes von 1813, in der Isis für 1823, erscheint etwas *post festum*, da ja in der Zwischenzeit Jacobson zur Erkenntniss des wahren Sachverhaltes und seines eigenen ersten Irrthums gekommen war. — Genauere Angaben über das Nierenpfortadersystem bei niederen Wirbelthieren machte Nicolai (1823 und 1826), während die Zweifel, die Duvernoy an der Richtigkeit von Jacobson's Anschauungen geäussert, 1841 von de Martino widerlegt wurden. Die Schilderung der in Betracht kommenden Venen wurde vorzüglich durch Gruby und Jourdain vervollkommnet und ergänzt. — Nach Burow und Gruby, deren Anschauung von Stannius acceptirt ist, hätte schon Swammerdam die Nierenpfortader des Frosches gekannt; doch ist von M. Nussbaum mit vollem Rechte darauf hingewiesen worden, dass diese Ansicht weder durch den Text noch durch die Abbildung bei Swammerdam begründbar ist. Richtig ist, dass Swammerdam die hintere Hohlvene sich auf den Nieren vertheilen, dann aber wieder zu den beiden *Venae iliacae* sich sammeln lässt, die die *V. epigastrica* (= *V. abdominalis*) bilden. Die Frage nach der Richtung des Blutstromes bleibt unerörtert; und die ist denn doch das Wesentlichste in diesem Falle.

Zur Entwickelungsgeschichte des Nierenpfortadersystems.

Zur Entwickelungsgeschichte des Nierenpfortadersystems.

In der Einleitung zum Venensystem (S. 378) wurde erwähnt, dass auch beim Frosch embryonal zwei *Vv. cardinales* (*posteriores*) vorhanden sind, die vorn mit den *Vv. cardinales anteriores* zu den *Ductus Cuvieri* zusammenfliessen. Eine jede liegt der medialen Seite des Vornierenganges ihrer Seite an und löst sich in der Vorniere zu einem Gefässnetz auf, aus dem sie sich dann wieder nach vorn hin als einheitlicher Stamm fortsetzt. Hinten setzen sich beide *Vv. cardinales*, die ursprünglich sehr nahe an einander liegen, in die einheitliche *V. caudalis* fort. Eine jede *V. cardinalis* steht nun in bestimmten Stadien in Verbindung 1. mit der *V. iliaca* und 2. mit den „hinteren Wirbelvenen" (Goette), d. h. Gefässen, die zu mehreren von der Seitenwand des Rumpfes kommen und direct in die Cardinalvenen einmünden.

Der geschilderte Zustand erfährt tiefgreifende Veränderungen durch Ausbildung der hinteren Hohlvene, Ausbildung der Urniere und Atrophie der Vor-

niere. Die beiden Cardinalvenen werden durch die sich entwickelnden Urnieren einander genähert und gelangen in diesem Bereiche zur Verschmelzung, den Urnierentheil der *Cava posterior* bildend. Da die Urnieren mit ihren hinteren Enden divergiren, so bleiben hier hinten auch die beiden Cardinalvenen von einander getrennt und weichen ebenfalls, wie die Urnieren, caudal-lateralwärts aus einander. Da sie aber, wie geschildert, weiter caudal, wieder in der *V. caudalis* zusammenkommen, so bilden sie auf einem bestimmten Stadium eine Rautenfigur, deren vordere Ecke in die Hohlvene, deren hintere in die Schwanzvene übergeht, während in den lateralen Winkel jederseits die *V. iliaca* einmündet.

Die Entwickelung der Urnieren hat aber noch weitere Folgen. Das genannte Organ wächst jederseits zwischen die oben erwähnten hinteren Wirbelvenen ein, die es somit in ihrem quergerichteten Verlaufe senkrecht zu seiner Längsaxe durchscheiden. Dies führt zu einer Auflösung der genannten Venen in ein Gefässnetz innerhalb der Urnieren. Die lateralen Abschnitte werden zu *Vv. advehentes*, die medialen aber, am medialen Rande der Niere austretenden Abschnitte zu *Vv. revehentes*. Diese münden natürlich jetzt in den Urnierenabschnitt der Hohlvene ein, der ja aus den Cardinalvenen hervorgegangen ist. — Die als *Vv. advehentes* bezeichneten lateralen Abschnitte der Wirbelvenen verbinden sich unter einander am lateralen Nierenrande durch eine Längsanastomose: Jacobson'sche Vene, die sich auch mit der *V. iliaca* in Verbindung setzt. Dadurch werden auch diese lateralen Abschnitte der Wirbelvenen wieder in zwei Hälften zerlegt: in je eine mediale (*V. advehens* im engeren Sinne) und eine laterale, die frei an den lateralen Nierenrand herantritt. Von den letzteren gehen später eine Anzahl zu Grunde, so dass beim erwachsenen Thiere nur eine (*V. dorso-lumbalis*), hin und wieder auch noch eine zweite oder mehr übrig bleiben. Ursprünglich sind also *Vv. dorso-lumbales* (hintere Wirbelvenen) in grösserer Anzahl vorhanden gewesen.

Die letzten Umwandlungen, die noch nöthig sind, um das definitive Verhalten herzustellen, sind: die Lösung der *V. iliaca* aus ihrer directen Verbindung mit der hinteren Hohlvene und der Schwund der *V. caudalis*. Wie erwähnt, bleiben hinter der *Cava posterior* die beiden Cardinalvenen eine Strecke weit getrennt, weichen aus einander und nehmen die *Vv. iliacae* auf. Es geht nun in der Folgezeit dieser Abschnitt der Cardinalvene, von der *Cava posterior* bis zur *V. iliaca*, zu Grunde. Die *V. iliaca* hat damit ihre directe Verbindung zur *Cava posterior* verloren, und ihr Blut wird nun allein noch in die Urniere geleitet, an deren hinterem Ende sie, wie erwähnt, mit der Jacobson'schen Vene in Verbindung trat. Die Jacobson'sche Vene erscheint damit als directe Fortsetzung der *V. iliaca*. Auch entwickelt die *V. iliaca* selbst noch eine *V. advehens* für das hintere Nierenende.

Während also die *V. iliaca* ursprünglich direct in die *V. cardinalis posterior*, und später in die *V. cava posterior* einmündet, erfolgt secundär ihre Ueberführung in den Nierenpfortaderkreislauf, für den sie schliesslich die Hauptquelle darbietet.

Die *V. caudalis* geht zu Grunde. Bei der Unke erhält sich aber nach Goette noch beim ausgebildeten Thiere jederseits der hintere Schenkel der oben erwähnten Rautenfigur (hintere Hälfte des nicht verschmolzenen Cardinalvenenabschnittes) als eine hinter dem Mastdarme rückwärts verlaufende Vene. Beim Frosch habe ich eine solche Vene nicht finden können; es würde also hier hinter der Hohlvene nichts von den ursprünglichen Cardinalvenen übrig bleiben.

Als letztes Moment, welches für die Umgestaltung der primären Gefässanordnung in Betracht kommt, wurde oben die Atrophie der Vornieren namhaft gemacht. Die Folge dieses Momentes ist das bereits erwähnte Zugrundegehen der vorderen Abschnitte der Cardinalvenen.

Die soeben gegebene Schilderung schliesst sich durchaus an die von Goette für die Unke gelieferte Darstellung an. Für den Frosch hat Hochstetter die Entstehung des Urnierentheiles der *V. cava posterior* bestätigt, im Uebrigen aber die specielle Umwandlung des Cardinalvenensystems nicht verfolgt.

Persistenz einer *V. cardinalis posterior* (*V. azygos*).

Persistenz einer V. cardinalis posterior (V. azygos).

Dem im vorigen Abschnitte Ausgeführten zufolge geht dem definitiven Zustande des Venensystems ein embryonaler voraus, in dem das Blut der hinteren Körperhälfte durch zwei *Vv. cardinales posteriores* zum Herzen zurückgeführt wird. Die *V. cava posterior* ist eine secundäre Bildung: ihr vorderer Abschnitt ist eine Neubildung von der rechten Lebervene aus, ihr Urnierenabschnitt entsteht durch Verschmelzung der Urnierenabschnitte beider hinteren Cardinalvenen. Die vorderen Abschnitte beider Cardinalvenen gehen normaler Weise zu Grunde.

Fälle, in denen der normale Bildungsgang sich gestört oder gehemmt zeigte, sind in der Literatur bisher nur in spärlicher Anzahl beschrieben.

Fall I, von Howes.

Rana temporaria, Weibchen. Die ganze *V. cava posterior* war normal vorhanden, aber daneben bestand noch der vordere Abschnitt der linken *V. cardinalis posterior*. Derselbe entsprang von der *V. cava posterior* am vorderen Ende der linken Niere, stand hier durch eine (offenbar secundäre) Anastomose mit der *V. Jacobsonii* in Verbindung, und mündete mit seinem vorderen Ende in die linke *V. cava anterior* (den linken *Ductus Cuvieri*). Die anderen Gefässe zeigten keine nennenswerthe Abweichungen.

Fall II, ebenfalls von Howes beobachtet (von Parker kurz mitgetheilt).

Aehnliche Anordnung der Gefässe, doch mündete die persistirende *V. cava posterior* nicht in die *Cava anterior*, sondern in die *V. subclavia*.

Fall III, von W. N. Parker.

Rana temporaria, Männchen. Nur der Urnierenabschnitt der *V. cava posterior* ist vorhanden; er wird cranial von den Nieren fortgesetzt durch die linke *V. cardinalis posterior*, die vorn in die linke *V. cava anterior* einmündet. Der ganze vordere Abschnitt der *V. cava posterior* fehlt (ebenso wie der vordere Abschnitt der rechten *V. cardinalis posterior*), die *Vv. hepaticae* münden selbstständig in den *Sinus venosus*.

D. Venen der hinteren Extremität.

D. Venen der hinteren Extremität.

Das Blut der hinteren Extremität sammelt sich in zwei venösen Hauptstämmen, der *V. femoralis* und der *V. ischiadica*, und wird durch diese theils der Niere, theils der Leber zugeführt. Somit bildet die hintere Extremität ein Ursprungsgebiet sowohl für den Nieren-, wie für den Leberpfortaderkreislauf. Ein directer Uebertritt von Blut der hinteren Extremität in die *V. cava posterior* findet nicht statt.

Die *V. femoralis* nimmt das Blut des ganzen Fusses und Unter-

schenkels, sowie zum Theil das des Oberschenkels auf. Sie ist somit von vornherein das kräftigere der beiden Gefässe. Das Becken betritt sie ventral vom Hüftgelenk und giebt gleich beim Eintritt den starken *R. abdominalis* ab, der einen Theil des Femoralisblutes zur Leber führt. Dadurch wird dann die eigentliche Fortsetzung der *V. femoralis*, die *V. iliaca externa*, an Kaliber sehr reducirt und schwächer als die *V. ischiadica*.

Die *V. ischiadica* wurzelt nur in den Muskeln und in der Haut am dorsalen und medialen Umfange des Oberschenkels, und ist daher zunächst das schwächere Gefäss. Doch ist sie bei ihrem Eintritt in das Becken, der dorsal vom Hüftgelenk erfolgt, stärker als die *V. iliaca externa*. Zwischen der *V. femoralis* und der *V. ischiadica* wird eine zum grössten Theil noch ausserhalb des Beckens gelegene Verbindung hergestellt durch die *V. iliaca transversa*, die dadurch besonders bemerkenswerth ist, dass sie mit dem hinteren Lymphherzen zusammenhängt.

Im Becken erfolgt die Vereinigung der *V. iliaca externa* und der *V. ischiadica* zu der *V. iliaca communis*, die die Richtung der *V. ischiadica* fortsetzt und als hauptsächlichste zuführende Nierenvene bereits Erwähnung fand. Durch sie wird in den Nierenpfortaderkreislauf das gesammte Blut der *V. ischiadica* und der grössere Theil des Blutes der *V. femoralis* übergeführt. Nur ein Theil des Blutes der *V. femoralis* wird durch den *R. abdominalis* derselben in die *V. abdominalis* und durch diese in die Leber geleitet.

I. Gebiet der V. femoralis und V. iliaca externa.

I. Gebiet der V. femoralis und V. iliaca externa.

Die Hauptvene des Beines beginnt als *V. dorsalis pedis* auf dem Fussrücken, setzt sich dann am Unterschenkel als *V. peronea* fort, wird zur *V. poplitea* und steigt schliesslich am Oberschenkel als *V. femoralis* proximalwärts. Die *V. dorsalis pedis* folgt im Allgemeinen dem Verlaufe der gleichnamigen Arterie, liegt jedoch oberflächlicher; die *V. peronea* liegt nur an der distalen Hälfte des Crus in näherer Nachbarschaft der *A. peronea anterior inferior*; weiter proximal trennt sie sich von den *Aa. peroneae* und gelangt auf einem ganz anderen Wege zur Kniekehle, als die *V. peronea anterior superior*. In der Kniekehle kommen die *Vasa poplitea* zu kurzer gegenseitiger Berührung. Während aber dann am Oberschenkel das arterielle Hauptgefäss als *A. ischiadica* eine dorsale Lage besitzt, trennt sich die

Hauptvene als *V. femoralis* von ihr und gewinnt in selbständigem, den Lateralumfang des Femur umkreisenden Verlaufe eine ventrale Lage, um schliesslich, in engerer Nachbarschaft mit der *A. femoralis*, in das Becken einzutreten. So besitzen das arterielle und das venöse Hauptgefäss des Beines nur in einzelnen Strecken ihres Verlaufes nähere topographische Beziehungen zu einander.

V. dorsalis pedis (Fig. 130). V. dorsalis pedis.

Die *V. dorsalis pedis* beginnt auf dem Fussrücken an der proximalen Spitze des Ursprunges der *Mm. extensores breves superficiales digg. II* und *III*, bedeckt vom *M. extensor longus dig. IV*. Hier entsteht sie aus der Vereinigung zweier Venen, der *V. tarsea medialis* und der *V. tarsea lateralis*, die beide mit ihren Endabschnitten die *Mm. extensores breves superficiales digg. II* und *III* zwischen sich fassen. Die Vene verläuft von hier aus proximalwärts, zunächst bedeckt von dem *M. extensor longus dig. IV*, dann an der fibularen Seite dieses Muskels, und tritt schliesslich dorsal über ihn und den Ursprung des *M. tarsalis anticus* hinweg. Ueber die Dorsalfläche des Crurotarsalgelenkes gelangt sie an den vorderen Umfang des *Os cruris*, liegt hier eine kurze Strecke weit oberflächlich in dem dreieckigen Spatium, das durch Auseinanderweichen der Streckmuskeln entsteht, tritt aber dann unter das *Caput peroneale* des *M. tibialis anticus* und den *M. peroneus*. Dem Ursprunge des *M. tibialis anticus brevis* folgend, zieht sie vor dem *Os cruris* proximalwärts, gelangt aber dabei am fibularen Umfange des Knochens immer mehr auf die Wadenseite und wird, in kurzer Entfernung oberhalb des Crurotarsalgelenkes, zur *V. peronea*. Als Grenze der *V. dorsalis pedis* und der *V. peronea* kann die Einmündungsstelle der *V. cutanea cruris lateralis inferior* angesehen werden (s. *V. peronea*).

Aeste der *V. dorsalis pedis*.

1. *V. tarsea medialis.*

Entsteht aus dem Zusammenflusse einer *V. interstitialis dorsalis I*, *V. interstitialis dorsalis II*, *V. interstitialis dorsalis III*, und einer *V. praehallucis*. Der Stamm der *V. tarsea medialis* zieht erst zwischen dem *M. extensor brevis medius dig. III* und dem *M. extensor brevis medius dig. II*, bedeckt vom *M. extensor brevis superficialis dig. II*, dann zwischen den *Mm. extensores breves superficiales digg. I* und *II* proximalwärts.

a) *V. interstitialis dorsalis I.* Entsteht aus den *Vv. digitales propriae*, die an den einander zugekehrten Rändern der ersten und zweiten Zehe verlaufen, tritt dorsal über den medialen *M. extensor brevis profundus dig. II* herüber fibularwärts, bedeckt vom *M. extensor brevis medius dig. II*, um sich mit der *V. interstitialis dorsalis II* zu

verbinden. Während sie über den *M. extensor brevis profundus dig. II* hinwegzieht, nimmt sie auf:

V. praehallucis. Diese beginnt als *V. praehallucis superior* im Gebiete der gleichnamigen Arterie und zieht dann neben der *A. interstitialis dorsalis I* in proximal-distaler Richtung, bedeckt von dem *M. extensor brevis medius dig. I*, herab, nimmt noch eine *V. praehallucis*

Fig. 130.

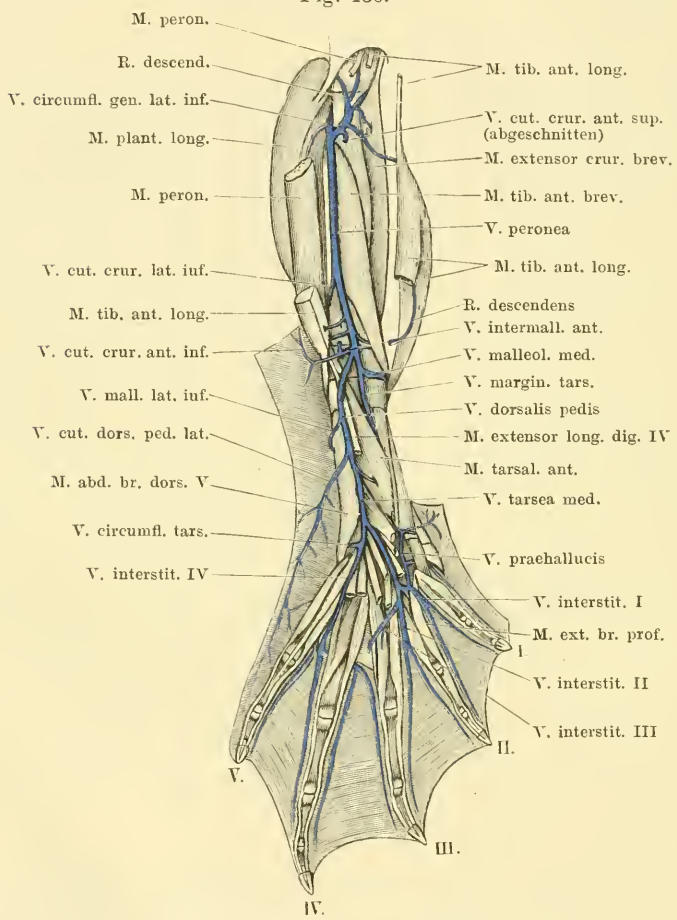

Venen des rechten Fusses und Unterschenkels (Streckseite).

inferior auf, die über das Metatarsale I hinwegtritt (Anastomose mit der *V. plantaris superficialis*!) und mündet unter fast rechtem Winkel in die *V. interstitialis dorsalis I* ein.

Am fibularen Rande des medialen *M. extensor brevis profundus dig. II* mündet noch in die *V. interstitialis I* ein:

R. plantaris; ein sehr kräftiger Ast, der am proximalen Rande des *M. transversus metatarsi I* von der Plantar- nach der Dorsalfläche

des Fusses dringt und von plantaren wie dorsalen Muskeln Venen aufnimmt.

b) *V. interstitialis dorsalis II.* Entsteht aus den beiden Randvenen des zweiten Interstitium, wird bedeckt vom *M. extensor brevis superficialis dig. II* und vereinigt sich unter dem *M. extensor brevis medius dig. II* mit der *V. interstitialis dorsalis I.*

c) *V. interstitialis dorsalis III.* Auch aus dem dritten *Interstitium interdigitale* kommt ein Zufluss zur *V. tarsea medialis*, der über die Dorsalfläche des Metatarsale III und der dasselbe bedeckenden *Mm. extensores breves profundi* herübertritt. Aber dieser Ast ist nicht sehr kräftig, er erhält nur einige Muskelvenen. Die Hauptmasse des Blutes aus dem dritten *Interstitium interdigitale*, besonders auch das der Haut, benutzt auffallender Weise eine plantare Bahn und gelangt durch eine plantar von dem *Os metatarsale IV* verlaufende Vene zu der *V. digitalis propria fibularis dig. IV*, resp. zur *V. interstitialis dorsalis IV* (s. *V. tarsea lateralis*).

2. *V. tarsea lateralis.*

Ist kräftiger als die *V. tarsea medialis.* Sie entsteht aus mehreren Zuflüssen, von denen der hauptsächlichste, die *V. interstitialis dorsalis IV*, aus dem vierten *Interstitium interdigitale* kommt. Andere Aeste kommen vom fibularen Fussrande und aus der Tiefe des Fusses.

a) *V. interstitialis dorsalis IV.* Entsteht aus den beiden *Vv. digitales propriae*, die am fibularen Rande der vierten und am tibialen Rande der fünften Zehe verlaufen. Der Zusammenfluss beider Venen erfolgt meist am distalen Rande des *M. transversus metatarsi IV*, und der gemeinsame Stamm tritt dann dorsal von diesem Muskel und dorsal von den oberflächlichen Streckmuskeln proximalwärts, um sich nach Aufnahme der vom fibularen Fussrande und aus der Tiefe kommenden Venen mit der *V. tarsea medialis* zu verbinden. Gelegentlich fand ich beide Randvenen des vierten Interstitiums plantar von dem *M. transversus metatarsi IV* verlaufen, oder nur die fibulare Vene der vierten Zehe. Die Vereinigung beider erfolgt dann erst am proximalen Rande des *M. transversus metatarsi IV.*

Die *V. interstitialis dorsalis IV* erhält kräftige plantare Zuflüsse:

α) *V. interstitialis plantaris IV*; zieht in proximal-distaler Richtung über die Ventralfläche des *M. transversus metatarsi IV* hinweg, nimmt Aeste aus plantaren kurzen Muskeln auf und verbindet sich am distalen Rande des *M. transversus* mit der *V. interstitialis dorsalis IV.*

β) *V. interstitialis plantaris III.* Wie schon früher erwähnt, vereinen sich die beiden Randvenen des dritten *Interstitium interdigitale* zu einer Vene, die auffallender Weise nicht einen dorsalen, sondern einen plantaren Verlauf nimmt. Diese *V. interstitialis plantaris III* zieht über die Plantarfläche des *Os metatarsale IV* herüber, längs des distalen Randes des *M. transversus metatarsi III*, fibularwärts und mündet in die *V. digitalis propria fibularis dig. IV*, oder in den Stamm der *V. interstitialis dorsalis IV.* Sie nimmt Aeste von plantaren Muskeln auf. Auch aus dem zweiten

Interstitium erhält sie einen — manchmal nicht unbedeutenden — plantaren Zufluss, und auch eine Verbindung mit dem *R. plantaris*, der zur *V. interstitialis dorsalis I* geht, konnte ich einmal constatiren.

b) *V. circumflexa tarsi.* Eine kräftige Vene, die um den fibularen Umfang des *Os fibulare*, etwas proximal von dessen distaler Epiphyse, und bedeckt vom *M. abductor brevis dorsalis dig. V*, zur Dorsalseite des Fusses aufsteigt. Die Vene besitzt ihre Hauptwurzeln an der *Planta pedis*, wo sie zwischen dem *M. intertarsalis* und dem *M. flexor digg. communis superficialis brevis*, proximal von den *Mm. transversi plantae*, liegt. Sie erhält auch einen Hautast vom fibularen Fussrande, der mit der *V. cutanea dorsi pedis lateralis* anastomosirt.

c) *V. tarsi dorsalis profunda.* Nicht unbedeutende Vene, die neben der vorhergehenden in die *V. tarsea lateralis* einmündet, kurz bevor sich die beiden *Vv. tarseae* zur *V. dorsalis pedis* vereinigen. Die Vene dringt zwischen dem *M. extensor brevis superficialis dig. III* und dem *M. extensor brevis medius dig. IV* aus der Tiefe hervor. Bedeckt von den Extensoren zieht sie quer über die Dorsalfläche des *M. intertarsalis* hinweg. Als Zuflüsse erhält sie: eine *V. nutritia plantaris ossis tibialis* (mit der gleichnamigen Arterie verlaufend), Venen vom *M. tarsalis posterior*, und eine dünne *V. plantaris profunda*. Diese verläuft neben der gleichnamigen Arterie über die Plantarfläche der distalen Epiphyse des Tibiale und Fibulare und tritt am proximalen Rande dieser Epiphyse dorsalwärts, auf die Dorsalfläche des *M. intertarsalis*, und hier zur *V. profunda tarsi*. Sie erhält wenige plantare Venen und scheint mit dem *R. plantaris* der *V. interstitialis dorsalis I* zu anastomosiren.

3. *Vr. musculares* vom *M. abductor brevis dorsalis dig. V* und *M. tarsalis anticus.*

4. *V. cutanea dorsi pedis lateralis.*

Eine starke Vene, die von der Haut am lateralen Rande des Fussrückens kommt und nach Durchbohrung der Fussrückenfascie in die *V. dorsalis pedis* einmündet.

5. *V. nutritia ossis fibularis.*

Kräftige Vene, die medial vom *M. abductor brevis dorsalis dig. V* aus der Tiefe dringt.

6. *V. malleolaris lateralis inferior.*

Verläuft distal vom *Malleolus lateralis subfascial*, aber über den *M. abductor brevis dorsalis dig. V* hinweg. Die Vene erhält einen von der Gegend des *Lig. calcanei*, und einen zweiten, längs des *Os fibulare* in distal-proximaler Richtung kommenden Ast.

7. *V. malleolaris medialis.*

Mündet in den medialen Umfang der *V. dorsalis pedis* ein, im Gebiete des dreieckigen Raumes, der durch Auseinanderweichen beider Bäuche des *M. tibialis anticus longus* gebildet wird. Der Stamm der Vene umkreist den distalen Rand des *Malleolus medialis*, bedeckt von den Sehnen des *M. tibialis anticus brevis* und des *Caput tibiale* des *M. tibialis anticus longus*. Die Vene erhält nicht nur dorsale, sondern besonders auch wichtige plantare Zuflüsse.

a) *V. plantaris superficialis.* Entsteht im Gebiete der *A. plantaris superficialis*, mit der sie verläuft. Durch den *R. cutaneus plantae* nimmt sie die Hauptmasse des Blutes von der Haut der Planta auf; der kräftige *R. subaponeuroticus* kommt von den unter der Plantaraponeurose gelegenen Muskeln, und eine *V. digitalis propria tibialis dig. I* kommt von dem tibialen Rande der ersten Zehe und vom Prähallux. Sie anastomosirt mit der *V. praehallucis* (*V. tarsea medialis*).

Die *V. plantaris superficialis* steht ferner hinter dem *Malleolus medialis* mit der *V. tibialis posterior* in Verbindung (s. *V. poplitea*).

b) *V. marginalis tarsi.* Starke Vene, die am Dorsalumfange des *Os tibiale subfascial* in distal-proximaler Richtung aufsteigt. Ihr Anfangstheil wird vom *M. tarsalis anterior* bedeckt. Sie nimmt eine *V. nutritia dorsalis ossis tibialis* und Muskelvenen (aus dem *M. tarsalis anterior* und *M. intertarsalis*) auf.

c) *V. muscularis* von der Oberfläche des *M. tarsalis anterior.*

d) *V. muscularis* vom *M. tibialis anticus brevis.*

8. *V. intermalleolaris anterior.*

Mündet ziemlich in gleicher Höhe wie die *V. malleolaris medialis* in die *V. dorsalis pedis* ein. Sie setzt sich aus einem oberflächlichen und einem tiefen Ast zusammen. Der oberflächliche bildet eine *V. cutanea cruris anterior inferior*, sammelt sich in der Haut am vorderen Umfange des distalen Drittels des Unterschenkels (Anastomose mit der *V. cutanea cruris anterior superior*) und durchbohrt die Fussrückenfascie in dem Spatium zwischen den *Mm. tibiales anteriores.* — Der *R. profundus* liegt durchaus subfascial und zieht in proximaldistaler Richtung zwischen beiden Bäuchen des *M. tibialis anticus longus* herab. Nimmt Venen aus diesen Muskelbäuchen auf.

9. *Vv. musculares* vom distalen Theile des *M. peroneus.*

10. *Vv. musculares* von beiden Bäuchen des *M. tibialis anticus longus.*

V. peronea. (*V. tibialis posterior*, Ecker.) V. peronea.

Die *V. peronea* folgt in ihrem Verlaufe zunächst der *A. peronea anterior inferior.* Sie zieht vor dem *Os cruris*, längs des Ursprunges des *M. tibialis anticus brevis*, zwischen diesem und dem *M. tibialis posticus*, proximalwärts, bedeckt von dem *M. plantaris longus.* Im proximalen Abschnitte des Unterschenkels liegt vor ihr (nach der Streckseite des Unterschenkels hin) der *N. peroneus*, vor diesem die *A. peronea anterior superior.* Im proximalen Drittel des Unterschenkels kommt die Vene in nähere Lagebeziehung zur *A. poplitea*, die medial von der Vene auf dem *M. tibialis posticus* verläuft.

In kurzer Entfernung distal vom Kniegelenk nimmt die Vene die *V. circumflexa genu lateralis inferior* auf und kann von dieser Stelle an ebenfalls als *V. poplitea* bezeichnet werden.

Aeste der *V. peronea.*

1. *V. cutanea cruris lateralis inferior.* Kommt von der Haut am lateralen Umfange des Unterschenkels, in dessen distalem Drittel, wo sie mit

der *V. cutanea cruris lateralis superior* (s. *V. poplitea*) anastomosirt und einen absteigenden Verlauf besitzt. Zwischen dem *M. peroneus* und dem *M. plantaris longus* dringt sie, in kurzer Entfernung oberhalb von der Ferse, in die Tiefe und biegt dann in proximale Richtung um. In dieser Richtung verlaufend, mündet sie in die *V. peronea* ein, an der Stelle, wo diese sich in die Rinne zwischen dem *M. peroneus* und dem *M. tibialis posticus* einlagert. In der Gegend über der Ferse nimmt die Vene dünne Venen von der Achillessehne auf.

Der gegebenen Schilderung zufolge nimmt die Vene einen wesentlich anderen Verlauf als die gleichnamige Arterie, der die *V. cutanea cruris anterior inferior* mehr entspricht.

2. *Vv. musculares* vom *M. peroneus*, *M. tibialis posticus*, *M. tibialis anticus brevis*, dem peronealen Bauche des *M. tibialis anticus longus* und dem *M. extensor cruris brevis.*

V. poplitea. *V. poplitea* (Figg. 130 u. 131).

Die *V. poplitea* überschreitet die hintere Wand des Kniegelenkes, lateral von der Arterie liegend. Aber während die Arterie von der tiefen sehnigen Ausstrahlung des *M. gracilis major* bedeckt wird, zieht die Vene über diese Sehne hinweg. Alsdann läuft sie medial an dem tiefen Ursprunge des *M. plantaris longus* vorbei und gelangt so an die Rückseite des Femur und weiterhin an die Rückfläche des *M. adductor magnus.* Hier liegt sie wieder unmittelbar lateral von der *A. poplitea.* Durch Aufnahme der *V. circumflexa genu superior lateralis* wird sie zur *V. femoralis.*

Aeste der *V. poplitea.*

1. *V. circumflexa genu lateralis inferior.* Kräftige Vene, die am lateralen Umfange des Unterschenkels distal vom Kniegelenk aus mehreren Aesten entsteht und über den *N. peroneus* und die *A. peronea anterior superior* hinweg verläuft. Sie erhält eine Anzahl starker Aeste. Eine, manchmal fehlende und dann durch einen Ast der *V. cutanea cruris lateralis superior* ersetzte, *V. cutanea cruris anterior superior*, kommt von der Haut am vorderen Umfange des Unterschenkels, anastomosirt hier mit der *V. cutanea cruris anterior inferior* (Ast der *V. dorsalis pedis*), und tritt zwischen dem *M. plantaris longus* und dem *M. peroneus* in die Tiefe. Ein *R. descendens* zieht von der Gegend des Kniegelenkes in distaler Richtung herab, nachdem er Aeste vom Kniegelenk und seiner näheren Umgebung, auch vom Ursprunge des *M. plantaris longus*, aufgenommen hat, und zwei oder drei Venen umkreisen, bedeckt vom *M. peroneus*, das Crus an seinem lateralen Umfange. Sie sammeln das Blut aus dem *M. peroneus*, *M. tibialis anticus longus*, *M. extensor cruris brevis.* Auch eine *V. nutritia ossis cruris* mündet in die am meisten proximal gelegene dieser Venen ein.

2. *V. suralis muscularis*, vom *M. plantaris longus*; verläuft an der Vorderfläche des Muskels, nahe seinem fibularen Rande, in distal-proximaler Richtung.

3. *V. tibialis posterior.* Ist eine dünne Vene, die in Begleitung der gleichnamigen Arterie am medialen Umfange des *M. plantaris longus* oberflächlich aufsteigt und sich in die *V. poplitea* ergiesst. Als Zuflüsse erhält sie

von der Haut am medialen Umfange des Unterschenkels eine oder zwei *Vv. cutaneae cruris mediales*, und ferner dünne Muskelästchen aus dem *M. plantaris longus*, dem sie anliegt. Sie lässt sich an der medialen Seite der Achillessehne distalwärts verfolgen und hängt hinter dem *Malleolus medialis* mit der *V. plantaris superficialis* zusammen. Diese ist schon früher (s. *V. dorsalis pedis*) geschildert worden.

4. *V. circumflexa genu medialis inferior.* Verbreitet sich in Begleitung der gleichnamigen Arterie. Ihr Hautast, *V. cutanea genu medialis inferior*, anastomosirt am Oberschenkel mit Aesten der *V. cutanea femoris medialis*, am Unterschenkel mit Aesten der *Vv. cutaneae mediales cruris* (*V. tibialis posterior*).

5. *V. circumflexa genu medialis superior.* Kräftige Vene, die zusammen mit der gleichnamigen Arterie verläuft. Sie beginnt in der Haut am vorderen Umfange des Oberschenkels als *V. cutanea genu medialis superior*, die mit den *Vv. cutaneae femoris anteriores* anastomosirt und am lateralen Rande des *M. sartorius* in die Tiefe dringt. Der Stamm der *V. circumflexa genu medialis superior* umschlingt den medialen Umfang des Femur nahe seinem distalen Ende, und liegt dabei ganz in der Tiefe, auf dem *M. adductor magnus*. Er nimmt noch Muskelvenen auf.

6. *V. circumflexa genu lateralis superior.* Ist ebenfalls ein kräftiges Gefäss, das in der Hauptsache Venen von der Haut des Ober- und Unterschenkels aufnimmt. Der Stamm tritt zwischen dem *M. iliofibularis* und dem *M. extensor triceps*, dicht über dem Kniegelenk, in die Tiefe. Die Aeste, die in der Haut am lateralen und dorsalen Umfange des Oberschenkels absteigen, anastomosiren mit der *V. cutanea femoris anterior lateralis*. Die am Unterschenkel gegen das Kniegelenk hin aufsteigenden bilden eine *V. cutanea cruris lateralis superior*, die sich wesentlich am lateralen Umfange des Crus vertheilt und mit der *V. cutanea cruris lateralis inferior* (*V. peronea*) anastomosirt. Ein besonderer kräftiger Ast kann als *V. cutanea cruris anterior superior* in der Haut am vorderen Umfange des Unterschenkels aufsteigen. Meist mündet diese vordere Vene aber in die *V. circumflexa genu lateralis inferior* (s. oben). Auch von der Haut der Wade kommt ein starker Venenast.

V. femoralis.

V. femoralis.

Die *V. femoralis* verläuft zunächst in Begleitung der *A. ischiadica*, und zwar lateral von der Arterie, trennt sich aber von dieser am distalen Ende des Ansatzes des *M. iliacus internus*. Hier schlägt die Vene eine mehr lateralwärts und nach vorn gehende Richtung ein, läuft längs der freien Kante des *M. iliacus internus* proximalwärts, bedeckt vom *M. glutaeus*, und weiterhin bedeckt vom *M. tensor fasciae latae*. Zwischen den Ursprüngen der beiden letztgenannten Muskeln liegt die *V. femoralis* recht oberflächlich, und hier geht von ihr die *V. iliaca transversa* ab, die über den Dorsalumfang des Oberschenkels hinweg zur *V. ischiadica* verläuft (s. *V. ischiadica*). Die *V. femoralis* tritt dann über die Ventralfläche des *M. iliacus internus* hinweg in das Becken, dorsal vom *M. cutaneus abdominis*.

Noch auf der Ventralfläche des *M. iliacus internus* giebt sie den *R. abdominalis* ab, der, ebenfalls dorsal vom *M. cutaneus abdominis*, sich medialwärts an die Dorsalfläche der ventralen Bauchwand wendet.

Fig. 131.

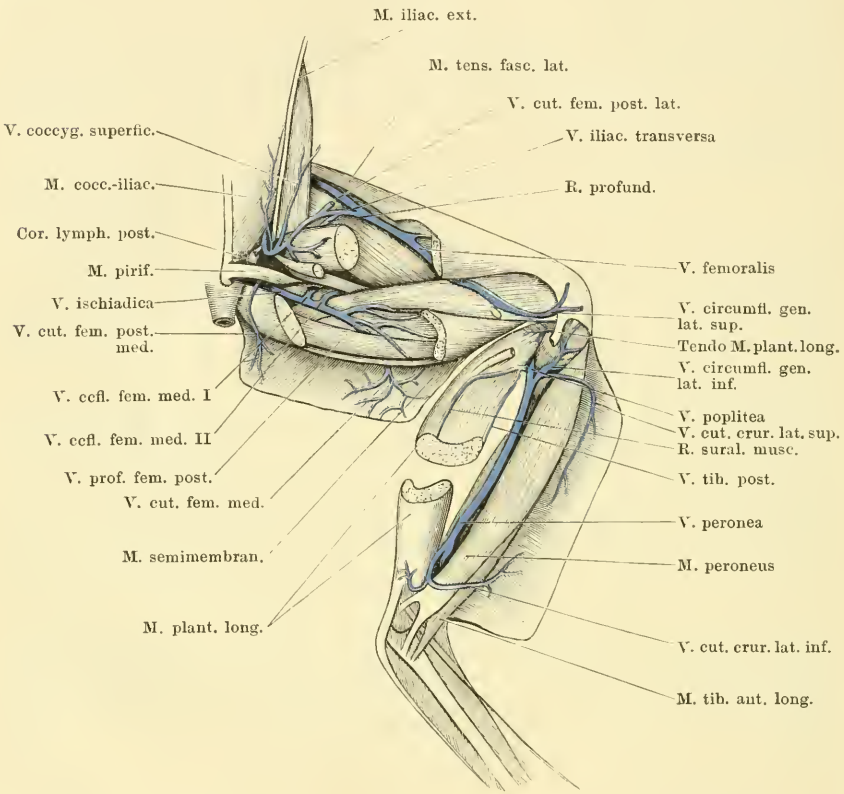

Venen der rechten hinteren Extremität von der Dorsalseite. Der M. plantaris longus ist in der Mitte seiner Länge durchgeschnitten, und die proximale Hälfte so gedreht, dass die sonst dem Knochen zugekehrte Fläche dorsalwärts blickt.

Hier fliesst er mit dem entsprechenden Ast der anderen Seite zu der unpaaren *V. abdominalis* zusammen (s. S. 410). Durch Abgabe des *R. abdominalis* wird die *V. femoralis* zur *V. iliaca externa.*

Aeste der *V. femoralis.*

1. *R. iliacus descendens.* Diesen Ast nimmt die *V. femoralis* da auf, wo sie sich von der Beugeseite des Oberschenkels über den Ansatz des *M. iliacus internus* hinweg an die Kante des genannten Muskels begiebt. Der Ast kommt von der Gegend des Hüftgelenkes her und läuft hart am *Os femoris*, medialventral von dem Ansatze des *M. iliacus internus*, in distaler (absteigender) Richtung, um dann über den ventralen Umfang des *M. iliacus internus* hinweg (nahe

der distalen Spitze dieses Muskels) in die *V. femoralis* einzumünden. Die Vene nimmt Aeste aus dem *M. iliacus internus* auf, die ebenfalls in proximal-distaler Richtung verlaufen, ferner eine kräftige *V. nutritia ossis femoris*. Ausserdem aber erhält die Vene Zuflüsse aus den kurzen Muskeln, die das Hüftgelenk umlagern. Einer dieser Aeste umkreist den medialen Umfang des Femur, bedeckt von den *Mm. quadratus femoris*, *M. obturator externus*, *M. pectineus*. Von diesen Muskeln erhält er Zweige, und ausserdem anastomosirt er mit der *V. circumflexa femoris medialis I*, die in die *V. ischiadica* einmündet. Ein zweiter Zufluss kommt unter dem *M. iliacus internus* hervor von dem dorsolateralen Umfange des Femur, wo er mit dem *R. profundus* der *V. iliaca transversa* anastomosirt.

Der *R. iliacus descendens* stellt somit eine, allerdings dünne, Anastomose zwischen der *V. femoralis* einerseits und der *V. ischiadica*, sowie der *V. iliaca transversa* andererseits her, und entspricht in seinem Verlaufe dem *R. ascendens* der *A. circumflexa femoris medialis III*. Aus der Anordnung der Aeste, die aus dem *M. iliacus internus* kommen, dürfte hervorgehen, dass die gewöhnliche Stromrichtung in ihm nach der *V. femoralis* hin geht.

2. Muskelvenen nimmt die *V. femoralis* auf aus den *Mm. glutaeus*, *cruralis*, *tensor fasciae latae* und *iliofemoralis*.

V. iliaca externa und *V. iliaca communis*.

V. iliaca externa und V. iliaca communis.

Die *V. iliaca externa*, die durch Abgabe des *R. abdominalis* sehr an Kaliber reducirte Fortsetzung der *V. femoralis*, betritt das Becken, indem sie der Ventralfläche des *M. iliacus internus* folgt, und vereinigt sich sehr bald mit der kräftigeren *V. ischiadica* zur *V. iliaca communis*, ventral von dem *Plexus lumbo-sacralis*.

Die *V. iliaca communis* schliesslich läuft in der Fortsetzung der *V. ischiadica* cranialwärts zur Niere, wo sie in die *V. Jacobsonii* übergeht, die hauptsächlichste Nierenpfortader bildend (s. S. 416).

Aeste der *V. iliaca externa*.

1. *V. cutanea femoris anterior lateralis*. Sammelt Blut aus der Haut am lateral-vorderen Umfange des Oberschenkels. (Eine *V. cutanea femoris anterior medialis* mündet in den *R. abdominalis* der *V. femoralis*; s. S. 411.) Mit der *A. cutanea femoris anterior* verlaufend, tritt die Vene (manchmal sind deren zwei vorhanden) über die Ventralfläche des *M. tensor fasciae latae* hinweg medialwärts und dann, dorsal vom *M. cutaneus abdominis*, zur *V. femoralis*. — Zuflüsse erhält die Vene noch von den hintersten Partieen der seitlichen Bauchhaut, in der Verbindungen mit den Wurzeln der *V. cutanea magna* bestehen. — Auch eine *V. circumflexa ilium interna* mündet in sie ein.

2. *V. abdominalis lateralis postrema*. Beginnt an der ventralen Bauchwand, am *M. rectus*, und zieht, zusammen mit dem *N. iliohypogastricus*, an der Aussenfläche des *M. transversus abdominis*, nahe seinem caudalen freien Rande, dorsalwärts. Sie tritt dann zwischen dem *M. transversus* und dem *M. cutaneus abdominis* hindurch und mündet proximal von der vorhergehenden Vene in die *V. femoralis* ein.

V. ischiadica.

II. V. ischiadica (Fig. 131).

Die *V. ischiadica* entsteht aus mehreren kräftigen Venen zwischen den Muskeln am medialen Umfange des Oberschenkels und betritt das Becken dorsal vom Hüftgelenk. Die Aeste folgen in ihrem Verlaufe solchen der *A. glutaea* und der *A. profunda femoris posterior*. Auch der Stamm der Vene läuft nicht, wie der Name vermuthen lassen könnte, in Begleitung der *A. ischiadica* und des *N. ischiadicus*, sondern zusammen mit dem als *A. glutaea* bezeichneten Gefäss, also mehr ventral als die Arterie, und tritt auch ventral von dem *M. piriformis* in das Becken (Fig. 131).

Als erste Wurzeläste der *V. ischiadica* können die *V. profunda femoris posterior* und eine Muskelvene gelten, die vom *M. semitendinosus* und *M. adductor magnus* Aeste sammelt. Der aus beiden gebildete Stamm läuft an der Innenfläche des *M. semimembranosus* proximalwärts, nimmt Aeste aus diesem Muskel, sowie eine *V. circumflexa femoris medialis secunda* und eine *V. circumflexa femoris medialis prima* auf und tritt dann ventral vom *M. piriformis* in das Becken. Vorher noch nimmt sie die *V. cutanea femoris posterior medialis* auf. Von der Ventralfläche des *M. piriformis* aus gelangt die *V. ischiadica* an die laterale Fläche des *M. compressor cloacae*, läuft zwischen diesem und dem Ursprunge des *M. iliacus internus*, unmittelbar ventral vom *N. ischiadicus*, weiter cranialwärts und vereinigt sich dann medial vom Darmbeinflügel, etwa im Niveau des Ursprunges des *M. tensor fasciae latae*, mit der *V. iliaca externa* zur *V. iliaca communis*. In den Endabschnitt der *V. ischiadica* münden noch ein oder zwei *Vv. pudendae*, sowie die wichtige *V. iliaca transversa* ein.

Die Schilderung, die Ecker von der *V. ischiadica* giebt, ist eine wesentlich andere. Nach Ecker beginnt die *V. ischiadica* mit Aesten des Fussrückens und der Zehen, verläuft am Unterschenkel als *V. tibialis antica* aufwärts, dann durch das *Os cruris* (wie die *A. tibialis antica*) zur Kniekehle und von hier in Begleitung des *N. ischiadicus* am Oberschenkel proximalwärts, um, ebenfalls in Begleitung des Nerven, das Becken zu betreten. — Es ist mir kaum zweifelhaft, dass bei dieser Schilderung die Arterie für eine Vene gehalten worden ist. Ich habe die *V. ischiadica* nie weiter distalwärts, als bis in die Gegend der Kniekehle, und zwar längs des *M. semitendinosus*, verfolgen können; eine Verbindung mit der *V. poplitea* habe ich nicht feststellen können. Auch Burow („*V. cruralis interna*“) und Gruby („*Veine ischiatique*“) lassen sie nur am Oberschenkel entstehen. — Die fälschliche Angabe, dass die *V. ischiadica* in Begleitung des *N. ischiadicus* das Becken betrete, findet sich bei Ecker

und Gruby. Der Nerv tritt aber mit der Arterie dorsal vom *M. piriformis*, die Vene ventral von diesem Muskel in den Beckenraum. Eine *V. ischiadica*, die dem Verlaufe der *Arteria ischiadica* am Oberschenkel folgte, giebt es beim Frosch nicht.

Aeste der *V. ischiadica*.

1. *V. profunda femoris posterior*. Tritt zwischen dem *Caput dorsale* des *M. semitendinosus* und dem *M. gracilis major* am medialen Umfange des Oberschenkels dorsalwärts. Sie nimmt auf:

a) *Vv. musculares* vom *M. gracilis major*;

b) *Vv. musculares* vom *M. gracilis minor*;

c) *V. cutanea femoris medialis*. Diese durchbohrt in Begleitung der gleichnamigen Arterie den *M. gracilis major*, nachdem sie Venen von der Haut am medialen Umfange des Oberschenkels aufgenommen hat. Sie ist die stärkste Hautvene am Oberschenkel, bildet in der Haut enge Maschen und anastomosirt mit den *Vv. cutaneae femoris anteriores* (*medialis* und *lateralis*), sowie mit der *V. cutanea genu medialis inferior*.

2. Der zweite kräftige Wurzelast entsteht aus Venen von beiden Köpfen des *M. semitendinosus* und solchen von dem *Caput dorsale* des *M. adductor magnus*.

3. *Vv. musculares* vom *M. semimembranosus*.

4. *V. circumflexa femoris medialis secunda*. Eine kräftige Vene, die am medialen Umfange des Femur aufsteigt, bedeckt vom *Caput dorsale* des *M. adductor magnus*. Erhält Muskeläste vom *M. adductor magnus* und *M. iliofemoralis*.

5. *V. circumflexa femoris medialis prima*. Ebenfalls kräftig; steigt unmittelbar proximal von der vorhergehenden Vene um den medialen Umfang des Femur dorsalwärts, und zwischen dem *M. gemellus* und dem *M. quadratus femoris* hervor zum Stamme der *V. ischiadica*. Erhält Aeste von den kleinen Rotatoren am Hüftgelenk und anastomosirt auch mit dem *R. iliacus descendens* der *V. femoralis* (s. S. 433).

6. *V. cutanea femoris posterior medialis*. Kommt von der Haut am medial-dorsalen Umfange des Oberschenkels und dringt zwischen *M. semimembranosus* und *M. piriformis* in die Tiefe zur *V. ischiadica*.

7. *Vv. pudendae*. In den Endabschnitt der *V. ischiadica* münden eine oder zwei Venen ein, die aus dem *M. compressor cloacae* kommen und von diesem, sowie von dem *M. sphincter ani*, Blut aufnehmen. In sie ergiessen sich noch *Vv. haemorrhoidales posteriores* von der Schleimhaut des hintersten Rectumabschnittes.

8. *V. iliaca transversa* (Rusconi). (*R. communicans iliacus*, Ecker.) Die *V. iliaca transversa* geht zwischen dem Ursprunge des *M. glutaeus* und dem des *M. tensor fasciae latae* von der *V. femoralis* ab, tritt durch die Lücke zwischen den beiden Muskeln hindurch und wendet sich medialwärts, dorsal über den Ursprung des *M. glutaeus* hinweg. Hier liegt die Vene sehr oberflächlich auf dem Dorsalumfange des Oberschenkels, eingeschlossen in das *Septum glutaeale profundum*, tritt aus diesem in das *Septum iliacum mediale*, und senkt sich dann zwischen dem *M. coccygeo-iliacus* und dem Darmbeinflügel ventralwärts in die Tiefe. Gewöhnlich mündet sie in die *V. ischiadica*, etwas distal von deren Vereinigung mit der *V. femoralis*; nicht selten erfolgt aber die Einmündung in

die *V. iliaca communis* direct. Auch ein Zusammentreffen der drei Gefässe, *V. ischiadica*, *V. femoralis* und *V. iliaca transversa* an einem Punkte ist nicht selten zu constatiren.

Während die *V. iliaca transversa* medial vom *Os ilium* herabsteigt, zieht sie hart am cranialen Umfange des *Cor lymphaticum posterius* vorbei und nimmt den kurzen *Ductus lymphaticus* desselben auf.

Aeste der *V. iliaca transversa*.

a) *R. profundus*. Ein kräftiger Ast, der zwischen dem *M. glutaeus* und dem *M. iliacus internus* aus der Tiefe hervordringt. Er ist an der Dorsalseite des *M. iliacus internus* bis an das *Os femoris* zu verfolgen, immer lateral von dem *M. iliacus externus*, und anastomosirt unter dem ventral-medialen Rande des *M. iliacus internus* mit dem *R. iliacus descendens* der *V. femoralis*. Er erhält Venen von benachbarten Muskeln: *M. iliofemoralis* und *M. iliacus internus*.

b) Zahlreiche und kräftige Muskelvenen: aus dem *M. iliacus externus*, *M. glutaeus* und *M. coccygeo-iliacus*. Ein longitudinaler Ast kommt von der Dorsalfläche des *M. coccygeo-iliacus*, auf der er subfascial in cranio-caudaler Richtung verläuft, medial vom *Os ilium*. Er nimmt Venen aus dem genannten Muskel auf.

c) *V. cutanea femoris posterior lateralis*. Vom dorsalen Umfange des Oberschenkels; tritt im *Septum glutaeale superficiale* zur *V. iliaca transversa*.

d) *V. coccygea superficialis*. Wurzelt in der Haut des Rückens seitlich vom *Os coccygis* mit zahlreichen Aesten, die mit den Venen der seitlichen Bauchhaut in Verbindung stehen. Dorsal vom *Os coccygis* anastomosiren die Hautäste der Venen beider Seiten. Der Stamm der Vene zieht im *Septum iliacum mediale* in cranio-caudaler Richtung und mündet in die *V. iliaca transversa* da ein, wo diese in das *Septum iliacum mediale* übertritt.

e) *Vv. cordis lymphatici posterioris*, vom hinteren Lymphherzen.

f) *Vv. coccygeo-iliacae*, von der Ventralfläche des *M. coccygeo-iliacus* und auch von dem *M. compressor cloacae*. Münden in die *V. iliaca transversa*, ventral von der Einmündung des *Ductus lymphaticus cordis posterioris*.

II. Lymphgefässsystem.

A. Anordnung des Lymphgefässsystemes.

A. Anordnung des Lymphgefässsystemes.

Eine der hervorstechendsten Eigenthümlichkeiten des Lymphgefässsystemes beim Frosche ist es, dass die grösseren Lymphcanäle nicht durch cylindrische, mit selbständigen Wandungen versehene Röhren, sondern durch sehr verschieden gestaltete Spalträume, *Spatia lymphatica*, dargestellt werden. Diese Lymphräume liegen theils in

der Tiefe des Körpers, theils an der Oberfläche unter der Haut, und sind räumlich oft recht beträchtlich ausgedehnt. Festere eigene Wandungen kommen ihnen im Allgemeinen nicht zu; die sie auskleidende Epithellage überzieht die verschiedensten Organe, zwischen denen sich das jeweilige Spatium ausbreitet. Nur stellenweise, besonders unter der Haut, sind bindegewebige Scheidewände, Septa, vorhanden, die, zwischen den Lymphräumen ausgespannt, diesen als selbständige Wandungen zugerechnet werden können. In diese Lymphräume münden die Lymphcapillaren, die innerhalb der verschiedenen Organe die Lymphe sammeln, ein.

Aus den grossen Lymphräumen, die unter einander communiciren, gelangt die Lymphe in das Venensystem. Die Einmündung in dasselbe erfolgt an vier Stellen des Körpers: je zweien, einer vorderen und einer hinteren, auf jeder Seite. In der vorderen Körperhälfte ist es die *V. vertebralis* (Ast der *V. jugularis interna*), in der hinteren die *V. iliaca transversa* (Verbindungsvene zwischen der *V. femoralis* und der *V. ischiadica*), in die sich die Lymphe ergiesst.

Wie oben bemerkt, besitzen die grösseren Lymphräume keine eigenen Wandungen, namentlich fehlen ihnen eigene umhüllende Muskellagen durchaus. Statt dessen finden sich nun aber an den Einmündungsstellen der Lymphräume in das Venensystem besondere contractile Organe, Lymphherzen, deren rhythmische Contractionen die Lymphe aus den mit ihnen direct communicirenden Lymphräumen ansaugen und sie auf der anderen Seite in die Venen treiben. Es sind, der Zahl der Einmündungsstellen entsprechend, vier Lymphherzen, zwei vordere und zwei hintere, vorhanden. Dieselben stellen die letzten Abschnitte der Lymphräume dar, die, mit eigener contractiler Wandung versehen, den Mangel glatter Muskelzellen in den Lymphräumen selbst compensiren und dem Lymphstrome eine bestimmte Richtung anweisen. Gegenüber dem Blutherzen besteht also der wichtige Unterschied, dass die Lymphherzen nicht Centralstationen, sondern im Gegentheil Terminalstationen für die Lymphe bilden.

Eigentliche Lymphdrüsen besitzt der Frosch nicht. Doch sind auch ausser der Thymus noch einige besondere „lymphadenoide" Organe vorhanden.

Die erste ausführliche Darstellung des Lymphgefässsystemes der Amphibien und Reptilien gab 1833 Panizza in seinem prachtvollen Werke: *Sopra il sistema linfatico dei rettili* (Pavia). Panizza beschrieb hier u. A. die Lymphherzen des Frosches und nahm gewisse grosse Räume, die er in der Nachbarschaft der

Eingeweide fand, als zum Lymphgefässsystem gehörig in Anspruch. Kurz vor Panizza (1832 und 1833) hatte Joh. Müller ebenfalls die Lymphherzen der Amphibien gefunden (s. Lymphherzen), und zudem die schon früheren Autoren (Méry, Dugès) bekannten weiten subcutanen Säcke des Frosches auf Grund der Natur ihres Inhaltes für Lymphsäcke erklärt. Gegen diese Auffassungen, dass die subcutanen, wie die tiefgelegenen dünnhäutigen Säcke des Frosches zum Lymphgefässsystem gehörten, erhob J. Meyer 1845 eine Anzahl von Bedenken. Wenn diese sich später als hinfällig erwiesen, so waren sie doch damals durchaus begründet, und, abgesehen von der Auffassung, zeichnet sich die Meyer'sche Dissertation durch Genauigkeit der Beobachtung und Beschreibung aus. Um die detaillirtere Kenntniss der Lymphräume haben sich weiterhin vor Allen Rusconi und Robin verdient gemacht; den stricten Beweis für die Zugehörigkeit wenigstens einiger der tiefen und subcutanen Räume zum Lymphgefässsysteme lieferte aber erst v. Recklinghausen 1862 durch einwandsfreie Injectionen. In dieser Arbeit von 1862, wie in der späteren Darstellung des Lymphgefässsystemes in Stricker's Handbuch (1871) hat v. Recklinghausen auch für das Lymphgefässsystem des Frosches die jetzt maassgebende Auffassung begründet.

Die neueste ausführliche Arbeit über die grösseren Lymphräume von *Rana temporaria* verdanken wir Jourdain (1881 und 1882).

In ausgedehnterem Maasse sind die Lymphherzen Gegenstand specieller Untersuchungen gewesen (s. diese).

Trotz der somit nicht unbeträchtlichen Literatur über das Lymphgefässsystem des Frosches bleiben doch hinsichtlich vieler Punkte noch Unklarheiten. Das gilt besonders in Betreff der speciellen Richtung und Anordnung der Circulation innerhalb des Systemes der grossen Lymphräume. Welche der Lymphräume gehören zu den vorderen, welche zu den hinteren Lymphherzen? Wie weit sind die zu den vier Endstationen gehörigen Gebiete unabhängig von einander? Kreist innerhalb der einzelnen Gebiete der Lymphstrom immer in derselben Richtung? In Bezug auf diese Fragen ist es von Wichtigkeit, dass Jourdain neuerdings an mehreren der Ostia, durch welche benachbarte Lymphräume unter einander communiciren, klappenähnliche Bildungen nachgewiesen hat. Doch können erst systematisch ausgeführte Injectionsversuche in den oben angedeuteten Punkten Klarheit schaffen. Sicherlich sind auch durchaus noch nicht alle grösseren Lymphräume genau bekannt, so dass auch der anatomischen Forschung noch Manches zu thun übrig bleibt.

B. Die Lymphherzen. Allgemeine Einrichtung und Bau der Lymphherzen.

B. Die Lymphherzen.

Allgemeine Einrichtung und Bau der Lymphherzen.

Der Bau der zwei Paare von Lymphherzen bietet in den Hauptpunkten so viel Gemeinsames dar, dass er hier für beide zugleich besprochen werden kann.

Innere Einrichtung.

Die Lymphherzen sind muskulöse Hohlorgane von erheblich geringerer Grösse als das Blutherz, einfacherer, ovaler oder rundlicher Gestalt, und auch mit einfacherer Einrichtung im Inneren. Der Innen-

raum ist ein einheitlicher, wenn auch bei dem hinteren Lymphherzen durch unregelmässige, aber unvollkommene, von den Wandungen vorspringende Scheidewände etwas complicirt.

Die Wandungen werden von zweierlei Oeffnungen durchsetzt: 1. *Ostia lymphatica*, durch welche benachbarte Lymphräume ihre Lymphe in das Lymphherz entleeren (*pores lymphatiques*, Ranvier); 2. je ein *Ostium venosum* an jedem Herzen, das in die entsprechende Vene führt. An diesem Ostium finden sich zwei Semilunarklappen, die das Rückstauen des Blutes in das Lymphherz bei der Diastole desselben verhindern. An den *Ostia lymphatica* sind klappenähnliche Bildungen bisher nicht beobachtet worden, und da von den Lymphherzen aus die benachbarten Sinus sich aufblasen lassen, so sind solche Bildungen auch nicht wahrscheinlich. Das Rückstauen der Lymphe bei der Systole des Herzens dürfte somit durch die Anordnung der Muskulatur verhindert werden.

Bau der Wandung.

Die Wand der Lymphherzen setzt sich aus drei Lagen zusammen (Waldeyer), die man als *Tunica intima*, *Tunica media* und *Tunica externa* s. *Adventitia* unterscheiden kann. 1. Die *Tunica intima* besteht vor Allem aus einem einfachen Endothel, das die Höhle des Lymphherzens auskleidet. Die einzelnen zelligen Elemente desselben besitzen buchtige Ränder mit weit in einander greifenden Zacken (Ranvier). Das Endothel sitzt, wie Waldeyer für das hintere Lymphherz gefunden hat, einer feinen, bindegewebigen Membran auf. 2. Die *Tunica media* ist eine Muskellage und bildet die Hauptmasse des Lymphherzens. Sie besteht aus einem Netzwerke von schmalen Fasern mit Querstreifung. Diese wieder sind, nach Ranvier, nicht, wie beim Blutherzen, aus unter einander verlötheten, kurzen, quergestreiften Zellen zusammengesetzt, sondern wirkliche längere quergestreifte Fasern, die sich zu Bündeln zusammenlegen. Die Bündel sind verschieden gross, theilen sich, anastomosiren unter einander und formiren so ein complicirtes Netzwerk in der Wand des Organes. Zwischen den Muskelfasern finden sich reichliche resistente Bindegewebsfasern. 3. Die *Tunica externa* s. *Adventitia* besteht aus fibrillärem Bindegewebe. Eine scharfe Grenze zwischen ihr und der Muskellage besteht nicht, vielmehr ist der Uebergang beider Lagen in einander ein allmählicher. Zwischen den Bindegewebsfasern finden sich Pigmentzellen. Die Fasern der *Tunica externa* setzen sich in die zahlreichen Bindegewebsbündel fort, die von der Oberfläche des Lymphherzens ausgehen und dieses fest mit der Umgebung verbinden. Nach Oehl sind diese Stränge auch reich an elastischen Fasern und enthalten selbst einige contractile Elemente. Dadurch wären sie im Stande, — wie das auch Ranvier annimmt —, die Wiedererweiterung des Lymphherzens nach der Systole zu bewirken, die ihrerseits wieder eine Aspiration der Lymphe aus den einmündenden Lymphräumen zur Folge haben muss.

Gefässversorgung.

Im Gegensatze zu dem Blutherzen, dem beim Frosche (abgesehen von dem Bulbus) eigene ernährende Gefässe fehlen, besitzen die Lymphherzen ein reich-

liches Netz von Blutcapillaren. Die Maschen des Netzes sind rundlich, verschieden gross und ohne regelmässige Anordnung. Die das Netz bildenden Gefässe liegen oft in verschiedenen Ebenen und gehen von der einen zur anderen über (Ranvier).

Nervenversorgung.

In der Wand der Lymphherzen finden sich markhaltige und marklose Nervenfasern, dagegen kommen Ganglienzellen in ihr selbst nicht vor. Wohl aber finden sich solche in der Nachbarschaft der Lymphherzen, der vorderen wie der hinteren (Waldeyer). Ausserdem aber erhalten beide Lymphherzen Zweige von Spinalnerven.

Zur Function.

Die Diastole der Lymphherzen kommt dadurch zu Stande, dass die Wand der Organe durch elastische Fäden mit der Umgebung verbunden ist. Diese müssen bei der Systole gedehnt werden und ziehen nach derselben die Wände des Organes wieder aus einander. Der Effect der Diastole ist in einer Aspiration der Lymphe aus den einmündenden grossen Lymphräumen zu sehen. Die Systole treibt die Lymphe in das Venensystem.

Die Contractionen der Lymphherzen sind rhythmisch, fallen aber nicht mit denen des Blutherzens zusammen. Auch die Pulsationen der rechten und linken Herzen fallen nicht zusammen (Joh. Müller). Die Frage nach dem Einflusse des Nervensystemes auf die Pulsationen ist vielfach Gegenstand der Discussion gewesen und hat eine grosse Literatur hervorgerufen; auf diese kann jedoch hier nicht weiter eingegangen werden.

Historisches.

Wie M. Schiff festgestellt hat, sind die vier Lymphherzen des Frosches zum ersten Male 1796 von Pierce Smith beschrieben worden. Pierce Smith giebt in dieser Beschreibung an, dass er die fraglichen Organe bereits 1792 entdeckt habe. Die Mittheilung blieb aber wenig beachtet; und erst 40 Jahre später wurden die Lymphherzen des Frosches, wie der Amphibien und Reptilien überhaupt, aufs Neue gefunden, und zwar ziemlich gleichzeitig von Johannes Müller und Panizza. Hinsichtlich der Veröffentlichung gebührt Joh. Müller die Priorität. Die erste Mittheilung über die hinteren Lymphherzen machte Müller 1832 in Poggendorf's Annalen. Einige Zeit darauf entdeckte er auch die vorderen Lymphherzen, und zwar aufmerksam gemacht durch eine Angabe von Marshall Hall, der beim Frosche eine Arterie bemerkt haben wollte, die nach der Excision des Herzens fortfahre zu pulsiren. Müller fand seine Vermuthung, dass die Pulsationen der vermeintlichen Arterie auf ein Lymphherz zurückzuführen seien, durch die Entdeckung der vorderen Lymphherzen bestätigt. Die diesbezügliche Mittheilung findet sich in dem ersten Theile der Philosophical Transactions vom Jahre 1833 (vorgetragen wurde sie am 14. Februar 1833). Eine deutsche Uebersetzung des Aufsatzes veröffentlichte Müller 1834 in seinem Archiv, woselbst er sich auch (Nachschrift zu der brieflichen Mittheilung von E. H. Weber über das Werk Panizza's) über die Prioritätsfrage gegenüber Panizza ausspricht. — Panizza ist unabhängig von Müller und, wie gesagt, fast gleichzeitig auch zu der Entdeckung der Lymphherzen bei Amphibien und Reptilien gelangt, und hat seine Funde in seinem prachtvollen Werke von 1833 niedergelegt. Daselbst finden sich das vordere und das hintere Lymphherz des Frosches beschrieben und abgebildet.

Specielle Anatomie der Lymphherzen.

1. *Cor lymphaticum anterius.*

1. Cor lymphaticum anterius.

Das vordere Lymphherz liegt auf der Dorsalfläche des *Processus transversus vertebrae III*, ragt aber mit seiner hinteren Hälfte auch noch über den Querfortsatz caudalwärts hinweg. Es ist oval, nach vorn zu zugespitzt. Wegen der tiefen Lage ist auch nach Entfernung der Haut nichts von seinen Pulsationen zu merken.

Specielle Topographie.

Der hintere Theil des vorderen Lymphherzens ist eingelagert in den kleinen dreieckigen Raum, der begrenzt wird: vorn von dem lateralen Ende des *Processus transversus vertebrae III*, lateral von der hakenförmig nach hinten umgebogenen knorpligen Epiphyse dieses Querfortsatzes und dem hier ansetzenden lateralen *M. intertransversarius* zwischen dem dritten und dem vierten Wirbel, medial von dem medialen *M. intertransversarius*, sowie der zwischen dem dritten und vierten Wirbel gelegenen Portion des *M. longissimus* (s. Fig. 63 a. S. 111 des ersten Theiles). Der vordere Theil des Organes liegt direct dem Querfortsatze des dritten Wirbels auf. Dorsal wird es bedeckt von dem platten *M. serratus medius*, dessen Fasern fächerförmig vom *Processus transversus vert. III* medial- und dorsalwärts ausstrahlen. Ueber diesem liegt dann der hintere Theil der Suprascapula (Fig. 60 a. S. 107 des ersten Theiles). Um das vordere Lymphherz von der Dorsalseite anschaulich zu machen, muss man also nach Durchtrennung der Haut, der *Fascia dorsalis*, des *M. latissimus dorsi* und des *M. serratus superior* den hinteren Winkel der Suprascapula aufheben. Dadurch wird zugleich der *M. serratus medius* mit abgehoben.

Fig. 132.

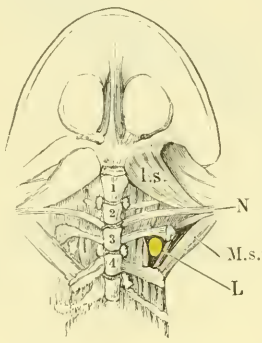

Vorderes Lymphherz der linken Seite von der Ventralfläche freigelegt. Rechterseits schimmert es durch die bedeckende Membran hindurch. — *L* Lymphherz. *1, 2, 3, 4* 1. bis 4. Wirbel. *l. s.* M. levator scapulae inferior. *M. s. i.* M. serratus inferior. *N* N. spinalis III.

Die Ventralfläche der hinteren Hälfte des Organes ruht auf einer dünnen Membran, die die vorhin erwähnte dreieckige Lücke verschliesst und zur Wandung des *Sinus subscapularis* gehört (s. diesen). Es ist daher auch von der Ventralfläche aus leicht sichtbar zu machen. Da der *Sinus subscapularis* cranial von der *Pars vertebralis* des *M. transversus*, also bereits ausserhalb der Pleuroperitonealhöhle liegt, so braucht diese dabei nicht verletzt zu werden; nur der Schultergürtel muss in seiner lateralen Hälfte entfernt werden (s. *Sinus subscapularis*). Das Lymphherz ist mit seiner Umgebung eng verbunden.

Form, Bau, Verbindungen.

Die Form des vorderen Lymphherzens wurde oben als eiförmig, mit nach vorn gerichteter Verjüngung, bezeichnet. Der Innenraum ist im Allgemeinen einheitlich und regelmässig. Das verjüngte vordere

Ende mündet in die *V. vertebralis* ein, die sich in die *V. jugularis interna* ergiesst (s. S. 395 und Fig. 118 a. S. 387). Schon J. Müller constatirte, dass die *V. vertebralis* bei den Contractionen des Lymphherzens ihr Kaliber ändere: sie erreicht ihre grösste Ausdehnung bei der Systole des Organes, weil dann die Lymphe in die Vene getrieben wird, und collabirt bei der Diastole. Verletzt man das Lymphherz, so erleidet der Durchmesser der Vene keine Veränderung mehr. (Ueber die unrichtige Angabe, nach der das vordere Lymphherz sich in die *V. subscapularis* öffnen sollte, wurde auf S. 396 gehandelt.)

Die Einmündung des Lymphherzens in die Vene erfolgt in deren lateralen Umfang. Allerdings gewinnt man häufig den Eindruck, als ob die Vene mit ihrem Anfangstheile aus dem Lymphherzen komme, und frühere Schilderungen und Abbildungen lassen in der That das Lymphherz der Vene endständig ansitzen. Dieser Eindruck kommt indessen nur dadurch zu Stande, dass die *V. vertebralis* von der Stelle der Einmündung des Lymphherzens an nach vorn stark an Kaliber vergrössert ist, und dadurch, dass die Vene die Richtung des vorderen verjüngten Endes des Herzens fortsetzt. Bei näherem Zusehen sieht man, dass die Vene nicht erst an dem vorderen Lymphherzen ihren Anfang nimmt, sondern bereits peripher von der Einmündungsstelle beginnt: mit Aesten, die theils direct vom *M. longissimus dorsi* herabsteigen, theils am medialen Umfange des Lymphherzens von hinten nach vorn ziehen. Die Einmündung des Lymphherzens in die Vene muss somit, wie das ja auch das Verständlichste ist, als wandständig bezeichnet werden. (In den Darstellungen, die das Lymphherz endständig an der Vene zeigen, wie bei Ranvier, sind die eigentlichen Anfangsäste der Vene abgeschnitten.)

Was die peripheren Verbindungen des vorderen Lymphherzens anlangt, so constatirte schon Joh. Müller, dass von dem Organe aus sich die Lymphräume der Achselhöhle mit Luft füllen lassen. In der That steht das Organ in Verbindung mit dem *Sinus subscapularis*, dessen Wand es eng aufliegt (s. Topographie). Nach Joh. Müller erhält das vordere Lymphherz die Lymphe von dem vorderen Theile des Körpers, wahrscheinlich auch vom Darmcanal. Genaues ist indessen darüber nicht festgestellt (s. *Sinus subscapularis*).

Gefässversorgung.

Die Arterien des vorderen Lymphherzens entstammen der *A. thoracica superior* (S. 313), die sich an den dorsalen Muskeln des Schultergürtels verästelt und von vorn her auch einen feinen Ast zu dem Lymphherzen abgiebt. Die Venen münden in die *V. vertebralis* ein.

Nervenversorgung.

Die Nervenfasern für das vordere Lymphherz stammen von dem hinteren *R. intertransversarius ventralis* des *N. spinalis III* (s. S. 164). Ausserdem hat Waldeyer in der Umgebung des vorderen Lymphherzens Ganglienzellen gefunden, die genauere Topographie derselben aber nicht festgestellt.

2. *Cor lymphaticum posterius.*

2. Cor lymphaticum posterius.

Das hintere Lymphherz liegt lateral von dem hinteren Ende des *Os coccygis*, nahe dem After, bedeutend oberflächlicher als das vordere. Seine Pulsationen sind daher (besonders bei der mit sehr dünner Haut bedeckten *Rana fusca*) schon durch die Haut hindurch erkennbar, und sofort sehr deutlich, sowie die Haut von der betreffenden Stelle entfernt ist.

Fig. 133.

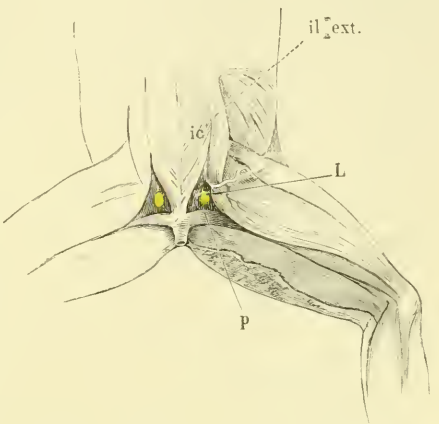

Hintere Lymphherzen. Die Mm. coccygeo-iliaci sind stark nach einwärts gedrängt, nach Entfernung der verschiedenen bedeckenden Bindegewebslamellen (s. Text). — *L* Lymphherz. *p* M. piriformis. *ic* M. coccygeo-iliacus. *il ext.* M. iliacus externus.

Wohl wegen der leichteren Zugänglichkeit ist das hintere Lymphherz sehr viel häufiger untersucht worden als das vordere, und die meisten physiologischen Thatsachen sind an ihm gewonnen. Nach den ersten Untersuchern, Joh. Müller, Panizza, Rusconi, gab Waldeyer eine sehr detaillirte mustergültige Beschreibung des Organes, der durch spätere Untersucher nur wenig Nennenswerthes hinzuzufügen blieb. Neuerdings hat Oehl das hintere Lymphherz wieder ausführlich behandelt.

Topographie.

Was die genauere Topographie des hinteren Lymphherzen anlangt, so ist darüber Folgendes zu bemerken. Das Organ liegt am vorderen Rande des *M. piriformis* lateral von dem *M. coccygeo-iliacus* und von dem *M. compressor cloacae*. Sein caudaler Umfang ist dorsal mit dem *M. piriformis* verwachsen, sein medialer mit der Aussenfläche des *M. compressor cloacae*, doch nur teilweise: die vordere Hälfte des Bläschens ragt über den cranialen Rand des Muskels heraus und auch der dorsale Abschnitt des Lymphherzes liegt nicht mehr seitlich vom *M. compressor cloacae*, sondern seitlich vom lateralen Rande des *M. coccygeo-iliacus*. Soweit das Organ nicht unmittelbar mit dem *M. piriformis* und dem *M. compressor cloacae* verwachsen ist, ist es eingeschaltet zwischen drei feste bindegewebige Blätter, die es dorsal, medial und lateral bedecken. Diese formiren so einen Raum, den man geradezu als *Cavum perilympho-cardiacum* bezeichnen kann; er enthält ausser dem Lymphherzen selbst noch Fett und die *V. iliaca transversa*.

Das dorsale und das mediale der drei genannten Blätter werden gebildet durch das oberflächliche und das tiefe Blatt der *Fascia dorsalis*, das laterale bildet die mediale Wand der *Pars pelvica* des *Saccus iliacus* und stellt zugleich die Fortsetzung der ventralen Lamelle des *Septum iliacum mediale* dar. Für das nähere Verständniss ist Folgendes zu bemerken.

Die *Fascia dorsalis* bedeckt die Dorsalfläche der beiden *Mm. coccygeo-iliaci*, ohne mit dem Steissbein verbunden zu sein. Sie spannt sich also von der Kante des einen Darmbeines zu der des anderen aus. Ueber dem vorderen Theile des *M. coccygeo-iliacus*, nach hinten bis zu der Verbindungslinie der *Processus superiores* beider Darmbeine, kann man drei Schichten der Fascie unterscheiden: eine oberflächliche, mittlere und tiefe. Entsprechend der genannten Linie hört die kräftigste mittlere Schicht auf, und auf den hintersten Abschnitt des Muskels setzen sich nur die oberflächliche und die tiefe Schicht der Fascie fort. Der hinterste Theil der *Fascia dorsalis* ist somit dünner als der vordere, zugleich aber, wegen der Verschmälerung des Muskels, lateralwärts weniger ausgedehnt. Der kräftigere und breitere vordere Abschnitt der Fascie begrenzt sich daher medial vom *Processus superior* des Darmbeines mit einem besonders verdickten caudalwärts concaven scharfen Rande. Uebrigens beginnt der Ansatz des *M. coccygeo-iliacus* am Darmbein erst in einiger Entfernung vor dem *Processus superior*, so dass zwischen diesen beiden Punkten die *Fascia dorsalis* einen Raum überbrückt, der zwischen dem lateralen Umfange des Muskels und dem *Os ilium* liegt. Das tiefe Blatt der *Fascia dorsalis* geht hier in die fibröse Bekleidung des medialen Umfanges des Darmbeines über.

Auf dem hintersten Abschnitte des *M. coccygeo-iliacus* sind das oberflächliche und tiefe Blatt der *Fascia dorsalis* eng mit einander verbunden, am lateralen Rande des Muskels weichen sie aber aus einander. Das tiefe Blatt befestigt sich hinten am *M. piriformis*; davor geht es um den lateralen Umfang des *M. coccygeo-iliacus* herum ventralwärts, verbindet sich hinten bald mit der Aussenfläche des *M. compressor cloacae* und geht in dem Gebiete zwischen dem cranialen Rande des *M. compressor cloacae* und dem Darmbeine in die *Membrana abdomino-pelvica* und die *Membrana subcoccygea* über (s. tiefe Sinus des Rumpfes). Dicht vor dem *M. piriformis* überzieht das tiefe Blatt der *Fascia dorsalis* den medialen Umfang des hinteren Lymphherzens.

Das oberflächliche Blatt der *Fascia dorsalis* geht hinten in die vordere Lamelle des *Septum glutaeale superficiale* (s. subcutane Lymphsäcke des Rumpfes) über, vom lateralen Rande des *M. coccygeo-iliacus* aus aber setzt es sich noch eine kurze Strecke weit lateralwärts fort auf den Dorsalumfang des hinteren Lymphherzens, und verbindet sich fest mit ihm. Auf dem Lymphherzen erfolgt dann der Uebergang des oberflächlichen Fascienblattes in die mediale Lamelle des *Septum iliacum mediale*. Die am lateralen Rande des *M. coccygeo-iliacus* aus einander weichenden Blätter der *Fascia dorsalis* fassen also das Lymphherz so zwischen sich, dass sie seinen medialen und dorsalen Umfang bedecken. Der Raum zwischen ihnen wird lateralwärts abgeschlossen durch eine dritte Membran: der medialen Auskleidung der *Pars pelvica* des *Saccus iliacus* (s. subcutane Lymphsäcke des Rumpfes). Diese Membran überzieht den lateralen Umfang des Organes; dieses blickt also in den genannten Raum hinein. Hier findet sich denn auch die Communicationsöffnung zwischen dem *Saccus iliacus* und dem hinteren Lymphherzen. Von hinten her schiebt sich an den lateralen Umfang des Organes noch der *Sinus paraproctalis* eine kurze Strecke weit vor (s. tiefe Sinus der hinteren Extremität).

Am ventralen Umfange des Lymphherzens zieht die *A. ischiadica* über die Aussenfläche des *M. compressor cloacae*; auch mit ihr ist das Lymphherz verbunden. Die Arterie ist, obwohl auch von der medialen Auskleidung des *Saccus iliacus* überzogen, doch mit dem *M. compressor cloacae* nicht sehr eng verbunden, so dass medial von ihr noch eine zweite, sehr viel dünnere Arterie

an der ventralen Kante des Lymphherzens Platz hat: der dünne *R. anterior* der *A. pudenda anterior*, der der Oberfläche des *M. compressor cloacae* ganz eng anliegt.

Am cranialen Umfange des Lymphherzens schliesslich tritt die *V. iliaca transversa* vorbei ventralwärts, nachdem sie zuerst eine kurze Strecke seiner dorsalen Kante lateral angelegen. In sie mündet das Lymphherz ein. Die Vene liegt ebenfalls in dem als *Cavum perilymphocardiacum* bezeichneten Raume zwischen der medialen und lateralen Wand desselben, eingehüllt in eine grössere Menge Fettgewebes. Solches ist innerhalb des genannten Raumes in directer Nachbarschaft des Lymphherzens reichlich (doch individuell variabel) vorhanden, namentlich an seinem vorderen Umfange. Es setzt sich fort zwischen die beiden Lamellen des *Septum iliacum mediale* und zwischen die des *Septum glutaeale superficiale*.

Der medialen Wand des *Cavum perilymphocardiacum*, also dem tiefen Blatt der *Fascia dorsalis*, liegt nun noch eine besondere Masse tiefschwarz pigmentirten, lockeren Fettgewebes medial eng an, die offenbar nicht nur in topographischer, sondern auch in functioneller Beziehung zu dem Lymphherzen steht, von dem sie allerdings durch die mediale Wand des Cavums getrennt ist. Sie ist eine Bildung innerhalb der *Fascia coccygeo-iliaca propria*, die, sehr viel dünner als die *Fascia dorsalis*, noch unter dieser den *M. coccygeo-iliacus* bedeckt. Sie ist am *Os coccygis* befestigt und setzt sich von der Dorsalfläche des Muskels um dessen lateralen Rand herum auf die Ventralfläche fort. Am lateralen Umfange des Muskels ist sie der Sitz einer reichlichen Anhäufung eines lockeren, tiefschwarz pigmentirten, fettreichen Gewebes. Dasselbe erstreckt sich dorsal wie ventral ein Strecke weit an dem *M. coccygeo-iliacus* hin, und ist besonders am Vorderrande des *M. compressor cloacae* sehr dick. Dieser „Pigmentfleck“ (Waldeyer) liegt also der medialen Wand des *Cavum perilymphocardiacum* eng an und hier sind die *Fascia coccygeo-iliaca propria* und das tiefe Blatt der *Fascia dorsalis* sogar eng verbunden, während sie auf der Dorsalseite des Muskels durch einen Spaltraum (Lymphraum?) von einander getrennt sind. Immerhin ist es leicht möglich, den „Pigmentfleck“ von der medialen Wand des *Cavum perilymphocardiacum* abzulösen, ohne dieses selbst zu eröffnen. Der Pigmentfleck giebt, wie Waldeyer sagt, „so zu sagen das Rendezvous für alle Nervenfasern ab, die zum Lymphherzen treten sollen“; ihm finden sich auch Ganglienzellen eingelagert (s. Nervenversorgung). Bemerkenswerth ist, dass auch die *A. ischiadica*, da wo sie an dem Lymphherzen vorbeizieht, mit tiefschwarzem Pigment umhüllt ist.

Aufsuchung des hinteren Lymphherzens.

Will man das hintere Lymphherz von der Dorsalseite aufsuchen, so kann dies geschehen: Vom *Saccus craniodorsalis* oder vom *Recessus pelvicus* des *Saccus iliacus* aus. Im *Saccus cranio-dorsalis* ist die Stelle, unter der das hintere Lymphherz liegt, leicht erkennbar als seichte, dreieckige Depression, seitlich vom hinteren Ende des *Os coccygis*. Das *Septum glutaeale superficiale*, das *Septum iliacum mediale* und der *M. coccygeo-iliacus* bilden ihre Begrenzung. Durch das oberflächliche Blatt der hier bereits gespaltenen *Fascia dorsalis* schimmert gelbes Fett und schwarzes Pigment hindurch, nicht selten auch einige eigenthümlich metallisch glänzende Flecken. Im lateralen Bezirk des genannten Dreiecks liegt die Oeffnung, die aus dem Lymphsack in das Lymphherz führt. Präparirt man in diesem Bezirke vorsichtig das oberflächliche Fascienblatt fort, so gelangt man an den dorsalen Umfang des Lymphherzens,

der mit jenem Fascienblatte verwachsen ist. Man kann aber auch die *Fascia dorsalis* weiter medial spalten und dann nach aussen hin von der *Fascia coccygeo-iliaca propria* ablösen. Dies gelingt leicht bis zu der schwarzen Pigmentmasse. Alsdann gelangt man durch das tiefe Blatt der *Fascia dorsalis* leicht an den medialen Umfang des Organes, der dieser Fascia aussen anliegt.

Die zweite Möglichkeit, das hintere Lymphherz aufzusuchen, bietet sich vom *Recessus pelvicus* des *Saccus iliacus* aus. Für diesen Fall ist nach Entfernung der Haut zunächst der *Saccus iliacus* zu eröffnen durch Spaltung oder Abtragung des *Septum iliacum mediale* und des *Septum glutaeale profundum*. Alsdann bietet sich zwischen dem Vorderrande des *M. piriformis* (hinten), dem caudallateralen Rande des *M. coccygeo-iliacus* (medial) und dem *Processus superior* des Darmbeines mit dem Ursprunge des *M. glutaeus* (lateral) eine enge Lücke: der dorsale Eingang zu der *Pars pelvica* des *Saccus iliacus*. An der medialen Wand dieses Recessus liegt das hintere Lymphherz am dorsalen Rande der *A. ischiadica*.

Die Aufsuchung von der Beckenhöhle aus erfordert viel mehr und tiefere Eingriffe. Man achte auf den Pigmentfleck am cranialen Rande des *M. compressor cloacae*, lateral vom *M. coccygeo-iliacus*. Lateral von der Pigmentmasse liegt die *A. ischiadica*, ventral von dieser der *N. ischiadicus*. Das Lymphherz liegt dorsal von der Arterie, wird also durch diese und den Nerven verdeckt. Ueber den Ventralumfang des „Pigmentfleckes" ziehen Aeste des *N. coccygeus* herab.

Form, Innenraum, Verbindungen.

Die Form des hinteren Lymphherzens wird verschieden angegeben: bald mehr oval, bald rundlich, oder unregelmässig polyëdrisch. Meist finde ich es von beiden Seiten her abgeplattet; seinen Längendurchmesser bestimmte ich in einem Falle auf reichlich 2 mm. Dieser längste Durchmesser ist von hinten und dorsal nach vorn und ventral gerichtet. Der Innenraum ist im Ganzen einheitlich, doch springen in ihm von der inneren Oberfläche unregelmässige und unvollkommene Scheidewände vor, die zwischen sich wandständige Nischen begrenzen.

Das hintere Lymphherz mündet ein in die *V. iliaca transversa*, die erst lateral von seiner dorsalen Kante, dann an seinem cranialen Rande vorbeizieht (Fig. 131). In dem Lymphherzen selbst liegt das *Ostium venosum* vorn und ventral.

Oehl findet, dass normaler Weise sich an das eigentliche durch den Klappenapparat geschützte *Ostium venosum* noch ein kurzer *Ductus lymphaticus* anschliesst, und dieser erst in die Vene einmündet. Bei Stauungen in der Vene oder abnormen Erweiterung des Lymphherzens verstreicht er, und das Lymphherz sitzt alsdann der Vene direct an. Der Klappenapparat wird dabei insufficient, so dass diastolisches Rückstauen von Blut in das Lymphherz zur Beobachtung kommt.

Von den grossen Lymphräumen stehen der *Saccus dorsalis*, der *Saccus iliacus* und der *Sinus paraproctalis* mit dem hinteren Lymphherzen in Verbindung. Die Oeffnung, in der sich die Wand des *Saccus dorsalis* ventralwärts gegen das Lymphherz einstülpt, ist sehr leicht zu sehen und ziemlich gross; sie kann zum Aufblasen des Lymphherzens benutzt werden (Fig. 135). In das Lymphherz mündet der kurze Verbindungscanal von der dorsalen Seite her ein. Der *Saccus iliacus* mündet am lateralen Umfange der vorderen Hälfte, der *Sinus paraproctalis* am caudalen Umfange des Lymphherzens ein.

Gefässversorgung.

Die Arterien des hinteren Lymphherzens entstammen der *A. ischiadica*. Drei Aeste derselben finden sich in näherer topographischer Beziehung zu dem Organ: die *A. coccygea*, die dicht hinter ihm aufsteigt, der *R. anterior* der *A. pudenda anterior* (s. S. 340), der ventral von dem Lymphherzen an der Aussenseite des *M. compressor cloacae* nach vorn verläuft und mit der *A. vesiculae seminalis* (*A. uterina posterior lateralis*) anastomosirt, und die letztgenannte Arterie selbst (S. 336). Soweit ich erkennen kann, geht von dieser letzten Arterie, sowie von der *A. coccygea* je ein Zweig zu dem Lymphherzen, der erstere von vorn her, der zweite von hinten an das Organ herantretend. Offenbar sind das die beiden Arterienästchen, die auch Waldeyer gesehen hat. Die Venen gehen in die *V. iliaca transversa*.

Nervenversorgung.

Die Nervenfasern für das hintere Lymphherz werden diesem hauptsächlich durch einen Ast des *N. coccygeus* (= *N. spinalis IX*) zugeführt. Die genaue Schilderung dieses Astes wurde auf S. 214 gegeben und daselbst auch bemerkt, dass der Nerv erst die medial von dem Lymphherzen gelegene Pigmentmasse durchsetzt, bevor seine Zweigchen, die das tiefe Blatt der *Fascia dorsalis* durchbohren müssen, zu dem Lymphherzen treten. Es wurde an der angegebenen Stelle auch bereits erwähnt, dass hin und wieder ein directes Aestchen des *N. ischiadicus* zu dem hinteren Lymphherzen tritt. Ueber die Verbindungen dieser Nerven mit anderen spinalen Nerven und mit dem *Sympathicus s. Plexus ischiococcygeus* (S. 210).

Wie oben bemerkt, finden sich nun in der Pigmentmasse medial von dem Lymphherzen noch sympathische Ganglienzellen. Waldeyer hat dieselben zuerst genau beschrieben. Sie finden sich nach ihm in der Pigmentanhäufung der *Fascia propria* des *M. coccygeo-iliacus*, ziehen sich aber auch in Begleitung von sympathischen Fasern längs des dorsalen Astes des *N. coccygeus* auf die Dorsalfläche des *M. coccygeo-iliacus* eine längere Strecke weit hin. Wo die genannten Fasern herkommen, war nicht festzustellen; Waldeyer vermuthet, dass sie vom *Ganglion interrertebrale* des *N. XI* kommen. Da sich in der Wand des Lymphherzens auch sympathische Nervenfasern finden, so liegt die Vermuthung nahe, dass diese den genannten Ganglienzellen entstammen. Doch lässt sich etwas Bestimmtes hierüber noch nicht aussagen, zumal auch die Angaben der Physiologen in Hinsicht des nervösen Einflusses auf das Lymphherz noch auseinandergehen. Indessen wird doch von verschiedenen Seiten das Vorhandensein eines

automatischen Centrums für die Bewegungen des Lymphherzens in engerer Nachbarschaft desselben postulirt, und als solches böten sich dann die Waldeyer'schen Ganglien dar.

Was den genaueren Verlauf des *R. dorsalis* des *N. coccygeus* anlangt, so möchte ich den Angaben auf S. 162 noch einige Bemerkungen hinzufügen. Der Nerv verläuft in der *Fascia coccygeo-iliaca propria*, bedeckt von der *Fascia dorsalis* (dies bedeutet der Ausdruck „*subfascial*" auf S. 162), wird manchmal noch durch den *R. dorsalis N. XII* verstärkt, tritt dann über den Pigmentfleck hinweg, durchbohrt das tiefe Blatt der *Fascia dorsalis* (d. h. die mediale Wand des *Cavum perilymphocardiacum*), zieht dann durch die Fettmasse dieses Cavum über das hintere Lymphherz hinweg, ohne ihm Fasern zu geben, und tritt schliesslich im *Septum glutaeale superficiale* zur Haut.

Dabei sei nochmals auf die S. 161 erwähnten Varianten hingewiesen, aus denen hervorgeht, dass der soeben geschilderte Nerv entweder dem *N. spinalis XI*, d. h. dem *N. coccygeus anterior*, oder aber dem *N. XII*, d. h. dem variablen *N. coccygeus posterior*, angehören, oder aber aus beiden zugleich gebildet sein kann.

C. Die grösseren Lymphräume.

C. Die grösseren Lymphräume.

Die Bildung grosser und weiter Lymphräume ist ein sehr charakteristisches anatomisches Merkmal des Frosches, ohne dass es zur Zeit möglich wäre, dasselbe in einen bestimmten engeren Zusammenhang mit irgendwelchen biologischen Momenten zu bringen. Die grossen Lymphräume liegen theils oberflächlich, theils in der Tiefe des Körpers. Die oberflächlichen finden sich subcutan am ganzen Körper; durch ihre Entwickelung ist das eigentliche subcutane Gewebe auf sehr beschränkte Partien reducirt. Die tiefgelagerten finden sich im Bereiche der verschiedenen Höhlen des Körpers, sowie intermusculär, auch an den Extremitäten. Wie durch die oberflächlichen Säcke das subcutane Gewebe, so wird durch die tiefgelagerten das interstitielle Bindegewebe stark reducirt und verdrängt.

Vom physiologischen Standpunkte aus sind auch das *Cavum pericardii* und das *Cavum pleuroperitonaei* zu den Lymphräumen zu rechnen. Auf letzteren Umstand ist hier bereits Gewicht zu legen. Von den drei functionellen Beziehungen, die die Pleuroperitonealhöhle in der Wirbelthierreihe überhaupt darbieten kann, zum Excretions-, Genital- und Lymphsystem, geht bei den anuren Batrachiern embryonal die eine derselben, nämlich die zum Excretionssystem, verloren. Der Vorgang ist geknüpft an Umwandlungen im Bereiche der Urnierenkanälchen. Während diese ursprünglich sich mit bewimperten Nephrostomen in die Leibeshöhle öffnen und mit dem anderen Ende in den Urnierengang einmünden, verlieren sie später ihre Verbindung mit dem von dem Glomerulis kommenden Abschnitt der Nierenkanälchen und erlangen neue Einmündungen in die Wurzeln der *V. cava posterior*. Damit hört die Pleuroperitonealhöhle auf, als Excretionsraum zu fungiren und wird zu einem Lymphraum: die aus ihr durch die Nephrostomen entnommenen Stoffe werden nicht mehr nach aussen entfernt, sondern in die Venen zurückgeführt und bleiben so dem Organismus

erhalten. Damit aber wird bei den anuren Batrachiern ein wirklich geschlossenes Gefässsystem hergestellt, wie es die Urodelen noch nicht besitzen (M. Nussbaum). Dem Gefässsystem der letzteren gegenüber erhebt sich das der Anuren auch durch dieses Merkmal auf eine erheblich höhere functionelle Stufe, wie sie ihm ausserdem schon durch die weitgehende Trennung des arteriellen und venösen Blutes angewiesen ist.

Genaueres s. bei Excretionssystem und *Carum pleuroperitonaei.*

Ausser durch die Nephrostomen wird eine Verbindung der Pleuroperitonealhöhle mit dem Gefässsystem auch noch hergestellt durch Stomata, d. h. Oeffnungen, die aus dem *Carum pleuroperitonaei* in den grossen lymphatischen *Sinus subvertebralis* führen. Ueber diese Bildungen s. *Sinus subvertebralis* und *Carum pleuroperitonaei.*

1. *Sacci lymphatici subcutanei.*

1. Sacci lymphatici subcutanei. Allgemeine Anatomie.

Allgemeine Anatomie.

Nur an bestimmten Stellen des Körpers ist die Haut mit der Unterlage verbunden; zum bei Weitem grössten Theile wird sie von dieser durch die Lymphräume getrennt und ist daher leicht abzuheben. Die Verbindung der Haut, wo sie überhaupt besteht, kommt auf verschiedene Weise zustande. An einigen wenigen Stellen des Körpers wird eine feste Anheftung durch kurzes, straffes Bindegewebe hergestellt. Solche *Partes affixae* der Haut finden sich am Kopfe, am After und an den Endgliedern der Extremitäten. Sonst ist überall die Befestigung der Haut mit der Unterlage auf bestimmte Linien beschränkt und wird durch bindegewebige Septa hergestellt, die zwischen Haut und Unterlage ausgespannt sind. Diese Septa trennen die Hautlymphräume von einander. Zwischen den beiden Befestigungsarten stehen in gewissem Sinne vermittelnd Verbindungen durch längere oder kürzere Fäden, die mehr oder minder zahlreich die *Sacci lymphatici* durchsetzen. An einigen wenigen Stellen des Körpers wird die Haut durch besondere Muskeln mit der Unterlage verbunden.

1. Die *Septa intersaccularia.*

Die subcutanen *Septa intersaccularia* sind die Reste subcutanen Gewebes, die zwischen den sich ausbreitenden Lymphsäcken stehen geblieben sind. Sie zeigen in ihrem speciellen Verhalten viele Verschiedenheiten.

Wie die übrigen Wände der Lymphsäcke sind auch sie auf den Flächen, die frei in die Lymphsäcke hineinblicken, von je einer zusammenhängenden Endothellage bekleidet. Die beiden Endothellagen werden durch ein *Stratum proprium*, den eigentlichen Grundstock des Septums, von einander getrennt. In manchen Septis ist dies *Stratum proprium* dünn; alsdann stellt auch das Septum selbst nur eine dünne, durchscheinende Membran dar, an der man einen der Unterlage angehefteten *Margo profundus* und einen an der Haut ansetzenden

Margo superficialis unterscheiden kann. In anderen Fällen jedoch lässt das Septum deutlich zwei festere Grenzlamellen unterscheiden, die durch einen grösseren Zwischenraum von einander getrennt werden. Zwischen beide Lamellen können dann verschiedene Gebilde eingelagert sein; ausser wechselnden Mengen von Bindegewebe, das auch Fett aufnehmen kann, auch noch Nerven und Gefässe; an einigen Stellen ziehen auch Hautmuskeln zwischen den septalen Lamellen hindurch zur Haut; das hintere Lymphherz ist zwischen solche Lamellen eingeschlossen, und schliesslich hat Ecker gezeigt, dass zwischen beiden Lamellen einiger Septa auch intraseptale Lymphsinus vorkommen, die Lymphgefässe von der Haut aufnehmen.

In den Fällen, wo in der eben skizzirten Weise ein Auseinanderweichen der beiden Grenzlamellen des Septums statthat, kommen dieselben doch an der Haut gewöhnlich wieder näher an einander, so dass der *Margo superficialis* des Septums als breite Linie geschildert werden kann. Dagegen sind die Linien, längs derer die beiden Grenzlamellen auf die Bodenflächen der von dem Septum getrennten Lymphsäcke übergehen, häufig durch einen grösseren Zwischenraum von einander getrennt, und dieser Uebergang kann auf ganz verschiedene Gebilde erfolgen. Alsdann ist statt eines schmalen *Margo profundus* mehr eine breite Basis vorhanden, die durch zwei Linien begrenzt wird.

Wo mehrere Lymphsäcke an einander grenzen, stossen auch die trennenden Septa zusammen, und die Grenzlamellen derselben gehen in einander über. Der Begriff des „Septum" kann dadurch recht vage werden und das Septum selbst die Bedeutung einer einheitlichen Bildung verlieren. Die Grenzlamelle eines „Septum" kann alsdann aus mehreren Abschnitten gebildet sein, von denen jeder zu einem anderen Lymphsack gehört. Die Berechtigung, trotzdem von einem einheitlichen Septum zu sprechen, ist dann nur begründet in dem Vorhandensein eines in gleicher Richtung continuirlich fortlaufenden *Stratum proprium*, nicht aber in dem Verhalten der Grenzlamellen. Es leuchtet ein, dass in Folge dessen ein „Septum" eine sehr zusammengesetzte Bildung sein kann, und dass es in manchen Fällen reine Geschmackssache werden muss, welche septalen Züge mit dem Namen eines Septums zusammengefasst werden sollen.

Die meisten Septa sind von Oeffnungen (*Ostia septalia*) perforirt, die eine Communication zwischen benachbarten Lymphsäcken herstellen. Die Ostia können wesentlich zweierlei Gestalt zeigen. Entweder stellen sie grössere unregelmässige Lücken in dem Septum dar oder aber sie sind von scharfen, abgerundeten Rändern umsäumt und durchsetzen das Septum derartig schräg („ureterartig"), dass es zur Bildung von zwei begrenzenden Lippen kommt, die klappenartig die Oeffnung verschliessen. Eine genaue Bearbeitung dieser zuerst von Jourdain beschriebenen Bildungen und ihrer Bedeutung für die Lymphcirculation steht noch aus.

2. *Sacci lymphatici.*

Die Lymphsäcke sind Spalträume zwischen der Haut und der Unterlage, die durch die Septa getrennt werden. An einem jeden Saccus werden also im Allgemeinen zu unterscheiden sein: eine *Facies profunda*, die durch die Unterlage der Haut (Knochen, Muskeln u. s. w.), eine *Facies superficialis* s. *integumentalis*, die durch die Haut gebildet wird, und *Facies septales*, durch Septa gebildet.

Die einzelnen Wände der Lymphsäcke sind mit einer zusammenhängenden Lage von platten Endothelzellen ausgekleidet. Die Bodenfläche (*Facies profunda*) zeigt in den einzelnen Lymphsäcken die meisten Verschiedenheiten.

Im einfachsten Falle werden die am Boden des Sackes liegenden Theile (Muskeln, Knochen u. s. w.) von einer continuirlichen Fascie bedeckt, die die Lücken zwischen den genannten Gebilden überbrückt und so einen einheitlichen, mehr oder minder glatten und ebenen Boden des Raumes herstellt. In anderen Fällen jedoch, wo eine solche oberflächliche Fascie fehlt, überzieht eine dünne Membran die Oberfläche der einzelnen Muskeln in inniger Anpassung an ihre Form und dringt auch in die intermusculären Zwischenräume ein. Hierdurch können nun entweder intermusculäre, im Grunde blind geschlossene Recessus der Lymphsäcke gebildet werden, oder aber es kann der Lymphsack durch eine solche intermusculäre Spalte hindurch mit einem tiefen Lymphsinus in Verbindung treten. Solche Communicationen von subcutanen und tiefen Lymphräumen sind an verschiedenen Stellen vorhanden. Dass in letzterem Falle die *Facies profunda* des Lymphsackes eine sehr unebene Beschaffenheit erhält, liegt auf der Hand. — Eine besondere Form der *Recessus intermusculares* lässt sich als *Recessus submuscularis* bezeichnen. Hier handelt es sich um Unterminirung des scharfen, freien Randes eines platten Muskels, der am Boden eines Lymphsackes gelegen ist. Der Muskelrand ist alsdann von der Unterlage, der er aufliegt, in gewisser Ausdehnung abhebbar, und erst von der Unterfläche des Muskels geht die Auskleidung des Recessus auf jene Unterlage über (Bsp. *M. subhyoideus* im *Saccus pectoralis*).

Auch die Lymphsäcke selbst werden von Nerven und Gefässen durchsetzt, die aus der Tiefe zur Haut und umgekehrt hindurchtreten. Dieselben sind ebenfalls von Endothelscheiden umgeben.

Ausserdem aber finden sich wenigstens in einigen Lymphsäcken noch bindegewebige, mit Endothelscheiden bedeckte Fäden, Bälkchen oder breitere bandartige Brücken, die den Lymphsack durchsetzen und meist zwischen der tiefen Wand und der Haut ausgespannt sind. Sie sind bald länger, bald kürzer; wo sie reichlich vorhanden und dabei sehr kurz sind, heften sie die oberflächliche Wand des Lymphsackes enger an die tiefe und zerlegen den Raum des Sackes in eine Anzahl einzelner kleiner Maschen und Spalträume. So an der *Vola manus* und an der *Planta pedis*. Dies Verhalten bildet dann einen Uebergang zur völlig straffen Verbindung der Haut mit der Unterlage.

Communicationen der Lymphsäcke.

Die subcutanen Lymphsäcke können communiciren: a) mit anderen subcutanen Lymphsäcken durch die bereits erwähnten grösseren oder kleineren *Ostia septalia*; b) mit tief gelegenen Lymphräumen entweder ebenfalls durch *Ostia septalia* oder durch Lücken und Spalten zwischen Muskeln u. s. w. (*Recessus intermusculares*); c) mit den Lymphherzen. Letzteres betrifft natürlich nur die den Lymphherzen direct benachbarten Säcke.

Auch im Endothel der subcutanen Lymphräume hat Jourdain Bildungen gefunden, die er als stomatoïdes bezeichnet, und die auch in den *Laminae subvertebrales* zwischen der Bauchhöhle und dem *Sinus subvertebralis* vorkommen. Jourdain beschreibt sie als einfache Depressionen, in deren Grunde sich eine Anhäufung kleiner Zellen findet. Auf diese Bildungen wird später eingegangen werden (s. *Sinus subvertebralis*).

Engere Beziehungen von Muskeln zu den subcutanen Lymphsäcken. An vielen Stellen des Körpers sind zwischen der Oberfläche eines Muskels und der Haut fädige oder breitere Brücken ausgespannt, ohne dass dadurch an dem Muskel selbst eine wesentliche Veränderung hervorgebracht wäre. Immerhin wird durch diese Verbindungen ein anspannender Einfluss auf die

Haut bei den Contractionen der Muskeln ausgeübt werden können, der der Bewegung des Lymphstromes zu Gute kommen muss. Sehr viel inniger sind die Beziehungen, die der *M. gracilis minor* am Oberschenkel zu den Lymphsäcken der Haut gewonnen hat; wenn auch seine Fasern nicht unmittelbar an die Haut herangehen, so setzt sich doch ein Theil von ihnen in Verbindung mit einem zwischen dem Muskel und der Haut ausgespannten Septum. Zur völligen Abspaltung eines besonderen Hautmuskels von Skeletmuskeln ist es schliesslich gekommen an der Brust (*M. cutaneus pectoris*: Theil des *M. pectoralis*) und an dem Bauche (*M. cutaneus abdominis*: Theil des *M. obliquus externus*, er geht zur Rückenhaut). Genauer studirt ist die Wirkung dieser Muskeln noch nicht; ausser der Beförderung des Lymphstromes, die ihre Contractionen bedingen werden (Nussbaum), wird auch ins Auge zu fassen sein der zusammenraffende Einfluss ihrer Contractionen auf die Haut, der auch an sich von Bedeutung für die Bewegungen werden kann. Da es sich um willkürliche Muskeln handelt, so wäre die Frage von Interesse, wie weit ihre Contractionen mit denen der Skeletmuskeln zusammenfallen, von denen sie sich abgespalten haben und mit denen sie gemeinsam innervirt werden, resp. wie weit sie zu selbständiger Action gebraucht werden. Dass sie aber überhaupt mit der losen Befestigung der Haut und der Entwickelung der subcutanen Lymphsäcke im Zusammenhang stehen, ist zweifellos. Auch an den Endgliedern der Extremitäten treten Muskeln, resp. Muskelsehnen in engere Beziehungen zur Haut.

Specielle Anatomie.

Es muss hier vorweg betont werden, dass die nachfolgende Schilderung die Befunde bei *Rana esculenta* wiedergiebt. *Rana fusca* und *Rana arvalis* zeigen hiervon theilweise sehr erhebliche Abweichungen, von denen einige namhaft gemacht worden sind. Doch habe ich durchaus nicht alle Lymphsäcke bei den beiden letztgenannten Species untersucht, und kann daher auch die Angaben Jourdain's, die sich auf „*Rana temporaria L.*“ (wahrscheinlich *R. fusca*) beziehen, nicht vollständig beurtheilen.

I Subcutane Lymphsäcke des Kopfes und des Rumpfes.

I. Subcutane Lymphsäcke des Kopfes und des Rumpfes.

An der Oberfläche des Kopfes und des Rumpfes, incl. der Hüftgegend, finden sich zwölf subcutane Lymphsäcke, von denen vier unpaar, die acht anderen paarig sind.

Der grösste Theil der Dorsalfläche des Stammes wird von einem gemeinsamen grossen unpaaren *Saccus cranio-dorsalis* eingenommen, der sich von der Schnauzen- bis zur Steissbeinspitze erstreckt. Am Kopfe liegt jederseits von ihm über dem Auge noch ein kleiner *Saccus supraorbitalis*, in der Schläfengegend je ein *Saccus temporalis*, und im hintersten Abschnitt des Rumpfes kommt, ebenfalls auf beiden Seiten, in der Hüftgegend der *Saccus iliacus* bis nahe an die Haut des Rückens. — Den lateralen Umfang des Rumpfes, von der Wurzel der hinteren Extremität bis zu der der vorderen, und auch noch dorsal von der letzteren bis zum

Annulus tympanicus, nimmt jederseits ein *Saccus lateralis* ein. An den Kopf erstreckt sich derselbe nicht, da hier die Haut im lateralen Gebiete fest mit der Unterlage verbunden ist.

Auf der Ventralfläche des Stammes liegen in cranio-caudaler Richtung drei unpaare Lymphsäcke hinter einander: *Saccus submaxillaris* im Bereich des Mundhöhlenbodens, *S. pectoralis* im Bereich der Brust, *S. abdominalis* im Bereich des Bauches.

Das hintere Ende des Körpers, d. h. die Umgebung des Afters, fällt nicht mehr in den Bereich der Rumpflymphsäcke, sondern in den der Lymphsäcke des Oberschenkels.

Abgesehen von einer ausgedehnteren *Pars affixa* der Haut im Bereich des Kopfes, werden die genannten Lymphsäcke durch Septa von einander getrennt, die ihrem Verlaufe nach als *Septa longitudinalia*, *transversalia* und *annularia* unterschieden werden können. Die *Septa longitudinalia* laufen im Wesentlichen der Längsrichtung des Körpers parallel, sie sind paarig vorhanden. Hierher gehören jederseits: *Septum dorsale*, *Septum iliacum mediale*, *Septum iliacum laterale*, *Septum cervicale*, *Septum abdominale*. — Die transversalen Septa ziehen quer über die Ventralfläche des Körpers hinweg als einheitliche Bildungen; es sind zwei: *Septum submaxillare* und *Septum pectorale*. — Die *Septa annularia* finden sich an der Wurzel der vorderen und der hinteren Extremität und trennen die Lymphsäcke des Rumpfes von denen der Extremitäten ab. Das an der vorderen Extremität kann als *Septum annulare scapulae*, das an der hinteren als *Septum annulare coxae* bezeichnet werden. Ihr Verlauf ist nicht genau ringförmig, aber doch annähernd; im Speciellen lassen sich an jedem von ihnen noch einzelne Abschnitte unterscheiden.

Der Beschreibung der soeben aufgezählten Septa, die als trennende Scheidewände zwischen den Hautlymphsäcken ausgespannt sind, ist noch die des *Septum inguinale profundum* anzureihen, das einen in der Tiefe der Inguinalgegend gelegenen Raum, *Spatium inguinale*, nach aussen abschliesst, und enge Beziehungen zu dem *Septum iliacum laterale* und dem *Septum annulare coxae* besitzt.

a) Die fixen Hautpartieen und die Septa.

1. *Pars affixa* der Haut am Kopfe.

1. Pars affixa der Haut am Kopfe.

In den vorderen und seitlichen Gebieten des Kopfes ist die Haut durch kurzes Bindegewebe mit der Unterlage verbunden. Die Begrenzungslinie dieser

Fig. 134.

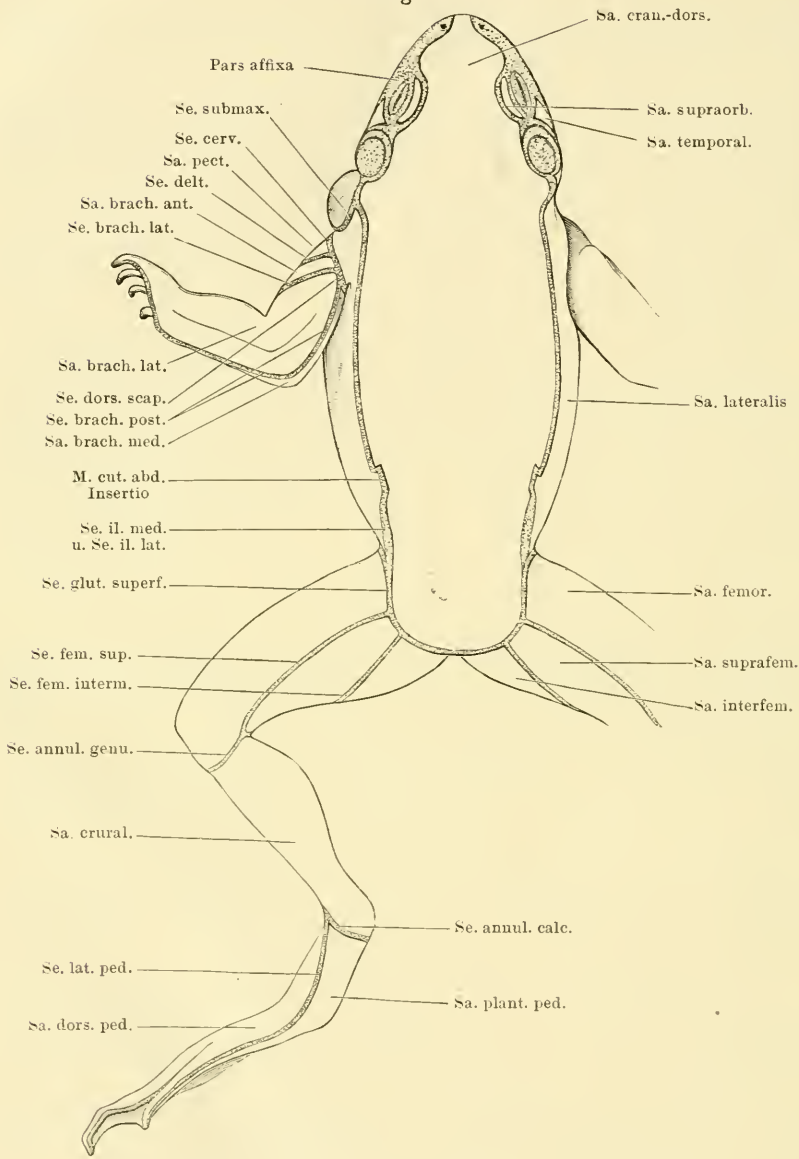

Subcutane Lymphsäcke an der Rückseite von Rana esculenta.

Für Figg. 134, 136, 138 gilt: Die Grenzen der Lymphsäcke sind auf die intacte Haut aufgetragen. Die punktirten Partieen bedeuten die Stellen, an denen die Haut mit der Unterlage verbunden ist, sei es durch dünne Septa (den schmalen Linien entsprechend), sei es durch ausgedehntere Verwachsungen (in Fig. 134 und 138 am Kopfe). Die weissen Partieen entsprechen somit den Lymphsäcken.

Fig. 135.

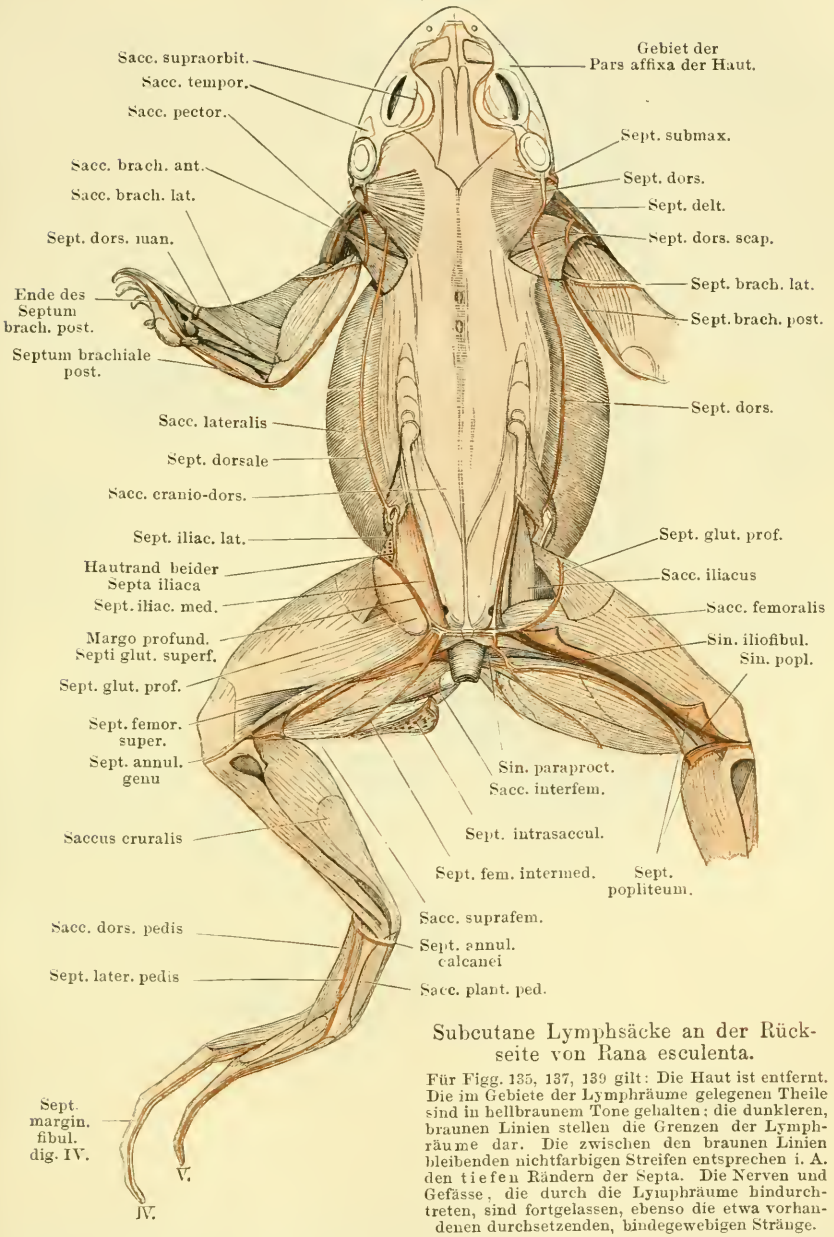

Subcutane Lymphsäcke an der Rückseite von Rana esculenta.

Für Figg. 135, 137, 139 gilt: Die Haut ist entfernt. Die im Gebiete der Lymphräume gelegenen Theile sind in hellbraunem Tone gehalten; die dunkleren, braunen Linien stellen die Grenzen der Lymphräume dar. Die zwischen den braunen Linien bleibenden nichtfarbigen Streifen entsprechen i. A. den tiefen Rändern der Septa. Die Nerven und Gefässe, die durch die Lymphräume hindurchtreten, sind fortgelassen, ebenso die etwa vorhandenen durchsetzenden, bindegewebigen Stränge.

Für Fig. 135 gilt besonders: Linkerseits sind das Septum iliacum mediale, Septum iliacum laterale und Septum glutaeale profundum stehen gelassen; die zwei braunen Linien am Zusammenstosse beider Septa iliaca bedeuten also den gemeinsamen Hautrand dieser Septa. Am rechten Oberschenkel sind der Sinus iliofibularis und der Sinus popliteus eröffnet, am linken sind die bedeckenden Septa stehen gelassen. Im Saccus interfemoralis ist links der M. gracilis minor vom M. gracilis major abgezogen, um das Septum submusculare sichtbar zu machen. Das Septum intrasacculare ist links erhalten, rechts entfernt.

Fig. 136.

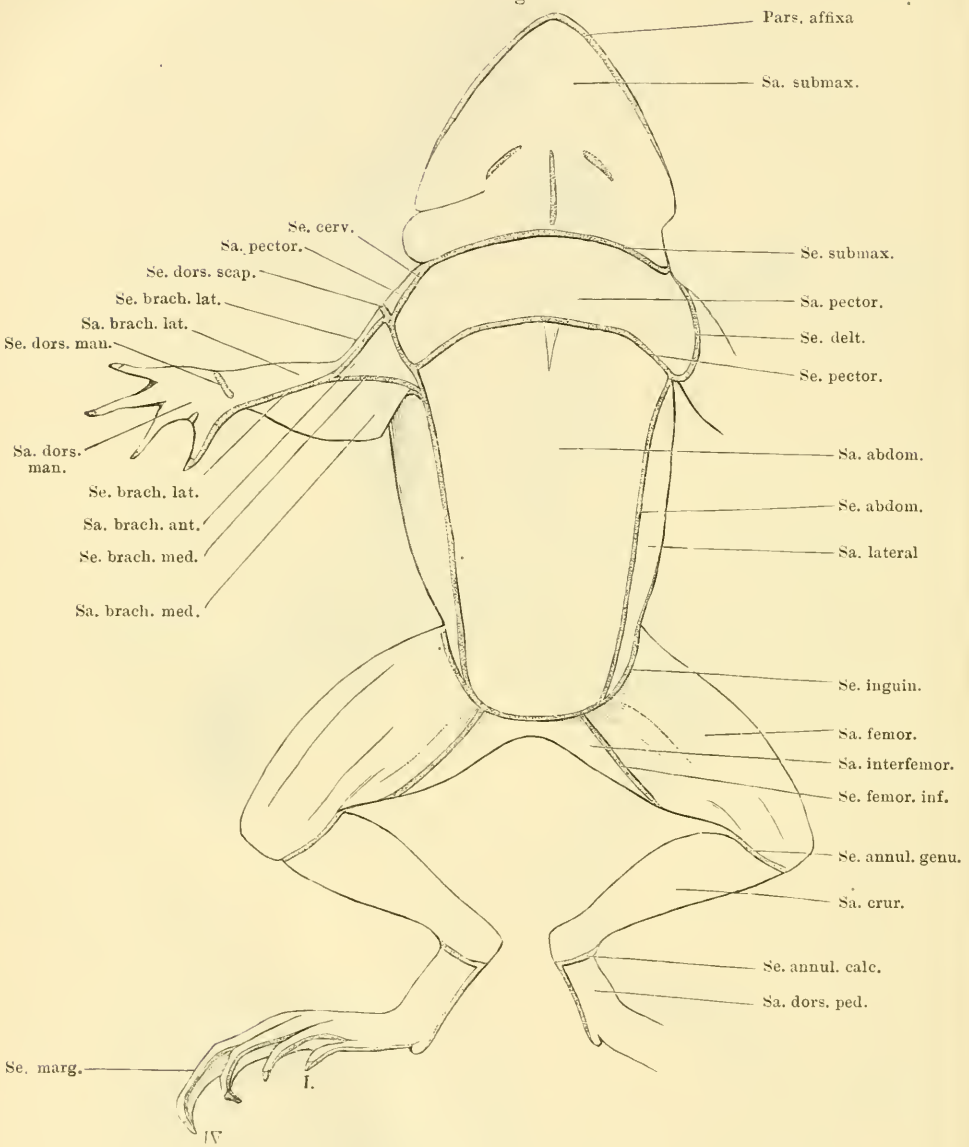

Subcutane Lymphsäcke an der Ventralseite von Rana esculenta.

Oberflächen-Darstellung wie Fig. 134.

Fig. 137.

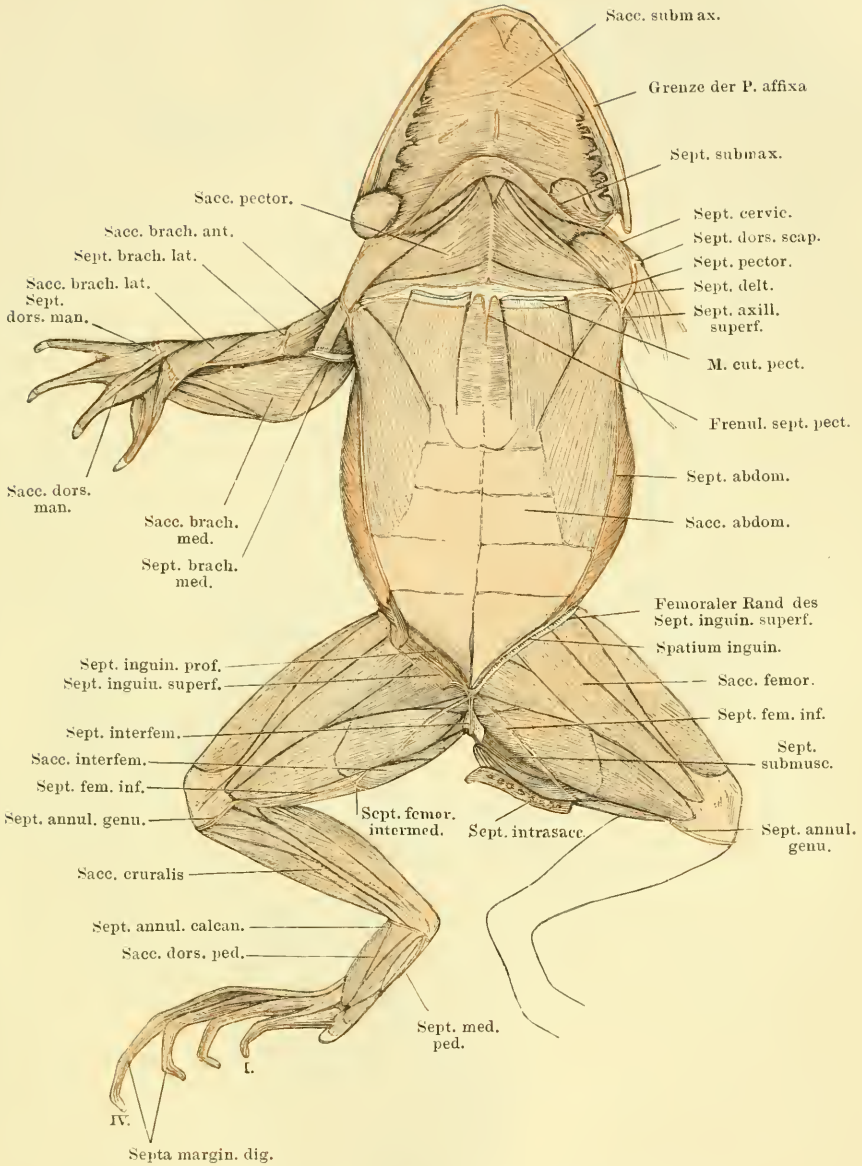

Subcutane Lymphsäcke an der Ventralseite von Rana esculenta.

Darstellung wie Fig. 135. Der hintere Rand des M. subhyoideus ist nach vorn hin umgeschlagen, um den auf seine Dorsalfläche dringenden Recessus des Saccus pectoralis zu zeigen. Rechterseits ist das Septum inguinale profundum stehen gelassen, ebenso kurze Abschnitte des Septum inguinale superficiale und des S. abdominale. Linkerseits sind die genannten Lamellen fortgenommen, und damit ist das Spatium inguinale eröffnet. Der M. gracilis minor ist linkerseits vom M. gracilis major abgezogen; das Septum intrasacculare erhalten.

Fig. 138.

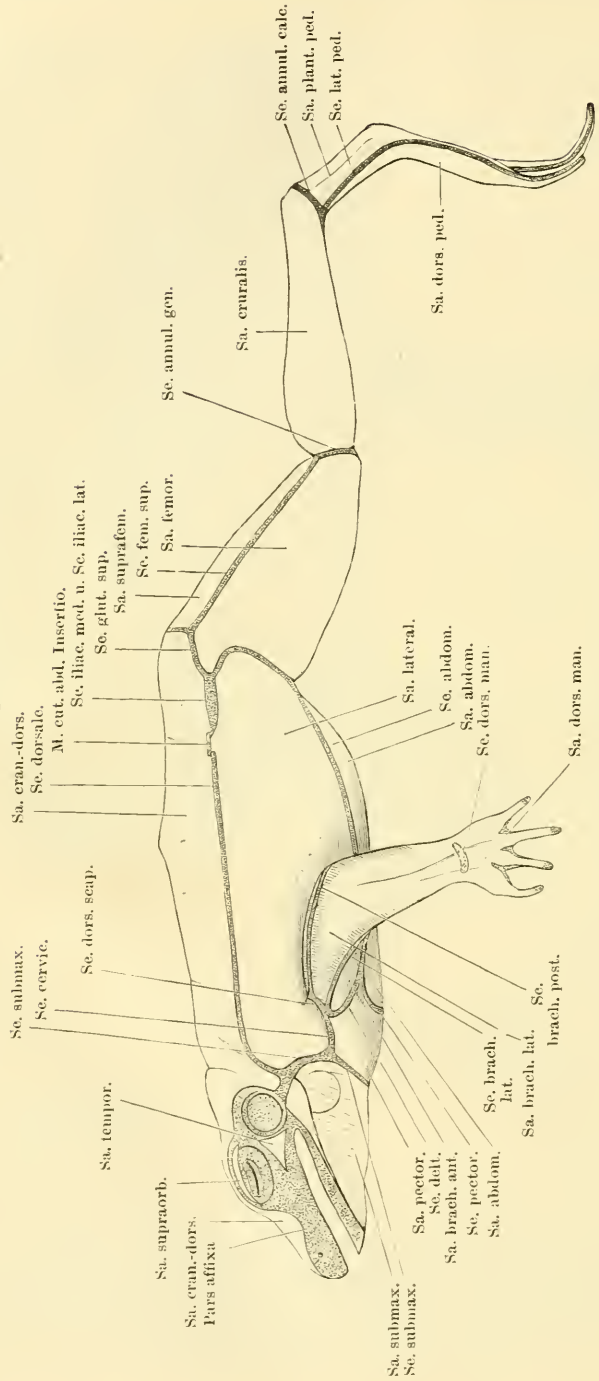

Subcutane Lymphsäcke an der Lateralseite von Rana esculenta.

Oberflächen-Darstellung wie Figg. 134 und 136.

Fig. 139.

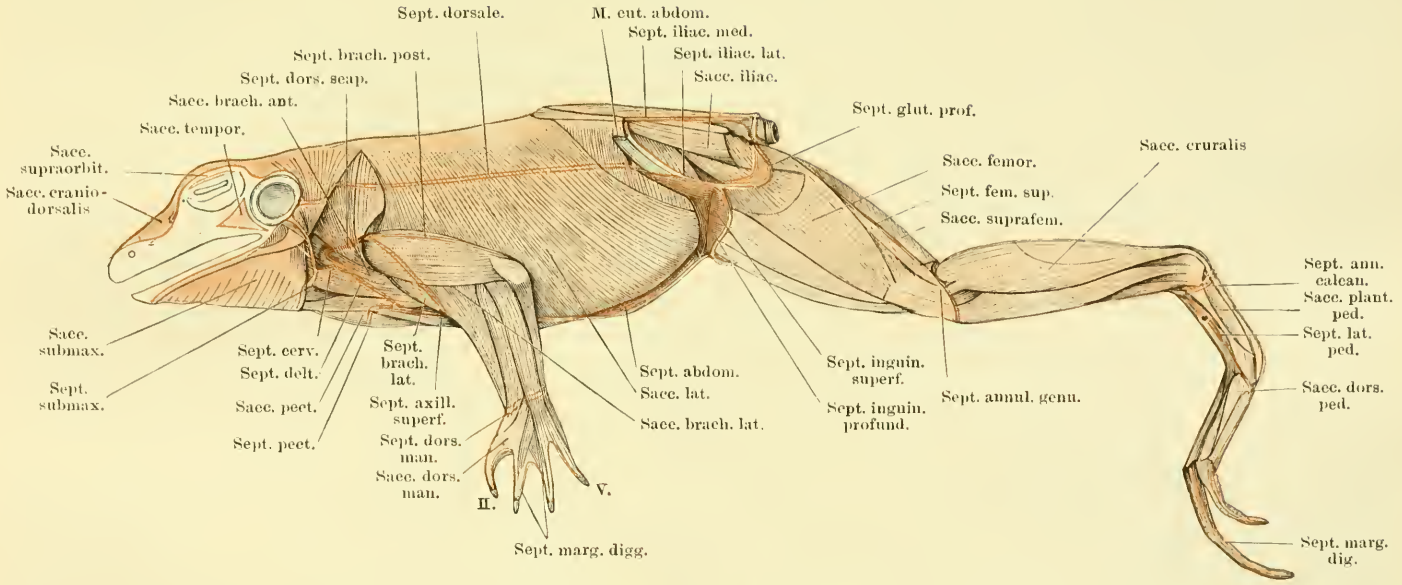

Subcutane Lymphsäcke an der Lateralseite von Rana esculenta.

Darstellung wie in Figg. 135 und 137. In der Ingninalgegend sind grössere Abschnitte der Septa stehen gelassen.

Pars affixa gegen die von Lymphsäcken eingenommene Oberfläche des Kopfes verläuft folgendermaassen:

An der Dorsalfläche zieht sie vorn quer über die dicke Fascie hinweg, die die *Glandula intermaxillaris* deckt, biegt dann rückwärts um und verläuft am medialen Umfange der *Apertura nasalis externa* vorbei. Hinter dieser Apertur biegt sie lateralwärts aus bis nahe an den oberen Rand des Maxillare, kehrt aber dann längs des vorderen Randes der Orbita wieder medialwärts zurück etwa bis zur Höhe der Lidspalte. Von hier bis zu einem in gleicher Höhe gelegenen Punkte des hinteren Umfanges der Orbita ist die Haut oberhalb der Augenhöhle in zwei Linien fest mit der Unterlage verbunden. Die laterale Linie läuft etwa über die Mitte des oberen Lides; von hier aus lateral haftet die Haut an der *Conjunctiva palpebrae superioris*. Die zweite, mediale Befestigungslinie läuft seitlich vom *Os fronto-parietale* über den *Annulus fibrosus periorbitalis* hinweg. Am hinteren Umfange der Orbita kommen die beiden Linien wieder zur Vereinigung, und von hier läuft dann die Grenze der *Pars affixa* der Haut längs des oberen Trommelfellrandes weiter, umzieht auch den *Annulus tympanicus* von hinten her und setzt sich schliesslich vom ventralen Umfange desselben über das *Os quadrato-maxillare* und den *M. masseter major* hinweg an den lateralen Umfang des Unterkiefers fort. Am ventralen Umfange der Unterkieferspitze gehen dann die beiderseitigen Begrenzungslinien in einander über.

Fest angeheftet ist somit die Haut auf der die *Glandula intermaxillaris* und den Zwischenkiefer deckenden Fascie, auf der seitlichen Nasengegend incl. der Umgebung der *Apertura nasalis externa*, am ganzen Oberkieferrand, in der Umgebung des Auges mit Ausnahme der supraorbital gelegenen Hautpartie, unter der ein *Saccus supraorbitalis* liegt, im Bereich des Trommelfelles und schliesslich am lateralen Umfange des Unterkiefers, incl. des vorderen Umfanges der Unterkieferspitze. Eine zweite Unterbrechung in dem ganzen Gebiete wird noch durch den kleinen, in der Temporalgegend gelegenen *Saccus temporalis* bewirkt.

2. Septum dorsale.

2. *Septum dorsale.*

Das *Septum dorsale* ist eins der hauptsächlichsten longitudinalen Septa am Rumpfe, wo es zwischen dem *Saccus cranio-dorsalis* und dem *S. lateralis* ausgespannt ist. Seine beiden Grenzblätter liegen durchweg sehr eng an einander, und es ist daher sowohl der *Margo superficialis* wie auch der *Margo profundus* des Septum sehr schmal. Der tiefe Befestigungsrand beginnt vorn am hinteren Rande des *Annulus tympanicus*, aber nahe dem ventralen Umfange des Annulus. Von hier aus überschreitet er die Fascie auf der Lateralfläche des *M. depressor mandibulae*, entsprechend der unteren verschmälerten Partie dieses Muskels, und steigt dann am hinteren Rande des Muskels wieder dorsalwärts auf. Noch bevor er das dorsale Ende dieses Randes erreicht hat, biegt er caudalwärts um. Er überschreitet die Fascie des *M. dorsalis scapulae*, *M. latissimus dorsi* und *M. obliquus externus*, ebenfalls lateral von der Ursprungslinie dieses Muskels an der Dorsalfascie. Von der Oberfläche des *M. obliquus externus* aus tritt das Septum, hinter dem caudalen Rande dieses Muskels, auf die Oberfläche des *M. transversus* über, und stösst hier, etwa entsprechend der Längenmitte des *Os ilium*, an das *Septum iliacum laterale* und das *Septum iliacum mediale.*

Das *Septum dorsale* ist in seiner ganzen Ausdehnung ziemlich von gleicher Höhe und gewöhnlich so gelagert, dass sein *Margo superficialis* mehr ventral liegt als der *Margo profundus.* In ihm verlaufen die *Rr. cutanei dorsi laterales* zur Haut, vor Allem aber tritt an der Stelle, wo das *Septum dorsale* mit

dem *Septum iliacum laterale* zusammenstösst, der *M. cutaneus abdominis* aus dem letztgenannten Septum in das *Septum dorsale* ein und gelangt in ihm zur Haut. Im vordersten Theile des Septums finden sich an der Haut einige Lücken.

3. *Septum iliacum mediale.* (Von Ecker als hinterster Theil des *Septum dorsale* beschrieben.) 3. Septum iliacum mediale.

Das *Septum iliacum mediale*, das den *Saccus cranio-dorsalis* vom *Saccus iliacus* trennt, folgt zwar im Allgemeinen einer gleichen Verlaufsrichtung an der Dorsalseite des Rumpfes, wie das *Septum dorsale*, kann aber doch nicht so kurzweg als Fortsetzung desselben bezeichnet werden. Seine Gestalt ist die eines Trapezes, dessen beide parallelen Seiten longitudinal verlaufen. Die längere der beiden parallelen Seiten wird durch den *Margo profundus* gebildet. Derselbe beginnt da, wo der tiefe Rand des *Septum dorsale* aufhört, also etwa entsprechend der Längenmitte des *Os ilium*, seitwärts von diesem auf der Dorsalfläche des *M. transversus abdominis*. Von hier aus zieht er zunächst eine kurze Strecke weit medialwärts und zugleich etwas cranialwärts über den *M. transversus*, biegt aber dann am *Os ilium* unter scharfem Winkel caudalwärts um. Er folgt eine Strecke weit dem Dorsalrande des genannten Knochens, und weicht dann medialwärts zurück auf die Oberfläche der *Fascia dorsalis*, die zwischen den beiderseitigen Darmbeinen ausgespannt ist. Auf das oberflächliche Blatt dieser Fascie geht die mediale Lamelle des *Septum iliacum mediale* über. Hinter dem scharfen, freien Rande, den der vordere, breite Theil der *Fascia dorsalis* medial vom *Processus superior* des Darmbeines bildet (s. S. 444), zieht der tiefe Septumrand über den Dorsalumfang des hinteren Lymphherzens hinweg (S. 444) und stösst am vorderen Rande des *M. piriformis* mit dem des *Septum glutaeale superficiale* zusammen. Der tiefe Rand des *Septum iliacum mediale* verläuft sonach in der Hauptsache in einer Linie, die weiter medial liegt, als die tiefe Anheftungslinie des *Septum dorsale* am Rücken. Daher der Winkel, den er in seinem vordersten Abschnitt bildet. — Die dem *Margo profundus* parallele Seite des *Septum iliacum mediale* wird gebildet durch den an der Haut befestigten *Margo superficialis*. Er ist erheblich kürzer als jener und verläuft in bedeutender Entfernung lateral von ihm, ziemlich genau in der caudalen Verlängerung des Hautrandes des *Septum dorsale*. Das *Septum iliacum mediale* ist also bei natürlicher Haltung des Thieres horizontal gelagert; es deckt den *Saccus iliacus* von der Dorsalseite zu, und seine mediale Fläche ist dorsalwärts, seine laterale ventralwärts gekehrt. Am vorderen Rande des *Septum iliacum mediale* geht dessen mediale Lamelle in die des *Septum dorsale*, die laterale Lamelle in die mediale des *Septum iliacum laterale* über. Der Uebergang des *Septum dorsale* und des *Septum iliacum mediale* erfolgt unter Bildung einer Falte, entsprechend dem oben erwähnten Winkel des tiefen Randes des letztgenannten Septums. — Der hintere Rand des Septums schliesslich stösst mit dem *Septum glutaeale profundum* und dem *Septum glutaeale superficiale* zusammen; hier geht die laterale Lamelle des *Septum iliacum mediale* in die ventrale des *Septum glutaeale profundum* über, die mediale des *Septum iliacum mediale* in die proximale des *Septum glutaeale superficiale*.

Zwischen den beiden Grenzlamellen des Septums findet sich meistens eine grössere Ansammlung von Fett, und ferner verläuft hier die *V. cutanea femoris posterior lateralis*. Durch Ostia, die sich im *Septum iliacum mediale* dicht an der Haut finden, stehen der *Saccus cranio-dorsalis* und der *Saccus iliacus* in Verbindung. Vor Allem aber liegt in der Linie, in der sich die mediale Lamelle des *Septum iliacum mediale* auf die *Fascia dorsalis* umschlägt, die Oeffnung, die den *Saccus cranio-dorsalis* mit dem hinteren Lymphherzen in Verbindung setzt.

4. Septum iliacum laterale.

4. *Septum iliacum laterale.*

Das *Septum iliacum laterale* ist zwischen dem caudalen Umfange des Bauches und dem proximalen Abschnitte des Oberschenkels ausgespannt. Es stellt eine im Ganzen viereckige Platte dar, an der sich ein dorsaler, ventraler, vorderer und hinterer Rand unterscheiden lassen. Der dorsale Rand wird durch den Hautrand des Septums repräsentirt. Er fällt zusammen mit dem Hautrand des *Septum iliacum mediale*, befestigt sich also an der Haut des Rückens in einer Linie, die ziemlich genau die caudale Fortsetzung des Hautrandes des *Septum dorsale* bildet. — Der vordere Rand vermittelt zunächst die Verbindung des *Septum iliacum laterale* mit dem *Septum dorsale* und dem vorderen Rande des *Septum iliacum mediale*: die laterale Lamelle des *S. iliacum laterale* geht in die des *S. dorsale*, die mediale in die ventrale des *S. iliacum mediale* über. Alsdann verläuft der genannte Rand über die Oberfläche des *M. transversus* hinweg ventralwärts, tritt auch noch auf die Aussenfläche der *Membrana abdomino-pelvica*[1]), die sich an den caudalen Rand des *M. transversus* anschliesst, und endet da, wo diese Membran den dorsal-lateralen Rand des *M. adductor longus* kreuzt. — Längs dieses Muskelrandes verläuft der ventrale Rand des Septums, von dem genannten Kreuzungspunkte an lateralwärts bis dahin, wo der *M. tensor fasciae latae* mit dem *M. adductor longus* zusammenstösst. — Der hintere Rand des Septums schliesslich verbindet sich in seiner dorsalen Hälfte mit dem lateralen Rande des *M. glutaeale profundum*, an dem zugleich das *Septum inguinale superficiale* entspringt, gelangt mit diesem Rande an den lateralen Umfang des *M. tensor fasciae latae* und zieht dann selbständig über den Ventralumfang dieses Muskels weiter, in geringem Abstande medial von dem tiefen Rande des *Septum inguinale superficiale* (s. *Septum annulare coxae*). An der Stelle, wo der *M. tensor fasciae latae* mit dem *M. adductor longus* zusammenstösst, stossen auch der hintere und der ventrale Rand des *Septum iliacum laterale* zusammen. Das *Septum iliacum laterale* steht derartig schräg, dass eine seiner Flächen dorsal- und medialwärts, die andere ventral- und lateralwärts blickt. Seine dorsale Hälfte trennt den *Saccus iliacus* vom *Saccus lateralis trunci*, ist aber von mehreren Oeffnungen durchsetzt, die der Lymphe aus dem *Saccus lateralis* den Eintritt in den *Saccus iliacus* gestatten. Der grössere ventrale Abschnitt des Septum trennt den *Saccus iliacus* vom *Spatium inguinale*.

Die Theilung des *Septum iliacum laterale* in eine dorsale und eine ventrale Hälfte wird bedingt durch das *Septum inguinale profundum*, das sich an seine Aussenfläche, in kurzer Entfernung von dem Hautrande, ansetzt. Im Bereiche der dorsalen Hälfte geht die laterale Lamelle des *S. iliacum laterale* über: in die laterale Lamelle des *Septum dorsale* (vorn), die laterale Lamelle des *Septum inguinale profundum* (ventral) und die proximale Lamelle des *Septum inguinale superficiale* (hinten). Die laterale, sehr dünne Lamelle der ventralen Hälfte schlägt sich vorn auf die Bauchwand, dorsal auf die Innenfläche des *Septum inguinale profundum*, hinten anfangs (dorsal) auf eben dieselbe, weiter ventral auf die Oberschenkelfascie um. — Die mediale einheitliche Lamelle des Septum geht dorsal wie vorn in die ventrale Lamelle des *Septum iliacum mediale*, hinten in die ventrale Lamelle des *Septum glutaeale profundum* über. Die weiteren Fortsetzungen ergeben sich aus dem Verlaufe der Ränder.

Zwischen beiden Lamellen des *Septum iliacum laterale* verlaufen die grössere dorsale Hälfte des *M. cutaneus abdominis*, sowie der *N. cutaneus femoris lateralis*

[1]) S. tiefe Sinus des Rumpfes.

nebst der begleitenden Arterie. Sie durchsetzen, in zwei Zweige gespalten, das *Septum iliacum laterale* in langem Verlaufe, dringen aus ihm an der Basis des *Septum inguinale profundum* hervor, um nach sehr kurzem freien Verlaufe durch den *Saccus lateralis* wieder in das *Septum inguinale superficiale* einzutreten, mit dem sie zur Haut gelangen. Auch der *R. abdominalis* der *V. femoralis* wird eine Strecke weit in das *S. iliacum laterale* eingewebt. Das *Septum iliacum* ist erst nach Durchtrennung des *Septum inguinale profundum* in ganzer Ausdehnung zu übersehen.

5. *Septum abdominale.* 5. Septum abdominale.

Das *Septum abdominale* ist das hauptsächlichste longitudinale Septum auf der Ventralfläche des Rumpfes. Hier reicht es vom *Septum annulare scapulae* bis zum *Septum annulare coxae* und trennt zwischen diesen beiden den *Saccus lateralis* vom *Sa. abdominalis*. — Das Septum beginnt vorn auf der Ventralfläche der *Portio abdominalis* des *M. pectoralis*. Die beiden Blätter weichen hier etwas mehr aus einander und gehen in die proximale Lamelle des *Septum axillare superficiale* über (Fig. 140). Hier, am Zusammenstoss mit dem *Septum axillare superficiale*, ist das *Septum abdominale* ziemlich hoch. Sein *Margo profundus* folgt dann dem lateralen Rande der *Portio abdominalis* des *M. pectoralis* caudalwärts, geht von dieser auf den lateralen Rand des *M. rectus* über und tritt schliesslich von diesem aus, entsprechend der Mitte des hintersten Rectussegmentes, auf die Oberfläche des *M. obliquus externus*. Hier geht es über die Oberfläche des *Septum inguinale profundum* hinweg in das *Septum inguinale superficiale* über. Längs des lateralen Pectoralisrandes ist das *Septum abdominale* sehr niedrig und heftet somit die Haut eng an den genannten Muskelrand an; seine mediale Lamelle geht auf die Ventralfläche des *M. pectoralis*, seine laterale in das *Septum axillare profundum* und weiterhin auf die Lateralfläche des *M. obliquus abdominis externus* über. Zwischen beiden Lamellen verläuft die *V. cutanea magna* nebst ihren Zuflüssen. Die hintere Portion des Septum, im Bereich des *M. rectus*, ist beträchtlich höher. Diese höhere Partie des Septum ist nahe der Anheftungslinie an die Haut von einer Anzahl von Oeffnungen durchbrochen, die eine Verbindung zwischen dem *Saccus abdominalis* und dem *Saccus lateralis* herstellen. In der hintersten Partie des *Septum abdominale* verlaufen die von der Bauchhaut kommenden Zuflüsse der *V. cutanea femoris anterior medialis* (S. 411).

Durch Injection gelang es Ecker, einen Hautsinus zu füllen, der intraseptal, am Ansatz des *Septum abdominale* an der Haut, verläuft: *Sinus abdominalis lateralis* Ecker. Er nimmt von beiden Seiten zahlreiche Lymphgefässe der Haut auf. Vorn steht er mit dem im *Septum pectorale* befindlichen *Sinus thoracicus transversus* in Verbindung, hinten, am *Septum inguinale superficiale*, trennt er sich in zwei Theile: der eine geht in das *Septum inguinale superficiale* medialwärts, der andere geht im Winkel zwischen *Septum abdominale* und *S. inguinale superficiale* gegen die Leistenfurche, um sich da einzusenken (wohl in das *Spatium inguinale*).

6. *Septum submaxillare* (*Septum maxillare* Ecker). 6. Septum submaxillare.

Das *Septum submaxillare* folgt in der Hauptsache dem scharfen hinteren Rande des *M. subhyoideus*, der in seinem medialen Abschnitt durch das hier sehr niedrige Septum eng an die Haut geheftet wird. Das Septum setzt dabei gewissermaassen den Muskel und die in ihn eingewebte mediane Aponeurose, die sich hinten verbreitert, fort; sein ventrales Blatt geht auf die ventrale, das

dorsale auf die dorsale Fläche des Muskels über. Die Dorsalfläche des Muskels wird somit noch eine Strecke weit überzogen; der *Saccus pectoralis* setzt sich auf sie in Form eines seichten Recessus fort. Lateral wird das Septum beträchtlich höher, es umschliesst hier den *R. hyoideus* des *N. hyomandibularis* (*N. facialis*) nebst dem *R. hyoideus* der *A. auricularis* (*A. cutanea magna*). Die ventrale Lamelle des Septums geht auch hier noch auf die Ventralfläche des *M. subhyoideus* über, während die dorsale Lamelle sich auf die Fettmasse umschlägt, die zwischen dem *M. deltoideus* und dem *M. subhyoideus* gelagert ist. Hier stösst an sie das *Septum cervicale* an. Noch weiter lateral nehmen dann beide Lamellen wieder ihren Ursprung von dem *M. subhyoideus*, und ihr tiefer Rand folgt auch dem lateralen Umfange dieses Muskels eine Strecke weit dorsalwärts, um dann von dem Muskel aus auf den medialen Umfang des *Os pterygoideum* und weiterhin des Unterkiefers umzubiegen. Zwischen diesem und dem lateralen Umfange des *M. subhyoideus* bildet der tiefe Theil des *Septum submaxillare* eine Scheidewand, die den medial vom Unterkiefergelenk gelegenen *Recessus mandibularis* des *Saccus lateralis* von vorn her begrenzt. Der tiefe Rand des *Septum submaxillare* setzt sich dann über die hintere Ecke des Unterkiefers hinweg auf den lateralen Umfang des letzteren, und über den kurzen Kopf des *M. depressor mandibulae* bis zum hinteren unteren Umfange des Trommelfelles fort, wo die *Pars affixa* der Haut beginnt. Die caudale Lamelle des *Septum submaxillare* geht auf dem *M. depressor mandibulae* in die laterale Lamelle des *Septum dorsale* über. Das *Septum submaxillare* trennt den *Saccus submaxillaris* von dem *Saccus pectoralis* und dem *Saccus lateralis*. Nahe der Mittellinie finden sich in dem Septum einige sehr feine Oeffnungen.

7. Septum pectorale.

7. *Septum pectorale.*

Das *Septum pectorale* zieht quer über die Ventralfläche der Brust, von einer Seite zur anderen, hinweg, und scheidet so den *Saccus pectoralis* von dem *Saccus abdominalis*. Die beiden Grenzlamellen des Septum sind durch einen grösseren Zwischenraum von einander getrennt. Die tiefe Anheftungslinie der cranialen Lamelle zieht jederseits über die Ventralfläche der *Portio epicoracoidea* des *M. pectoralis* hinweg; in der Mittellinie gehen beide Hälften, manchmal unter Bildung einer niedrigen medianen Falte, die cranialwärts vorspringt (*Frenulum anterius septi pectoralis*), in einander über. Seitlich erstreckt sich eine jede Hälfte bis an den medialen Rand des *M. deltoideus* und folgt dann demselben noch eine kurze Strecke weit bis zum Zusammenstosse mit dem *Septum deltoideum*, in dessen mediale Lamelle sie übergeht. — Die caudale Lamelle des *Septum pectorale* hat keinen so scharf bestimmbaren *Margo profundus*, da sie mit der Bodenfläche des *Saccus abdominalis*, auf die sie übergeht, nur lose und verschieblich verbunden ist. Vor allem sind es die beiden *Mm. cutanei pectoris*, auf deren Ventralfläche dieser Uebergang erfolgt. In der Mittellinie macht sich die Schlaffheit dieser hinteren Lamelle des *Septum pectorale* geltend durch Bildung eines ansehnlichen *Frenulum posterius septi pectoralis*, das caudalwärts vorspringt und mit freiem concaven Rande aufhört. Seitlich kommen die beiden Lamellen des *Septum pectorale* etwas näher zusammen, und die caudale setzt sich auf der Ventralfläche der *Portio abdominalis* des *M. pectoralis* in die proximale Lamelle des *Septum axillare superficiale* (s. *S. annulare scapulae*) und weiterhin in die mediale Lamelle des *Septum abdominale* fort.

Zwischen den beiden Blättern des *Septum pectorale* gelangt jederseits der *M. cutaneus pectoris* an die Haut. Ausserdem aber hat Ecker gefunden, dass sich hier, und zwar an dem Ansatz des *Septum pectorale* an die Haut, noch ein

intraseptaler Sinus findet, der Lymphgefässe der Haut aufnimmt. Ecker bezeichnet ihn als *Sinus thoracicus transversus*; er fliesst seitlich mit dem *Sinus abdominalis lateralis* (s. S. 463) zusammen.

Am Hautansatz des Septums finden sich einige Lücken.

8. *Septum cervicale.*

8. Septum cervicale.

Als *Septum cervicale* kann das kurze Septum bezeichnet werden, das die hintere Lamelle des *Septum submaxillare* mit dem *Septum annulare scapulae* verbindet. Das Septum ist sehr kurz. Es beginnt am *Septum submaxillare* da, wo die hintere Lamelle desselben über die Fettmasse vor dem *M. deltoideus* hinwegtritt, zieht selbst erst über diese Fettmasse und dann über den Ventralumfang des *M. deltoideus* (*P. scapularis*) caudal- und etwas lateralwärts, um in das *Septum deltoideum* (mediale Lamelle) und das *Septum dorsale scapulae* (laterale Lamelle) überzugehen.

Das *Septum cervicale* trennt den *Saccus pectoralis* von dem *Saccus lateralis*, gestattet aber durch einige Oeffnungen die Communication beider.

9. *Septum annulare scapulae* (*Septum axillare* Ecker).

9. Septum annulare scapulae.

Das *Septum annulare scapulae* umzieht ringförmig die Wurzel der vorderen Extremität und trennt so die Lymphsäcke des Rumpfes von denen des Armes. In seine proximale Lamelle gehen das *Septum cervicale*, *Septum pectorale* und *Septum abdominale*, in die distale Lamelle alle drei Armsepta über. Drei Abschnitte lassen sich an dem gesammten Septum unterscheiden: *Septum deltoideum*, vom *Septum cervicale* bis zum *Septum pectorale*; *Septum axillare superficiale*, von dem letzteren bis zum *Septum brachiale laterale*; *Septum dorsale scapulae*, von hier bis zum *Septum cervicale*.

a) *Septum deltoideum.*

Das *Septum deltoideum* zieht über den Ventralumfang des *M. deltoideus* schräg von vorn und lateral nach hinten und medial. Vorn stösst es mit dem *Septum cervicale* und dem *Septum dorsale scapulae* zusammen; sein caudales Ende tritt vom *M. deltoideus* auf die *Portio abdominalis* des *M. pectoralis* und stösst hier sofort mit dem *Septum pectorale* zusammen. Das *Septum deltoideum* trennt den *Saccus pectoralis* und den *Saccus abdominalis* vom *Saccus brachialis anterior*. Es wird von einigen Lücken durchsetzt.

b) *Septum axillare superficiale.*

Setzt das *Septum deltoideum* fort, zieht erst noch eine kurze Strecke weit über die Ventralfläche des *M. pectoralis* hinweg caudal- und lateralwärts und verbindet sich am Rande des genannten Muskels mit dem *Septum abdominale*. Die medialen Lamellen beider Septa gehen hier in einander über, während die beiderseitigen lateralen Lamellen die Fortsetzung des *Septum axillare superficiale* bilden. Diese durchzieht nun die Achselhöhle vom Rande des *M. pectoralis* bis zum Rande des *M. latissimus dorsi*. Dabei schreitet die proximale Lamelle über das *Septum axillare profundum* hinweg, die distale Lamelle über: *M. coraco-brachialis brevis*, *Caput mediale* und *Caput scapulare* des *M. anconaeus*. Auf diesem Verlaufe gehen in die distale Lamelle das *Septum brachiale mediale*, *Septum brachiale posterius* und *Septum brachiale laterale* über, die letzteren beiden dicht neben einander, das *Septum brachiale mediale* etwa halbwegs zwischen dem Rande des *M. pectoralis* und dem *Septum brachiale posterius*.

Das *Septum axillare superficiale* trennt den *Saccus lateralis* von den drei Armsäcken.

c) *Septum dorsale scapulae.*

Die beiden Lamellen des *Septum axillare superficiale* treten vom hinteren Rande des *M. latissimus dorsi* aus auf die Oberfläche dieses Muskels und bilden hier das *Septum dorsale scapulae*. Dieses zieht cranialwärts über die Dorsalfläche des *M. dorsalis scapulae* und tritt von dessen vorderem Rande aus auf die *Pars scapularis* des *M. deltoideus*. Hier läuft der tiefe Rand des Septums zunächst noch eine kurze Strecke weit in cranialer Richtung weiter, biegt aber dann im spitzen Winkel caudalwärts um. Er stösst mit dem des *Septum cervicale* und des *Septum deltoideum* zusammen.

Das *Septum dorsale scapulae* trennt den *Saccus lateralis trunci* von dem *Saccus brachialis anterior*. Es wird am Hautansatz von einigen Lücken durchsetzt.

10. Septum annulare coxae.

10. *Septum annulare coxae* (*Lamina inguinalis* Ecker).

Das *Septum annulare coxae* trennt die Hautlymphsäcke des Rumpfes von denen der hinteren Extremität und umzieht die Wurzel der letzteren von der Steissbeinspitze an bis zum Ansatz des *M. rectus abdominis* an der Beckenscheibe. An diesen beiden Stellen gehen die Septa beider Seiten in einander über, so dass sie zusammen ein geschlossenes Ringseptum bilden, das die Wurzeln beider hinteren Extremitäten umzieht. Dagegen ist das Septum einer jeden Seite nicht geschlossen ringförmig. Eine wenigstens partielle Ergänzung der beiden *Septa annularia* der hinteren Extremitäten bildet aber das *Septum interfemorale*, das zwischen dem scharfen Rande der Beckenscheibe und der Haut in der Medianebene ausgespannt ist und von der ventralen Vereinigungsstelle beider *Septa annularia coxarum* bis zum *M. sphincter ani cloacalis*, d. h. bis zum Ventralumfang der Cloake, reicht. Dorsal von der Cloake besteht ein solches mediales Septum nicht, und hier gehen daher die medialen Oberschenkelsäcke beider Seiten in einander über.

An dem *Septum annulare coxae* einer jeden Seite sind nun aber noch drei Abschnitte zu unterscheiden, die als *Septum glutaeale superficiale*, *Septum glutaeale profundum* und *Septum inguinale superficiale* bezeichnet werden können. Die Zerlegung in diese drei Abschnitte wird dadurch bedingt, dass sich mit der Vorderwand des *Septum annulare coxae* das *Septum iliacum mediale* und das *Septum iliacum laterale* verbinden. Da die Anheftungsränder beider *Septa iliaca* am *Septum annulare coxae* gegen die Haut hin convergiren, kommt der mittlere, kleinste Abschnitt desselben, das *S. glutaeale profundum*, nur mit seiner Spitze zur Berührung mit der Haut. Es erhält dadurch auch eine andere Lage als die beiden anderen Abschnitte: während diese beiden für gewöhnlich gegen den Oberschenkel hin, also rückwärts, umgelegt sind, kehrt das *Septum glutaeale profundum* seine Spitze gewöhnlich vorwärts.

a) *Septum glutaeale profundum.*

Ist eine im Ganzen dreieckig gestaltete dünne, fettlose Membran, die den *Saccus iliacus* vom *Saccus femoralis* trennt. Sie kommt nur mit ihrer Spitze in nähere Nachbarschaft der Haut. Der längste Rand des Septums haftet am Oberschenkel; er beginnt auf dem Dorsalumfang des *M. glutaeus*, in einiger Entfernung von dessen Ursprung, und setzt die Ursprungslinie des *Septum glutaeale superficiale* auf dem *M. glutaeus* fort. Vom *M. glutaeus* tritt er auf den *M. tensor fasciae latae*. Am Lateralumfange dieses Muskels hört er auf, d. h. er geht in den tiefen Rand des *Septum inguinale superficiale* über. — Von den beiden anderen Rändern des Septums ist der eine als medial-vorderer zu bezeichnen: mit ihm verbindet sich der hintere Rand des *Septum iliacum mediale*, der andere als lateral-vorderer: an ihm befestigt sich das *Septum iliacum laterale*.

Gleichzeitig dienen die beiden vorderen Ränder als Basis für den oberflächlichen Theil des *Septum annulare coxae*. Das *Septum glutaeale profundum* liegt mit seiner Spitze nach vorn gekehrt und deckt so den caudalen Abschnitt des *Saccus iliacus* von der Dorsal- und Lateralseite. In ihm finden sich eine Anzahl Lücken, die den *Saccus femoralis* mit dem *Saccus iliacus* verbinden. Innerhalb des *Septum glutaeale profundum*, dicht an der Basis, verläuft die *V. iliaca transversa*, und nimmt hier auch die *V. cutanea femoris lateralis posterior* auf.

b) *Septum glutaeale superficiale.*

Der tiefe Rand des *Septum glutaeale superficiale* beginnt auf der Dorsalfläche des *Os coccygis*, vor dem Ursprunge des *M. piriformis*. Hier gehen die beiderseitigen Septa in querem, das *Os coccygis* überschreitendem Verlaufe in einander über. Von dem Steissbein tritt der tiefe Rand des Septums auf den Vorderrand des *M. piriformis* über. Die craniale und die caudale Lamelle des Septums weichen dann etwas aus einander. Die craniale zieht vom *M. piriformis* aus (in kurzer Entfernung von seinem Ursprunge) über die Fettmasse in der Umgebung des hinteren Lymphherzens hinweg (und schlägt sich dabei auf das oberflächliche Blatt der *Fascia dorsalis* um), verbindet sich hier mit dem *Septum iliacum mediale*, betritt den *M. glutaeus* in einiger Entfernung von seinem Ursprunge und folgt vom *M. gluteus* aus, wieder enger mit der caudalen (femoralen) Lamelle verbunden, dem Vereinigungsrande des *Septum iliacum mediale* und des *Septum glutaeale profundum*. Die caudale Lamelle des Septums gelangt von dem *M. piriformis* auf den *M. glutaeus*, indem sie über den vordersten Theil des *Septum iliofibulare* hinwegschreitet. Hier gehen das *Septum femorale intermedium* und das *Septum femorale superius* in sie über. Vom *M. glutaeus* aus tritt auch der tiefe Rand der caudalen (femoralen) Lamelle auf den Vereinigungsrand des *Septum iliacum mediale* und des *Septum glutaeale profundum*. — Das *Septum glutaeale superficiale* erstreckt sich lateralwärts bis dahin, wo das *Septum iliacum mediale*, *S. iliacum laterale* und *S. glutaeale profundum* zusammenstossen, und nimmt bis zu diesem Punkte an Höhe immer mehr ab, so dass die Spitze des *Septum glutaeale profundum* ganz nahe an die Haut zu liegen kommt. Ueber dem *Os coccygis* ist das Septum von beträchtlicher Höhe; sein Hautrand verläuft bogenförmig, distal-lateralwärts convex über die Haut der Aftergegend und des Oberschenkels, weit auf die Oberschenkelhaut übergreifend. Das Septum ist also rückwärts umgelegt (vgl. Figg. 134 und 135).

Zwischen beiden Platten des *Septum glutaeale superficiale* findet sich reichlich Fett, das sich zwischen die Platten des *Septum iliacum mediale* fortsetzt. Ausserdem verläuft hier die *V. coccygea* und ein Zufluss zur *V. cutanea femoris posterior lateralis*. Das *Septum glutaeale superficiale* trennt den *Saccus craniodorsalis* von den beiden *Sacci interfemorales*, dem *Saccus suprafemoralis* und *Saccus femoralis*.

c) *Septum inguinale superficiale.*

Das *Septum inguinale superficiale* beginnt an der Stelle, wo das *Septum glutaeale superficiale* aufhört, d. h. am Zusammenstoss des *Septum iliacum mediale*, *S. iliacum laterale* und *S. glutaeale profundum*. Sein tiefer Rand folgt erst dem Vereinigungsrande des *Septum iliacum laterale* mit dem *Septum glutaeale profundum* bis auf den Lateralumfang des *M. tensor fasciae latae*, tritt dann auf diesen selbst über und weiterhin über das *Septum iliacum laterale* auf die *Mm. adductor longus*, *sartorius*, *pectineus*, *adductor magnus* (*Caput ventrale*), *adductor magnus* (*Caput dorsale*, von dem ein ganz kleines Stück zwischen *M. gracilis major* und dem *Caput ventrale* des *M. adductor magnus* zu Tage liegt). Von letzterem

aus tritt die Ursprungslinie des Septums über den Rand der Beckenscheibe hinweg auf die andere Seite: die beiden *Septa inguinalia superficialia* gehen in einander über. Der Hautrand des *Septum inguinale* beginnt an der Spitze des *Septum glutaeale profundum* und setzt den Hautrand des *Septum glutaeale superficiale* fort. Er verläuft erst eine Strecke weit an der dorsalen Schenkelhaut nach rückwärts und biegt dann ventralwärts um. An der lateralen Schenkelhaut herabziehend, gelangt er an den ventralen Umfang des Oberschenkels und geht in der Mittellinie in den der anderen Seite über. Das Septum ist in seinem dorsalen Abschnitte sehr hoch, ventral niedriger; es liegt meist dem Oberschenkel an. Seine proximale Lamelle schlägt sich auf die laterale Lamelle des *Septum iliacum laterale* und auf das *Septum inguinale profundum* über; weiter ventral stösst an sie das *Septum abdominale* an. Die femorale Lamelle geht auf die Oberschenkelmuskeln (zwischen dem *M. tensor fasciae latae* und *M. adductor longus* auch auf das *Se. iliacum laterale*) über; an sie stossen von hinten her in der Mittellinie das *Septum perineale* und seitwärts davon das *Septum femorale inferius* an.

Das *Septum inguinale superficiale* trennt den *Saccus femoralis* vom *Saccus lateralis* und vom *Saccus abdominalis*. An der Stelle, wo beide *Septa inguinalia superficialia* in einander übergehen, stossen auch noch die beiderseitigen *Sacci interfemorales* an den *Saccus abdominalis* an. Communicationsöffnungen finden sich in dem Septum zwischen dem *Saccus femoralis* und dem *Saccus abdominalis*.

Im *Septum inguinale superficiale* verläuft der Stamm der *V. cutanea femoris anterior medialis* (S. 411).

11. Septum inguinale profundum.

11. *Septum inguinale profundum* (Fig. 146).

Das *Septum inguinale profundum* stellt eine sehr dünne, dreieckige Membran dar, die zwischen dem caudalen Umfange des Bauches und dem proximalen Abschnitte des Oberschenkels, ähnlich dem *Septum iliacum laterale*, aber in oberflächlicherer Lage, ausgespannt ist. Die schmale Basis des Dreiecks verbindet sich mit der Aussenfläche des *Septum iliacum laterale* (Fig. 139), in kurzer Entfernung ventral von dessen Hautrande; der vordere abdominale Rand zieht über den *M. transversus* und *M. obliquus externus* hinweg an den lateralen Rand des hintersten Abschnittes des *M. rectus abdominis* (gewöhnlich etwas auf den Dorsalumfang des Muskels übergreifend). Der hintere, femorale Rand verläuft erst eine kurze Strecke weit über das *Septum iliacum laterale* und folgt dann dem tiefen Rande des *Septum inguinale superficiale* bis an die Insertion des *M. rectus* am Becken, wo das *Septum inguinale profundum* zugespitzt endet. Das Septum deckt des *Spatium inguinale* und das *Spatium praepubicum laterale* gegen die Oberfläche zu; seine Aussenfläche geht in die laterale Fläche des dorsalen Abschnittes des *Septum iliacum laterale*, sowie in die proximale Lamelle des *Septum inguinale superficiale* über. Seitwärts vom *M. rectus* zieht das *Septum abdominale* über das *Septum inguinale profundum* hinweg; weiter lateral wird es an seiner Basis durchbohrt von den (meist zwei) Aesten des *N. cutaneus femoris lateralis* und der begleitenden Arterie. Lateral vom *M. rectus* führen unregelmässige Lücken im *Septum inguinale profundum* aus dem *Saccus abdominalis* in das *Spatium praepubicum laterale*.

b) Die Lymphsäcke.

1. Saccus cranio-dorsalis.

1. *Saccus cranio-dorsalis* (grosser Rückensack).

Der *Saccus cranio-dorsalis* ist der ausgedehnteste der subcutanen Lymphsäcke; er ist unpaar und erstreckt sich von der Spitze des Kopfes bis zu der

des Steissbeines am Rücken des Körpers. Am Kopfe bildet die *Pars affixa* der Haut, am Rücken das *Septum dorsale*, *Septum iliacum mediale* und *Septum glutaeale superficiale* seine Begrenzung. — Die *Facies profunda* des Sackes ist im Ganzen glatt und bietet nur wenige Unregelmässigkeiten. Am Schädel liegen hier die *Ossa nasalia* nebst einem Theil des knorpligen Nasengerüstes und des *Os ethmoideum*, die *Ossa fronto-parietalia*, sowie schliesslich der dorsale Abschnitt der *Fascia temporalis* jederseits (über dem *M. temporalis* und dem *M. pterygoideus*). Am Rücken kommen in Betracht: *M. depressor mandibulae*, *M. dorsalis scapulae*, *M. latissimus dorsi*, die kräftige *Fascia dorsalis*, die den *M. longissimus*, *iliolumbalis* und *M. coccygeo-iliacus* deckt, ein schmaler Streifen des *M. obliquus abdominis externus*, eine kleine Partie des *M. transversus* und schliesslich die Dorsalkante der hinteren Hälfte des Darmbeinflügels. Die Reihe der Dornfortsätze ist als mediane Rinne erkennbar; über das *Os coccygis* zieht dagegen die *Fascia dorsalis* glatt hinweg. Irgendwelche zwischen den genannten Muskeln und Knochen in die Tiefe dringende Recessus bestehen nicht. — Zahlreiche Nerven und Gefässe durchsetzen den Saccus: der *Tractus pinealis* (als *N. parietalis* auf S. 94 dieses Theiles beschrieben), die *Nn. cutanei mediales dorsi* und die dieselben begleitenden *Vasa cutanea dorsi medialia* (Arterien aus der *A. vertebralis*, Venen zu den Venen an den spinalen Kalksäckchen). — Der *Saccus cranio-dorsalis* grenzt an mehrere andere Säcke an: am Kopfe jederseits an den *Saccus supraorbitalis* und *Saccus temporalis*; am Rumpfe lateral an den *Saccus lateralis* und *Saccus iliacus*; hinten an die drei Oberschenkelsäcke (*Sa. femoralis*, *suprafemoralis*, *interfemoralis*).

Communicationen. 1. Mit dem *Sinus basilaris*. Der Zugang zu diesem Sinus liegt ganz vorn am ventralen Umfange der Orbita, medial vom *Ductus nasolacrimalis*, da, wo dieser den ventralen Umfang der Orbita erreicht. Hier findet sich eine Oeffnung in dem Befestigungsrande des *Annulus fibrosus periorbitalis* am *Os maxillare superius* (s. Auge), und eine entsprechende in der Membran, die im vorderen Winkel der Orbita den *M. levator bulbi* ergänzt. Durch beide Oeffnungen hindurch gelangt man in den *Sinus basilaris*. Es ist daher leicht möglich, von dem *Saccus cranio-dorsalis* aus den *Sinus basilaris* und die mit ihm in Verbindung stehenden Sinus des Mundhöhlenbodens aufzublasen. 2. Communicationen mit dem *Saccus supraorbitalis* und *Saccus temporalis* sind mir nicht ganz sicher. 3. Mit dem *Saccus lateralis* bestehen Verbindungen durch Ostia am Hautansatze des *Septum dorsale*, in geringer Entfernung hinter dem Kopfe. 4. Mit dem *Saccus iliacus* communicirt der *Saccus cranio-dorsalis* durch Oeffnungen im *Septum iliacum mediale*. 5. Mit dem *Saccus interfemoralis* durch solche im *Septum glutaeale superficiale* (?). 6. Vor Allem aber communicirt der Rückensack direct mit dem hinteren Lymphherzen. Dieses liegt unter der dreieckigen Depression seitlich vom hinteren Ende des *Os coccygis* und hier, im lateralen Bezirke der seichten Einsenkung, findet sich auch die betreffende Oeffnung. Genaueres s. S. 445.

2. *Saccus supraorbitalis.*

2. Saccus supraorbitalis.

Der *Saccus supraorbitalis* ist ein kleiner Raum, der unter der Haut, die den oberen Umfang des Auges bedeckt, liegt. Lateralwärts reicht er über den *Fornix conjunctivae* hinaus, setzt sich also eine Strecke weit in das obere Lid fort und trennt hier die Cutis von der Conjunctiva. Medial wird er begrenzt durch die oben geschilderte schmale Befestigungslinie der Haut an dem dorsalen Abschnitt des *Annulus fibrosus periorbitalis*. Dadurch, dass diese Befestigungslinie vorn und hinten mit der Verwachsungslinie der Cutis und Conjuntiva des

oberen Lides zusammenstösst, wird der *Saccus supraorbitalis* vorn und hinten begrenzt. Der Boden des Saccus wird in seinem grösseren medialen Abschnitte von der *Membrana supraocularis* gebildet, die den *Annulus fibrosus periorbitalis* fortsetzt, den Dorsalumfang des Bulbus bedeckt und mit ihrem lateralen Rande innen vom *Fornix conjunctivae superior* an der Sclera ansetzt. Sie trennt den *Saccus supraorbitalis* von dem *Sinus supraocularis* (s. tiefe Sinus des Kopfes). Der laterale Abschnitt des Saccus liegt, wie gesagt, zwischen der Conjunctiva und der Cutis des oberen Lides.

Der *Saccus supraorbitalis* ist bisher nicht als besonderer Raum beschrieben worden.

3. Saccus temporalis.

3. *Saccus temporalis.*

Der *Saccus temporalis* ist ein kleiner, bisher nicht beschriebener Lymphraum in der Temporalgegend, zwischen der *Fascia temporalis* und der Haut. Seine Form ist dreieckig. Begrenzt wird er durch die feste Verwachsung der Haut am vorderen Umfange des *Annulus tympanicus* (hinten), am *Processus zygomaticus* des *Os tympanicum* (vorn und dorsal) und am *Os maxillare* (ventral). — Communicationen: 1. Mit dem *Saccus cranio-dorsalis*, wahrscheinlich, aber nicht ganz sicher; 2. mit dem *Saccus submaxillaris*; die Oeffnung liegt im *Septum submaxillare* und gestattet, den *Saccus submaxillaris* vom *Saccus temporalis* aus aufzublasen; 3. mit dem *Sinus temporalis profundus*, durch eine Oeffnung in der *Fascia temporalis*, unterhalb der Spitze des *Processus zygomaticus* des *Os tympanicum*. Man kann von hier aus den *Sinus temporalis profundus* und den *Sinus basilaris* aufblasen.

4. Saccus iliacus.

4. *Saccus iliacus.*

Der *Saccus iliacus* ist ein sehr ausgedehnter Lymphsack, der nur in einer schmalen Linie in nähere Nachbarschaft der Haut kommt, in der Hauptsache aber sich in die Tiefe erstreckt, und somit wohl mit mehr Recht den tiefen Lymphräumen zuzuzählen wäre. Er liegt theils ausserhalb des Beckens, in der Hüftgegend und am proximalen Abschnitte des Oberschenkels, theils im Raume des Beckens selbst. Beide Abschnitte können als *Pars extrapelvica* und *Pars pelvica* unterschieden werden.

Der ganze Saccus wird dorsalwärts zugedeckt durch das *Septum iliacum mediale*, das ihn vom *Saccus cranio-dorsalis*, und durch das *Septum glutaeale profundum*, das ihn vom *Saccus femoralis* trennt. Die Linie, in der die laterale Lamelle des *Septum iliacum mediale* in die mediale des *Septum iliacum laterale* übergeht, ist der einzige Bezirk, in dem der *Saccus iliacus* bis nahe an die Haut reicht. Lateral- und ventralwärts bildet das *Septum iliacum laterale* den Abschluss des Sackes und trennt ihn vom *Saccus lateralis trunci* und vom *Spatium inguinale*. Medial- und cranialwärts begrenzen der *M. transversus abdominis* und die *Membrana abdomino-pelvica* den Raum, und trennen ihn von dem *Sinus subvertebralis*, der Pleuroperitonealhöhle und dem *Sinus pubicus*.

Die *Pars extrapelvica* des Sackes lässt noch zwei Abschnitte, einen dorsalen und einen ventralen, unterscheiden, die durch den *M. tensor fasciae latae* unvollständig getrennt werden und am lateralen Umfange dieses Muskels in einander übergehen. Der dorsale Abschnitt, der vorn durch den Zusammenstoss der *Septa iliaca* mit dem *Septum dorsale*, sowie durch den *M. transversus* abgeschlossen ist, dehnt sich über den hintersten Theil der dorsalen Darmbeinkante, den *M. iliacus externus* und kurze Anfangsstücke des *M. glutaeus* und des *M. tensor fasciae latae* aus (Fig. 135) und senkt sich mit mehreren Recessus

in die Tiefe. Vor Allem findet sich in ihm der dorsale Eingang zu der *Pars pelvica* des Sackes. Derselbe liegt medial von dem *Processus superior* des Darmbeines und dem Ursprunge des *M. glutaeus*, vorn begrenzt durch den dicken concaven Rand, mit dem der vordere starke und zugleich breitere Theil der *Fascia dorsalis* abschliesst, medial: durch den tiefen Rand des *Septum iliacum mediale*, der über das hintere Lymphherz hinzieht. Die lange spaltförmige Einsenkung erfährt ihre caudale Begrenzung, indem die den *Saccus iliacus* auskleidende Membran vom *M. glutaeus* auf den *M. piriformis* übertritt. Dadurch wird der Abschluss gegen den *Sinus iliofibularis* hergestellt. In der medialen Wand dieser Einsenkung liegt die Oeffnung zum hinteren Lymphherzen. Ein zweiter Recessus der dorsalen Hälfte dringt zwischen den Ursprüngen des *M. glutaeus* und des *M. tensor fasciae latae* in die Tiefe, die Sehne des *M. iliacus externus* begleitend. Aus ihm dringt, in dem Winkel zwischen *M. tensor fasciae latae* und *M. glutaeus*, die *V. iliaca transversa* hervor, um weiterhin durch das *Septum glutaeale profundum* und das *Septum iliacum mediale* zu verlaufen.

Der ventrale Abschnitt der *Pars extrapelvica* des *Saccus iliacus* breitet sich ventral vom Ursprunge des *M. tensor fasciae latae* hauptsächlich auf dem *M. iliacus internus* aus. Der ventrale Theil des *Septum iliacum laterale*, der am lateralen Rande des *M. adductor longus* und auf dem *M. tensor fasciae latae* sich befestigt, schliesst den etwa dreieckigen Raum ab. Medialwärts setzt er sich in die *Pars pelvica* des *Saccus iliacus* fort.

An der *Pars pelvica* des *Saccus iliacus* kann man noch einen im Bereich des grossen, und einen im Bereich des kleinen Beckens gelegenen Abschnitt unterscheiden. Der erstere liegt lateral vom *M. transversus* und dem cranialen Abschnitte der *Membrana abdomino-pelvica* und bespült den ventralen Umfang des *M. iliacus externus*, des Ursprunges des *M. tensor fasciae latae* und des *Os ilium*. Er reicht medial vom *Os ilium* selbst noch bis an die dicke *Fascia dorsalis* dorsalwärts (da medial vom *Proc. superior* des Darmbeines der *M. coccygeo-iliacus* noch nicht am Darmbein ansetzt, s. S. 444). In dem Raume des kleinen Beckens setzt sich der *Saccus iliacus* zwischen der Aussenfläche der *Membrana abdomino-pelvica* und weiterhin des *M. compressor cloacae* einerseits, und der dem Beckenraume zugekehrten Innenfläche des *M. iliacus internus* andererseits caudalwärts fort. Verbindungen dieses Recessus im kleinen Becken mit der *Pars extrapelvica* des Sackes bestehen zwei: eine sehr viel grössere ventrale, über die Oberfläche des *M. iliacus internus* hinweg, und eine kleinere dorsale, bereits beschriebene, die medial vom *Processus superior* des Darmbeines und vom *M. glutaeus* liegt. Die *Pars pelvica* des *Saccus iliacus* wird durch die *Membrana abdomino-pelvica* und den *M. compressor cloacae* von dem *Sinus subvertebralis*, der Pleuroperitonealhöhle und dem *Sinus pubicus* getrennt.

Der caudale Abschluss der *Pars pelvica* (soweit er nicht durch die Symphyse des Beckens gebildet wird) findet sich am *M. piriformis*. Hier geht einmal die Auskleidung des Sackes vom *M. piriformis* auf den *M. glutaeus* über und trennt so den *Saccus iliacus* vom *Sinus iliofibularis*. Gegen den *Sinus paraproctalis*, der sich ventral vom *M. piriformis* noch gegen den *Saccus iliacus*, lateral vom *M. compressor cloacae*, vorschiebt, wird die Begrenzung hergestellt durch eine Scheidewand, die den *N. ischiadicus* und die *Vasa ischiadica* aus dem Becken herausleitet, nachdem dieselben die Oberfläche des *M. compressor cloacae* verlassen haben. Sie geht vom ventralen und vorderen Umfange des *M. piriformis* aus, zieht mit ihrem cranial-medialen Rande über das hintere Lymphherz und den *M. compressor cloacae* hinweg und setzt ventral an der *Spina pelvis dorsalis*,

dem *M. obturator internus* und *M. gemellus* an. Sie trennt am Oberschenkel noch den *Sinus parapoctalis* vom *Sinus iliofibularis*. Wegen ihrer Beziehung zum *N. ischiadicus* und den *Vasa ischiadica* kann sie *Septum ischiadicum* genannt werden.

Sehr wichtig ist die mediale Wand der *Pars pelvica*, deren Grundlage hauptsächlich von der *Membrana abdomino-pelvica* und dem *M. compressor cloacae* gebildet wird. Dazu kommen noch ein Theil des lateralen, vom tiefen Blatt der *Fascia dorsalis* bedeckten Umfanges des *M. coccygeo-iliacus*, das hintere Lymphherz und die in der *Membrana abdomino-pelvica* eingeschlossenen Gebilde: *N. ischiadicus* und *Vasa ischiadica*. An dem dorsalen Eingange zu der *Pars pelvica* setzt sich die laterale Lamelle des *Septum iliacum mediale* auf die mediale Wand des genannten Raumes fort.

Innerhalb des *Saccus iliacus* und an seinen Wänden verlaufen mehrere wichtige Gefässe und Nerven. Der *N. ischiadicus* mit der *A. ischiadica* ziehen, aus dem *Sinus subvertebralis* kommend, durch die *Membrana abdomino-pelvica* hindurch, spalten vom *M. compressor cloacae* ein craniales Bündel ab, das sie von aussen umgreift, und ziehen dann über die Aussenfläche des übrigen Theiles des *M. compressor cloacae* weiter, um schliesslich in das *Septum ischiadicum* einzutreten. Mit ihnen verläuft die *V. ischiadica* in umgekehrter Richtung. Durch den ventralen Theil des *Saccus iliacus* treten frei hindurch der *N. cruralis* und die *A. femoralis*, beide aus der *Membrana abdomina-pelvica* hervortretend. Auch die *V. femoralis* tritt in den ventralen Theil des *Saccus iliacus* ein und giebt hier ihren *Ramus abdominalis* ab. Während dieser sich medialwärts wendet, dem *Septum iliacum laterale* angeschlossen, bis zur *Membrana abdomino-pelvica* verläuft und durch diese in den *Sinus pubicus* eintritt, zieht die Fortsetzung des Stammes der *V. femoralis* als *V. iliaca externa* cranialwärts, tritt in die *Membrana abdomino-pelvica* ein und läuft in dieser, am caudalen Rande des *M. transversus*, medial-cranialwärts, um sich noch innerhalb der Membran mit der *V. ischiadica* zur *V. iliaca communis* zu vereinigen.

Communicationen. Der *Saccus iliacus* steht in directer Verbindung mit dem hinteren Lymphherzen und übergiebt diesem die Lymphe aus mehreren anderen Räumen, die sich in ihn öffnen. Er stellt somit ein sehr wichtiges Sammelbecken der hinteren Körperhälfte dar. 1. Durch Foramina im *Septum iliacum mediale* mündet in den *Saccus iliacus* der *Saccus cranio-dorsalis*, 2. durch grosse Oeffnungen im *Septum iliacum laterale* der *Saccus lateralis trunci*. 3. Der *Saccus femoralis* ergiesst sich in ihn durch Ostia im *Septum glutaeale profundum*. 4. Der *Sinus subvertebralis* mündet in ihn ein durch Ostia, die in der *Membrana abdomino-pelvica* liegen, in der Umgebung der Eintrittsstelle des *N. ischiadicus* (s. *Sinus subvertebralis*). 5. Mit dem *Sinus pubicus* communicirt er in der Umgebung des *R. abdominalis* der *V. femoralis*. 6. Mit dem *Sinus parapoctalis* besteht Verbindung durch Lücken im *Septum ischiadicum*. 7. Ueber die Verbindung mit dem hinteren Lymphherzen ist bereits gehandelt (S. 444).

5. Saccus lateralis.

5. *Saccus lateralis* (*trunci*).

Der *Saccus lateralis* liegt unter der Haut der Seitenfläche des Körpers von der Wurzel der hinteren Extremität an nach vorn bis zur Wurzel der vorderen Extremität, und dorsal von dieser bis zum *Annulus tympanicus*. Vorn wird er begrenzt von dem hinteren Umfange der ventralen Hälfte des *Annulus tympanicus* und dem *Septum submaxillare*. Medial vom Kiefergelenk und vom hinteren Rande des *M. depressor mandibulae* schiebt sich ein tiefer *Recessus mandi-*

bularis des *Saccus lateralis* nach vorn vor; er grenzt vorn an den *Recessus mandibularis* des *Saccus submaxillaris*, medial an das *Spatium thymicum* und an den *Sinus subscapularis* (s. tiefe Sinus des Rumpfes). — Ventralwärts wird der *Saccus lateralis* begrenzt: vom *Septum cervicale* gegen den *Saccus pectoralis*; vom *Septum dorsale scapulae* gegen den dorsalen Abschnitt des *Saccus brachialis anterior*; vom *Septum axillare superficiale* gegen den *Saccus brachialis medialis* und den ventralen Theil des *Saccus brachialis anterior*; vom *Septum abdominale* gegen den *Saccus abdominalis*. — Die dorsale Begrenzung bilden: das *Septum dorsale* und der gemeinsame Hautrand der *Septa iliaca* gegen den *Saccus cranio-dorsalis*. — Caudalwärts schliesslich wird der *Saccus lateralis* durch das *Septum inguinale superficiale* vom *Saccus femoralis* getrennt. — Die *Facies profunda* des Sackes wird hauptsächlich vom *M. obliquus abdominis externus* gebildet; dazu kommen vorn: *M. latissimus dorsi*, *M. dorsalis scapulae*, *M. depressor mandibulae* (kurzes Stück aussen über dem Kiefergelenk), *Septum praescapulare* und Innenfläche des *M. depressor mandibulae* (im *Recessus mandibularis*). In der Achselgegend wird die Aussenfläche des *M. obliquus abdominis externus* noch ergänzt durch das *Septum axillare profundum* (s. tiefe Sinus des Rumpfes); hinten kommen in der Fortsetzung des *M. obliquus externus* noch in Betracht: *M. transversus abdominis*, der dorsale Abschnitt des *Septum iliacum laterale* (Trennung des *Saccus lateralis* vom *Saccus iliacus*) und das *Septum inguinale profundum* (Trennung vom *Spatium inguinale*).

Durch den *Saccus lateralis* treten hindurch die *Nn. cutanei abdominales laterales*; in der den Sack nach aussen abschliessenden Haut verlaufen der *R. lateralis* der *A. cutanea magna* mit dem Stamm der *V. cutanea magna*.

Communicationen. 1. Mit dem *Saccus cranio-dorsalis* durch Ostia im *Septum dorsale*. 2. Mit dem *Saccus pectoralis* durch Oeffnungen im *Septum cervicale* (bei *Rana fusca* besteht hier, wie auch Jourdain angiebt, eine sehr grosse Oeffnung). 3. Mit dem *Saccus iliacus* durch die Lücken im *Septum iliacum laterale*. 4. Mit dem *Saccus abdominalis* durch Oeffnungen im *Septum abdominale*. 5. Mit dem *Saccus brachialis anterior*; und zwar mit dem dorsalen Abschnitte dieses Sackes durch Lücken im *Septum dorsale scapulae*, und mit dem ventralen Abschnitte des Sackes durch Oeffnungen hart am Rande der *Portio abdominalis* des *M. pectoralis*, an der Wurzel des *Septum axillare superficiale*. 6. Mit dem *Spatium axillare* durch Oeffnungen im *Septum axillare profundum*. 7. Mit dem *Sinus subscapularis* durch Oeffnungen in der mit dem *Septum coracobrachiale* verschmolzenen Partie des *Septum axillare profundum*.

6. *Saccus submaxillaris.*

6. Saccus submaxillaris.

Der *Saccus submaxillaris* liegt zwischen der Ventralfläche des *M. submaxillaris* und des *M. subhyoideus* einerseits und der bedeckenden Haut andererseits. Vorn und seitwärts reicht er bis an die Grenze der *Pars affixa* der Haut, bespült also vorn noch den ventralen Rand des Unterkiefers und setzt sich hinten noch um diesen herum auf den lateralen Umfang des Unterkiefers bis zum *Annulus tympanicus* fort. Hier grenzt er nach vorn an den *Saccus temporalis*. Hinten wird er durch das *Septum submaxillare* von dem *Saccus pectoralis* getrennt. Zwischen dem medialen Umfange des hintersten Unterkieferabschnittes und dem lateralen Umfange des *M. subhyoideus* besteht ein dorsalwärts dringender *Recessus mandibularis*, hinten auch durch das *Septum submaxillare* abgeschlossen. In ihn wölbt sich beim Männchen der *Saccus vocalis*

vor, der jedoch auch in dem Hauptraume, medial vom Unterkiefer, weit vorspringt. — Der *Saccus submaxillaris* ist nicht ganz einheitlich, sondern wird von einer Anzahl breiter Brücken durchsetzt, die den *M. submaxillaris* mit der Haut verbinden. Gewöhnlich findet sich eine solche longitudinal gestellte Brücke, die in der Mittellinie von der hier befindlichen schmalen sehnigen Raphe ausgeht, und jederseits davon eine schräg gestellte, von vorn innen nach hinten aussen gerichtet. Doch kommen auch andere Anordnungen vor. Durch diese Brücken wird die Haut mit der Unterlage verbunden und kann bei Contraction des *M. submaxillaris* angespannt werden. — Als ein besonderer Abschnitt des *Saccus submaxillaris* verdient noch ein Raum erwähnt zu werden, den man als *Sinus mandibularis internus* bezeichnen kann. Er liegt jederseits dem medialen Umfange des Unterkiefers an und kommt dadurch zustande, dass der Ursprung des *M. submaxillaris* am medialen Unterkieferumfang ziemlich hoch dorsalwärts emporgreift, während die Auskleidungsmembran des *Saccus submaxillaris*, die den Muskel ventral bedeckt, am ventralen Unterkieferrande ansetzt. Der so entstehende Raum communicirt aber mit dem Hauptraume durch eine Anzahl von Lücken, die sich in der überbrückenden Membran finden (Fig. 137). Die letztere schliesst den *R. mandibularis internus* des Trigeminus ein, während in dem tiefen Sinus selbst der *R. mandibularis internus* des Facialis verläuft. Ausserdem liegt in dem Sinus gewöhnlich ein ausgedehnterer Fettwulst, der den Unterkiefer weit nach vorn begleitet. Von Wichtigkeit wird der *Sinus mandibularis internus* noch dadurch, dass er sich vom Hinterrande des *M. submaxillaris* aus eine Strecke weit zwischen diesem Muskel und die Mundschleimhaut nach vorn schiebt (Fig. 141) und durch diesen Abschnitt mit dem *Sinus ceratohyoideus* communicirt (s. tiefe Sinus des Kopfes).

Der Hauptraum des *Sinus submaxillaris* steht durch einige sehr enge Oeffnungen im *Septum submaxillare* mit dem *Saccus pectoralis* in Verbindung; ausserdem mit dem *Saccus temporalis* durch Lücken in der trennenden Scheidewand.

7. Saccus pectoralis.

7. *Saccus pectoralis* (*Saccus thoracicus* Ecker).

Der unpaare *Saccus pectoralis* liegt, quer ausgedehnt, ventral von den Muskeln, die die craniale Hälfte des ventralen Schultergürtelabschnittes bedecken, und verlängert sich jederseits lateralwärts an den Ventralumfang der Schulter. Vorn wird er durch das *Septum submaxillare* vom *Saccus submaxillaris* getrennt, doch schiebt sich ein flacher *Recessus subhyoideus* auf die Dorsalfläche des *M. subhyoideus* vor, und erst von dieser aus geht dann die den *Saccus pectoralis* auskleidende Membran dorsalwärts an den vorderen Rand der *Pars episternalis* des *M. deltoideus* und auf das Episternum (*Septum geniohyoideum*). Lateral trennen den *Saccus pectoralis* das *Septum cervicale* vom *Saccus lateralis trunci*, und das *Septum deltoideum* vom *Saccus brachialis anterior*. Hinten schliesslich wird er durch das *Septum pectorale* vom *Saccus abdominalis* geschieden. — An der *Facies profunda* des *Saccus pectoralis* liegen: *M. coraco-radialis*, *Pars epicoracoidea* des *M. pectoralis*, *Pars episternalis* und *P. scapularis* des *M. deltoideus*, ein Theil der Dorsalfläche des *M. subhyoideus* und die Fettmasse, die ganz constant vor dem *M. deltoideus* liegt. — Communicationen: 1. mit dem *Saccus submaxillaris* durch Ostia im *Septum submaxillare*; 2. mit dem *Saccus abdominalis* durch Ostia im *Septum pectorale*; 3. mit dem *Saccus lateralis* durch Ostia im *Septum cervicale* (bei *Rana fusca* besteht eine sehr grosse Oeffnung); 4. mit dem *Saccus brachialis anterior* durch Ostia im *Septum deltoideum*; 5. mit dem *Sinus subscapularis* durch Oeffnungen in der dünnen trennenden

Membran zwischen dem Vorderrande der *Pars episternalis* des *M. deltoideus* jederseits und dem davor gelegenen Fettwulst.

Da der *Saccus pectoralis* dem *Saccus brachialis anterior* eng benachbart und mit ihm verbunden ist, gelangt wahrscheinlich die Lymphe aus dem Brustsack gewöhnlich zum vorderen Lymphherzen. Ein weiterer Weg würde durch den *Saccus lateralis* direct oder durch den *Saccus abdominalis* zum hinteren Lymphherzen führen.

Beachtenswerth ist, dass sowohl das *Septum pectorale* wie das *Septum submaxillare* durch Muskeln direct beeinflussbar ist. Namentlich die Contraction des *M. cutaneus pectoris* dürfte der Fortbewegung der Lymphe aus dem *Saccus pectoralis* zu Gute kommen.

8. *Saccus abdominalis.* 8. Saccus abdominalis.

Der unpaare *Saccus abdominalis* nimmt die ganze Bauchfläche des Rumpfes ein. Vorn wird er durch das *Septum pectorale* vom *Saccus pectoralis* getrennt; lateral durch das *Septum axillare superficiale* vom *Saccus brachialis anterior* und durch das *Septum abdominale* vom *Saccus lateralis*; hinten durch die *Septa inguinalia superficialia* vom *Saccus interfemoralis* und dem *Saccus femoralis* jeder Seite. An der *Facies profunda* liegen: *M. cutaneus pectoris*, *Portio abdominalis* des *M. pectoralis* und kleine Abschnitte der *Portio epicoracoidea* und *P. sternalis* desselben Muskels, die von Muskeln nicht bedeckten Theile des Sternum, ein Theil der Synchondrose zwischen beiden *Ossa coracoidea*, das ventrale Blatt der Rectusscheide, die hintere Hälfte des hintersten Rectussegmentes und der medialste Abschnitt des *Septum inguinale profundum*. Letzterer trennt den *Saccus abdominalis* von dem *Spatium praepubicum laterale*. — Communicationen des *Saccus abdominalis*: 1. mit dem *Saccus pectoralis* durch Ostia im *Septum pectorale*; 2. mit dem *Saccus lateralis* durch Ostia im *Septum abdominale*; 3. mit dem *Spatium praepubicum laterale* durch Ostia, die seitlich vom hintersten Ende des *M. rectus* im *Septum inguinale profundum* liegen; 4. mit dem *Spatium praepubicum medium* und durch dieses hindurch mit dem *Sinus pubicus*, durch einen Schlitz in der Mittellinie zwischen den hintersten Enden beider *Mm. recti*. Von hier aus ist leicht der *Sinus pubicus* und daher auch der *Sinus subvertebralis* aufzublasen. 5. Mit dem *Sinus sternalis* durch eine Oeffnung in dem caudalen Einschnitte der *Pars cartilaginea sterni*.

II. Subcutane Lymphsäcke der vorderen Extremität. II. Subcutane Lymphsäcke der vorderen Extremität.

Die vordere Extremität wird von drei Lymphräumen umgeben, von denen zwei gleichmässig über Oberarm, Unterarm und Hand ausgedehnt sind, während sich der dritte nur am Oberarm zwischen die beiden anderen einschiebt. Ein grosser *Saccus brachialis lateralis* nimmt den lateralen Umfang des Oberarmes, das ulnare Gebiet des Unterarmes und das *Dorsum manus* ein; der *Saccus brachialis medialis* erstreckt sich über den medialen Umfang des Oberarmes und gelangt über den radialen Vorderarmumfang hinweg auf die *Palma manus*. Beide werden dann am vorderen Umfange des Oberarmes durch den *Saccus brachialis anterior* getrennt.

Die trennenden Septa sind: *Septum brachiale posterius*, *Septum brachiale anterius laterale* und *Septum brachiale anterius mediale*. Alle drei beginnen proximal am *Septum annulare scapulae*, speciell an dem *Septum axillare superficiale*. Die Abgangsstellen der drei brachialen Septa von dem *Septum axillare superficiale* liegen sehr nahe an einander, d. h. der *Saccus lateralis* und der *Saccus medialis* nehmen hier nur einen sehr geringen Theil des medialen Oberarmumfanges ein, während der *Saccus anterior* sich ebenda über den ganzen dorsalen, lateralen und ventralen Umfang des Oberarmes ausdehnt und sich auch noch auf benachbarte Schultergürtelmuskeln (*M. latissimus dorsi*, *M. dorsalis scapulae*, *M. deltoideus*) herauferstreckt. Dagegen ist die distale Ausdehnung des *Saccus anterior* an der Extremität nicht bedeutend: das *Septum mediale* verbindet sich schon am Oberarme mit dem *Septum brachiale laterale*. Das *Septum brachiale posterius* und das *Septum laterale* reichen dagegen bis auf die Hand.

An der Hand ist die Haut im Gebiete des radialen Randes und des Daumenrudimentes fest mit der Unterlage verbunden; an dieser *Pars affixa* endet das *Septum brachiale laterale*. Dagegen besteht am Handrücken ein *Saccus dorsalis manus* als Fortsetzung des *Saccus brachialis lateralis* und an der Vola ein *Saccus volaris manus* als Fortsetzung des *Saccus brachialis medialis*. Der dorsale Handsack wird von dem lateralen Armsack durch ein *Septum dorsale manus* unvollkommen getrennt; er umgreift auch noch den ulnaren Rand der Hand und des fünften Fingers. An den Fingern finden sich als Fortsetzungen der Handsäcke *Sacci digitales dorsales* und *volares*; getrennt werden sie von einander durch *Septa digitalia marginalia*.

Die Darstellung, die Ecker von den Lymphsäcken am Arm giebt, leidet an einer Incongruenz zwischen Text und Abbildungen. Dem Text nach ist Ecker's *Saccus brachialis ulnaris* der *S. brachialis lateralis* meiner Nomenclatur, während in den Figuren der laterale Sack mit 7: *S. brachio-radialis*, und der mediale mit 6: *S. brachio-ulnaris* bezeichnet ist. Legt man den Text als maassgebend zu Grunde, so wären also in Figg. 57 und 58 bei Ecker die Zahlen 6 und 7 umzustellen. Statt der mit „*radialis*“ und „*ulnaris*“ gebildeten Bezeichnungen, die erst dem Verhalten am Unterarm gerecht werden, scheint es mir besser, die von dem Verhalten am Oberarm hergenommenen „*medialis*“ und „*lateralis*“ zu verwenden.

a) Die Septa und die fixen Hautpartieen.

1. Septum brachiale posterius.

1. *Septum brachiale posterius* (*Septum brachiale posticum* Ecker).

Das *Septum brachiale posterius* beginnt am *Septum axillare superficiale* und zieht von hier aus in longitudinaler Richtung über die Streckseite des

Oberarmes und über den Unterarm hinweg bis zur Volarseite des fünften Fingers. Der tiefe Rand des Septum, dessen zwei Lamellen eng verbunden sind, geht auf dem *Caput scapulare* des *M. anconaeus* bis zum Ellenbogengelenk, überschreitet dasselbe an der Streckseite, kreuzt den Anfang des *M. epitrochleo-cubitalis* und folgt dann dem Zwischenraume zwischen *M. palmaris longus* und *M. epitrochleo-cubitalis*. Auf diese beiden Muskeln gehen die beiden Lamellen des Septum über. Ueber die Oberfläche des *M. palmaris profundus* verläuft er dann distal- und zugleich ulnarwärts weiter, und längs des ulnaren Randes des *M. lumbricalis longus dig.* V bis zum letzten Interphalangealgelenk. Hier endet das Septum, da an der Endphalanx die Haut fest mit der Unterlage verbunden ist.

Fig. 140.

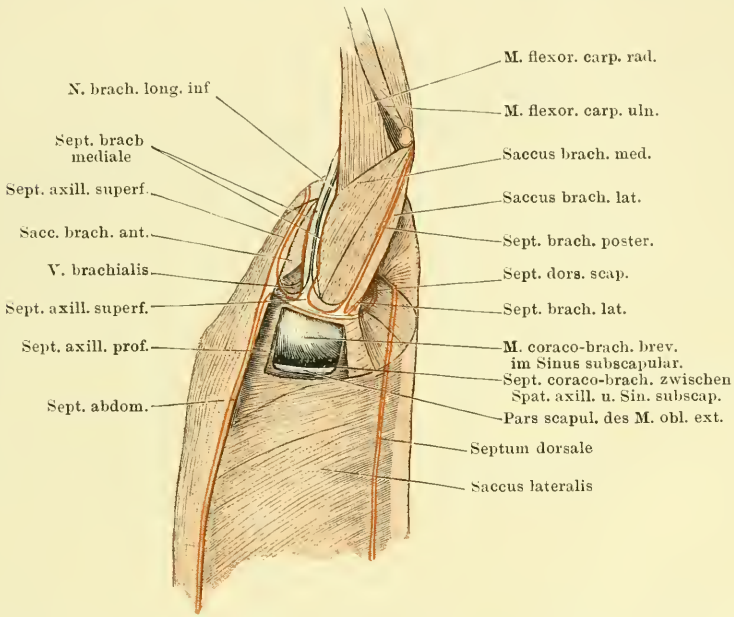

Septa und Lymphräume der Achselgegend. Linke vordere Extremität an den Kopf abducirt. Aus dem Septum axillare profundum und dem Septum coracobrachiale sind Fenster herausgeschnitten, und damit das Spatium axillare und der Sinus subscapularis eröffnet.

Das *Septum brachiale posterius* trennt den *Saccus brachialis lateralis* von dem *Saccus brachialis medialis*. Es ist am Oberarm höher als am Unterarm und an der Hand, wo es sehr niedrig ist. Am proximalen Rande des *M. palmaris profundus* verlaufen innerhalb des Septum der *R. cutaneus volaris* des *R. superficialis* des *N. brachialis longus inferior*, sowie die *A. cutanea palmaris media* nebst ihrer Begleitvene.

2. *Septum brachiale anterius laterale* (*Septum brachiale anticum ulnare* Ecker im Text; *Sept. brach. anticum radiale* [*s'''*] in den Figuren). 2. Septum brachiale anterius laterale.

Das *Septum brachiale anterius laterale* beginnt ebenfalls am *Septum axillare superficiale*, unmittelbar bevor dieses sich auf die Dorsalfläche des *M. dorsalis scapulae* fortsetzt, zugleich unmittelbar lateral von dem Anfange des *Septum brachiale posterius*. Von hier aus zieht sein *Margo profundus* schräg über das *Caput laterale* des *M. anconaeus* hinweg distalwärts, tritt dann auf den *M.*

extensor carpi radialis und biegt auf diesem in eine mehr longitudinale Richtung um. So zieht er nahe dem medialen Rande des Muskels, der dem *M. flexor carpi radialis* zugekehrt ist, distalwärts und tritt dann auf den *M. abductor indicis longus*. Dem radialen Rande dieses Muskels folgend, gelangt er an den Index selbst und geht hier in den Begrenzungsrand der *Pars affixa* der Haut über.

Am Oberarm ist das *Septum laterale* zunächst hoch und trennt so den *Saccus brachialis lateralis* von dem *Saccus brachialis anterior*; auf dem *M. extensor carpi radialis*, wo es den *Saccus lateralis* von dem *Saccus medialis* trennt, wird es sehr niedrig und ist hier von einzelnen Oeffnungen durchsetzt. Am distalen Ende des Oberarmes verbindet sich mit ihm das *Septum brachiale mediale*. Auf dem *M. abductor indicis longus* schliesst sich an das *Septum laterale* das *Septum dorsale manus* an, das weiter unten zur Sprache kommen wird.

3. Septum brachiale anterius mediale.

3. *Septum brachiale anterius mediale* (*Septum brachiale anticum radiale* Ecker im Text; *Sept. brach. ant. ulnare* [*s''*] derselbe in den Figuren).

Das *Septum brachiale anterius mediale* beginnt am *Septum axillare superficiale* da, wo dieses über das *Septum axillare profundum* hinwegtritt, und folgt in seinem Verlaufe dem *N. brachialis longus inferior* und den *Vasa brachialia*. Die genannten Gebilde liegen zwischen den beiden Platten des Septums, die daher an der Basis weiter von einander getrennt sind und erst nahe der Haut zur engeren Vereinigung kommen. Die ventrale (laterale) Lamelle nimmt ihren Ursprung zunächst vom *M. coracobrachialis longus*, dann vom *M. deltoideus*, überschreitet darauf die Armgefässe und den *Nervus brachialis longus inferior*, da, wo diese sich über den Rand des *M. flexor carpi radialis* in die Tiefe senken, und tritt von dem *M. flexor carpi radialis* auf den *M. extensor carpi radialis* über, um sich mit dem proximalen Abschnitte der medialen Lamelle des *Septum brachiale laterale* zu vereinen. — Die dorsale (mediale) Lamelle geht vom *Septum axillare profundum* aus mit ihrem tiefen Rande über den *N. brachialis longus inferior* hinweg und zieht an dessen medialem Umfange entlang schräg über das *Caput mediale* des *M. anconaeus*, dann am Rande des *M. flexor carpi radialis* zum *M. extensor carpi radialis*, und setzt sich hier ebenfalls in die mediale Lamelle des *Septum brachiale laterale*, aber in deren distalen Abschnitt, fort. Der Uebergang beider Lamellen des *Septum mediale* auf den *M. extensor carpi radialis* und damit in das *Septum laterale* erfolgt in der Tiefe der Einsenkung zwischen dem *M. flexor carpi radialis* und dem *M. extensor carpi radialis*.

Der Hautrand des Septums verläuft erst eine Strecke weit zusammen mit dem des *Septum axillare superficiale* und des *Septum deltoideum*, trennt sich aber dann von diesen, indem er weiter distalwärts an den Oberarm tritt.

Das *Septum brachiale mediale* trennt den *Saccus brachialis medialis* von dem *Saccus brachialis anterior*; es ist in der Achselhöhle sehr hoch, am Arm niedriger. Es wird von einigen Oeffnungen durchsetzt.

Die *Vena brachialis* liegt am oberflächlichsten in dem Septum. Am distalen Abschnitte des Oberarmes blickt sie nach beiden Säcken hin, weiter proximal folgt sie mehr der ventralen Platte, blickt also nur in den *Saccus anterior*. Sie kann hier selbst eine Strecke weit aus dem Septum heraustreten und frei durch den *Saccus anterior* verlaufen. Der *N. brachialis longus inferior* und die *A. brachialis* liegen an der Basis des Septum, so dass der Nerv in den *Saccus medialis*, die Arterie in den *Saccus anterior* blickt.

4. Septum dorsale manus.

4. *Septum dorsale manus.*

Quer über den Handrücken zieht ein niedriges, aber breites Septum, durch das der den Handrücken einnehmende *Saccus dorsalis manus* unvollkommen

von dem *Saccus brachialis lateralis* getrennt wird. Das Septum beginnt auf der Oberfläche des *M. abductor indicis longus* und schliesst sich hier an das *Septum brachiale laterale* an. Auf dem *M. abductor indicis longus* ist es aber lückenhaft, erst auf dem *M. extensor digitorum communis longus*, auf den es übertritt, wird es zu einer solideren Scheidewand. Am ulnaren Rande des *M. extensor digitorum longus* hört es auf, d. h. seine proximale und seine distale Lamelle gehen in einander über. In dem freien ulnaren Rande des Septum verlaufen der *N. cutaneus dorsi manus lateralis*, sowie die *A. cutanea antibrachii et manus ulnomarginalis*. — Am ulnaren Rande des *Septum dorsale manus* besteht somit eine weite Verbindung des dorsalen Handsackes mit dem lateralen Armsack, und weitere Verbindungen sind gegeben durch die Lücken in dem radialen Abschnitte des *Septum dorsale manus*.

5. *Septa marginalia digitorum* und *Partes affixae* der Haut an der Hand und den Fingern.

5. Septa marginalia digg. u. Partes affixae der Haut an der Hand und den Fingern.

An den vier letzten Fingern ist im Gebiete der Endphalanx die Haut mit der Unterlage fest verbunden, dagegen bestehen dorsal und ventral an den übrigen Abschnitten *Sacci lymphatici digitales*. Die dorsalen werden von den volaren getrennt durch *Septa marginalia*, von denen je eines den ulnaren und den radialen Rand eines jeden Fingers mit der Haut verbindet. An den Interdigitalcommissuren der Finger gehen die Septa je eines *Interstitium interdigitale* in einander über. Das ulnare Septum des fünften Fingers wurde bereits als Endabschnitt des *Septum brachiale posterius* beschrieben; es geht nicht genau vom Rande des fünften Fingers ab, sondern von dessen Volarfläche, so dass der Ulnarrand des Fingers in den dorsalen Handsack blickt.

Etwas complicirter liegen die Dinge am zweiten Finger und dem Pollexrudiment. Hier ist die Haut enger mit der Unterlage verbunden: über den Muskeln des Daumenrudimentes, am radialen Rande des letzteren selbst, über dem *M. abductor indicis brevis dorsalis* und dem *M. extensor indicis brevis medius*, sowie am radialen Rande des Index. Die beiden Blätter des *Septum brachiale laterale* gehen in die Begrenzungslinien dieses Gebietes über.

b) **Die Lymphsäcke.**

1. *Saccus brachialis lateralis* und *Saccus dorsalis manus* (*Saccus brachialis ulnaris* Ecker im Text; *Saccus brachio-radialis* [7], derselbe, in Fig. 57; *Saccus brachialis anterior* J. Meyer; *Sac brachial supérieur*, Jourdain).

1. Saccus brachialis lateralis u. Saccus dorsalis manus.

Der *Saccus brachialis lateralis* wird am Ober- und Unterarm begrenzt durch das *Septum brachiale posterius* und das *Septum brachiale anterius laterale*. Da diese beiden Septa proximalwärts spitzwinklig gegen das *Septum axillare superficiale* hin convergiren, so spitzt sich auch der *Saccus lateralis* proximalwärts gegen das genannte Septum hin zu. Er kommt hier in Nachbarschaft mit dem *Saccus (trunci) lateralis*, während er am Oberarm sich hinten mit dem *Saccus brachialis medialis*, vorn mit dem *Saccus brachialis anterior* berührt. Am distalen Abschnitte des Oberarmes dehnt er sich bis an dessen vorderen Umfang aus, und am Unterarm nimmt er den ganzen lateralen und vorderen Umfang ein. An dem Rücken der Handwurzel findet er eine unvollkommene Begrenzung in dem *Septum dorsale manus*, setzt sich aber an dessen ulnarem Rande in den *Saccus dorsalis manus* fort. Als solcher dehnt er sich über den ganzen Handrücken aus, umschliesst auch noch den Ulnarrand der Hand und des fünften Fingers und bildet auf den vier letzten Fingern je einen *Saccus digitalis dorsalis*, der bis zum letzten Interphalangealgelenk reicht.

Die Ausdehnung des dorsalen Sackes um den Ulnarrand der Hand und des fünften Fingers herum bis auf die Volarseite ist bedingt durch den Verlauf des *Septum brachiale posterius*, dessen Endabschnitt den *Saccus dorsalis manus* von dem *Saccus palmaris* trennt. Auf dem dorsalen Umfange des Index ist die Haut im Gebiete des Metacarpale durch zahlreiche Brücken mit der Dorsalfascie verbunden; über der ersten Phalanx ist aber wieder ein einheitlicher Lymphsack vorhanden. An den Endphalangen wird die Ausdehnung der Fingerlymphsäcke durch die feste Verwachsung der Haut mit der Unterlage gehemmt, während an den einander zugekehrten Rändern des zweiten bis fünften Fingers die *Septa marginalia digitorum* die Trennung der dorsalen von den volaren Lymphsäcken bewirken.

Im Bereiche des *Saccus lateralis* und seiner Hand- und Fingerfortsetzungen liegen eine grosse Anzahl von Muskeln zu Tage. Am Oberarm: *Caput scapulare* und *Caput laterale* des *M. anconaeus*, *M. extensor carpi radialis*. Am Unterarm: die Fortsetzung des *M. extensor carpi radialis*, *M abductor indicis longus*, *M. extensor digitorum communis*, *M. extensor carpi ulnaris*, *M. epicondylo-cubitalis*, *M. epitrochleo-cubitalis*; schliesslich an der Hand: ein Theil des *M. palmaris profundus*, *Mm. abductores dig. V*, die Endabschnitte des *M. extensor digg. communis*, sowie die oberflächlich gelagerten Theile der kurzen Fingerstrecker und ihre Sehnen.

Von Gebilden, die den *Saccus lateralis* durchsetzen, wären zu erwähnen der *N. cutaneus antibrachii lateralis posterior*, der in Begleitung der *Vasa cutanea antibrachii lateralia* in der Ellbogengegend zur Haut tritt.

Communicationen. 1 Mit dem *Saccus brachialis medialis* durch Ostia im *Septum brachiale laterale* (am Unterarm). 2. Mit dem *Saccus brachialis anterior*, ebenfalls durch Ostia am Hautansatz des *Septum brachiale laterale* (am Oberarm). 3. Mit tiefen intermusculären Lymphspalten, und zwar zwischen dem *M. extensor communis digg.* und dem *M. extensor carpi ulnaris* (über dem Handgelenk) mit dem Spalt unter dem *M. extensor digg. communis*; und ferner an der Spitze des *M. abductor secundus digg. V* mit Spalten zwischen den Muskeln am ulnaren Handrande.

2. Saccus brachialis medialis.

2. *Saccus brachialis medialis* (*Saccus brachialis radialis* Ecker im Text; *Saccus brachio-ulnaris* [6], derselbe in den Figuren; *Saccus brachialis posterior* Meyer; *Sac brachial inférieur* Jourdain).

Der *Saccus brachialis medialis* beginnt schmal am *Septum axillare superficiale*, durch dieses von dem *Saccus lateralis trunci* getrennt. Unter zunehmender Breite erstreckt er sich über den medialen Umfang des Oberarmes, dann über den medialen und radialen (hinteren) Umfang des Vorderarmes und dehnt sich auch auf die *Palma manus* als *Saccus volaris manus* aus. Am Arm trennt ihn das *Septum brachiale posterius* von dem *Saccus brachialis lateralis*, das *Septum brachiale mediale* von dem *Saccus brachialis anterior*, und das *Septum brachiale laterale* von dem vorderen Theile des *Saccus brachialis lateralis*. Als *Recessus axillaris* kann der blindsackförmige Anfang des *Saccus medialis* bezeichnet werden; er wird von einer Anzahl Fäden durchsetzt und ausserdem liegt hier der *N. brachialis longus inferior* zu Tage, der zwischen dem *Caput scapulare* und dem *Caput mediale* des *M. anconaeus* hindurchtritt (Fig. 140). Die beiden genannten Muskelbäuche bilden am Oberarme die tiefe Wand des *Saccus medialis*. Weiter distal und am Unterarme liegen hier zu Tage: *M. flexor carpi radialis*, *M. flexor carpi ulnaris*, *M. palmaris longus*. Der Rand des *M. flexor carpi radialis* ist mit dem des *M. extensor carpi radialis* im mittleren

Abschnitte des Unterarmes eng verbunden; proximal und distal weichen die Muskeln aber mehr aus einander. Proximal, unterhalb des Ellenbogengelenkes, spannt sich zwischen den Rändern beider Muskeln die den *Saccus brachialis medialis* auskleidende Membran aus; sie ist hier von Lücken durchsetzt, die in den *Sinus cubitalis* führen. Distal, über dem Handgelenk, dringt zwischen beiden Muskeln, am proximalen Rande des *M. abductor indicis longus*, ein Spalt in die Tiefe, der in den *Sinus brachialis profundus* führt. In diesen führen ausserdem noch einige andere intermusculäre Spalten aus dem *Saccus medialis*: eine zwischen den Sehnen des *M. flexor carpi ulnaris* und des *M. palmaris longus*, und eine andere zwischen dem *M. palmaris longus* und dem *M. epitrochleo-cubitalis*, am proximalen Rande des *M. palmaris profundus*. Ferner findet sich eine solche Communication des *Saccus medialis* mit dem *Sinus profundus* am medialen Umfange des Ellenbogengelenkes, zwischen den Ursprüngen des *M. flexor carpi radialis* und des *M. flexor carpi ulnaris*.

Der *Saccus brachialis medialis* wird von verschiedenen Gebilden durchsetzt. Im Gebiete des Oberarmes gehen der *N. cutaneus antibrachii medialis* nebst den *Vasa cutanea antibrachii medialia superiora* aus dem *Septum mediale* heraus frei durch den Saccus zur Haut. Im Gebiete des Unterarmes erhält das *Septum mediale* eine unterbrochene Fortsetzung durch eine Anzahl von Brücken, die vom Rande des *M. flexor carpi radialis* aus zur Haut gehen (in den Ecker'schen Figuren ist sogar das *Septum brachiale mediale* continuirlich bis zur Hand fortgeführt). In einem dieser Septula verläuft der *N. cutaneus antibrachii et manus lateralis* nebst den begleitenden Gefässen zur Haut. Direct über der Hand treten schliesslich zwischen *M. flexor carpi ulnaris* und *M. palmaris longus* die *A.* und *V. radio-marginalis* hervor zur Haut. — Feinere Fäden zwischen den Wänden des Saccus finden sich zahlreich: im *Recessus axillaris*; zwischen der Oberfläche des *M. flexor carpi radialis* und der Haut; und besonders dicht über der Wurzel des Thenar, zwischen dem *M. palmaris longus* und der Haut.

An die Hand setzt sich der *Saccus brachialis medialis* als *Saccus volaris manus* fort. Der Eingang zu demselben findet sich zwischen dem Handabschnitt des *Septum brachiale posterius*, der über dem *M. palmaris profundus* hinwegzieht, und den Muskeln des Daumenrudimentes, mit denen die Haut verwachsen ist, — also im Bereich der Sehne des *M. palmaris longus* und der Palmaraponeurose. Eine grössere Anzahl sehniger Fäden verbindet hier die Haut mit der Aponeurose. Auch im Gebiete des Metacarpus sind Verbindungen der Haut mit den Muskelsehnen vorhanden. Auf die Finger (II bis V) setzen sich bis zum letzten Interphalangealgelenk *Sacci digitales volares* fort, durch die *Septa digitorum marginalia* von den dorsalen Säcken getrennt.

Communicationen. 1. Mit dem *Saccus brachialis lateralis*, durch Ostia im *Septum brachiale laterale*, also im Gebiete des Unterarmes; 2. mit dem *Saccus brachialis anterior* durch Ostia im *Septum brachiale mediale*; 3. mit dem *Sinus cubitalis*, durch Lücken zwischen dem *M. flexor carpi radialis* und *M. extensor carpi*; 4. mit dem *Sinus brachialis profundus*, durch mehrere oben angeführte intermusculäre Spalten.

3. *Saccus brachialis anterior* (*Saccus brachialis anterior* Ecker; *Saccus humeri* J. Meyer). 3. Saccus brachialis anterior.

Der *Saccus brachialis anterior* ist auf die Umgebung des Schultergelenkes und den Oberarm beschränkt, nimmt aber proximal einen erheblich grösseren Theil des Oberarmumfanges ein als die beiden anderen Armsäcke. Gegen die Rumpflymphsäcke wird er durch verschiedene Abschnitte des *Septum annulare*

scapulae begrenzt. Dorsal trennt ihn das *Septum dorsale scapulae* vom *Saccus lateralis trunci*, medial und ventral das *Septum deltoideum* gegen den *Saccus pectoralis*, und das *Septum axillare superficiale* (bis zum *Septum brachiale mediale*) gegen den *Saccus abdominalis* und den *Saccus lateralis trunci*. Am Arm schiebt er sich zugespitzt zwischen den *Saccus brachialis lateralis* und den *Saccus brachialis medialis* ein; die Begrenzungen bilden das *Septum brachiale laterale* und das *Septum brachiale mediale*. Die Grundfläche des vorderen Armsackes bildet somit ein Dreieck mit breiter proximaler Basis und einer am distalen Oberarmabschnitt, am vorderen Umfange desselben, gelegenen Spitze. Die Hautdecke des Sackes wiederholt zwar im Ganzen diese Form, ist aber sehr viel kleiner. Dies kommt durch das Verhalten der begrenzenden Septa zustande. Der Hautrand des *Septum brachiale mediale* stösst in seinem Anfangstheil mit dem Hautrande des medialen Abschnittes des *Septum axillare superficiale* und selbst noch eine Strecke weit mit dem *Septum deltoideum* zusammen, ehe er von letzterem divergirt. Von vorn her findet eine Einengung des fraglichen Hautbezirkes dadurch statt, dass das *Septum deltoideum* und das *Septum dorsale scapulae*, die in einander übergehen, nicht direct senkrecht an die Haut gehen, sondern erst eine Strecke weit unter der Haut gegen den Arm hinziehen, ehe sie sich mit letzterer verbinden. So bilden sie über dem ventralen Abschnitte des Sackes vorn eine Decke, die den Raum des Sackes selbst von der Haut abtrennt. Zwischen ihr und der Haut kommen der *Saccus lateralis* und der *Saccus pectoralis* zur Berührung, durch das *Septum cervicale* getrennt.

Der *Saccus brachialis anterior* umzieht die Wurzel der vorderen Extremität zu mehr als drei Vierteln eines Kreises. Nur in der Achselhöhle ist der Kreis nicht geschlossen: hier nehmen die beiden anderen Armsäcke den medialen Umfang des Oberarmes ein. Ausserdem aber dringen von dem Hauptraume des Sackes noch einige Recessus in die Tiefe. In den Hauptraum des Sackes blicken: von der *Portio abdominalis* des *M. pectoralis* ein Theil des lateralen Randes und der Endsehne, der ventrale und laterale Umfang des *M. deltoideus*, ein kleiner Theil des *M. dorsalis scapulae* und des *M. latissimus dorsi*, das *Caput laterale* des *M. anconaeus*, die freie Kante und der mediale Umfang des *M. extensor carpi radialis*, schliesslich die Sehne des *M. coraco-radialis*. Von dem am medialen Umfange des Oberarmes liegenden *M. flexor carpi radialis* wird der Sack getrennt durch das *Septum brachiale mediale* und die in diesem gelegenen Gebilde, von denen die *A.* und *V. brachialis* in den *Saccus brachialis anterior* blicken.

Von den tiefen Fortsetzungen des *Saccus brachialis anterior* dringt eine, die als *Recessus pectoralis* bezeichnet werden kann, vom lateralen Rande der *Portio abdominalis* des *M. pectoralis* aus nach einwärts zwischen die Dorsalfläche der genannten Muskelportion und das *Septum suprapectorale*, durch dieses vom *Spatium axillare* getrennt (s. tiefe Lymphräume des Rumpfes). Der Recessus dehnt sich medialwärts weiter aus zwischen die Dorsalfläche der *Pars sternalis* des *M. pectoralis* und die durch die Transversusaponeurose gebildete Rectusscheide; kopfwärts blickt der *M. coracobrachialis longus* in ihn, und abgeschlossen wird er hier durch das *Septum coracobrachiale*. Durch Lücken in diesem Septum communicirt der Recessus mit dem *Sinus subscapularis*. Von diesem, durch die genannte Communication wichtigen Recessus dringt ein ganzes System intermusculärer Spalten zwischen die lateralen Abschnitte der ventralen Schultergürtelmuskeln. Zunächst zwischen die Sehnen der *Pars abdominalis*, *Pars sternalis* und *Pars epicoracoidea* des *M. pectoralis*; ferner

zwischen die letztgenannte Pectoralisportion und den *M. coraco-radialis*, und schliesslich zwischen den *M. coraco-radialis* einerseits und den *M. coraco-brachialis longus*, *M. coraco-brachialis brevis*, sowie das Schultergelenk nebst dem lateralen Ende des Coracoids und dem Anfang des Humerus andererseits. Eine Fortsetzung folgt der Sehne des *M. coraco-radialis* in ihren Canal (siehe Muskellehre, S. 121). — Ein zweiter, dorsaler Recessus dringt am hinteren Rande des *M. latissimus dorsi* an die mediale Fläche dieses Muskels und des *M. dorsalis scapulae*; medial blicken in ihn das *Caput laterale* des *M. anconaeus* und der laterale Umfang des Humerus. Durch das *Septum suprabrachiale* wird er von dem *Recessus brachialis* des *Sinus subscapularis* getrennt. Ventralwärts setzt er sich fort zwischen den oberflächlichen und den tiefen Antheil der *Pars scapularis* des *M. deltoideus*, von denen der tiefe medial und dorsal vom *M. dorsalis scapulae* an dem Oberarme ansetzt (Muskellehre, S. 123), umspült auch den vorderen scharfen Rand der Sehne des *M. dorsalis scapulae* und dehnt sich dann am ventralen Umfange des Humerus, zwischen diesem und dem *M. deltoideus*, distalwärts aus, um an der Sehne der *Pars abdominalis* des *M. pectoralis* wieder in den ventralen Abschnitt des *Saccus brachialis anterior* überzugehen.

Die genannten intermusculären Spalten werden gegen die Oberfläche zwischen den Muskeln durch die oberflächlichen Fascien abgeschlossen. Durch Lücken in der Fascie zwischen dem *M. deltoideus* und dem *M. dorsalis scapulae* (hinterster Theil des *Septum praescapulare*) communicirt der Hauptraum des *Saccus brachialis anterior* mit dem unter jenen Muskeln gelegenen Spalt.

Ein dritter Recessus, der als *Recessus cubitalis* bezeichnet werden kann, dringt zwischen den scharfen Rändern der *Mm. flexor carpi radialis* und *extensor carpi radialis* zu beiden Seiten der Sehne des *M. coraco-radialis* in die Tiefe bis an das Ellenbogengelenk. In ihm verläuft, bedeckt von der Sehne des *M. coraco-radialis*, die kräftige *V. communicans cubitalis* von der *V. profunda brachii* zur *V. interossea*. Der Recessus grenzt an den *Sinus cubitalis*, der distal von ihm liegt.

Communicationen. In den *Saccus brachialis anterior* öffnen sich: 1. der *Saccus pectoralis*, durch Ostia im *Septum deltoideum*; 2. der *Saccus lateralis trunci*, einmal dorsal, durch Oeffnungen im *Septum dorsale scapulae* und zweitens ventral, durch Oeffnungen, die hart am Rande der *Pars abdominalis* des *M. pectoralis* den lateralen Rumpfsack mit dem *Recessus axillaris* des *Saccus brachialis anterior* verbinden; 3. der *Saccus brachialis lateralis*, durch Ostia im *Septum brachiale laterale*; 4. der *Saccus brachialis medialis*, durch Ostia im *Septum brachiale mediale*; 5. das *Spatium axillare*, durch Lücken im *Septum suprapectorale*. — Der *Saccus brachialis anterior* übergiebt seinen Inhalt dem *Sinus subscapularis*, mit dem er durch Lücken im *Septum coracobrachiale* communicirt. Aus diesem Sinus gelangt sie in das vordere Lymphherz, dem auf diese Weise die Lymphe der ganzen vorderen Extremität zugeführt wird.

III. Subcutane Lymphsäcke der hinteren Extremität.

III. Subcutane Lymphsäcke der hinteren Extremität.

Im Gegensatz zu dem Verhalten an der vorderen Extremität, wo zwei der subcutanen Lymphsäcke sich gleichmässig über Oberarm, Unterarm und Hand ausdehnen, sind an der hinteren Extremität die Lymphsäcke des Oberschenkels von denen des Unterschenkels, und diese wieder von denen des Fusses getrennt. Die Begrenzung der

Lymphsäcke des Oberschenkels gegen die des Rumpfes bildet das *Septum annulare coxae*, während in der Mittellinie das *Septum interfemorale* zwischen den medialen Oberschenkellymphsäcken eine (unvollkommene) Trennung herstellt. — Zwischen den Lymphsäcken des Ober- und Unterschenkels findet sich das *Septum annulare genu*, zwischen denen des Unterschenkels und des Fusses das *Septum annulare calcanei*.

Am Oberschenkel finden sich bei *Rana esculenta* drei subcutane Lymphsäcke, die durch drei im Wesentlichen longitudinal verlaufende (der Längsrichtung der Extremität folgende) Septa von einander getrennt werden. Diese drei *Sacci lymphatici* werden bezeichnet als: *Saccus femoralis*, *Saccus suprafemoralis*, *Saccus interfemoralis*; die trennenden Septa sind: *Septum femorale superius*, *Septum femorale inferius*, *Septum femorale intermedium*. Von diesen Septis erstrecken sich aber nur zwei, das *S. femorale superius* und das *S. femorale inferius*, über die ganze Länge des Oberschenkels, vom *Septum annulare coxae* bis zum *S. annulare genu*; das dritte, *Septum femorale intermedium*, beginnt an der Dorsalseite des Schenkels vorn am *Septum annulare coxae*, stösst aber schon in der Mitte des Oberschenkels, an dessen medialem Umfange, an das *Septum femorale inferius* an. Dementsprechend dehnen sich auch nur der *Saccus femoralis* und der *Saccus suprafemoralis* über die ganze Oberschenkellänge aus, während sich der dritte, *Saccus interfemoralis*, nur proximal am medialen Schenkelumfange zwischen sie schiebt und schon in der Mitte des Schenkels aufhört. Der distale Abschnitt des Oberschenkels wird nur von zwei Lymphsäcken (*S. femoralis* und *S. suprafemoralis*) umgeben, die sich dorsal wie ventral berühren. Bei manchen Ranaspecies (*Rana fusca* z. B.) gehen diese beiden Lymphsäcke hier sogar in einander über, da der (bei *Rana esculenta* vorhandene) distale Abschnitt des *Septum femorale inferius* fehlt.

Am Unterschenkel umgiebt ein einziger grosser Lymphsack, *Saccus cruralis*, den ganzen Umfang der Extremität. Er wird durch die beiden *Septa annularia* (*genu* und *calcanei*) begrenzt.

Am Fusse sind ein *Saccus dorsalis* und ein *Saccus plantaris pedis* zu unterscheiden, die durch zwei, an beiden Fussrändern verlaufende Septa (*Septum mediale* und *Septum laterale pedis*) von einander getrennt werden. Sie setzen sich auf die Zehen als *Sacci digitales dorsales* und *Sacci digitales plantares* fort;

Septa marginalia digitorum trennen dieselben von einander. Am Praehallux besteht eine ausgedehntere Verwachsung der Haut.

a) Die Septa und die fixen Hautpartieen.

1. *Septum interfemorale* (Nussbaum) und *Pars affixa* der Haut am After. 1. Septum interfemorale und Pars affixa der Haut am After.

Das unpaare, mediane *Septum interfemorale* (*Septum perineale* Ecker) bildet, wie schon gesagt, eine gewisse Ergänzung der *Septa annularia coxarum* beider Seiten und trennt in der Mittelebene des Körpers die an den beiden Oberschenkeln medial gelegenen *Sacci interfemorales*. Ventral beginnt es am Zusammenstoss beider *Septa inguinalia superficialia*, dorsal reicht es bis an die Ventralfläche des *M. sphincter ani cloacalis*. Der *Margo profundus* des Septum läuft entlang dem scharfen Rande der Beckenscheibe, zwischen den Ursprüngen beider *Mm. graciles majores*.

Das *Septum interfemorale* ist vielfach durchbrochen. Eine grössere Oeffnung findet sich ventral, zwischen der Commissur beider *Septa inguinalia superficialia*, der Haut und dem *Septum interfemorale*. Es ist also hier das Septum nicht in seiner ganzen Höhe vollständig und erreicht daher die Haut nicht. Daneben bestehen noch einige kleinere Oeffnungen in dem ventralen Abschnitte. Dünne Fäden verbinden denselben mit dem *Septum femorale inferius*. Der sich anschliessende Abschnitt des Septums ist hoch und nur am Hautrande von einigen kleinen Oeffnungen durchsetzt. Dagegen ist der dorsale Abschnitt wieder lückenhafter. In ihm ist ein sehniger Streifen deutlich, der dorsalwärts bis zur *Spina pelvis dorsalis* reicht, ventralwärts undeutlicher wird, und von dem der *M. gracilis minor* entspringt. In dieser Gegend ist das *Septum interfemorale* vielfach durchbrochen. Dorsal setzt es sich dann an den ventralen Umfang des *M. sphincter ani cloacalis* in der Mittellinie an; die beiden Lamellen gehen auf den Muskel selbst über. Von dem Dorsalumfange des Muskels geht meist nur ein medianes *Septum incompletum* oder gar einige schmale Brücken zur Haut; doch kann gelegentlich auch ein vollständiges *Septum medianum*, von feineren Oeffnungen durchsetzt, vorhanden sein. Im ganzen Umkreise der Afteröffnung ist die Haut fest mit dem *M. sphincter ani cloacalis* verwachsen. Das *Septum interfemorale* bildet die unvollständige Scheidewand zwischen den *Sacci interfemorales* beider Seiten.

2. *Septum femorale superius.* 2. Septum femorale superius.

Das *Septum femorale superius* erstreckt sich auf dem Dorsalumfange des Oberschenkels vom *Septum glutaeale superficiale* bis zum *Septum annulare genu* und scheidet den *Saccus femoralis* vom *Saccus suprafemoralis*. Der tiefe Rand des Septums zieht vom *Septum glutaeale superficiale* aus zunächst parallel dem medial-hinteren Rande des *M. glutaeus* über das *Septum iliofibulare* (s. tiefe Lymphräume der hinteren Extremität) distalwärts, geht dann auf den *M. iliofibularis* und von diesem auf die proximale Hälfte des *Septum popliteum* über. Hier stösst es mit dem *Septum annulare genu* zusammen.

Das Septum, dessen beide Lamellen durchweg eng neben einander verlaufen, ist am Hautansatz von einigen kleinen Oeffnungen durchsetzt.

3. *Septum femorale inferius* (Ecker). 3. Septum femorale inferius.

Das *Septum femorale inferius* zieht am ventral-medialen Umfange des Oberschenkels entlang und trennt hier im Bereiche der proximalen zwei Drittel den *Saccus femoralis* vom *Saccus interfemoralis*, im distalen Drittel den *Saccus*

femoralis vom *Saccus suprafemoralis*. Vorn beginnt es am *Septum inguinale superficiale* ganz nahe der Mittellinie. Von hier aus zieht sein tiefer Rand schräg distal- und etwas dorsalwärts über die Oberfläche des *Caput dorsale* des *M. adductor magnus* (von dem zwischen *M. gracilis major* und *M. sartorius* ein sehr kleines dreieckiges Stück zu Tage tritt), dann über die Oberfläche des *M. gracilis major* und gelangt etwa in der Mitte des Oberschenkels auf die Oberfläche des *M. gracilis minor*. Auf dieser zieht es dann in longitudinaler Richtung, nahe dem ventralen Rande des Muskels, weiter distalwärts, tritt auf das *Septum popliteum* und stösst hier an das *Septum annulare genu* an. — Der Uebertritt des *Margo profundus* des Septums vom *M. gracilis major* auf den *M. gracilis minor* erfolgt so, dass dieser tiefe Rand sich noch eine Strecke weit auf der schon vom *M. gracilis minor* bedeckten Oberfläche des *M. gracilis major* fortsetzt, von hier erst auf die Unterfläche (d. h. die der Haut abgekehrte Fläche) des *M. gracilis minor* übertritt und von dieser schliesslich über den ventralen Muskelrand hinweg auf die Oberfläche des Muskels gelangt. Auf diese Weise ist sowohl proximal wie distal von dem Septum der ventrale Rand des *M. gracilis minor* durch einen *Recessus submuscularis* unterminirt, d. h. vom *M. gracilis major* abhebbar. (Erst im distalen Drittel des Oberschenkels liegt der ventrale Rand des *M. gracilis minor* dem *M. gracilis major* eng an.)

Das *Septum femorale inferius* ist vorn, am *Septum inguinale*, von beträchtlicher Höhe, wird aber bis zu der Stelle, wo es auf den *M. gracilis minor* tritt, immer niedriger. Auf diesem Muskel stösst es mit dem *Septum intermedium* zusammen, und von hier an bis zum Knie bewahrt es ziemlich die gleiche, nicht sehr bedeutende Höhenausdehnung.

In das *Septum femorale inferius* treten die Gefässe und Nerven ein, die im proximalen Drittel des Oberschenkels den *M. gracilis major* durchbohren (*Vasa cutanea femoris medialia* und *N. cutaneus femoris medialis*).

Bem. Bei *Rana fusca* und *R. arralis* erstreckt sich das *Septum femorale inferius* nur bis zu der Stelle, wo es mit dem *Septum intermedium* zusammenstösst; der distale Abschnitt bis zum Knie fehlt.

4. Septum femorale intermedium.

4. *Septum femorale intermedium* (Ecker).

Das *Septum femorale intermedium* trennt am dorsalen und medialen Umfange des Oberschenkels den *Saccus suprafemoralis* vom *Saccus interfemoralis*. Es beginnt vorn am *Septum glutaeale superficiale* auf dem *M. piriformis*, und besitzt hier eine beträchtliche Höhe. Von hier aus zieht es schräg distal- und etwas ventralwärts erst über die zwischen dem *M. glutaeus* und dem *M. semimembranosus* ausgespannte Fascie (*Septum iliofibulare*) hinweg, betritt die Oberfläche des *M. semimembranosus* und geht von dieser auf den *M. gracilis minor* über. Auf der Oberfläche dieses Muskels, nahe seinem ventralen Rande, stösst es spitzwinklig an das *Septum femorale inferius* an. Dieser Zusammenstoss erfolgt etwa auf der Grenze des mittleren und distalen Drittels des Oberschenkels. — Das Septum nimmt distalwärts an Höhe ab.

Im proximalen Abschnitte des *Septum femorale intermedium* verlaufen die peripheren Abschnitte des *N. cutaneus femoris posterior*, der *A. cutanea femoris posterior* und der *Vena cut. femor. post. medialis*.

In seinem proximalen Anfangstheile wird das Septum von Lücken durchsetzt, durch die der *Saccus suprafemoralis* und der *Saccus interfemoralis* communiciren.

5. Septum annulare genu.

5. *Septum annulare genu*.

Als *Septum annulare genu* kann man die ganze ringförmige Verbindung der Haut mit der Unterlage in der Gegend des Kniegelenkes bezeichnen. Zur

Bildung eines wirklichen von der Unterlage abstehenden Septums kommt es indessen nur an der Streckseite des Gelenkes, während in der Kniekehle die Haut eng an dem *Septum popliteum* haftet. — Vorn zieht das *Septum annulare genu* über das proximale Ende des Crus, so dass das eigentliche Knie noch in den *Saccus femoralis* blickt. Dieser Theil des Septums ist gewöhnlich distalwärts umgeschlagen. Begrenzt wird er medial und lateral durch die Verbindung mit dem *Septum femorale inferius* und dem *Septum femorale superius*, die auf dem *Septum popliteum* erfolgt. An diesen Endpunkten ist der vordere Theil des Septums schon sehr niedrig; durch die lineare Befestigung der Haut mit der Oberfläche des *Septum popliteum* zwischen jenen beiden Punkten wird er zum Kreise ergänzt. Im lateralen Theile des hohen Septumabschnittes findet sich an der Haut eine feine Oeffnung, im medialen Theil gewöhnlich deren einige. Durch sie communiciren der *Saccus cruralis* und der *Saccus femoralis* mit einander.

6. *Septum annulare calcanei.*

6. Septum annulare calcanei.

Das Verhalten des *Septum annulare calcanei* ist ganz ähnlich dem des *Septum annulare genu*: nur an der Seite des Gelenkes, die functionell als Streckseite zu bezeichnen ist (d. h. der Plantarseite), ist ein wirkliches Septum vorhanden, während an der Beugeseite (dorsal) die Haut im Gebiete eines grösseren Feldes eng an der Unterlage haftet. Der plantare Abschnitt, der ein nicht sehr hohes Septum darstellt, zieht unterhalb des Gelenkes hinweg. Lateral beginnt er noch dorsal, auf der Sehne des fibularen Bauches des *M. tibialis anticus longus*, zieht über das *Os fibulare* auf den Ursprung des *M. flexor brevis superficialis digitorum*, über den proximalen Abschnitt der *Aponeurosis plantaris* und über den Ursprung des *M. tarsalis posticus* mehr proximalwärts und wieder auf die Dorsalseite des Gelenkes. Auf dieser ist, und zwar oberhalb des Gelenkes, die Haut mit der *Fascia dorsalis cruris* verwachsen im ganzen Gebiete des dreieckigen Spatiums zwischen den aus einander weichenden Sehnen der *Mm. tibiales anteriores*. Der Anschluss dieses Verwachsungsfeldes an die beiden Enden des hohen Septums erfolgt an den Sehnen beider Bäuche des *M. tibialis anticus longus*. — Der hohe Abschnitt des Septums ist in seinem fibularen Anfangstheile über der Sehne des *M. tibialis anticus longus* von einer Lücke (oder mehreren) durchsetzt, durch die der *Saccus plantaris pedis* mit dem *Saccus cruralis* communicirt. In seinem medialen Abschnitte findet sich eine Oeffnung zur Communication des *Saccus cruralis* mit dem *Saccus dorsalis pedis*.

7. *Septum mediale pedis.*

7. Septum mediale pedis.

Das mediale Fusssseptum beginnt am *Septum annulare calcanei* und zieht zuerst am medialen Rande der Plantaraponeurose entlang, tritt dann mit seinem Ursprunge auf den *M. abductor brevis plantaris hallucis* und endet am Praehallux. Proximal wird es von einigen Oeffnungen durchsetzt.

8. *Septum laterale pedis.*

8. Septum laterale pedis.

Ein ausserordentlich zartes Septum, das am *Septum annulare calcanei* lateral und dorsal an der Grenze der beiden Abschnitte desselben beginnt, schräg über den *M. abductor brevis dorsalis dig. V* distalwärts zieht, dann über den *M. abductor brevis plantaris dig. V* hinwegtritt und nun in ein Randseptum der fünften Zehe übergeht. Dieses, das sehr niedrig ist, läuft am freien Rande des Metatarsale V und weiterhin der Phalangen der fünften Zehe entlang.

9. Septa marginalia digitorum und Partes affixae der Haut am Praehallux und an den Zehen.

9. *Septa marginalia digitorum* und *Partes affixae* der Haut am Praehallux und an den Zehen.

Die dorsalen und ventralen Zehenlymphsäcke werden von einander getrennt durch *Septa marginalia*. Sie ziehen an den Rändern der Zehen, näher der Dorsalfläche, entlang. An den Interdigitalcommissuren (nahe den Basen der Metatarsalia, da die Zehen sich bereits in den Tarsometatarsalgelenken gegeu einander abgliedern) gehen die Marginalsepta, die zu je einem Interstitium gehören, in einander über. Von diesen Uebergangsstellen aus springen in den vier letzten Interstitien noch kurze, longitudinal gestellte Falten dorsalwärts vor, die mit proximalen, scharfen Rändern aufhören und die dorsalen Zehensäcke noch eine Strecke weiter proximalwärts fortführen. Das mediale Randseptum der ersten Zehe geht proximal an den lateralen Rand des Praehallux. Das laterale Randseptum der fünften Zehe wird durch den Endabschnitt des *Septum laterale pedis* repräsentirt. — Mit den freien, d. h. den Zehen abgekehrten Rändern dieser Randsepta ist die dorsale wie die plantare Lamelle der Schwimmhäute fest verbunden, so dass also weder der dorsale, noch der ventrale Zehensack sich zwischen diese Lamellen fortsetzt.

Fest angewachsen ist die Haut am Praehallux; nur die dorsale Oberfläche desselben bis nahe an seinen distalen Rand ist frei und blickt in den *Saccus dorsalis pedis*. Auch am Endgliede der Zehen ist plantar die Haut befestigt.

b) Die Lymphsäcke.

1. Saccus femoralis.

1. *Saccus femoralis* (Ecker).

Der *Saccus femoralis* ist bei Weitem der ausgedehnteste der Schenkelsäcke; er erstreckt sich über den ganzen ventralen, den lateral-vorderen und zum grossen Theil auch noch über den dorsalen Abschnitt des Oberschenkels. Am dorsalen Umfange trennt ihn das *Septum femorale superius* vom *Saccus suprafemoralis*; ventral bildet das *Septum femorale inferius* die Grenze gegen den *Saccus interfemoralis* (entsprechend den proximalen zwei Dritteln), sowie abermals gegen den *Saccus suprafemoralis* (im distalen Drittel des Oberschenkels). Im distalen Drittel des Oberschenkels stossen also bei *Rana esculenta* der *Saccus femoralis* und der *Saccus suprafemoralis* dorsal wie ventral an einander; bei *R. fusca* und *R. arvalis* gehen sie in diesem Bezirke am Ventralumfange sogar in einander über (s. *Septum femorale inferius*).

Proximal wird der *Saccus femoralis* getrennt: durch das *Septum glutaeale profundum* vom *Saccus iliacus*, durch das *Septum glutaeale superficiale* vom *Saccus craniodorsalis*, durch das *Septum inguinale superficiale* vom *Saccus lateralis trunci* und vom *Saccus abdominalis*. Distal trennt ihn das *Septum annulare genu* vom *Saccus cruralis*.

Die tiefe Wand des Sackes ist einförmig glatt; es liegen hier zu Tage (ventral angefangen): ein kleines Stück des *Caput dorsale* des *M. adductor magnus*, der grösste Theil des *M. gracilis major*, ein schmaler Streifen der distalen Partie des *M. gracilis minor*, ein grösserer Theil des *Caput ventrale* des *M. adductor magnus*, ein sehr winziges Stück des *M. pectineus*, der *M. sartorius*, *M. adductor longus* (theilweise), die distale Hälfte des *M. tensor fasciae latae*, der grösste Theil der Oberfläche des *M. cruralis* und des *M. glutaeus*, sowie schliesslich ein schmaler Streifen des *M. iliofibularis*. Ueber alle diese Muskeln zieht die *Lamina profunda* des Saccus gleichmässig hinweg; nur unter den ventralen Rand des *M. gracilis minor* schiebt sich ein flacher *Recessus submuscularis* herunter. Doch ist dies auch nur dicht unterhalb des *Septum femo-*

rale inferius der Fall; im distalen Drittel des Oberschenkels liegt der ventrale Rand des *M. gracilis minor* dem *M. gracilis major* eng an. An einigen Stellen, wo die Muskeln durch tiefe Lymphräume aus einander gedrängt werden, erlangt die Auskleidungsmembran des *Saccus femoralis* eine grössere Selbständigkeit, indem sie diese Lymphräume überbrückt. Diese Partieen bilden also Septa zwischen einem oberflächlichen und einem tiefen Lymphraum. Dies ist der Fall zwischen *M. tensor fasciae latae* und *M. glutaeus* in einem kleinen Bezirk distal vom *Septum glutaeale profundum* (die überbrückende Membran ist ein Theil des *Septum iliacum* und verschliesst den *Saccus iliacus*); zwischen dem *M. glutaeus* und dem *M. iliofibularis* in der distalen, und zwischen dem *M. semimembranosus* und dem *M. glutaeus* in der proximalen Hälfte des Oberschenkels. Zwischen den beiden letztgenannten Muskeln liegt in der Tiefe der *Sinus iliofibularis*; die bedeckende Membran kann als *Septum iliofibulare* bezeichnet werden. In den *Saccus femoralis* blickt von ihr nur ein schmaler Streifen. Schliesslich blickt auch vom *Septum popliteum* noch ein schmaler Streifen in den *Saccus femoralis*, medial von der Endsehne des *M. sartorius* (s. tiefe Lymphräume der hinteren Extremität).

Communicationen. 1. Der *Saccus femoralis* steht vor Allem in Verbindung mit dem *Saccus iliacus*, durch grössere Lücken im *Septum glutaeale profundum*, neben dem *Septum femorale intermedium*. Durch diese Verbindung kann die Lymphe aus dem Hauptschenkelsack leicht in das hintere Lymphherz gelangen. 2. Durch Oeffnungen im *Septum femorale superius* communicirt er mit dem *Saccus suprafemoralis*. 3. Durch Lücken in dem *Septum iliofibulare* bestehen Verbindungen mit dem tiefen *Sinus iliofibularis*. Ueber die Richtung, in der der Austausch der Lymphe zwischen beiden Räumen erfolgt, lässt sich nichts aussagen, wahrscheinlich ist dieselbe wechselnd. 4. Mit dem *Sinus popliteus* bestehen zwei Verbindungen, nämlich eine laterale, durch eine Oeffnung in der Membran zwischen *M. iliofibularis* und dem lateralen *Condylus femoris*, und eine mediale, durch eine Oeffnung im *Septum popliteum* distal von dem *M. gracilis major*. Durch diese Verbindungen wird indirect eine Communication des *Saccus femoralis* mit dem *Saccus cruralis* hergestellt. 5. Directe Communicationen mit dem *Saccus cruralis* fand ich gelegentlich durch Lücken im *Septum annulare genu*, in dessen medialem und lateralem Abschnitt. Von beiden Seiten aus konnte ich einige Male den *Saccus femoralis* aufblasen.

2. *Saccus suprafemoralis.*

2. Saccus suprafemoralis.

Der *Saccus suprafemoralis* reicht vom *Septum glutaeale superficiale* bis zum *Septum annulare genu*, also über die ganze Länge des Oberschenkels. In der proximalen Hälfte desselben liegt er dorsal; medial von dem *Saccus femoralis*, von dem er durch das *Septum femorale superius* getrennt wird, und lateral von dem *Saccus interfemoralis*, von dem ihn das *Septum femorale intermedium* scheidet. In der distalen Hälfte des Oberschenkels nimmt er mehr den medialen Umfang ein und kommt hier zur abermaligen Berührung mit dem *Saccus femoralis*, von dem er hier durch das *Septum femorale inferius* getrennt wird. Proximal stösst er an den *Saccus craniodorsalis*, distal an den *Saccus cruralis*.

Am Boden des Sackes liegen der *M. semimembranosus*, ein schmaler medialer Streifen des *M. iliofibularis* und ein Theil der Oberfläche des *M. gracilis minor*. Dazu kommen, wie im *Saccus femoralis*, einige selbständige Fascienpartieen als Septa zwischen dem *Saccus suprafemoralis* und tiefen Lymphsinus: der grösste Theil des *Septum iliofibulare* und der proximalen Hälfte des *Septum*

popliteum. So kommt der *Saccus suprafemoralis* noch in Berührung mit dem *Sinus iliofibularis* und *Sinus popliteus*.

Communicationen. 1. Mit dem *Saccus interfemoralis* durch Lücken im *Septum femorale intermedium*. 2. Mit dem *Saccus femoralis* durch Lücken am Hautansatz des *Septum femorale superius*. 3. Mit dem *Sinus iliofibularis* durch Ostia, die im vordersten Winkel des *Saccus suprafemoralis* im *Septum iliofibulare* liegen.

3. Saccus interfemoralis.

3. *Saccus interfemoralis* (Ecker). (*Saccus periproctalis*, Jourdain.) Der *Saccus interfemoralis* liegt zwischen dem *Septum femorale intermedium* und dem *Septum femorale inferius* am medialen Umfange des proximalen Oberschenkelabschnittes. Die Grundfläche des Sackes ist dreieckig gestaltet; die schmale Basis des Dreiecks liegt proximal am Becken, die Spitze distal am Oberschenkel. So schiebt sich der *Saccus interfemoralis* über die proximalen zwei Drittel des Oberschenkels zwischen den *Saccus femoralis* und den *Saccus suprafemoralis* ein, dabei etwas mehr auf dem ventralen als auf dem dorsalen Umfange des Schenkels gelagert.

Die proximale Begrenzung des Sackes ist die eigenthümlichste. In der Hauptsache wird sie gebildet durch das *Septum interfemorale*. Da dieses aber am Ventralumfange des *M. sphincter ani* aufhört und dorsal vom Rectum (gewöhnlich!) keine Fortsetzung erhält, so bildet auch der laterale Umfang des *M. sphincter ani* einen Theil der proximalen Begrenzung des *Saccus interfemoralis*, und dorsal von der Cloake gehen die Sacci beider Seiten in einander über. (Ueber das Vorkommen eines dorsalen, medianen Septums s. S. 485.) Hier, am Dorsalumfange des Rumpfes, bildet dann das *Septum glutaeale superficiale*, lateral bis zum *Septum femorale intermedium*, die proximale Begrenzung beider *Sacci interfemorales*. Ventral reicht der *Saccus interfemoralis* proximalwärts bis zum *Septum inguinale superficiale*. Aber auch hier gehen die Interfemoralsäcke beider Seiten in einander über, da das *Septum interfemorale* nicht vollständig ist. Am Dorsalumfange des Schenkels wird der *Saccus interfemoralis* durch das *Septum femorale intermedium* vom *Saccus suprafemoralis* getrennt, ventral durch das *Septum femorale inferius* vom *Saccus femoralis*.

In den *Saccus interfemoralis* blicken: ein kleiner Bezirk des *Caput dorsale* des *M. adductor magnus*, schmale Streifen des *M. gracilis major* und des *M. semimembranosus* (ventral und dorsal vom *M. gracilis minor*), der *M. gracilis minor*, der laterale und dorsale Umfang des *M. sphincter ani cloacalis*, ein kleiner Bezirk des *M. piriformis*, die Spitze des *Os coccygis*.

Der *Saccus interfemoralis* wird durch ein *Septum intrasaccular*e unvollständig in zwei Etagen, eine *Pars ventralis* und eine *Pars dorsalis*, getheilt. Dieses *Septum intrasaccular*e spannt sich zwischen der Oberfläche des *M. gracilis minor* und der Haut am medialen Umfange des Oberschenkels aus. Seine Abgangslinie von der Oberfläche des *M. gracilis minor* beginnt am ventralen Rande des Muskels, da, wo dieser von dem *Septum femorale inferius* gekreuzt wird, zieht erst eine Strecke weit am ventralen Rande des Muskels proximalwärts und überschreitet dann die Oberfläche desselben in schrägem, dorsal- und proximalwärts gehendem Verlaufe. Das Septum besitzt eine nicht unbeträchtliche Höhe; es spannt sich daher nicht senkrecht zwischen dem Muskel und der Haut aus, sondern lagert sich flach zwischen diese und den proximalen Theil des Muskels, beide auf eine längere Strecke von einander trennend. Es wird von zahlreichen Lücken durchsetzt. Der distal von dem Septum gelegene Abschnitt des *M. gracilis minor* wird durch sehr zahlreiche kurze Fäden und

Bälkchen fest und eng an die Haut geheftet. Das Septum besitzt eine wichtige, noch zu erörternde Beziehung zu dem Muskel. Eine weitere Besonderheit des *M. gracilis minor* besteht darin, dass er im proximalen Bereiche des Oberschenkels mit seiner Unterlage (*M. gracilis major* und *M. semimembranosus*) nur lose verbunden ist. Es senkt sich also, sowohl vom ventralen, wie vom dorsalen Rande des Muskels aus, die Auskleidung des *Saccus interfemoralis* etwas zwischen die Unterfläche des Muskels und seine Unterlage ein, einen ventralen und einen dorsalen *Recessus submusculares* bildend. Die beiden Resessus kommen im proximalen Viertel des Muskels so nahe an einander, dass die sie auskleidenden Lamellen ein mesenteriumähnliches Septum bilden, dessen beide Blätter von der Unterfläche des *M. gracilis minor* aus auf den *M. gracilis major* (ventral) und den *M. semimembranosus* (dorsal) übertreten. Dieses tiefe Septum hört proximal mit freiem Rande auf; zwischen diesem und dem *Septum interfemorale* bleibt somit eine Lücke. Die Ursprungssehne des *M. gracilis minor* am *Septum interfemorale* wird von dem submusculären Septum nicht mehr umgeben. — Die Unterminirung des *M. gracilis minor* durch einen *Recessus submusculares* reicht am ventralen Rande des Muskels weiter distalwärts als am dorsalen. Während sie dorsal an dem *Septum femorale intermedium* aufhört, setzt sie sich am ventralen Muskelrande noch etwas distalwärts von dem *Septum femorale inferius* fort (s. *Saccus femoralis*). Das Verhalten des *Septum femorale inferius* beim Uebertritt vom *M. gracilis major* auf den *M. gracilis minor* steht damit in Einklang.

Die beiden Abschnitte des *Saccus interfemoralis*, die durch das oberflächliche *Septum intrasacculare*, den *M. gracilis minor* selbst und das tiefe *Septum submusculare* von einander getrennt werden, gehen somit proximal in einander über, da die beiden genannten Septa mit scharfen Rändern aufhören. Die Cloake mit dem *M. sphincter ani* wird von einem Lymphraume umgeben, der nur ventral durch das *Septum interfemorale* unvollkommen in zwei symmetrische Hälften getheilt wird. Die beiden Abschnitte, in die ein jeder *Saccus interfemoralis* am Oberschenkel selbst getheilt wird, verhalten sich hauptsächlich dadurch verschieden, dass die *Pars dorsalis* (*distalis*) durch die von der Oberfläche des *M. gracilis minor* ausgehenden Fäden in ein System einer grossen Anzahl intertrabecularer Lücken zerlegt wird, während in der *Pars ventralis* auch zwischen der Oberfläche des *M. gracilis minor* und dem *Septum intrasacculare* eine freie Passage bleibt. Einen nicht unbeträchtlichen Antheil bilden aber in jedem der beiden Abschnitte die *Recessus submusculares*.

In dem Hautgebiet, das über dem Maschenwerk der *Pars dorsalis* liegt, finden sich reichliche Verzweigungen der *A. cutanea femoris posterior*.

Genauere Betrachtung erfordert nun noch das Verhalten des *M. gracilis minor* zu dem *Septum intrasacculare*. Zwischen beiden bestehen enge Beziehungen, der Art, dass man das Septum geradezu als Sehne resp. Aponeurose der oberflächlichen Bündel, wenigstens der distalen Muskelhälfte bezeichnen kann. Nach der auf S. 182 der Muskellehre gegebenen Schilderung wird der *M. gracilis minor* in kurzer Entfernung vom Becken durch eine *Inscriptio tendinea* durchsetzt. Bei genauerem Zusehen erweist sich das Verhalten aber als complicirter, eben durch die Beziehungen der oberflächlich gelagerten Muskelbündel zu dem *Septum intrasacculare*. In Folge derselben treten die beiden Hälften des Muskels, die kleinere proximale und die grössere distale, in einen schärferen Gegensatz zu einander. — Die distale Hälfte des Muskels, die am Knie mit der Sehne des *M. gracilis major* zusammenhängt, setzt sich proximal mit einem grossen Theil ihrer Faserbündel an das *Septum intrasacculare* an.

Zu diesem Behufe breiten sich die Faserbündel des Muskels, die am Knie einen schmalen Muskelbauch formiren, mehr fächerförmig gegen den ventralen Schenkelumfang hin aus einander. Es kommen so eine grössere Anzahl der Faserbündel, namentlich alle am ventralen Muskelrande gelegenen, zur Befestigung an dem *Septum intrasacculare*. Dagegen erlangen allerdings von den mehr dorsal verlaufenden Fasern, die tiefgelagerten (dem Oberschenkel zugekehrten) diese Befestigung nicht, sondern enden frei und sind auf Verlöthung mit den Fasern der proximalen Portion angewiesen. Diese proximale Muskelportion verhält sich in ähnlicher Weise. Ihre proximale sehnige Befestigung liegt an der Beckenscheibe (s. *Septum interfemorale*), hier bilden die Fasern eng zusammengedrängt einen schmalen Muskelbauch; distalwärts, gegen den Zusammenstoss mit der distalen Muskelportion hin, breiten aber auch sie sich ventralwärts fächerförmig aus. Die Gestalt des ganzen Muskels wird somit die eines stumpfwinkligen Dreiecks, dessen Basis durch den geradlinig longitudinal verlaufenden dorsalen Rand gebildet wird, während der stumpfe Winkel ventral liegt, gebildet durch die ventralen Ränder beider Portionen. Auch von der proximalen Portion kommt eine grosse Anzahl der Faserbündel zur Befestigung an dem *Septum intrasacculare*, unmittelbar proximal von dem Ansatz der distalen Portion, an der dem Oberschenkel zugekehrten Fläche des Septums. Die ansetzenden Faserbündel besitzen stark abgeschrägte Enden, der Art, dass die oberflächlichen Fasern die kürzesten, die tiefen die längsten sind. Der Ansatz der proximalen Portion an dem Septum nimmt somit einen schmalen Bezirk desselben ein, der proximal von den Enden der oberflächlichen Bündel der distalen Portion liegt. Da nun die durch die letzteren Enden gebildete Linie auf der Oberfläche des Muskels als „*Inscriptio tendinea*“ imponirt, so folgt, dass die Abgangslinie des Septums von der Muskeloberfläche nicht mit dieser „Inscription“ zusammenfällt: sie zieht ihr parallel, aber etwas proximal von ihr über die Muskeloberfläche. Trotz der fächerförmigen Ausbreitung der Bündel beider Portionen gegen die Stelle ihres Zusammenstosses hin kommen eine grosse Anzahl derselben nicht zur Befestigung an dem *Septum intrasacculare*, sondern verbinden sich direct unter einander. Es besteht also doch für die tieferen Muskelbündel eine Inscriptio, deren Ebene den Muskel derartig schräg durchsetzt, dass von der proximalen Portion die Fasern um so kürzer sind, je oberflächlicher, und um so länger, je tiefer sie liegen. Das Umgekehrte gilt natürlich für die Fasern der distalen Portion. Am dorsalen Muskelrande setzen die tiefen Bündel der distalen Portion die Richtung der proximalen fort, weiter ventral stossen sie etwas winklig an einander. Eine besondere Selbständigkeit besitzt ein kräftiges Muskelbündel, das durch die tiefen Fasern am ventralen Rande der proximalen Portion gebildet wird. Es zeichnet sich durch besondere Länge aus und setzt an dem *Septum intrasacculare* an, die oberflächlicher gelegenen Fasern am ventralen Rande seiner Portion distalwärts überragend. Seine tiefsten Faserbündel enden an der stumpfen Spitze, die der ventrale Rand des *M. gracilis minor* bildet; die oberflächlichsten Fasern der distalen Portion schieben sich gewöhnlich mit ihren proximalen Enden etwas auf dieses Randbündel vor.

Ueber die Wirkung, die der *M. gracilis minor* auf das *Septum intrasacculare* ausübt, ist etwas Sicheres nicht beobachtet. Der distalen Portion darf man wohl einen spannenden Einfluss auf das Septum vindiciren; die proximale Portion würde es vielmehr entspannen, indessen liegt die Wahrscheinlichkeit näher, dass ihre Befestigung am *Septum intrasacculare* als Ursprung aufzufassen ist und ihre Wirkung auf eine Spannung des *Septum interfemorale* hinausläuft.

Communicationen des *Saccus interfemoralis*. 1. Mit dem *Saccus craniodorsalis* durch Ostia im *Septum glutaeale superficiale* (?). 2. Mit dem *Saccus interfemoralis* der anderen Seite, dorsal wie ventral von der Cloake, durch die Unterbrechungen des *Septum interfemorale*. 3. Mit dem *Saccus supra-femoralis*, durch Oeffnungen im *Septum femorale intermedium*. 4. Mit dem *Sinus iliofibularis*, durch Oeffnungen im *Septum iliofibulare*, medial vom *Septum intermedium*. 5. Mit dem *Sinus paraproctalis*, und zwar mit dessen hinterem und vorderem Abschnitt. Die Communicationsöffnung mit dem hinteren Abschnitt liegt hinter dem *M. piriformis* in dem *Septum paraproctale*; die mit dem vorderen Abschnitt: m vorderen Rande des *M. piriformis*, an der Basis des *Septum glutaeale superficiale*.

4. *Saccus cruralis*.

4. Saccus cruralis.

Am Unterschenkel hängt die Haut (abgesehen von einigen durch Gefässe und Nerven bedingten Verbindungen) nirgends mit der Unterlage zusammen, so dass sie leicht, wie ein Handschuhfinger, abgestreift werden kann. Der grosse Sack, der somit den Unterschenkel umgiebt, erfährt proximal seine Begrenzung gegen die Oberschenkelsäcke durch das *Septum annulare genu*; distal trennt ihn das *Septum annulare calcanei* von den beiden Lymphsäcken des Fusses. In den Sack blicken die mediale Fläche des *Os cruris*, der *M. tibialis posticus*, *M. plantaris longus*, *M. peroneus*, *M. tibialis anticus longus*, *M. tibialis anticus brevis*, *M. extensor cruris brevis*, dazu die distale Hälfte des *Septum popliteum*. Die Auskleidungsmembran des *Saccus cruralis* überzieht die Muskeln und überbrückt die zwischen ihnen bestehenden Zwischenräume. Von *M. plantaris longus* zum *M. tibialis posticus* spannt sich oberflächlich eine kräftige Membran herüber, während sich zwischen den *M. plantaris longus* und den *M. peroneus* eine tiefe Rinne einsenkt, die in ihrem Grunde durch eine sehr dünne Fascie von dem *Sinus suralis profundus* getrennt wird. Proximal, dicht unter dem Kniegelenk, liegt in dem *Saccus cruralis* der sehnige laterale Ursprung des *M. plantaris longus*, und, von ihm bedeckt, der *N. peroneus* mit der *A. peronea anterior superior*. Unter diesen liegt der laterale Zipfel des *Sinus popliteus*. Auch medial ragt ein Zipfel des *Sinus popliteus* in den *Saccus cruralis* hinein (zwischen der Sehne des *M. semitendinosus* und dem *M. plantaris longus*). — Von Gebilden, die den *Saccus cruralis* durchsetzen, sind noch zu erwähnen: *A.* und *V. cutanea cruris medialis*. *V. cutanea cruris anterior superior*, *A.* und *V. cutanea cruris lateralis inferior* (diese verlaufen in einem breiteren Septum zu resp. von der Haut), *V. cutanea cruris anterior inferior*.

Communicationen. 1. Mit dem *Saccus dorsalis pedis*, durch Lücken im *Septum annulare calcanei* (medial). 2. Mit dem *Saccus plantaris pedis*, durch Lücken im *Septum annulare calcanei* (lateral). 3. Mit dem *Sinus cruralis profundus anterior*, durch Lücken in der Fascie zwischen dem *Os cruris* und dem *M. tibialis anticus brevis*, ganz distal am Unterschenkel, sowie durch eine grössere Oeffnung, die von dem Sehnenbogen des *M. peroneus* am *Malleolus lateralis* überbrückt wird. Letztere Oeffnung wird verdeckt durch das Septum, in dem die *A.* und *V. cutanea cruris lateralis inferior* verlaufen. 4. Mit dem *Sinus dorsalis pedis profundus*, durch Lücken in der Fascie zwischen der Sehne des *Caput fibulare* des *M. tibialis anticus longus* und der proximalen Epiphyse des *Os fibulare*. 5. Mit dem *Saccus femoralis*, durch Oeffnungen im *Septum annulare genu*. 6. Mit dem *Sinus popliteus*, an drei Stellen (s. *Sinus popliteus*).

5. Saccus dorsalis pedis.

5. *Saccus dorsalis pedis.*

Der *Saccus dorsalis pedis* ist ein weiter Lymphraum, der sich in Form von *Sacci digitales pedis dorsales* auf die einzelnen Zehen fortsetzt. Seine proximale Begrenzung gegen den *Saccus cruralis* bildet die breite Verwachsungszone der Haut mit der Dorsalfascie des Fusses (s. *Septum annulare calcanei*), medial wird er durch das *Septum pedis mediale*, lateral durch das *Septum pedis laterale* vom *Saccus plantaris pedis* getrennt. Da das *Septum mediale* plantar verläuft, so fällt der mediale Fussrand noch in den Bereich des *Saccus dorsalis*; dagegen dehnt sich derselbe nicht bis an den lateralen Fussrand aus, wegen des dorsalen Verlaufes des *Septum laterale* (s. *Saccus plantaris*). — Die *Sacci digitales dorsales* erstrecken sich bis an die Spitzen der Zehen, ohne in die Schwimmhäute directe Fortsetzungen zu senden (s. *Septa marginalia digitorum*).

Communicationen. 1. Mit dem *Sinus dorsalis profundus pedis*, durch eine Oeffnung in der *Fascia dorsalis pedis*, zwischen dem proximalen Theil des *M. tarsalis anticus* und dem *Os tibiale*. Durch diese Communication kann auch eine Verbindung des *Saccus dorsalis pedis* mit dem *Saccus cruralis* hergestellt werden. 2. Mit dem *Saccus plantaris pedis*, durch Lücken im *Septum mediale pedis*. 3. Mit dem *Saccus cruralis*, durch Lücken im *Septum annulare calcanei* (medial).

6. Saccus plantaris pedis.

6. *Saccus plantaris pedis.*

Der *Saccus plantaris pedis* wird proximal durch das *Septum annulare calcanei*, medial und lateral durch das *Septum mediale* und *laterale pedis* begrenzt. Auf die Zehen setzen sich *Sacci digitales pedis plantares* bis an die letzten Interphalangealgelenke fort. Wegen des dorsalen Verlaufes des *Septum pedis laterale* umgreift der plantare Lymphsack auch den lateralen Fussrand; dagegen fällt, wie erwähnt, der mediale Fussrand in den Bereich des dorsalen Sackes. Im Gebiet des Tarsus liegt die Plantaraponeurose am Grunde des Sackes; sie ist im Allgemeinen mit der Haut nicht verbunden; nur an ihrem fibularen Rande zieht ein vielfach durchlöchertes Septum (*S. intermedium*) resp. eine Kette kurzer Brücken entlang und heftet sie an die Haut. Erst weiter distal, im Gebiet der Wurzel des Metatarsus, finden sich reichliche fädige Verbindungen zwischen den Sehnen und Muskeln der Planta und der Haut, namentlich an der Wurzel des fünften Metatarsale.

Communicationen. 1. Mit dem *Saccus cruralis*, durch Lücken im *Septum annulare calcanei*, am fibularen Fussrande. 2. Mit dem *Sinus dorsalis pedis profundus*, durch eine Oeffnung, die in dem Winkel zwischen dem *Septum annulare calcanei* und dem *Septum laterale pedis* (also bereits am *Dorsum pedis*), medial von der Sehne des *Caput fibulare* des *M. tibialis anticus longus*, in der Dorsalfascie des Fusses liegt. Sie führt in proximaler Richtung. 3. Mit dem *Sinus plantaris profundus pedis*, durch eine Oeffnung, die im proximalen Abschnitte des Tarsus am medialen Rande des *Aponeurosis plantaris*, zwischen dieser und dem *M. plantaris profundus*, in die Tiefe führt, sowie durch Lücken am distalen Ende des *M. flexor digg. superficialis brevis*, zwischen der Plantaraponeurose und dem *Os fibulare*. 4. Mit dem *Saccus dorsalis pedis*, durch Lücken im *Septum mediale pedis*.

2. *Sinus lymphatici profundi.*

2. Sinus lymphatici profundi. Allgemeine Verhältnisse.

Allgemeine Verhältnisse.

Tiefe Lymphräume von grösserer Ausdehnung finden sich an allen Abschnitten des Körpers in der Umgebung der verschiedensten Organe.

Sehr stark entwickelt sind besonders submucöse Räume in der Umgebung des Kopfdarmes, und zwar sowohl am Boden wie am Dach der Mundrachenhöhle, sowie subperitoneale Räume in der Umgebung des Rumpfdarmes und der übrigen Organe der Pleuroperitonealhöhle. Dazu kommen solche in der Umgebung des Auges und der Muskeln, des Stammes wie der Glieder. Hierher zu rechnen sind aber ferner noch: das *Cavum interdurale* und das *Cavum subdurale* im Bereiche der Schädel- und Wirbelhöhle, sowie das *Cavum perilymphaticum* der Ohrkapsel nebst seinen Fortsetzungen. Die letztgenannten drei sollen hier jedoch nicht zur Sprache kommen: die Räume im Gebiete der Hüllen des Centralnervensystems sind bereits anderweitig abgehandelt, und die Beschreibung des *Cavum perilymphaticum* wird beim Ohr gegeben werden.

Ueber die Zugehörigkeit des *Cavum pericardii* und des *Cavum pleuroperitonaei* zum Lymphgefässsystem s. oben (S. 448).

Hinsichtlich der allgemeinen Anatomie der tiefen Lymphräume gilt im Wesentlichen dasselbe, was für die subcutanen Lymphsäcke aus einander gesetzt wurde. Auch zur Bildung mehr selbständiger trennender Membranen (Septa), die Gefässe und Nerven einschliessen können, kommt es in der Tiefe, doch sind dieselben oft dünner als die subcutanen Septa.

Die Kenntniss der tiefen Lymphräume ist bisher nicht gross, und neue Untersuchungen sind hier sehr nothwendig. Namentlich gilt dies von den in der Umgebung der Muskeln gelegenen Räumen. Bekanntlich lassen sich die meisten Muskeln des Frosches ausserordentlich leicht isoliren, da sie unter einander kaum verbunden sind; ihre Oberflächen erscheinen glänzend, feucht; oft gelingt es auch, von oberflächlichen zweifellosen Lymphräumen aus intermusculäre Spalten aufzublasen, oder es ist sogar der directe Zusammenhang solcher intermusculärer Spalten mit subcutanen Säcken ohne Weiteres festzustellen. Wird so wenigstens für viele der intermusculären Spalträume die Zugehörigkeit zum Lymphgefässsystem erwiesen, so wäre doch eine genauere Bearbeitung des Gegenstandes sehr erwünscht, besonders auch der Nachweis eines auskleidenden Endothels und, was sich wohl als nothwendig herausstellen dürfte, eine Unterscheidung verschiedener Kategorien von tiefen Lymphräumen nach der verschiedenen Grösse. Was für die intermusculären Räume gilt, gilt auch für subfasciale Räume, wie sie verschiedentlich ausgebildet sind.

Es sei hier noch darauf hingewiesen, dass sich für die intermusculären Räume wenigstens eine functionelle Zweckmässigkeit einsehen lässt: dieselben werden offenbar sehr geeignet sein, bei den Muskelcontractionen die Reibung zu verhindern. Sie spielen somit in dieser Hinsicht die Rolle stark ausgedehnter Schleimbeutel und Sehnenscheiden.

I. Tiefe Lymphräume des Kopfes.

I. Tiefe Lymphräume des Kopfes.

Von den am Kopfe gelegenen tiefen Lymphräumen sind hier vor Allem zu betrachten die in der Nachbarschaft des Auges, der Kau-

muskeln und der Schleimhaut des Kopfdarmes befindlichen grösseren Sinus. Daran mögen sich anschliessen einige Spalträume, die theils intermusculär am Mundhöhlenboden, theils dicht hinter dem Schädel ihre Lage haben.

A. In der Nachbarschaft des Auges liegt ein *Sinus supraocularis* am dorsalen Umfange der Sclera. Ein am ventralen Bulbusumfange zwischen der Sclera und dem *M. levator bulbi* befindlicher Spaltraum ist wahrscheinlich auch den Lymphräumen zuzuzählen, aber von geringer Ausdehnung.

Sinus supraocularis.

Der *Sinus supraocularis* hat seine Lage zwischen dem dorsalen Umfange des *Bulbus oculi* und der *Membrana supraocularis* (s. Anatomie des Auges). Letztere Membran trennt ihn von dem *Sinus supraorbitalis*. Er bespült den dorsalen Umfang der Sclera, ferner den *M. rectus superior* und den *M. obliquus superior*. Lateral wird er abgeschlossen durch die Befestigung der *Membrana supraocularis* an der Sclera, vorn erstreckt er sich bis an den Vorderrand des *M. obliquus superior*, hinten bis an den Hinterrand des *M. rectus superior*. Zwischen beiden Muskeln geht die Auskleidung des Sinus vom medialen Umfange der Sclera zu der lateralen Fläche des *M. levator bulbi* herüber. Der Sinus erstreckt sich also zwischen dem medialen Umfange des Bulbus und dem *M. levator bulbi* nur wenig weit ventralwärts.

B. In der Temporalgegend, aber unter der *Fascia temporalis*, liegt ein *Sinus temporalis profundus*, der die Kaumuskeln umspült und eine Verbindung zwischen dem subcutan gelegenen *Saccus temporalis* und dem submucös am Dach der Mundhöhle gelagerten *Sinus basilaris* herstellt.

Sinus temporalis profundus.

Der *Sinus temporalis profundus* wird gegen die Oberfläche abgeschlossen durch die *Fascia temporalis*. In der Tiefe dehnt er sich zwischen dem *Os prooticum* und dem *M. temporalis* aus und wird vom *Sinus basilaris* durch die sehr lückenhafte Membran getrennt, die sich im hinteren lateralen Abschnitt der Orbita an den *M. levator bulbi* anschliesst. Der Sinus folgt dem *M. temporalis*, indem er sich zwischen diesem und dem Quadratum, sowie dem *Os pterygoideum* nebst dem knorpligen *Processus pterygoideus Quadrati* ausdehnt. Ventral vom *Os pterygoideum* wird er gegen die Mundschleimhaut durch eine dreieckige Membran abgeschlossen, die zwischen dem *Os pterygoideum* und dem *Processus coronoideus* des Unterkiefers ausgespannt, hinten an dem Kiefergelenk und vorn an der Schleimhaut des Mundwinkels befestigt ist. — Der oberflächlich gelagerte Theil des Sinus dehnt sich rückwärts über die Oberfläche des *M. masseter major*, am unteren Rande des *Annulus tympanicus*, aus. In ihm liegen die *A. temporalis*, sowie die *V. facialis*.

Communicationen. 1. Mit dem *Saccus temporalis*, durch Lücken in der *Fascia temporalis*, ventral von der Spitze des *Proc. zygomaticus ossis tympanici*. 2. Mit dem *Sinus basilaris*, durch die Lücken in der oben erwähnten Membran.

C. Sehr ausgedehnt sind aber vor Allem die Lymphräume in der Umgebung des Kopfdarmes. Nur an wenigen Stellen ist die

Schleimhaut desselben durch kurzes submucöses Gewebe mit der Unterlage befestigt; zum bei Weitem grössten Theil wird sie durch weite submucöse Lymphräume von derselben getrennt. Ein ausgedehnter *Sinus basilaris* trennt die Schleimhaut am Dach der Mundrachenhöhle von der Unterlage und setzt sich auch an deren lateralen Umfang fort. Die Bezirke, in denen hier die Schleimhaut festhaftet, sind vor Allem die Ethmoidalregion des Mundhöhlendaches

Fig. 141.

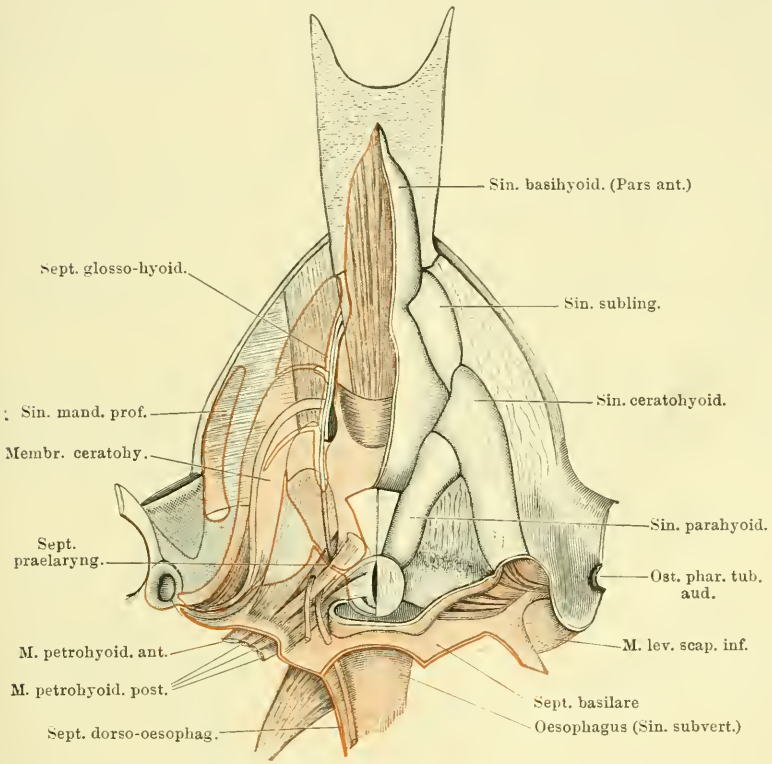

Lymph-Sinus am Boden der Mund- und Rachenhöhle. Rechts sind die Sinus aufgeblasen, links ist die Schleimhaut abpräparirt und die Grenzen der Sinus sind angegeben. Zunge herausgeschlagen.

und der Oberkieferrand. Der *Sinus basilaris* grenzt hinten an den grössten der tiefgelagerten Lymphräume, den *Sinus subvertebralis*, und wird von diesem durch das *Septum basilare* getrennt. Das gleiche Septum trennt ihn seitlich von den grossen *Sinus subscapulares*. Am Boden der Mundrachenhöhle lassen sich durch Aufblasen (vom *Sinus basilaris* aus) sechs submucöse Lymphsinus sichtbar machen, die unter einander zusammenhängen. Von ihnen

sind zwei unpaar und median gelagert, die vier anderen paarig und in lateraler Lagerung. Von den beiden unpaaren liegt der grössere, hintere *Sinus basihyoideus* im Bereich des *Corpus cartilaginis hyoideae*, setzt sich aber noch ein beträchtliches Stück an die Unterfläche der Zunge fort. — Der kleinere *Sinus sublingualis* liegt mehr ventral; sein mittlerer Theil liegt verdeckt und intermusculär, zwischen *M. hyoglossus*, *M. genioglossus* und *Mm. geniohyoidei*, nur seine beiden Seitentheile liegen submucös an der Zungenwurzel. Von den zwei paarigen auf jeder Seite folgt der *Sinus ceratohyoideus* dem Verlaufe des *Cornu principale* des Zungenbeinknorpels, der *Sinus parahyoideus* flankirt jederseits das *Corpus cartilaginis hyoideae* vor dem Kehlkopf.

Die genannten Sinus werden theils durch etwas ausgedehntere Verwachsungsbezirke der Schleimhaut mit der Unterlage, theils durch dünnere Septa von einander getrennt. Sie stehen durch grössere Ostia unter einander in Verbindung; mit dem *Sinus basilaris* direct hängen der *Sinus ceratohyoideus* und der *Sinus parahyoideus* zusammen.

Schliesslich ist aber jederseits noch an einer weiteren Stelle die Schleimhaut der Mundhöhle von der Unterlage durch eine Lymphspalte getrennt. Diese Stelle liegt dicht am Unterkiefer auf dem *M. submaxillaris*, hier dehnt sich der mit dem *Saccus submaxillaris* zusammenhängende *Sinus mandibularis profundus* aus.

a) **Die fixen Partieen der Schleimhaut und die Septa.**

1 Pars affixa der Schleimhaut des Kopfdarmes.

1. *Pars affixa* der Schleimhaut des Kopfdarmes (Figg. 141 u. 144).

Am Dach der Mundrachenhöhle verläuft die Grenze der *Pars affixa* der Schleimhaut gegen den durch den *Sinus basilaris* von der Unterlage getrennten Abschnitt vorn längs beider *Ossa palatina* von einer Seite zur anderen. Von dieser Verwachsungslinie aus springt noch ein kurzes, medianes Frenulum caudalwärts vor, das mit seinem dorsalen Befestigungsrande am *Os parabasale* haftet. Vom lateralen Ende des *Os palatinum* aus geht die Befestigungslinie der Schleimhaut über auf das *Os pterygoideum* und folgt diesem caudalwärts. Vor dem *Ostium pharyngeum tubae auditivae* geht sie medialwärts, umzieht den vorderen, medialen und auch noch den caudalen Umfang des genannten Ostium (indem sie das *Cornu principale* des Zungenbeinknorpels überschreitet) und geht dann an den Mundhöhlenboden. Dabei überschreitet die in Rede stehende Grenzlinie eine Membran, die vom *M. subhyoideus* aus zur Innenfläche des *Os pterygoideum* und zum Unterkiefer herübergespannt ist (*Membrana ceratohyoidea* s. unten). Von dieser Membran aus tritt die Grenzlinie der *Pars affixa* auf die Dorsalfläche des *M. submaxillaris*.

Am Dach der Mundrachenhöhle ist somit die Schleimhaut straff verwachsen: an der Spitze des Kiefers und der Ventralfläche der ganzen Ethmoidalregion, an dem Oberkieferrand und in der Umgebung des *Ostium pharyngeum tubae*

auditivae. Im Gebiet des Mundwinkels haftet sie an dem vorderen Schenkel des *Os pterygoideum* und geht von diesem aus auf die feste Membran über, die zwischen dem *Os pterygoideum* und dem medialen Umfang des *Processus coronoideus* des Unterkiefers, medial vom *M. temporalis*, ausgespannt ist. In diesem Gebiete ist aber die Befestigung der Schleimhaut mit der Unterlage keine so straffe, wie etwa am Boden der Ethmoidalregion. Die Schleimhaut ist leicht verschieblich; zur Ausbildung eines zusammenhängenden grösseren Lymphraumes kommt es jedoch nicht.

Am Boden der Mundrachenhöhle ist die Schleimhaut fest verwachsen zunächst am *Tuberculum praelinguale*. Von hier aus erstreckt sich das Verwachsungsgebiet auf die Dorsalfläche und die Seitenränder der Zunge, sowie längs des Unterkiefers rückwärts. Die mediale Grenzlinie dieses medial vom Unterkiefer gelegenen, schmalen Verwachsungsgebietes beginnt am Seitenrande der Zungenwurzel auf dem *M. geniohyoideus*, überschreitet diesen, caudalwärts verlaufend, tritt auf die Dorsalfläche des *M. submaxillaris* und läuft auf dieser, in kurzer Entfernung lateral vom *Cornu principale* des Zungenbeinknorpels, bis an den hinteren Rand des Muskels. Lateral von der genannten Grenzlinie ist die Schleimhaut befestigt am Unterkieferrande und den medial von ihm gelegenen Muskeln (*M. geniohyoideus*, *M. submaxillaris*). Doch findet in diesem Gebiete eine Trennung der Schleimhaut statt innerhalb eines schmalen dreieckigen Feldes auf dem *M. submaxillaris*. Die schmale Basis dieses Feldes liegt am Hinterrande des Muskels, seine Spitze vorn. — Vom Rande des Unterkiefers aus geht die Verwachsungszone hinten, am Mundwinkel, auf die Innenfläche der oben erwähnten Membran über. Vom hinteren Rande des *M. submaxillaris* dagegen setzt sich die Verwachsungszone nach rückwärts fort auf die Oberfläche der *Membrana ceratohyoidea* (s. unten). Die Befestigung der Schleimhaut an dieser Membran ist nicht sehr innig; die Grenzlinie des Verwachsungsgebietes gegen den *Sinus ceratohyoideus* zieht parallel dem *Cornu principale* des Zungenbeinknorpels (vor demselben) bis zum *Ostium pharyngeum tubae auditivae*. Dicht hinter dem hinteren Rande des *M. submaxillaris* ist das submucöse Gewebe von Lücken durchbrochen, durch die der *Sinus mandibularis profundus* und der *Sinus ceratohyoideus* unter einander communiciren.

In einiger Entfernung medial von dem soeben geschilderten lateralen Verwachsungsgebiet findet sich ein mediales, hauptsächlich durch schmalere Septa hergestellt. Es beginnt ebenfalls am Seitenrande der Zungenwurzel, und erstreckt sich zunächst in Gestalt eines *Septum glosso-hyoideum* caudalwärts. Dieses Septum zieht vom seitlichen Zungenrande (*M. hyoglossus*) aus rückwärts, zunächst über eine dünne Membran, die zwischen dem lateralen Rande des *M. hyoglossus* einerseits und dem *Proc. anterior* des *Cornu principale* des Zungenbeinknorpels und dem Vorderrande der *Vagina linguae* andererseits ausgespannt ist, tritt dann über das *Cornu principale* des Zungenbeinknorpels hinweg auf den *Processus alaris* desselben und endet am Seitenrande des *Corpus cartilaginis hyoideae*. Der Längsschenkel des *Septum glosso-hyoideum* trennt den *Sinus basihyoideus* von dem Seitentheile des *Sinus sublingualis*, dem *Sinus ceratohyoideus* und dem *Sinus parahyoideus*. — Innerhalb des Längstheiles verlaufen die *A. carotis externa* und der *N. glosso-pharyngeus* zur Zunge. Von dem Längsschenkel des Septums gehen zwei seitliche Schenkel ab: ein vorderer und ein hinterer. Der vordere überschreitet den *Processus anterior* des *Cornu principale* des Zungenbeinknorpels und den *M. sternohyoideus*; er reicht bis an die laterale Verwachsungszone der Schleimhaut, und trennt den

Sinus sublingualis von dem *Sinus ceratohyoideus*. Eine grosse Oeffnung in dem Querseptum gestattet die Communication beider Räume. Der hintere Querschenkel des *Septum glosso-hyoideum* überschreitet den *Processus alaris* des Zungenbeinknorpels und reicht bis nahe an das *Cornu principale*. Er trennt den vordersten Theil des *Sinus parahyoideus* von dem *Sinus ceratohyoideus*. Zwischen ihm und der gleich zu erwähnenden Verwachsungszone bleibt eine grössere Oeffnung.

Das *Septum glosso-hyoideum* wird caudalwärts fortgesetzt durch eine dreieckige Verwachsungsinsel der Schleimhaut auf der Innenfläche des *M. petrohyoideus anterior*. Das betreffende Feld liegt nahe dem Ansatz des Muskels; eine Seite wird gebildet durch den lateralen Muskelrand und beginnt an der Spitze des *Proc. alaris cart. hyoideae*, die zweite läuft etwa parallel dem Rande des *Corpus cart. hyoideae*, die dritte zieht etwa quer über den Muskel herüber. An der vorderen Spitze dieses Feldes ist das submucöse Gewebe wieder etwas länger, so dass es zur Bildung eines niedrigen Septums kommt. Das geschilderte dreieckige Verwachsungsgebiet begrenzt: mit seinem medialen Rande den *Sinus parahyoideus*, mit dem lateralen Rande den *Sinus ceratohyoideus*, und mit dem Hinterrande den *Sinus basilaris*. Zwischen seiner vorderen Spitze und dem Querschenkel des *Septum glosso-hyoideum* bleibt ein grosses Ostium, durch das der *Sinus ceratohyoideus* und der *Sinus parahyoideus* communiciren. An das dreieckige Verwachsungsfeld schliesst sich caudal- und dorsalwärts ein *Septum ceratohyoideum* an, das am *Cornu principale* des Zungenbeinknorpels befestigt ist. Es trennt den *Sinus ceratohyoideus*, der vor ihm liegt, von dem dahinter gelegenen *Recessus ventralis* des *Sinus basilaris*. Durch eine grosse und mehrere kleine Oeffnungen communiciren beide Räume unter einander. Auch an den medialen Winkel des Verwachsungsfeldes auf dem *M. petrohyoideus anterior* schliesst sich ein *Septum incompletum* an, das als *Septum praelaryngeale* den *M. petrohyoideus posterior I* schräg medial- und caudalwärts laufend überschreitet und in das Verwachsungsgebiet in der Umgebung des *Aditus laryngis* übergeht. Es trennt den *Recessus ventralis* des *Sinus basilaris* vom *Sinus basihyoideus*, gestattet aber durch ein Ostium die Communication beider.

In dem Gebiete des Mundhöhlenbodens, das zwischen den beiderseitigen medialen Verwachsungszonen liegt, ist die Schleimhaut in der Hauptsache durch den grossen *Sinus basihyoideus*, der sich auch auf die Ventralfläche der Zunge vorschiebt, von der Unterlage abgehoben. Vorn und hinten kommt er durch mediane Verwachsungsgebiete der Schleimhaut zum Abschluss. An der Ventralfläche der Zunge ist die Schleimhaut nur in der Umgebung des Zungenendes und der beiden Ränder verwachsen. Dieses Verwachsungsgebiet wird medialwärts begrenzt durch eine Linie, die sich an die mediale Basislinie des Längsschenkels des *Septum glosso-hyoideum* anschliesst und (bei herausgestreckter Zunge) vorwärts verläuft, mit der der anderen Seite convergirend. In kurzer Entfernung von dem Endrande der Zunge kommen die beiderseitigen Grenzlinien zur Vereinigung. Die Grenzlinien laufen über den *M. hyoglossus*. Im hinteren Theile der Rachenhöhle wird ein medianes Verwachsungsgebiet gebildet durch die Umgebung des *Aditus laryngis* (*M. hyo-laryngeus*, *M. dilatator*, *M. sphincter anterior*, *M. sphincter posterior*) und ein davor gelegenes dreieckiges Feld des *Corpus cartilaginis hyoideae*, das seine schmale Basis vorwärts, die abgestumpfte Spitze rückwärts kehrt. Dieses Feld begrenzt mit seinem Vorderrande den *Sinus basihyoideus*, mit seinem lateralen Rande den *Sinus parahyoideus*. Durch

die feste Verwachsung der Schleimhaut in der Umgebung des *Aditus laryngis* erfährt der *Sinus basilaris* seinen ventral-medialen Abschluss.

2. *Membrana ceratohyoidea.*

2. Membrana ceratohyoidea.

Als *Membrana ceratohyoidea*, die im vorigen Abschnitte mehrfach erwähnt wurde, kann eine Membran bezeichnet werden, die enge Beziehungen zum *Cornu principale* des Zungenbeinknorpels besitzt. Da der genannte dünne Knorpelstab in sie eingewebt ist, so macht sie die Krümmungen desselben mit, und es liegt somit ihr ventraler Abschnitt am Boden, ihr aufsteigender Abschnitt an der Seitenwand der Mundhöhle. Ventral befestigt sie sich am Seitenrande des *M. geniohyoideus*, zwischen der Grenze der *Pars affixa* der Schleimhaut (vorn) und dem *Proc. alaris* des Zungenbeinknorpels (hinten). Ihr Befestigungsrand zieht dann über die Ventralfläche dieses Fortsatzes, nahe dem lateralen Rande, hinweg und dann am lateralen Rande des *M. petrohyoideus anterior* bis zu einem dünnen Muskelbündel, das am hinteren Umfange des *Cornu principale* des Zungenbeinknorpels entspringt (s. *Septum basilare*). Hier geht die mediale Hälfte der *Membrana ceratohyoidea* in das *Septum basilare* über, und nur die laterale Hälfte (die aber durch die aufsteigende Richtung des Zungenbeinhornes zur vorderen wird) setzt sich, vom Zungenbeinhorn ausgehend, bis in die Nähe des *Ostium pharyngeum tubae auditivae* fort. — Der laterale Rand der Membran zieht am Mundhöhlenboden über die Dorsalfläche des *M. submaxillaris* hinweg, entsprechend der medialen Grenze der *Pars affixa* der Schleimhaut, und tritt dann vom hinteren Rande des *M. submaxillaris* aus an der Mundschleimhaut lateralwärts zum *Proc. coronoideus* des Unterkiefers, an diesem bis zum Unterkiefergelenk und über dessen Innenfläche an das *Os pterygoideum*, an dem er schliesslich wieder zum *Ostium pharyngeum tubae auditivae* gelangt. — Die *Membrana ceratohyoidea* bildet mit ihrer medialen Partie die Grundlage des *Sinus ceratohyoideus*; an ihrer lateralen Partie haftet hinter dem *M. submaxillaris* die Schleimhaut fester, doch immerhin so locker, dass sie leicht abgelöst werden kann. Daher ist es eben möglich, die Membran in der geschilderten Ausdehnung darzustellen. Doch ist entsprechend der medialen Grenze der *Pars affixa* die Verbindung der Schleimhaut mit der Membran eine sehr innige. Der aufsteigende Theil der Membran überzieht vor dem *Cornu principale* des Zungenbeinknorpels eine Strecke weit den *M. subhyoideus*. Durch die Verbindung der Mundschleimhaut mit der *Membrana ceratohyoidea* kommt hinter dem *M. submaxillaris* der *Sinus mandibularis profundus* zum Abschluss.

Die Ventralfläche der *Membrana ceratohyoidea* blickt in das *Spatium geniohyoideum*, die laterale Fläche ihres aufsteigenden Theiles in das *Spatium subhyoideum*. Hinter dem *M. submaxillaris* liegt ihrer Ventralfläche der im *Sinus mandibularis profundus* gelagerte Fettwulst an.

3. *Septum basilare.*

3. Septum basilare.

Das *Septum basilare* als Ganzes stellt eine membranöse Wand dar, an der ein unpaares mittleres Hauptstück und jederseits ein auf- und ein absteigender Fortsatz zu unterscheiden sind. Der unpaare Haupttheil steht, abgesehen von besonderen Biegungen und Neigungen, quer vertical, so dass eine Fläche vor-, die andere caudalwärts blickt, während die lateralen Abschnitte so nach vorn umgebogen sind, dass die hintere Fläche zur lateralen wird, die vordere zur medialen.

Der mittlere Haupttheil ist eine mehrfach gebogene Platte zwischen dem Dorsalumfange des Rachens und dem Ventralumfange der Wirbelsäule und der

ihr benachbarten Muskeln. Ihr dorsaler Rand beginnt am lateralen Rande des *M. levator scapulae inferior*, nahe von dessen vorderem Ende, zieht zunächst schräg medial- und caudalwärts über die Ventralfläche dieses Muskels hinweg, dann an seinem medialen Rande wieder vor- und medialwärts bis an die Seite des ersten Wirbelkörpers, und biegt nun in spitzem Winkel caudalwärts um bis zur Mitte des ersten Wirbelkörpers. Die Ventralfläche desselben in querem Verlaufe überschreitend gehen die beiden Hälften des dorsalen Septumrandes in einander über. Manchmal trennt sich hier das hintere Blatt des Septums etwas von dem vorderen und überquert die Ventralfläche des zweiten Wirbels. Die entsprechende ventrale Befestigungslinie des Mittelstückes verläuft gleichmässig quer über den Dorsalumfang des Rachens. — An den dorsalen Rand des Mittelstückes schliesst sich der mediale Rand des aufsteigenden Fortsatzes an. Vom lateralen Endpunkte jenes Randes verläuft er dorsalwärts über den lateralen Umfang des *M. levator scapulae inferior* und dann über den Ursprung des *M. levator scapulae superior* bis zur Ventralfläche der *Crista parotica*. An dieser befestigt sich der kurze dorsale Rand des Fortsatzes, der schräg vor- und lateralwärts am Ursprunge der *Mm. petrohyoidei* medial vorbeigeht bis zum *Cornu principale* des Zungenbeinknorpels. An diesem läuft der laterale Rand des Septums zunächst ventralwärts, überschreitet aber dann die mediale Fläche der vier *Mm. petrohyoidei* und zieht nun längs des hinteren Randes des *M. petrohyoideus posterior III* herab bis zum Ansatz des Muskels am *Processus thyreoideus* des Zungenbeinknorpels, dem der laterale Umfang des Rachens eng anliegt. Somit bleibt zwischen der medialen Fläche der dorsalen Abschnitte der vier *Mm. petrohyoidei* und dem *Septum basilare* ein Zwischenraum (der dem *Sinus subscapularis* zugehört). Bemerkenswerth ist, dass vom hinteren Umfange des *Cornu principale* des Zungenbeinknorpels aus ein kleines Muskelbündel entspringt und in das *Septum basilare* einstrahlt. Es ist wahrscheinlich ein abgesprengtes Bündel des *M. subhyoideus*. — Vom *Cornu principale cart. hy.* aus nach vorn wird das *Septum basilare* fortgesetzt durch die *Membrana ceratohyoidea*.

An dem *Proc. thyreoideus* des Zungenbeinknorpels, wo der laterale Rand des Septums endet, beginnt der mediale Rand seines absteigenden Fortsatzes und zieht dorsalwärts um den lateralen Umfang des Rachens herum. Auf dem Dorsalumfange des Rachens setzt er sich in den ventralen Rand des Hauptstückes fort (Fig. 141). — Das Mittelstück des Septums, das die Rachenschleimhaut an der Wirbelsäule und ihren Nachbarmuskeln befestigt, ist so geneigt, dass sein dorsaler Rand weiter cranial liegt als der ventrale; zugleich zeigt es, dem Verlaufe des dorsalen Randes entsprechend, eine Anzahl Biegungen. Am medialen Rande des *M. levator scapulae inferior* verbindet sich mit dem *Septum basilare* der vordere Rand des *Septum dorso-oesophageum* (s. tiefe Sinus des Rumpfes). Das *Septum basilare* begrenzt den *Sinus basilaris* von hinten und trennt ihn in der Mitte: vom *Sinus subvertebralis*, auf jeder Seite: vom *Sinus subscapularis*. Von wichtigeren Gebilden verläuft im *Septum basilare* vor Allem die Aorta; sie tritt aus ihm in das *Septum dorso-oesophageum* ein.

b) Die Lymphsinus.

1. Sinus basilaris.

1. *Sinus basilaris* (Fig. 144) (*Sinus orbito-palatinus* und *Sinus basilaire* Jourdain).

Der grosse einheitliche *Sinus basilaris* lässt unterscheiden: einen grossen unpaaren Hauptraum, der die Schleimhaut am Dache der Mundrachenhöhle

trennt, und jederseits eine Fortsetzung, die sich ventralwärts zwischen den lateralen Umfang des Rachens und die *Mm. petrohyoidei* (vorzüglich die *posteriores*) bis zum lateralen Umfange des Kehlkopfes vorschiebt.

Der unpaare Hauptraum wird vorn und seitlich begrenzt durch die straffe Verbindung der Schleimhaut an den *Ossa palatina* und *Ossa pterygoidea*, hinten durch das *Septum basilare*. Der Raum ist einheitlich; nur in seinem vordersten Abschnitt wird durch das *Frenulum medianum* eine Trennung in zwei Hälften angedeutet, und durch die Befestigung der Schleimhaut an den *Vasa palatina*, dem *N. palatinus* und der *A. carotis interna* wird der vordere Theil des Sinus, der ventral von den Augen liegt, von dem hinteren Theile (hinter dem Querschenkel des *Os parabasale*) unvollkommen getrennt. Beim Aufblasen des Sinus macht sich diese unvollkommene Zerlegung in drei Räume (zwei paarige vordere und ein unpaarer hinterer) bemerkbar; Jourdain bezeichnet sie mit besonderen Namen: *Sinus orbito-palatins* (die vorderen) und *Sinus basilaire* (den hinteren).

Am Dach des *Sinus basilaris* liegt jederseits der *M. levator bulbi* nebst den Membranen, die ihn (im hinteren inneren, vorderen äusseren und hinteren äusseren Winkel der Orbita) ergänzen; ferner das *Os parabasale*, ein kleines Stück der *Glandula Harderi* (mit deren Umgebung die Schleimhaut durch Gefässe und Nerven straffer verbunden ist), die Ventralfläche der vorderen Hälfte des *M. levator scapulae inferior* und die Ventralfläche des halben ersten Wirbelkörpers.

Die ventrale Fortsetzung jeder Seite dehnt sich hinter dem *Septum ceratohyoideum* ventralwärts aus, über die mediale Fläche der drei *Mm. petro-hyoidei posteriores* hinweg bis zum lateralen Umfange des Kehlkopfes, an dem die Schleimhaut fest verwachsen ist. Caudalwärts wird auch dieser Theil des *Sinus basilaris* durch das *Septum basilare* begrenzt; cranialwärts durch das *Septum ceratohyoideum* und die sich anschliessende dreieckige Verwachsungsinsel der Schleimhaut auf der Innenfläche des *M. petrohyoideus anterior*. Ventral bildet der Kehlkopf, und vor demselben noch das *Septum praelaryngeale*, die Grenze.

An der lateralen Wand des *Sinus basilaris* tritt die Aorta jeder Seite zwischen den *Mm. petrohyoidei posteriores I* und *II* hindurch (Fig. 92 a. S. 312), zieht an der Innenfläche des zweiten und dritten *M. petrohyoideus* dorsalwärts, mit ihrem medialen Umfange in den *Sinus basilaris* blickend, tritt dann in das *Septum basilare*, und aus diesem durch das *Septum dorso-oesophageum* in den *Sinus subvertebralis*. Die *A. carotis interna* tritt, nachdem sie zwischen dem *M. petrohyoideus anterior* und dem *M. petrohyoideus posterior I* hindurchgedrungen ist, sofort frei in den *Sinus basilaris* ein und wird erst vor dem *M. levator scapulae inferior* durch ein kurzes Septum mit der Schleimhaut verbunden. Die *Vasa palatina* und *Nn. palatini* laufen an der Schleimhaut, die den *Sinus basilaris* ventral verschliesst.

Von besonderen Recessus ist zu erwähnen ein *Recessus posttympanicus*. Derselbe dringt dorsalwärts dicht hinter dem *Ostium tubae auditivae*, zwischen *M. levator scapulae inferior*, *Septum basilare* (dorsaler Zipfel) und dem *Cornu principale* des Zungenbeinknorpels. Der Recessus dehnt sich bis an die ventrale Fläche der *Crista parotica* aus; der laterale Umfang der *Columella auris* blickt in ihn. Im Uebrigen wird er begrenzt durch das *Cornu principale* des Zungenbeinknorpels, das *Septum basilare* und die *Mm. levatores scapulae* (*inferior* und *superior*). Ferner dehnt sich der *Sinus basilaris* am medialen Umfange des Auges, zwischen dem *M. levator bulbi* und der Schädelseitenwand, bis zur Ursprungslinie des genannten Muskels dorsalwärts aus.

Der *Sinus basilaris* grenzt hinten medial an den *Sinus subvertebralis*, hinten und lateral jederseits an den *Sinus subscapularis*. Seine ventrale Fortsetzung grenzt nach vorn zu an den *Sinus ceratohyoideus*, durch das *Septum ceratohyoideum* von ihm getrennt; ventral wird sie durch das *Septum praelaryngeale* vom *Sinus parahyoideus* geschieden.

Communicationen. 1. Mit dem *Sinus subscapularis*, durch eine Lücke jederseits, medial vom medialen Rande des *M. levator scapulae inferior*, im *Septum basilare*. 2. Mit dem *Sinus sternalis*; s. *Sinus sternalis*. Der *Sinus sternalis* kann vom *Sinus basilaris* aus aufgeblasen werden. 3. Mit dem *Sinus ceratohyoideus*, durch Lücken im *Septum ceratohyoideum*. 4. Mit dem *Sinus parahyoideus*, durch Lücken im *Septum praelaryngeale*. 5. Mit dem *Saccus craniodorsalis*, durch die bei letzterem geschilderte Communicationsöffnung. 6. Mit dem *Sinus temporalis profundus*, durch Lücken in der Membran, die im hinteren lateralen Winkel der Orbita den *M. levator bulbi* ergänzt.

2. Sinus basihyoideus.

2. *Sinus basihyoideus* (Fig. 141) (*Sinus lingual supérieur* Jourdain).

Der grosse unpaare *Sinus basihyoideus* liegt über dem *Corpus cartilaginis hyoideae* und erstreckt sich von hier aus weit an die Ventralfläche der Zunge. Begrenzt wird er: hinten durch das dreieckige Verwachsungsfeld der Schleimhaut auf dem Körper des Zungenbeinknorpels, lateral jederseits durch den Längsschenkel des *Septum glosso-hyoideum* und (an der Zunge selbst) durch die mediale Grenzlinie der *Pars affixa* der Schleimhaut an der Zungenunterfläche. Der Sinus lässt, stark aufgeblasen, zwei Abschnitte, einen hinteren breiteren und einen vorderen schmaleren, unterscheiden. Letzterer liegt an der Ventralfläche der Zunge. Am Grunde des Sinus liegt ausser dem vorderen Theil des *Corpus cartilaginis hyoideae* noch die Zungenscheide und der *M. hyoglossus*. Die Bündel des letzteren werden von der Auskleidungsmembran des Sinus überzogen. Die Schleimhaut, die den Sinus an der Unterfläche der Zunge bedeckt, ist sehr dünn. Bläst man den Sinus auf, so wird die Zunge aus dem Maule hervorgetrieben. Der *Sinus basihyoideus* grenzt mit seinem lateralen Umfange an die anderen Sinus des Mundhöhlenbodens (*Sinus sublingualis*, *Sinus ceratohyoideus*, *Sinus parahyoideus*) an.

Communicationen. 1. Mit dem *Sinus parahyoideus*, durch ein grosses Ostium zwischen dem hinteren Ende des *Septum glosso-hyoideum* und dem Verwachsungsfeld auf der Platte des Zungenbeinknorpels. 2. Mit dem *Sinus ceratohyoideus*, durch Lücken im *Septum glossohyoideum*. 3. Mit dem *Sinus sublingualis*, durch Lücken zwischen den Muskelbündeln des *M. hyoglossus*.

3. Sinus ceratohyoideus.

3. *Sinus ceratohyoideus*.

Der *Sinus ceratohyoideus* folgt in seinem Verlaufe dem *Cornu principale* des Zungenbeinknorpels. Er beginnt somit an der Schädelbasis und reicht bis auf den vorderen Theil des Mundhöhlenbodens. Seine vordere Begrenzung wird gebildet durch die mediale Begrenzungslinie der *Pars affixa* der Schleimhaut auf der *Membrana ceratohyoidea* und auf dem *M. submaxillaris*, sowie durch den vorderen Querschenkel des *Septum glosso-hyoideum*. Die hintere Begrenzung des Sinus bildet anfangs (dorsal) das *Septum ceratohyoideum*, dann (weiter ventral) der laterale Rand des Verwachsungsfeldes auf dem *M. petrohyoideus anterior*, sowie der hintere Querschenkel des *Septum glosso-hyoideum*. Dorsal endet der Sinus am *Ostium pharyngeum tubae auditivae*, ventral stösst

er breit an den Längsschenkel des *Septum glosso-hyoideum* an. — Der Sinus stellt, aufgeblasen, eine Röhre dar, die zunächst von oben her ventralwärts herabsteigt, dann nach vorn und schliesslich etwas nach einwärts umbiegt. An seinem Boden liegen: das *Cornu principale* des Zungenbeinknorpels, die *Membrana ceratohyoidea*, und schmale Theile des *M. subhyoideus* und des *M. geniohyoideus*.

Communicationen. 1. Mit dem *Sinus basilaris*, durch die Ostia im *Septum ceratohyoideum*. 2. Mit dem *Sinus parahyoideus*, durch ein grosses Ostium zwischen dem hinteren Querschenkel des *Septum glosso-hyoideum* und der *Pars affixa* auf dem *M. petrohyoideus anterior*. 3. Mit dem *Sinus basihyoideus*, durch Ostia im *Septum glosso-hyoideum*. 4. Mit dem *Sinus sublingualis*, durch das Ostium im vorderen Querschenkel des *Septum glosso-hyoideum*. 5. Mit dem *Sinus mandibularis profundus*, durch Lücken in dem submucösen Gewebe hinter dem *M. submaxillaris*.

4. *Sinus parahyoideus*. 4 Sinus parahyoideus.

Der *Sinus parahyoideus* ist ein kleiner Sinus von länglicher Grundfläche. Mit seinem hinteren, zugleich etwas medialwärts gerichteten Ende berührt er den vorderen Umfang der durch den Kehlkopf bewirkten Protuberanz des Rachenbodens. Der laterale Rand wird gebildet vom *Septum praelaryngeale* und dem medialen Rande der *Pars affixa* der Schleimhaut auf dem *M. petrohyoideus anterior*. Die schmale, vordere Begrenzung bildet der hintere Querschenkel des *Septum glosso-hyoideum*; die mediale Begrenzung wird hergestellt durch den lateralen Rand der *Pars affixa* auf dem Zungenbeinknorpel und das hintere Ende des *Septum glosso-hyoideum*. Am Boden des Sinus liegt der Ansatz des *M. petrohyoideus anterior*, sowie das Ende des *M. petrohyoideus posterior I* und ein lateraler Bezirk des *Corpus cartilaginis hyoideae*. Am Boden des Sinus verläuft die *A. carotis externa*.

Communicationen. 1. Mit dem *Sinus basilaris* (*Recessus ventralis* desselben), durch Ostia im *Septum praelaryngeale*. 2. Mit dem *Sinus basihyoideus*, durch ein grosses Ostium zwischen der *Pars affixa* auf dem Zungenbeinknorpel und dem *Septum glosso-hyoideum*. 3. Mit dem *Sinus ceratohyoideus*, durch das Ostium zwischen dem hinteren Querschenkel des *Septum glosso-hyoideum* und der *Pars affixa* am *M. petrohyoideus anterior*.

5. *Sinus sublingualis* (*Sinus lingual inférior* Jourdain). 5. Sinus sublingualis.

Der *Sinus sublingualis* ist ein unpaarer Raum, der zwischen der Ventralfläche des *M. hyoglossus* und des *M. genioglossus* und der Dorsalfläche der *Mm. geniohyoidei* liegt. Vorn reicht er bis fast an die Unterkieferspitze, und wird begrenzt, indem sich seine Auskleidungsmembran vom *M. genioglossus* auf den *M. geniohyoideus* ventralwärts umschlägt. Lateral wird er jederseits begrenzt durch die innere Begrenzungslinie der *Pars affixa* der Schleimhaut am *M. geniohyoideus*. Hinten setzt er sich auf der Ventralfläche des *M. hyoglossus* fort, etwa bis zu dem Niveau des scharfen vorderen Randes des *Corpus cartilaginis hyoideae*. Ventral wird der Sinus abgeschlossen durch die beiden *Mm. geniohyoidei* und die sie verbindende *Membrana geniohyoidea*. Diese trennen den *Sinus sublingualis* von dem *Spatium geniohyoideum*.

Communicationen. 1. Mit dem *Sinus basihyoideus*, durch Lücken zwischen den Bündeln des *M. hyoglossus*. 2. Mit dem *Sinus ceratohyoideus*, durch das Ostium im vorderen Querschenkel des *Septum glosso-hyoideum*.

D. Am Kopfe und in seiner unmittelbaren Nachbarschaft finden sich dann noch einige Spalträume, die allerdings nicht so grosse

einheitliche Sinus darstellen, wie etwa die Räume des Mundhöhlenbodens, die aber doch wohl auch dem Lymphgefässsystem zugezählt werden müssen. Genaueres hierüber bleibt noch zu ermitteln. Es lassen sich leicht darstellen: *Spatium geniohyoideum*, *Spatium thymicum*, *Spatium subhyoideum*.

1. *Spatium geniohyoideum.* Ein unpaarer, von sehr spärlichem lockeren Gewebe durchsetzter Spaltraum, der dorsal vom *M. submaxillaris* liegt. Seine dorsale Wand wird gebildet durch beide *Mm. geniohyoidei*, eine Membran, die diese beiden unter einander verbindet (*Membrana geniohyoidea*), die *Membrana ceratohyoidea* mit dem *Cornu principale cartilaginis hyoideae* und den vordersten Theil der *Membrana sternohyoidea lateralis* mit der vorderen Hälfte der *Pars cartilaginea Episterni*. Lateral kommt er zum Abschluss in der Verwachsungslinie der *Membrana ceratohyoidea* mit der Mundschleimhaut und dem *M. submaxillaris*, hinten durch ein Septum, das ihn vom *Recessus subhyoideus des Saccus pectoralis* trennt. Dasselbe zieht quer über die Ventralfläche der *Pars cartilaginea Episterni*, der *Membrana sternohyoidea lateralis* und der *Membrana ceratohyoidea* hinweg; sein ventraler Rand verläuft über die Dorsalfläche des *M. subhyoideus*. — Das *Spatium geniohyoideum* wird durch die *Mm. geniohyoidei* vom *Sinus sublingualis*, durch die *Membrana ceratohyoidea* vom *Sinus ceratohyoideus* getrennt. Dorsal von der vorhin erwähnten dünnen *Membrana sternohyoidea* liegt ein besonderer Spaltraum (*Spatium episternale*, s. Rumpf).

2. *Spatium thymicum.* Mit diesem Namen kann ein Spaltraum bezeichnet werden, in den die Thymus hineinragt. Er grenzt nach innen an den *Sinus subscapularis* und wird von ihm getrennt durch den *M. cucullaris* (dorsale zwei Drittel), sowie durch dünne Membranen, die sich vom Hinterrande dieses Muskels zum *M. dorsalis scapulae* (hinten), sowie zum *M. petrohyoideus anterior* herüberspannen. Nach aussen wird das Spatium hauptsächlich abgeschlossen durch den *M. depressor mandibulae*, ventralwärts durch eine dünne Membran, die vom *M. depressor mandibulae* auf den *M. dorsalis scapulae* geht und dabei das zwischen dem *M. deltoideus* einerseits und dem Vorderrande des *M. dorsalis scapulae*, sowie dem *M. cucullaris* andererseits ausgespannte *Septum praescapulare* überschreitet. Am hinteren Rande des *M. depressor mandibulae* bildet die Aussenwand des *Spatium thymicum* zugleich die Innenwand des *Recessus mandibularis* des *Saccus lateralis trunci*.

3. *Spatium subhyoideum.* Liegt vor dem vorigen, am lateralen Umfange des vertical herabsteigenden Theiles des *M. subhyoideus*, medial vom hinteren Ende des *Os pterygoideum*.

II. Tiefe Lymphräume des Rumpfes.

II. Tiefe Lymphräume des Rumpfes.

An dem ganzen äusserlich als einheitlich erscheinenden „Rumpf“ des Frosches sind doch auf Grund der Anordnung der inneren Organe zwei Abschnitte zu unterscheiden: ein grosser hinterer, über den sich die Pleuroperitonealhöhle ausdehnt, die eigentliche *Pars truncalis*, und ein kleiner davor gelegener, der bis zum Kopf reicht und als

Pars cervicalis zu bezeichnen ist. Auf ihn dehnt sich die Pleuroperitonealhöhle nicht aus.

In beiden dieser Abschnitte finden sich grössere tiefgelagerte Lymphräume.

Einige von denen, die im Bereich der eigentlichen *Pars truncalis* gelegen sind, treten in nahe Beziehungen zur Pleuroperitonealhöhle, indem sie sich unter dem Peritoneum ausbreiten, also subseröse Räume darstellen. Einer von ihnen, der *Sinus perioesophageus*, liegt ausschliesslich im Gebiete des „visceralen" Peritoneums: er umgiebt ringförmig den Oesophagus. Die anderen breiten sich zwischen dem Pleuroperitoneum und den festen Wandungen der Leibeshöhle aus, dabei in mehr oder minder grosser Ausdehnung benachbarte Organe bespülend. Einige von ihnen bleiben dabei nicht auf das Gebiet der Pleuroperitonealhöhle beschränkt, sondern überschreiten dasselbe; sie liegen also nur zum Theil subserös, zum Theil aber ohne Beziehungen zur Serosa. Ausschliesslich subseröse Räume sind der unpaare *Sinus pulmonalis*, der beide Lungenwurzeln umgiebt, der *Sinus pubicus*, der an der Ventralwand der Bauchhöhle dicht vor dem Becken gelagert ist und sich an die Blase fortsetzt, und der *Sinus pelvicus* in der Tiefe der Beckenhöhle.

Zwei andere Sinus sind wenigstens zum Theil in subseröser Lagerung. Von ihnen ist der *Sinus subvertebralis* der ausgedehnteste der tiefen Lymphräume überhaupt. Er erstreckt sich vom ersten Wirbel bis zum hinteren Ende der Leibeshöhle unter der Wirbelsäule hin, zum bei Weitem grössten Theil eingeschoben zwischen Peritonealblätter, zum kleinen Theil aber auch in cervicaler Lagerung. Von ihm gehen viele Fortsetzungen bis an die einzelnen Organe der Bauchhöhle. Der zweite Lymphraum, der zum Theil subserös, zum Theil cervical gelagert ist, wird als *Sinus sternalis* bezeichnet. Sein subseröser Abschnitt liegt zwischen den beiden Lamellen des *Lig. falciforme hepatis* und dessen Fortsetzungen, den *Laminae mediastinales*. Der cervicale Theil reicht nach vorn bis zum Kopf. Dieser Sinus umgiebt vor Allem das Pericardium; von den Organen der Pleuroperitonealhöhle ist es die Leber, zu der er in nähere Beziehungen tritt, während seine cervicale Partie ausser dem vorderen Theil des Herzbeutels besonders den Kehlkopf und die centralen Abschnitte der grossen Gefässe bespült.

Der soeben genannte *Sinus sternalis* nimmt den Raum zwischen den beiden *Recessus anteriores* der Pleuroperitonealhöhle und dessen

cervicale Fortsetzung ein. Jederseits von ihm liegt ein ausgedehnter Lymphraum, der *Sinus subscapularis*, der ventral, lateral, und zum Theil auch noch dorsal, durch den Schultergürtel und die ihm angelagerten Muskeln abgeschlossen wird. Er besitzt darum eine ganz besondere Wichtigkeit, weil er direct mit dem vorderen Lymphherzen communicirt.

Neben den soeben aufgeführten grossen Räumen, deren Bedeutung als grosse Sammelräume für die Lymphe nicht zweifelhaft ist, finden sich am Rumpfe noch einige Spalträume, deren Zugehörigkeit zum Lymphsystem noch genauer zu untersuchen bleibt. Ich führe sie hier mit an, um die Aufmerksamkeit auf sie zu lenken. Ein grösserer leicht darstellbarer Spaltraum liegt zwischen der Ventralfläche der *Mm. sternohyoidei* und der bedeckenden Fascie und dehnt sich von hier in die Nachbarschaft aus (*Spatium sternohyoideum*). Ihm schliesst sich vorn noch ein *Spatium episternale* an. Leicht darstellbar sind ferner Räume an der Wurzel beider Extremitäten: ein *Spatium axillare* und ein *Spatium inguinale*. Letzterem schliessen sich medial am ventralen Umfange des Beckens noch *Spatia praepubica* an.

Die Wandungen der genannten Räume werden durch sehr verschiedene Organe gebildet; stellenweise kommt es aber auch zur Bildung mehr selbständiger Scheidewände. Einige dieser Septa sind Theile des Peritoneums, die durch die Entwickelung subperitonealer Lymphräume von der Unterlage abgehoben sind. Hierher gehören: *Membranae subvertebrales*, die sich in die *Laminae mesenteriales* fortsetzen; die Platten des *Lig. falciforme hepatis*; die *Membrana subvesicalis*, die in das *Lig. vesicale medium* übergeht. Diese und einige andere specielle Peritonealligamente einzelner Organe werden erst bei der Anatomie der Bauchhöhle genauer geschildert werden. Dasselbe gilt in Bezug auf die *Membrana abdomino-pelvica*, die zwischen dem caudalen Rande des *M. transversus abdominis* und dem cranialen Rande des *M. compressor cloacae*, sowie den Muskeln am proximalen Abschnitte des Oberschenkels ausgespannt ist, und die laterale und ventrale Leibeshöhlenwand beim Uebergang in die Höhle des kleinen Beckens ergänzt. Sie ist nur zum Theil dem Peritoneum zuzurechnen.

Andere Membranen sind selbständige und durchaus in Beziehung zu den Lymphräumen stehende Bildungen. Von ihnen erfordern mehrere eine besondere Darstellung. Einige andere Septa geringerer

Ausdehnung, die als Abschnitte der die Lymphräume auskleidenden Membranen die Zwischenräume zwischen benachbarten Muskeln überbrücken, werden am zweckmässigsten im Zusammenhange mit den betreffenden Lymphräumen selbst geschildert werden.

A. *Sinus sternalis, Sinus subscapularis. Spatium sternohyoideum, Spatium episternale, Spatium axillare.*

a) Die Septa.

1. *Membrana sternohyoidea media* (Fig. 143).

1. Membrana sternohyoidea media.

Als *Membrana sternohyoidea media* kann die Membran bezeichnet werden, die zwischen den medialen Rändern beider *Mm. sternohyoidei* ausgespannt ist. Sie besitzt dreieckige Form. Ihre schmale Basis ist vorwärts gekehrt und zieht quer über den caudalen Umfang der *Mm. geniohyoidei* und *Mm. hyoglossi* hinweg. Die Spitze der Membran ist nach hinten gerichtet und liegt an der Dorsalfläche des Sternums, da wo die Divergenz der beiderseitigen *Mm. sternohyoidei* beginnt. Die Membran schliesst zwischen diesen beiden Muskeln den *Sinus sternalis* ventralwärts ab. Ihre ventrale Fläche blickt in das *Spatium sternohyoideum*; in der Mittellinie ist sie mit der Synchondrosis zwischen beiden Coracoiden verwachsen.

2. *Septum dorso-oesophageum.*

2. Septum dorso-oesophageum.

Das *Septum dorso-oesophageum* schliesst die dorsal vom vordersten Abschnitte des Oesophagus gelegene *Pars cervicalis* des *Sinus subvertebralis* lateralwärts ab. Es beginnt an der Spitze des *Processus transversus* des vierten Wirbels sehr niedrig, zieht, höher werdend, cranialwärts und stösst vorn mit dem *Septum basilare* zusammen. Der dorsale Rand des Septums verläuft über die Ventralfläche der Querfortsätze des dritten und zweiten Wirbels und der verbindenden *Mm. intertransversarii* cranial- und medialwärts, und stösst seitlich vom ersten Wirbel an den dorsalen Rand des *Septum basilare* an. Der ventrale Rand verläuft über die dorsale Fläche der *Pars vertebralis* des *M. transversus abdominis* bis zum *Septum basilare*. — Das Septum trennt den *Sinus subvertebralis* vom *Sinus subscapularis*; an seiner Basis treten die *Nn. spinalis II, III* und *IV* lateralwärts in den *Sinus subscapularis*. Aus dem *Septum basilare* tritt in das *Septum dorso-oesophageum* die Aorta ein, um aus letzterem in den *Sinus subvertebralis* zu treten. Innerhalb des Septums giebt die Aorta ab: die *A. subclavia*, die aus dem Septum heraus in den *Sinus subvertebralis* dringt, und die *A. occipito-vertebralis*, die innerhalb des Septums weiter nach vorn verläuft. Hinter dem *N. spinalis III* finden sich am dorsalen Rande des Septums Lücken in demselben, durch die der *Sinus subvertebralis* mit dem *Sinus subscapularis* communicirt (s. *Sinus subvertebralis*).

3. *Septum suboesophageum.*

3. Septum suboesophageum.

Das *Septum suboesophageum* stellt eine in der Sagittalen vertical stehende Scheidewand zwischen dem medianen *Sinus sternalis* und dem lateralen *Sinus subscapularis* dar. Es besitzt etwa die Form eines Paralleltrapezes: die parallelen Seiten werden gebildet durch den ventralen und dorsalen Rand, der vordere und hintere Rand convergiren dorsalwärts. Der ventrale Rand ist auf der Dorsalfläche des *M. sternohyoideus* befestigt. Hier beginnt er am vorderen Ende der Linie, in der das Peritoneum die Dorsalfläche des *M. sternohyoideus* verlässt

(um das *Lig. falciforme hepatis* zu bilden), zieht zuerst schräg von hinten innen nach vorn aussen, gelangt so an den lateralen Rand des *M. sternohyoideus* und folgt diesem bis zur Spitze des Muskels nach vorn. Der hintere Rand des Septum steigt über die Aponeurose des *M. transversus* dorsalwärts, vom *M. sternohyoideus* bis zum lateralen Umfange des Oesophagus. An diesem läuft der dorsale Rand des Septums nach vorn, tritt dann auf den *M. petrohyoideus posterior III.* und folgt diesem noch eine Strecke weit. Der vordere Rand schliesslich überschreitet, ventralwärts absteigend, die Aussenflächen der drei *Mm. petrohyoidei posteriores* und des *M. petrohyoideus anterior*, und gelangt so wieder an die vordere Spitze des *M. sternohyoideus*. Der *M. omohyoideus* durchsetzt das Septum nahe seinem vorderen Rande: ein kurzes mediales Anfangsstück des Muskels liegt medial von dem Septum im *Sinus sternalis*, der grössere laterale Theil aussen von dem Septum, im *Sinus subscapularis*. Manchmal zieht indessen der vordere Rand des Septums von der Spitze des *M. sternohyoideus* aus am *M. omohyoideus* entlang. — Durch das *Septum suboesophageum* treten noch eine Anzahl von Gefässen und Nerven hindurch. Die *V. anonyma* und die *V. subclavia* gelangen durch das Septum hindurch in den *Sinus sternalis*; der *N. hypoglossus* ist dem Septum erst eine Strecke weit eingewebt und durchbohrt es dann.

4. Membrana sternohyoidea lateralis u. Septum omohyoideum.

4. *Membrana sternohyoidea lateralis* und *Septum omohyoideum* (Fig. 143).

Als *Membrana sternohyoidea lateralis* kann eine Membran bezeichnet werden, die sich in einer grösseren Strecke ihres Verlaufes den Conturen des *M. sternohyoideus* anschliesst, von diesem selbst aber durch einen Spaltraum (*Spatium sternohyoideum*) getrennt ist. Sie beginnt hinten am Coracoid und setzt von hier aus nach vorn die Aponeurose des *M. transversus* fort (die nur bis zum Coracoid über die ventrale Fläche des *M. sternohyoideus* geht, von hier aus nach vorn aber auf die Dorsalfläche des Muskels). Vom Coracoid aus cranialwärts bedeckt sie den ventralen Umfang des *M. sternohyoideus*. Medial ist sie, nahe der Mittellinie, an der Dorsalfläche des Coracoids und der Clavicula befestigt; vor dieser haftet sie am Seitenrande der *Pars ossea*, und an dem ganzen freien Rande der *Pars cartilaginea Episterni*. Die rechte und linke *Membrana sternohyoidea lateralis* gehen somit vor dem Episternum in einander über und bilden eine einheitliche Membran. Dieser vordere einheitliche Abschnitt verschmilzt vor dem Vorderrande des Episternum mit der *Membrana geniohyoidea* (s. *Spatium geniohyoideum*) und der Fascie des *M. geniohyoideus* jederseits. — Was den lateralen Rand einer jeden *Membrana sternohyoidea lateralis* anlangt, so zieht derselbe vom *M. geniohyoideus* aus caudalwärts, über die *Membrana ceratohyoidea*, den *M. petrohyoideus anterior* und das *Septum praescapulare* an den vorderen Umfang des *M. deltoideus*. An diesem läuft er medialwärts, biegt an dem medialen Umfang des Muskels um und findet an dessen hinterer Ecke zunächst ein Ende. Von hier aus caudalwärts besitzt die *Membrana sternohyoidea lateralis* eine geringere laterale Ausdehnung als in dem vorderen Abschnitt. Ihr lateraler Rand bildet hier einen scharfen caudalwärts concaven Boden, der sich von dem hinteren Ende des Deltoideuswulstes (und zwar der vom Dorsalumfange der Scapula entspringenden Portion des Muskels) medialwärts herüberspannt an den lateralen Rand des *M. sternohyoideus*, und läuft an diesem weiter caudalwärts. Hinter diesem concaven Rande dringt der *N. coracoclavicularis* aus der Tiefe hervor.

Der laterale Rand der hinteren verschmälerten Hälfte der *Membrana*

sternohyoidea lateralis ist ein Umbiegungsrand: hier biegt die *Membrana sternohyoidea lateralis* dorsalwärts um in eine Membran, die wegen ihrer Beziehung zum *M. omohyoideus* als *Septum omohyoideum* bezeichnet werden kann. Der mediale Rand desselben verläuft über die laterale Fläche des *Septum suboesophageum*, schräg von hinten und ventral nach vorn und dorsalwärts aufsteigend bis zum *M. omohyoideus*. An diesem befestigt sich der Vorderrand des Septums, lateralwärts bis nahe an den innen von der Scapula entspringenden Theil des *M. deltoideus*. Hier geht zwischen der ventralen Fläche des *M. omohyoideus* und dem *M. deltoideus* das *Septum omohyoideum* in das *Septum praescapulare* über. Der laterale Rand des *Septum omohyoideum* zieht über die *Pars scapularis* des *M. deltoideus* medialwärts, nahe der Kante der Scapula, an der der Muskel entspringt, und gelangt so wieder an die Stelle, von der der scharfe concave Rand der *Membrana sternohyoidea lateralis* ausgeht.

In Fig. 143 ist auf der linken Seite das *Septum omohyoideum* dargestellt, nach Abtragung des Haupttheiles der *Membrana sternohyoidea* und unter starker Abduction des Schultergürtels. Der Ausschnitt in dem medialen Theil des Septums dient dazu, den hinteren Abschnitt des *Septum suboesophageum* sichtbar zu machen.

Die *Membrana sternohyoidea lateralis* in der oben geschilderten Ausdehnung ist nicht durchweg eine selbständige Bildung. In dem Gebiete vor der Clavicula ist sie mit der Dorsalfläche der *Pars episternalis* des *M. deltoideus* verbunden und überzieht vor dieser, ebenfalls dorsal, den hier ganz constant gelagerten Fettwulst. Diese Gebilde müssen also entfernt werden, um die Membran in der geschilderten Ausdehnung sichtbar zu machen. Der grössere hintere Abschnitt der Membran wird von dem dorsal gelegenen *M. sternohyoideus* durch das *Spatium sternohyoideum*, der kleinere vordere von den *Mm. geniohyoidei* durch das *Spatium episternale* getrennt. Ein quer verlaufendes *Septum episternale*, das an der Dorsalfläche der Membran ansetzt, trennt beide Abschnitte von einander. Die ventrale Fläche der Membran blickt in das *Spatium geniohyoideum* und den *Sinus subscapularis*. Das *Septum omohyoideum* begrenzt mit dem Haupttheile der *Membrana sternohyoidea lateralis* den *Recessus omohyoideus* des *Spatium sternohyoideum*.

5. *Septum episternale*.

5. Septum episternale.

Ein sehr dünnes Septum, das quer verläuft, die Mittellinie überschreitend. Der dorsale Rand tritt über den vordersten Theil der *Membrana sternohyoidea media*, den *M. sternohyoideus* und das *Septum suboesophageum*, bis zum lateralen Rande der *Membrana sternohyoidea lateralis*. Der ventrale Rand verläuft über die *Pars ossea Episterni* und die Dorsalfläche der *Membrana sternohyoidea lateralis*. Das Septum trennt das *Spatium episternale* von dem *Spatium sternohyoideum*.

6. *Septum praescapulare* (Fig. 143).

6. Septum praescapulare.

Zwischen den Schultergürtelmuskeln und dem hinteren Umfang der Rachenmuskeln spannt sich ein Septum aus, das den *Sinus subscapularis* in seinem vordersten Abschnitt lateral und ventral abschliesst: *Septum praescapulare*. Es beginnt in dem Winkel zwischen dem *M. deltoideus* und dem Vorderrande des *M. dorsalis scapulae*. Sein hinterer, zugleich dorsaler Rand verläuft am Vorderrande des *M. dorsalis scapulae* aufwärts bis dahin, wo der *M. cucullaris* diesen Muskel berührt, tritt dann über den *M. cucullaris* nach vorn (etwa auf der Grenze zwischen seinem unteren und mittleren Drittel), und von ihm aus

herüber auf den *M. petrohyoideus anterior*. Hier beginnt der Vorderrand des Septums, der längs des Vorderrandes des *M. petrohyoideus anterior* erst ventralwärts zieht, dann medialwärts umbiegt, über den Muskel hinweg bis an das *Septum suboesophageum*, und an diesem zum *M. omohyoideus* gelangt. An diesem verläuft dann der ventrale Rand des Septums lateralwärts, überschreitet nahe der Scapula den ventralen Umfang des Muskels (Vereinigung mit dem *Septum omohyoideum*!) und setzt sich nun an dem dorsalen Umfange der *Pars scapularis* des *M. deltoideus* fort. Dem Verlaufe des Muskels folgend, gelangt er an den vorderen Umfang desselben und hier lateralwärts bis wieder zu dem Winkel, den der Muskel mit dem *M. dorsalis scapulae* bildet.

Das Septum blickt mit seiner äusseren Fläche in den *Saccus lateralis*, *Saccus pectoralis* und in das *Spatium sternohyoideum*.

7. Septum coracobrachiale.

7. *Septum coracobrachiale* (Fig. 143).

Als *Septum coracobrachiale* kann eine Membran bezeichnet werden, die sich dem *M. coracobrachialis brevis* eng anschmiegt, von ihm aber durch den *Sinus subscapularis* getrennt wird. Sie begrenzt den *Sinus subscapularis* caudal und lateral und trennt ihn von dem *Recessus pectoralis* des *Saccus brachialis anterior*, sowie von dem *Spatium axillare*. Das Septum stellt in gespanntem Zustande, d. h. bei abducirtem Arm, eine etwa dreieckige Platte dar. Die schmale Basis ist dorsal- und cranialwärts gekehrt: sie befestigt sich am hinteren Rande des *M. latissimus dorsi* und tritt von ihm aus auf das *Caput scapulare* des *M. anconaeus*. Auf diesem beginnt der ventrale Septumrand. Derselbe läuft über das *Caput scapulare* des *M. anconaeus* medialwärts, und dann am caudalen Umfange des *M. coracobrachialis brevis* bis zum medialen Ende des *Os coracoideum*, an dem sich die Spitze der dreieckigen Platte findet. Ihr letzter, dorsaler Rand zieht vom *Os coracoideum* aus über die Aponeurose des *M. transversus* lateralwärts, dann über diesen Muskel selbst, überschreitet die *Pars scapularis* des *M. obliquus externus* und gelangt wieder an den hinteren Rand des *M. latissimus dorsi*. Am dorsalcranialen Rande (der bei adducirtem Arm der laterale ist) verschmilzt das Septum mehr oder minder weit mit dem *Septum axillare profundum*. — An die hintere Fläche des *Septum coracobrachiale* setzt sich das *Septum suprapectorale* an; aus letzterem tritt die *V. subclavia* in das *Septum coracobrachiale*, um aus ihm in das *Septum suboesophageum* und durch dieses in den *Sinus sternalis* zu gelangen.

8. Septum suprabrachiale.

8. *Septum suprabrachiale.*

Das *Septum suprabrachiale* geht von der Medialfläche des *M. dorsalis scapulae* und des *M. latissimus dorsi* aus an den Arm. Sein vorderer Rand befestigt sich an dem Hinterrande der tiefen Portion der *Pars scapularis* des *M. deltoideus*, der dorsale Rand zieht innen über den *M. dorsalis scapulae* und den *M. latissimus dorsi*, nahe der Sehne derselben, in longitudinaler Richtung caudalwärts, der hintere Rand stösst an das *Septum coracobrachiale* an, und der ventrale Rand befestigt sich am dorsalen Rande des *Caput laterale* des *M. anconaeus*.

Das Septum schliesst den *Recessus brachialis* des *Sinus subscapularis* nach aussen ab und trennt ihn von dem *Recessus dorsalis* des *Saccus brachialis anterior*.

9. Septum axillare profundum.

9. *Septum axillare profundum.*

Das *Septum axillare profundum* spannt sich zwischen dem freien Rande der *Portio abdominalis* des *M. pectoralis* (etwas mehr von der Dorsalfläche des Muskels ausgehend) und dem des *M. latissimus dorsi* aus; mit seinem caudalen

Rande ist es an der Seitenfläche des *M. obliquus externus*, mit dem cranialen Rande am medialen Umfange des Oberarmes (*Caput scapulare* des *M. anconaeus*) befestigt. Sein dorsaler Abschnitt ist mehr oder minder weit mit dem *Septum coracobrachiale* verbunden. An die mediale Fläche des Septum stösst der laterale Rand des *Septum suprapectorale* an; über die Oberfläche des *Septum axillare profundum* zieht, in kurzer Entfernung von dem cranialen Rande, das *Septum axillare superficiale* hinweg. — Das *Septum axillare profundum* bildet die laterale Wand des *Spatium axillare*, und trennt dieses vom *Saccus lateralis trunci*. Durch Oeffnungen in dem Septum communiciren beide Räume mit einander.

10. *Septum suprapectorale* (Fig. 143).

10. Septum suprapectorale.

Als *Septum suprapectorale* kann eine kräftige Scheidewand bezeichnet werden, die sich von der Dorsalfläche der *Portio abdominalis* des *M. pectoralis* in deren vorderstem Abschnitt abhebt, und in der die Endabschnitte der *V. brachialis* und *V. cutanea magna*, sowie der Anfang der *V. subclavia* verlaufen. Die Membran ist horizontal ausgespannt; ihr caudaler Rand ist an der Dorsalfläche des *M. pectoralis* befestigt, der craniale stösst an die Hinterfläche des *Septum coracobrachiale*, der mediale zieht über den *M. obliquus externus*, die *Pars scapularis* dieses Muskels und den *M. transversus* hinweg cranialwärts und befestigt sich mit seinem vordersten Abschnitt an der Aponeurose des *M. transversus*. Der laterale Rand des Septum schliesslich stösst an das *Septum axillare profundum*. — Das Septum trennt das *Spatium axillare* vom *Recessus pectoralis* des *Saccus brachialis anterior*; durch Lücken in ihm communiciren beide Räume.

b) Die Lymphräume.

1. *Sinus sternalis* (*Réservoir sternal*, Jourdain).

1. Sinus sternalis.

Der unpaare *Sinus sternalis* liegt median, in der Umgebung der Organe, die zwischen den beiden *Recessus anteriores* der Pleuroperitonealhöhle gelagert sind; seine craniale Hälfte ragt aber über dieses Gebiet hinaus nach vorn bis an den hinteren Umfang des *Cavum buccopharyngeum*, resp. die hier gelagerten Muskeln. In der Hauptsache ist es der Herzbeutel, um den herum sich der Sinus ausdehnt.

Ventralwärts wird der *Sinus sternalis* abgeschlossen durch die beiden *Mm. sternohyoidei* und die zwischen ihnen ausgespannte *Membrana sternohyoidea media*. Dazu kommt noch der vorderste Theil der *Mm. recti abdominis*. Auf der Rückseite der *Mm. recti* und der *Mm. sternohyoidei* wird das in den *Sinus sternalis* blickende Gebiet begrenzt durch die Befestigungslinien beider Platten des *Lig. falciforme hepatis* und der *Septa suboesophagea*. Die genannten Membranen bilden jederseits die laterale Begrenzung des Sinus. Caudalwärts kommt der Abschluss zu Stande durch den scharfen Rand des *Lig. falciforme hepatis*, cranialwärts durch den hinteren Umfang des Kehlkopfes und die Ursprungsportionen der *Mm. geniohyoidei*. Dorsalwärts reicht der Sinus an verschiedene Gebilde heran (Oesophagus, Larynx, *Sinus venosus* und *V. cava posterior*, *Lobus medius hepatis*).

Der gesammte Raum des Sinus lässt eine hintere und eine vordere Hälfte unterscheiden. Die hintere ist zwischen die *Recessus anteriores* der Pleuroperitonealhöhle eingeschoben, ich will sie kurz als *Pars mediastinalis*[1]) bezeichnen; die vordere ist die *Pars cervicalis*. Beide gehen am ventralen Umfange des

[1]) Damit soll aber nicht gesagt sein, dass der Raum, in dem sie liegt, völlig dem „Mediastinalraum" des Menschen entspricht.

Pericards in einander über, so dass der Sinus bei Eröffnung von der Ventralseite einheitlich erscheint. Dagegen sind die dorsalen Fortsetzungen beider Hälften durchaus von einander geschieden.

Zu dem dorsalen Gebiete der *Pars mediastinalis* gelangt man caudal von der Spitze des Herzbeutels. Diese ragt in den Sinus hinein, während unmittelbar vor ihr ein ausgedehntes Gebiet der lateralen Herzbeutelwand mit der medialen Wand des *Recessus anterior* der Pleuroperitonealhöhle verwachsen ist. Caudal von der Spitze des Herzbeutels erstreckt sich der *Sinus sternalis* einerseits bis in den freien Rand des *Lig. falciforme hepatis*, resp. die hier gelagerte *Vena abdominalis*, zugleich die Basis der Gallenblase und die ventrale Fläche der Pankreasspitze bespülend, andererseits dorsalwärts bis an den *Lobus medius* der Leber. Die Ventralfläche des letzteren, sowie die des rechten und linken

Fig. 142.

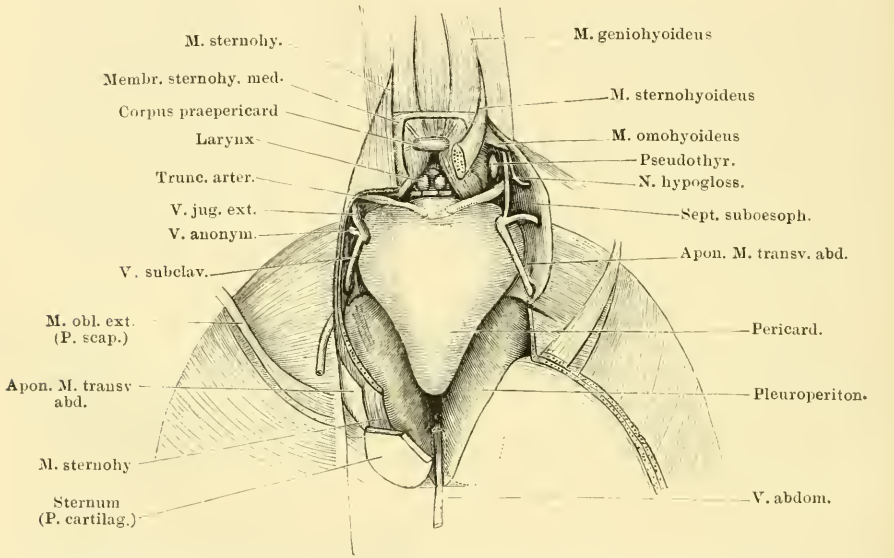

Sinus sternalis, von der Ventralseite eröffnet. Schultergürtel nebst bedeckenden Muskeln fortgenommen. Linkerseits ist auch der M. sternohyoideus bis auf ein kurzes Stück am Ansatz entfernt, rechterseits ist ein schmaler Streifen des Muskels stehen gelassen. Pericardialsack aufgeblasen.

Pfortaderastes werden von dem Sinus bespült. Cranial von dem mittleren Leberlappen breitet sich der Sinus zwischen Herzbeutel und *V. cava posterior* (nebst den Lebervenen) aus, nach vorn bis zur Verwachsungslinie der dorsalen Herzbeutelwand mit der *V. cava posterior*. Er bespült hier auch noch die medialen Kanten des rechten und linken Leberlappens von der Ventralseite, setzt sich aber nur sehr wenig in die *Ligg. coronaria* fort. Zwischen der dorsalen Wand des Herzbeutels und der ventralen Wand der *V. cava posterior* zieht die *V. bulbi posterior* durch den Sinus; ausserdem wird er hier von zahlreichen Fäden durchsetzt, die von der Spitze und der dorsalen Wand des Herzbeutels ausgehen.

Der vordere, cervicale Abschnitt des *Sinus sternalis* setzt sich vom ventralen Umfange des Pericards aus auf dessen vorderen und lateralen Umfang jederseits fort. In der Mittellinie liegt vor dem Pericard im *Sinus sternalis* ein kleiner, wie Fett aussehender Körper, der aber doch wohl noch eine andere Bedeutung besitzt (*Corpus praepericardiale*), ausserdem ragt hier hinein

der durch die vorderen ventralen Enden der Stellknorpel gebildete Vorsprung. Dorsalwärts setzt sich der Sinus fort am hinteren Umfange der *Mm. geniohyoidei* und an der *Membrana obturatoria* des Ringknorpels, die durch den Sinus eine Strecke weit von dem Herzbeutel getrennt wird, weiter caudal aber mit diesem verschmilzt. In diesem Gebiet ist die Basis des Herzbeutels durch zahlreiche bindegewebige Fäden mit der dorsalen Wand des *Sinus sternalis* verbunden (s. S. 274). Die Anfangsabschnitte der *Trunci arteriosi*, die mit den *Mm. geniohyoidei* verbunden sind, liegen auf der Grenze zwischen der geschilderten medialen und den lateralen Abschnitten der vorderen Sinushälfte. Dieser laterale Abschnitt jederseits, zwischen dem vordersten Theil des Herzbeutels (mit der Ausstrahlung des *M. transversus*) und dem *Septum suboesophageum*, umgiebt zunächst die centralen Abschnitte der drei grossen Hauptvenenstämme (*V. jugularis externa*, *V. anonyma*, *V. subclavia*) und dehnt sich dorsalwärts bis an den Oesophagus aus, durch die Aponeurose des *M. transversus* von der Pleuroperitonealhöhle und dem *Sinus pulmonalis* getrennt. Frei hindurch laufen durch diesen Raum die *A. pulmonalis* und der *N. hypoglossus*; an seiner medialen Wand liegen: die ventralen Abschnitte der drei *Mm. petrohyoidei posteriores*, *N. vagus* (*Rr. gastrici*, *R. cardiacus*, *R. laryngeus longus*), die Anfänge der arteriellen Hauptstämme. In einer besonderen, durch den *M. sternohyoideus* gebildeten Nische des *Sinus sternalis*, die vorn durch den *M. omohyoideus* begrenzt wird, liegt die Pseudothyreoidea (ventraler Kiemenrest).

Communicationen. Der *Sinus sternalis* nimmt, wie Jourdain angiebt, Lymphgefässe von der Leber, der Gallenblase und dem Pankreas auf. In der That berührt er ja die genannten Organe. Ausserdem communicirt er mit einigen anderen grösseren Räumen. 1. Mit dem *Sinus basilaris*. Es gelingt sehr leicht, vom *Sinus basilaris* aus den *Sinus sternalis* aufzublasen. Schwieriger ist es, die Communicationsöffnung zu finden. Ich glaube dieselbe in der Oeffnung sehen zu müssen, die zwischen dem *Processus thyreoideus* und dem *Processus postero-lateralis* des Zungenbeinknorpels in der hier ausgespannten Membran liegt (s. S. 139 und Fig. 80 der Muskellehre). Der Zugang zu ihr liegt im *Recessus ventralis* des *Sinus basilaris* am Vorderrande des *M. petrohyoideus posterior I* (und zwischen den *Mm. petrohyoidei posteriores*?); im *Sinus sternalis* findet sich die Ausmündung sehr versteckt in der Nische der Pseudothyreoidea. 2. Mit dem *Saccus abdominalis*, durch eine Oeffnung, entsprechend dem vordersten Theil der Incisur in der knorpeligen Sternalplatte. — Da eine directe Communication des *Sinus sternalis* mit dem *Sinus subscapularis* bisher nicht nachweisbar ist, so bleibt die Frage nach dem Verbleib der Lymphe des *Sinus sternalis* unklar; man könnte daran denken, dass sie durch die permanenten Kehlschwankungen in den *Sinus basilaris* gehoben wird und aus diesem in den *Sinus subscapularis* gelangt.

2. *Sinus subscapularis* [*Borsa sottoscapolare* Panizza, *Réservoir vertébroscapulaire* (und *Réservoir coracoïdien*?) Jourdain]. 2. Sinus subscapularis.

Der *Sinus subscapularis* jeder Seite ist ein sehr ausgedehnter Lymphraum, der seitlich vor dem vorderen kuppelförmigen Abschluss des *Recessus anterior* der Pleuroperitonealhöhle liegt. In dorso-ventraler Richtung dehnt er sich von den Querfortsätzen der Wirbel und den dorsalen Schultergürtelmuskeln bis zum Coracoid und der Clavicula aus, in cranio-caudaler Richtung: von der Hinterwand des Rachens (*M. petrohyoideus anterior*) bis zum *M. transversus abdominis*; in querer Richtung: von dem *Septum suboesophageum* bis zu der Scapula (Suprascapula) und den anliegenden Muskeln.

Die caudale Wand des Sinus bildet der *M. transversus*, in einem Gebiet, das ventral und lateral durch das *Septum coracobrachiale* begrenzt wird, und dieses Septum selbst; dorsal geht die auskleidende Membran vom *M. transversus* auf den *M. serratus inferior* über.

Die mediale Wand bildet vor Allem das *Septum suboesophageum*; es trennt den *Sinus subscapularis* vom *Sinus sternalis*. Dazu kommen ventral: die *Membrana sternohyoidea lateralis*, dorsal: der Oesophagus, an dem sich das genannte Septum befestigt, vorn: das *Septum basilare* und die *Mm. petrohyoidei*. Der Sinus dehnt sich auch um den lateralen Umfang des Oesophagus herum auf dessen Dorsalfläche aus, und reicht hier medialwärts bis an das *Septum dorsooesophageum*, durch das er vom *Sinus subvertebralis* getrennt wird. Die Auskleidungsmembran des Sinus überzieht hier die Ventralfläche des Querfortsatzes des dritten Wirbels und verschliesst die hinter diesem gelegene Lücke, in der das vordere Lymphherz gelagert ist (S. 441). Von den Muskeln am Schultergürtel ragen in diese dorsale Abtheilung des Sinus hinein, seine dorsale und laterale Begrenzung bildend: *M. serratus inferior*, *M. serratus medius*, *M. interscapularis*; vom *M. levator scapulae inferior* der Ventralumfang der hinteren (lateralen) Hälfte, nach vorn bis zum *Septum basilare*. An diesem grenzt der *Sinus subscapularis* an den *Sinus basilaris*. Am medialen und lateralen Umfang des *M. levator scapulae inferior* vorbei dehnt sich dann der *Sinus subscapularis* noch weiter dorsalwärts auf die Dorsalfläche dieses Muskels aus (an: *Proc. transversus vert. II*, *Mm. intertransversarii* zwischen den ersten Wirbeln, *M. longissimus*, *M. levator scapulae superior*) und findet seinen Abschluss erst am *M. depressor mandibulae* und an der Suprascapula. Gegen den Schädel hin bildet der *M. cucullaris* die laterale Begrenzung; von seinen drei oberen Vierteln blickt nur die mediale Fläche in den Sinus, das untere Viertel wird dagegen fast allseitig umspült, und aussen von ihm bildet das *Septum praescapulare* den Abschluss. Nur der hintere Rand dieses untersten Abschnittes des *M. cucullaris* ist eng mit der Scapula verbunden; dagegen dehnt sich eine Fortsetzung des *Sinus subscapularis* vom lateralen Umfange des Muskels caudalwärts zwischen der Oberfläche der Scapula und der Innenfläche des untersten Abschnittes des *M. dorsalis scapulae* aus (*Recessus brachialis*), durch das *Septum suprabrachiale* von dem dorsalen Recessus des *Saccus brachialis anterior* getrennt. Am hinteren Rande der Scapula geht er wieder in den Hauptraum des Sinus über. — Ihren cranialen Abschluss findet die dorsale Abtheilung des *Sinus subscapularis*, indem ihre Auskleidungsmembran vom *M. cucullaris* auf den *M. petrohyoideus anterior* übergeht. — Ein besonderer *Recessus posttympanicus* dringt aber noch medial von den Ursprüngen der *Mm. petrohyoidei* dorsalwärts, innen begrenzt durch den dorsalen Zipfel des *Septum basilare*, und durch diesen von dem *Recessus posttympanicus* des *Sinus basilaris* getrennt.

Die vordere Abtheilung des Sinus wird durch den *Recessus omohyoideus* des *Spatium sternohyoideum* in zwei Etagen getheilt, eine dorsale und eine ventrale. Die dorsale, über dem *Recessus omohyoideus* (*Septum omohyoideum* mit dem gleichnamigen Muskel) gelegen, ist die oben bereits geschilderte; die ventrale dehnt sich zwischen der *Membrana sternohyoidea lateralis* einerseits und dem *M. coracoradialis* und der *Pars episternalis* des *M. deltoideus* andererseits aus, cranialwärts bis an den Fettwulst, der vor der *Pars episternalis* des *M. deltoideus* liegt, und an dem die Auskleidungsmembran des Sinus von der genannten Muskelportion auf die *Membrana sternohyoidea lateralis* übergeht. Hier kommt der Sinus blind endigend in enge Nachbarschaft mit dem *Saccus*

subcutaneus pectoralis, und hier bestehen auch Communicationen zwischen beiden Räumen. In dieser ventralen Abtheilung des vordersten Sinnsabschnittes liegt der Anfang der *Pars clavicularis* des *M. deltoideus*, auch der laterale Theil der Clavicula wird allseitig umspült, der acromiale Theil des *M. deltoideus* blickt von aussen her in den Raum hinein, und zwischen die *Pars acromialis* und die von der Innenfläche der Scapula entspringende Portion des *M. deltoideus* dringt eine kurze Fortsetzung des Sinus lateralwärts. Durch die Verwachsung

Fig. 143.

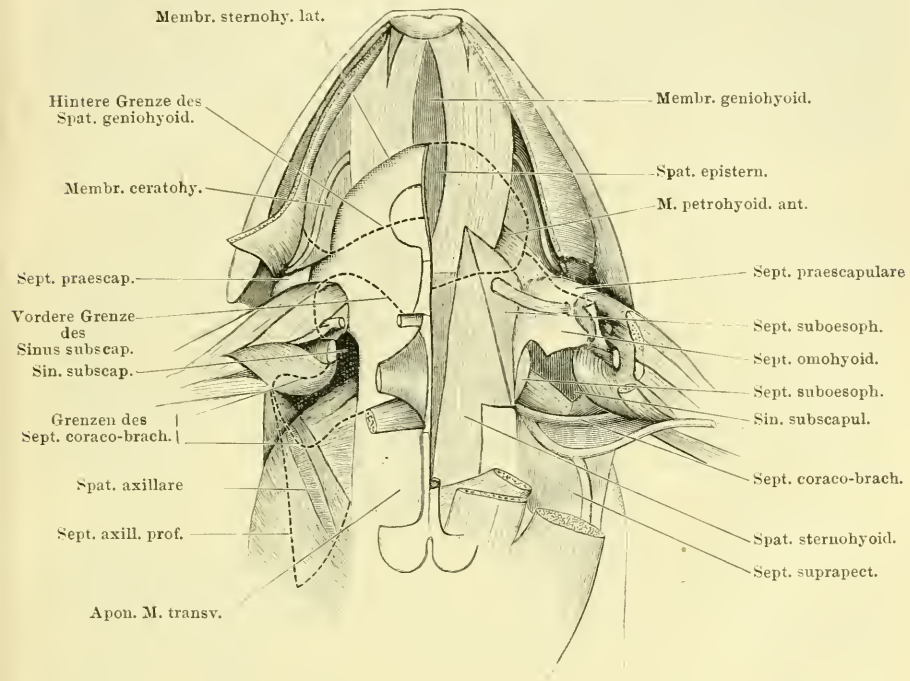

Sinus subscapulares beider Seiten und Spalträume am Mundhöhlenboden und in der Brustgegend. Rechterseits ist der Arm mit dem Schultergürtel nach Durchschneidung des Coracoid und der Clavicula mässig, linkerseits sehr stark abducirt. Die Membrana sternohyoidea lateralis ist rechts in ganzer Ausdehnung erhalten, linkerseits entfernt.

der *Membrana sternohyoidea lateralis* mit dem Schultergürtel wird die Ausdehnung des Raumes medialwärts beschränkt.

Der vordere, ventrale Abschnitt des *Sinus subscapularis* communicirt hinter dem scharfen, concaven Rande der *Membrana sternohyoidea lateralis* (s. S. 510) mit dem Hauptraum des Sinus. Letzterer findet seinen ventralen Abschluss am Coracoid und am *M. coracoradialis*; er schiebt sich zwischen diese und die *Membrana sternohyoidea lateralis* medialwärts vor bis zur Verwachsungsstelle der Membran mit dem Schultergürtel. In ihn blickt vor Allem aber der *M. coracobrachialis brevis*, dessen dicker Wulst ventral und lateral in den Sinus vorspringt. Gegen den Arm hin liegt auch noch der Anfang des *Caput scapulare* des *M. anconaeus* in diesem Abschnitt des Sinus. Er wird caudalwärts und lateralwärts begrenzt durch das *Septum coracobrachiale* und die *Pars scapularis* des *M. obliquus abdominis externus*, und durch diese getrennt

von dem *Spatium axillare*, dem *Saccus brachialis anterior* und dem *Saccus lateralis trunci*.

Durch den *Sinus subscapularis* ziehen mehrere wichtige Gebilde hindurch. Aus dem *Septum dorso-oesophageum* treten die *Nn. spinales II*, *III* und *IV*, sowie die *A. subclavia* in ihn ein; die *Nn. III* und *IV* und die Arterien laufen weiter frei durch ihn hindurch, der *N. II* tritt in das *Septum suboesophageum* und durch dieses in den *Sinus sternalis*. Dorsal verläuft in dem Sinus die *V. vertebralis* und mündet hier auch in die *V. jugularis* ein; diese selbst zieht erst in dem Sinus ventralwärts, vereinigt sich mit der frei durch den Sinus hindurchtretenden *V. subscapularis*, und durchsetzt dann als *V. anonyma* das *Septum suboesophageum*. Die *Nn. IX* und *X* treten in den *Recessus posttympanicus* des Sinus und ziehen dann an der medialen Wand des Hauptraumes ventralwärts. Frei durch den Sinus verläuft noch der *N. coracoclavicularis* nebst den begleitenden Gefässen.

Communicationen. Der *Sinus subscapularis* wird dadurch besonders wichtig, dass er direct mit dem vorderen Lymphherzen communicirt. Er ist zudem das einzige präterminale Sammelbecken für das vordere Lymphherz, während dem hinteren Herzen deren mehrere zukommen. Die Lage der Communicationsöffnung wurde bereits geschildert (S. 412). In den Sinus ergiesst sich die Lymphe der vorderen Körperhälfte. Direct münden in ihn ein: 1. der *Saccus pectoralis*, durch Lücken vor der *Pars episternalis* des *M. deltoideus*; 2. der *Saccus lateralis trunci*, durch Oeffnungen in dem mit dem *Septum coracobrachiale* verschmolzenen Abschnitt des *Septum axillare profundum*; 3. der *Saccus brachialis anterior*, durch Oeffnungen im *Septum coracobrachiale*; 4. der *Sinus basilaris*, durch eine feine Oeffnung im *Septum basilare*, medial vom *M. levator scapulae inferior*; 5. der *Sinus subvertebralis*, durch Oeffnungen im *Septum dorso-oesophageum* (s. *Sinus subvertebralis*).

3. Spatium sterno-hyoideum.

3. *Spatium sternohyoideum.*

Das *Spatium sternohyoideum* trennt die Ventralfläche des *M. sternohyoideus* von der Aponeurose des *M. transversus* und der *Membrana sternohyoidea lateralis*, die ihn bedecken, dehnt sich aber auch über den Rand des Muskels lateralwärts aus. Seine dorsale Begrenzung wird ausser von dem *M. sternohyoideus* noch durch die *Membrana sternohyoidea media* gebildet, die ihn vom *Sinus sternalis* trennt. Durch die mediane Verwachsung dieser Membran mit der Synchondrose der Coracoide werden die Spatia beider Seiten hinten von einander geschieden; ihre vorderen Theile gehen in einander über.

Der caudale Abschluss liegt an der vordersten Inscription des *M. rectus*, an der der *M. sternohyoideus* beginnt, und mit der die Aponeurose des *M. transversus* fest verwachsen ist. Lateralwärts reicht das Spatium soweit, als sich die *Membrana sternohyoidea lateralis* und das *Septum omohyoideum* ausdehnen, also vorn weiter als hinten. Die vordere Hälfte des Spatium dehnt sich seitwärts beträchtlich aus und bildet einen besonderen *Recessus omohyoideus*, der ventral von dem *Septum omohyoideum* und dem *M. omohyoideus* liegt, und in den ausser der Ventralfläche des *M. omohyoideus* auch der dorsale Wulst der *Pars scapularis* des *M. deltoideus* blickt (d. h. die Portion, die innen von der Scapula entspringt). Der Recessus schiebt sich in den scharfen Rand vor, an dem die *Membrana sternohyoidea* in das *Septum omohyoideum* umbiegt; vorn kommt er, wie das ganze *Spatium sternohyoideum*, am *Septum episternale* zum Abschluss, und wird durch dieses vom *Spatium episternale* getrennt (punktirte Linie links in Fig. 143). Der *Recessus omohyoideus* dehnt sich auch über einen

Theil des *M. petrohyoideus anterior*, das *Septum praescapulare* und das *Septum suboesophageum* aus; er grenzt dorsal wie ventral an je einen Abschnitt des *Sinus subscapularis*.

4. *Spatium episternale.* 4. Spatium episternale.

Das *Spatium episternale* ist ein unpaarer Raum, der dorsal von der *Pars cartilaginea episterni* und der *Membrana sternohyoidea lateralis* liegt. Seine dorsale Wand wird gebildet von den *Mm. geniohyoidei*, der *Membrana geniohyoidea*, dem vordersten Abschnitt der *Membrana sternohyoidea media*, sowie der vordersten Spitze des *M. sternohyoideus* und kleinen Abschnitten des *Septum suboesophageum*, des *M. petrohyoideus anterior* und der *Membrana ceratohyoidea* jederseits. Zum Abschluss kommt der Raum vorn und seitlich durch die Verwachsung der *Membrana sternohyoidea lateralis* mit den dorsal gelagerten Theilen (Fig. 143), hinten durch das *Septum episternale*. Vorn und ventral grenzt der Raum an das *Spatium geniohyoideum*, hinten an das *Spatium sternohyoideum*.

5. *Spatium axillare.* 5. Spatium axillare.

Das *Spatium axillare* nimmt die Gegend der Achselhöhle ein, erstreckt sich aber über deren Bereich hinaus, namentlich medialwärts auf die Dorsalfläche der *Pars abdominalis* des *M. pectoralis*. Nach aussen wird das Spatium abgeschlossen durch das *Septum axillare profundum*; cranialwärts und gegen den Arm hin wird es von dem *Sinus subscapularis* getrennt durch das *Septum coracobrachiale*. Das Spatium dehnt sich über einen Theil des lateralen Umfanges des *M. obliquus abdominis externus* aus und schiebt sich auf diesem medialwärts vor bis zur Befestigung des *Septum suprapectorale* an der Aponeurose des *M. transversus*. Es breitet sich dabei über die *Pars scapularis* des *M. obliquus externus*, sowie über den *M. transversus abdominis* aus. Die Dorsalfläche der *Pars abdominalis* des *M. pectoralis* bespült es nur theilweise; von dem vordersten Theile derselben wird es durch das *Septum suprapectorale* und den ventral davon gelegenen *Recessus pectoralis* des *Saccus brachialis anterior* getrennt. An der Dorsalfläche der *Pars abdominalis* des *M. pectoralis* zieht die *V. cutanea magna* entlang, um dann in das *Septum suprapectorale* einzutreten.

Communicationen. 1. Mit dem *Saccus lateralis trunci*, durch Oeffnungen im *Septum axillare profundum*. 2. Mit dem *Recessus pectoralis* des *Saccus brachialis anterior*, durch mehrere Oeffnungen im *Septum suprapectorale*.

B. *Sinus subvertebralis, Sinus pelvicus, Sinus pubicus, Sinus pulmonalis, Sinus perioesophageus, Spatium inguinale, Spatia praepubica.*

a) Die Septa.

Bei Weitem die meisten von den Membranen, die als trennende Scheidewände zwischen den hier zu behandelnden Lymphräumen ausgespannt sind, sind Abschnitte des Pleuroperitoneum, und werden daher in ihrem speciellen Verhalten erst bei der Anatomie der Pleuroperitonealhöhle geschildert werden. Besondere Darstellung erfordern hier nur einige Septa auf der Grenze des Bauches und der hinteren Extremität.

1. *Septum pubicum mediale.* 1. Septum pubicum mediale.

Der mediale Rand des hintersten Abschnittes des *M. rectus abdominis*, von der *Membrana abdomino-pelvica* an bis zur Beckeninsertion des Rectus, wird

durch eine dünne Membran an dem ventralen Rand der *Symphysis pelvis* befestigt; man kann sie als *Septum pubicum mediale* bezeichnen. Zwischen den Septis beider Seiten bleibt ein schmaler medianer Spalt: *Spatium praepubicum medium*.

2. Septum pubicum laterale.

2. *Septum pubicum laterale.*

Genau entsprechend der Linie, in der das *Septum abdominale* über die ventrale Oberfläche des *Septum inguinale profundum* hinwegtritt, geht auch von der Dorsalfläche dieses Septums eine bindegewebige Scheidewand, *Septum pubicum laterale*, aus, mit ihren anderen Rändern an der *Membrana abdomino-pelvica* und der Fascie der Oberschenkelmuskeln, seitwärts von der Beckensymphyse, befestigt. In ihr tritt die *V. cutanea femoris anterior medialis*, die aus dem *Septum inguinale superficiale* kommt, zur *Membrana abdomino-pelvica*, um durch diese hindurch in den *Sinus pubicus* zu dringen. Das Septum trennt das *Spatium praepubicum medium* von dem *Spatium praepubicum laterale.*

b) Die Lymphräume.

1. Sinus subvertebralis.

1. *Sinus subvertebralis* (*La grande Cisterna linfatica.* Panizza; *Réservoir prévertebral*, Ch. Robin; *Grand sinus abdominal interne*, Jourdain).

Der grosse *Sinus subvertebralis* liegt ventral von der Wirbelsäule und erstreckt sich ziemlich über die ganze Rumpflänge: vom ersten oder zweiten Wirbel bis zum Ende der Leibeshöhle. Man kann zwei Abschnitte an ihm unterscheiden: *Pars cervicalis* und *Pars truncalis.* Die *Pars truncalis* liegt im Bereiche der Pleuroperitonealhöhle in enger Beziehung zum Peritoneum, während die *Pars cervicalis* ohne diese Beziehungen ist.

Die *Pars cervicalis* und damit der ganze Sinus wird vorn begrenzt durch das *Septum basilare*, das ihn vom *Sinus basilaris* trennt; daran schliesst sich als laterale Begrenzung (gegen den *Sinus subscapularis*) jederseits das *Septum dorso-oesophageum* an.

Die *Pars truncalis* des Sinus liegt dorsal von der Pleuroperitonealhöhle; und die Ausbildung des Sinus ist die Veranlassung, dass das Peritoneum an der Dorsalwand der Leibeshöhle zu beiden Seiten der in der Mittellinie gelegenen *Radix mesenterii* in grösserer Ausdehnung abgehoben ist. Ich bezeichne die auf diese Weise selbständig gewordene Membran, die auf der Bauchhöhlenseite mit dem Peritonealepithel, auf der Rückseite mit dem Endothel des *Sinus subvertebralis* bedeckt ist, als *Membrana subvertebralis.* Die manchmal gebrauchte Bezeichnung *Membrana retroperitonealis* scheint mir irreführend und darum unzweckmässig. Die *Membrana subvertebralis* ist von beträchtlicher Breite. Vorn beginnt sie an dem scharfen Rande der *Pars vertebralis* des *M. transversus*, und hier geht ihr peritoneales Epithel auf die abdominale Fläche der genannten Muskelportion in den *Recessus anterior* der Pleuroperitonealhöhle, ihr dorsales (lymphatisches) Endothel auf die Dorsalfläche der *Pars vertebralis* des *M. transversus*, d. h. in die *Pars cervicalis* des *Sinus subvertebralis* über. Der laterale Rand der *Membrana subvertebralis* zieht von der Spitze des *Processus transversus vertebrae IV* (an der die *Pars vertebralis* des *M. transversus* entspringt) über die Innenfläche des *M. transversus abdominis* caudalwärts, anfangs neben dem *M. iliolumbalis*, weiterhin aber in grösserer Entfernung von seinem lateralen Rande. In der Gegend der vorderen Enden der *Ossa ilium* ist der Abstand der Grenzlinien der beiderseitigen Membranen von einander am bedeutendsten. Von hier aus caudalwärts nähern sie sich wieder mehr der Mittellinie; eine jede überschreitet den caudalen Rand des *M. transversus*, tritt

damit auf die *Membrana abdomino-pelvica* und von dieser auf den *M. compressor cloacae*.

Hier endet die *Membrana subvertebralis* (s. Peritoneum). Das ganze Gebiet der dorsalen Leibeshöhlenwand, das zwischen den angegebenen Grenzlinien liegt, bildet die Dorsalwand des *Sinus subvertebralis* und wird von der Auskleidungsmembran des Sinus, die von zahlreichen Pigmentzellen durchsetzt ist, bedeckt.

Fig. 144.

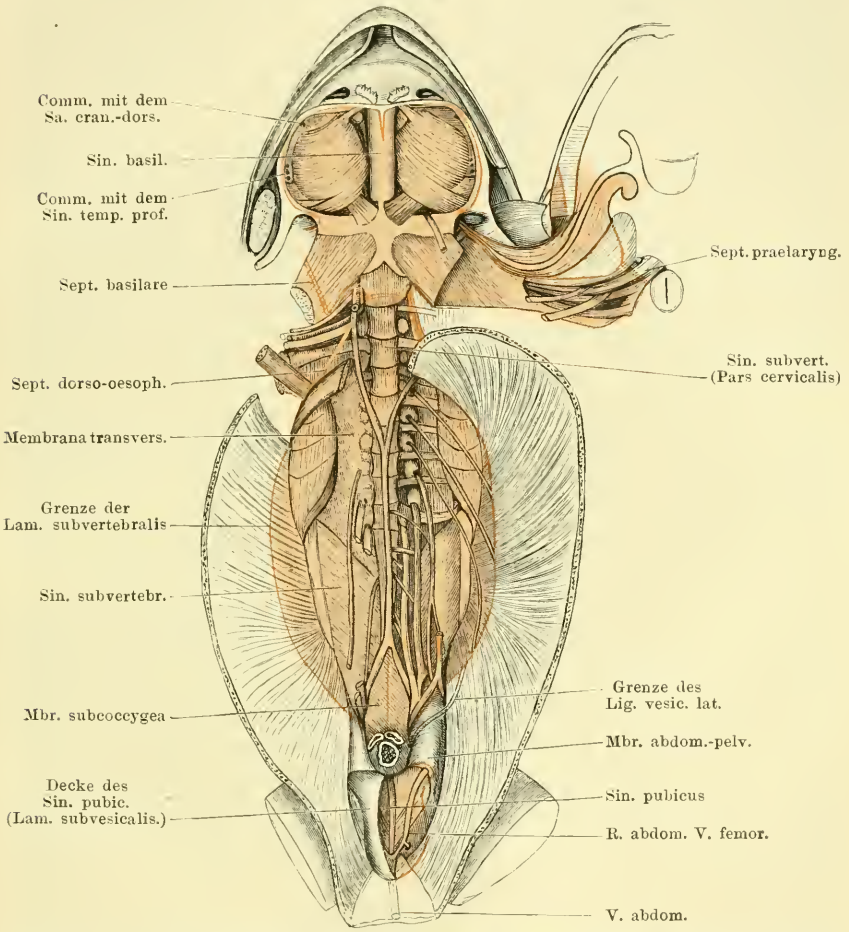

Sinus basilaris, Sinus subvertebralis und Sinus pubicus. Linkerseits ist die Membrana transversaria entfernt, und die Nerven aus ihrer natürlichen Lage gebracht; rechterseits ist die genannte Membran erhalten; die vorderen Nerven sind entfernt.

Sie liegt den Theilen, die sie bedeckt, nicht überall fest an, sondern wird stellenweise durch einen besonderen Lymphspalt von ihnen getrennt und kann daher leicht abgehoben werden. Dies gilt für das Gebiet seitwärts von den Wirbelkörpern, in dem die Kalksäckchen, die Querfortsätze und *Mm. intertransversarii* liegen. Die dorsale Auskleidungsmembran des *Sinus subvertebralis* überzieht diese Theile nur lose, aber durch fädige Verbindungen an ihnen befestigt; sie

bildet somit eine abhebbare besondere *Membrana transversaria*. Fest verwachsen ist sie medial erst an den Wirbelkörpern, lateral am *M. iliolumbalis* und *M. coccygeo-iliacus*. Auf diese Weise wird also von dem *Sinus subvertebralis* noch ein besonderer Nebenraum, *Sinus transversarius*, jederseits von der Reihe der Wirbelkörper, abgetrennt; derselbe communicirt mit dem Hauptraume durch Lücken in der *Membrana transversaria*, namentlich in der Nachbarschaft der Nervendurchtrittsstellen (die Spinalnerven laufen weiterhin frei durch den *Sinus subvertebralis* hindurch). Auch der *Sinus transversarius* wird von einer stark pigmentirten Membran ausgekleidet. (In Fig. 144 ist auf der rechten Seite die *Membrana transversaria* insofern schematisirt, als es am Object wegen ihrer Durchsichtigkeit durchaus nicht so ohne Weiteres möglich ist, sie als Ganzes zu überblicken.)

Auch im caudalen Abschnitte des Rumpfes wird von dem Hauptraume des *Sinus subvertebralis* ein besonderer Nebenraum abgeschieden. Dies geschieht durch eine Membran, die ich als *Membrana subcoccygea* bezeichne, und deren cranialer Abschnitt zwischen beiden *Aa. iliacae communes* ausgespannt ist. An der Theilungsstelle der Aorta beginnend, setzt sie sich analwärts fort bis in die Tiefe des kleinen Beckens und befestigt sich hier am Dorsalumfang der Cloake. Ihr lateraler Rand geht von der *A. iliaca communis* auf die *Membrana abdomino-pelvica* und schliesslich auf den *M. compressor cloacae* über. Er folgt dabei dem lateralen Rande des *M. coccygeo-iliacus*, und längs desselben geht die *Membrana subcoccygea* in das ventrale Blatt der *Fascia dorsalis* über (s. S. 444).

Die *Membrana subcoccygea* scheidet, von der Theilungsstelle der Aorta an, einen dorsal von ihr gelegenen Theil des *Sinus subvertebralis*, der die Fortsetzung des Hauptraumes darstellt, von einer ventralen Abtheilung. Durch die unregelmässigen Septula, in denen die *Rami communicantes* von dem *Plexus lumbosacralis* zu dem neben der Aorta gelegenen Grenzstrange des Sympathicus verlaufen, wird diese Scheidung, wenn auch unvollkommen, noch eine Strecke weit cranialwärts fortgeführt.

Der dorsal von der Aorta und der *Membrana subcoccygea* gelegene Endabschnitt des Hauptraumes erfährt aber noch eine weitere Zerlegung in drei neben einander liegende Theile, dadurch, dass die *Nn. IX* und *X* nicht frei durch ihn hindurch verlaufen, sondern an seiner Rückwand befestigt sind (der *N. VIII* läuft gewöhnlich frei durch den Raum hindurch). Da sie zudem mit der *A. iliaca*, von der die *Membrana subcoccygea* ausgeht, eng verbunden sind, so wird die Trennung der vier caudalen Abschnitte des *Sinus subvertebralis* (zwei lateral-dorsale, ein medial-dorsaler, ein medial-ventraler) weiter geführt. Vervollständigt wird diese Trennung schliesslich noch durch ein allerdings lückenhaftes Septulum, das die *V. iliaca communis* einschliesst, und dieselbe von ihrer Durchtrittsstelle durch die *Membrana abdomino-pelvica* aus zur Rückwand des Uterus beim Weibchen und zum caudalen Ende der Niere beim Männchen leitet. Das Septulum zieht mit seinem hinteren Befestigungsrande über den *Plexus lumbosacralis* hinweg (Fig. 144 links, die braune Linie), haftet medial: an der *A. iliaca communis*, lateral: an der *Membrana subvertebralis*.

Auf diese Weise wird der ventral von der *Membrana subcoccygea* gelegene viscerale Abschnitt des *Sinus subvertebralis* fast vollständig von dem dorsalen parietalen Abschnitt getrennt; er communicirt mit ihm nur durch die Lücken in dem geschilderten lateralen Septulum. Der ventrale Theil geht beim Männchen unmittelbar in den *Sinus mesorecti*, beim Weibchen in den *Sinus retrouterinus* über; bei beiden Geschlechtern findet noch eine Theilung in zwei

laterale Hälften statt durch ein *Septulum mediannm incompletum*, das von der *Membrana subcoccygea* ausgeht: zum Rectum beim Männchen, zu der Verwachsungslinie beider Uteri beim Weibchen. Der viscerale Theil des *Sinus subvertebralis* geht in den *Sinus pelvicus* über.

Die drei parietalen Abtheilungen des *Sinus subvertebralis* am caudalen Körperende setzen sich verschieden weit fort. Die beiden lateralen Abschnitte kommen zum Abschluss an der Stelle, wo der *Plexus lumbosacralis* und die grossen Gefässe die *Membrana abdomino-pelvica* durchbohren (s. S. 472). Hier findet sich jederseits auch die Oeffnung, durch die der *Sinus subvertebralis* mit dem *Saccus iliacus* communicirt. Sie liegt in dem Winkel, den die *A. recto-vesicalis* mit der *A. iliaca communis* bildet, dorsal-lateral von der Vereinigung des *N. VIII* und *IX* zum *N. cruralis*. Diese Lage des Ostium ist bemerkenswerth, da sie auf einen Einfluss der rhythmischen Arteriencontractionen auf die Bewegung der Lymphe hinweist — eine Vermuthung, die auch durch die Lage mancher anderer Ostia unterstützt wird.

Der mediale Abschnitt des Hauptraumes reicht weiter caudalwärts, nämlich bis zur Spitze des *Os coccygis*; auch er ist durch eine wichtige Communication von Bedeutung. Ich finde nämlich (dies ist auf S. 447 noch nicht erwähnt) jederseits genau in dem Winkel, den der Rand des *M. coccygeo-iliacus* mit dem cranialen Rande des *M. compressor cloacae* und der Befestigungslinie der *Membrana subcoccygea* bildet, eine feine Oeffnung, die in das hintere Lymphherz führt. Es besteht somit jederseits auch eine directe Communication des *Sinus subvertebralis* mit dem hinteren Lymphherzen.

Die Beziehungen des *Sinus subvertebralis* zu den Eingeweiden sind sehr mannigfaltige. Da sie bedingt werden durch das Verhalten des Peritoneums zu den Organen, so gehört ihre genauere Darstellung in das Gebiet der Anatomie der Pleuroperitonealhöhle, und ich beschränke mich hier darauf, das Ausbreitungsgebiet des Sinus anzuführen.

In der *Pars cervicalis* ist das Verhalten am einfachsten. Hier besitzt der *Sinus subvertebralis* eine continuirliche ventrale Wand, die durch den Dorsalumfang des Anfangsabschnittes des Oesophagus und den Dorsalumfang der *Pars vertebralis* des *M. transversus* gebildet wird. Mit dem scharfen Rande dieser Muskelportion hört die *Pars cervicalis* auf.

In der *Pars truncalis* verhält sich zunächst der vorderste Abschnitt in eigenartiger Weise. Er besitzt nämlich ebenfalls, wie die *Pars cervicalis*, einen ununterbrochenen ventralen Abschluss durch eine Membran, die continuirlich von einer Seite zur anderen zieht, seitlich an den *Mm. transversi*, vorn an den scharfen Rändern der *Partes vertebrales* derselben und am Dorsalumfange des Oesophagus befestigt. Diese Membran wird in ihren beiden lateralen Abschnitten durch die vordersten Theile der *Membranae subvertebrales* gebildet, und in der Mittellinie durch einen schmalen, vom Peritoneum nicht überzogenen Streifen der Rückwand des *Sinus perioesophagus*. Dieser vereinigt somit die beiden *Membranae subvertebrales*, bevor dieselben ventralwärts umbiegen, um den Oesophagus zu umgeben. Auf diese Weise kommen in der Mittellinie der *Sinus subvertebralis* und der *Sinus perioesophageus* in unmittelbare Berührung.

Dieses Verhalten ändert sich von der Vereinigungsstelle beider Aorten an. Hier erreicht der *Sinus perioesophageus* sein Ende, und damit hört auch die Vereinigung der beiden *Membranae subvertebrales* durch die dorsale Wand dieses Sinus auf. Die beiden Membranen gehen, von hier aus caudalwärts, in der Mittellinie (nachdem sie seitlich den Bauchfellüberzug der Nieren und Geschlechts-

drüsen, beim Weibchen auch den der Oviducte geliefert haben) in die *Laminae mesenteriales* über, eine Doppellamelle bildend, in die hinein mit den Darmgefässen sich auch Fortsetzungen des *Sinus subvertebralis* erstrecken. Dieselben sind anfangs weit, d. h. die beiden *Laminae mesenteriales* bleiben in grösserer Ausdehnung von einander getrennt und werden nur durch zahlreiche, aber dünne Bindegewebsstränge unter einander verbunden, zwischen denen somit ein Maschenwerk von unregelmässigen Räumen bestehen bleibt. Durch diese laufen die Blutgefässe hindurch. Weiterhin aber legen sich beide Platten des Mesenteriums enger an einander und es bleiben somit zwischen ihnen auch nur enge, canalförmige Lymphräume ausgespart. Nach C. Langer treten an das Jejunum und Ilium etwa 15 solcher Röhren in radiärer Richtung und werden daselbst wieder durch ein Bogengefäss, den *Sinus longitudinalis*, zusammengefasst, der längs des Gekröseansatzes fortläuft.

Dies gilt für den ganzen Mitteldarm mit Ausnahme des Duodenum, an dem auch die Peritonealverhältnisse eigenartige sind. Hier bespült eine Fortsetzung des *Sinus subvertebralis* in ziemlich breiter Ausdehnung die dem Pankreas zugekehrte Seite des Darmstückes, schiebt sich auch zwischen das Duodenum und den an demselben magenwärts hinziehenden linken Pankreaszipfel entlang, breitet sich aber vor Allem an der rechten Seite des Pankreas, und zwar des ventralen wie dorsalen Abschnittes aus (auf der linken Oberfläche des Organes haftet das Peritoneum fest), und setzt sich hier schliesslich am linken Umfange der *V. cava posterior* (der rechte ist hier fest mit dem Peritoneum verbunden) bis an den *Lobus descendens hepatis* fort. (Der vordere Zipfel des Pankreas blickt allseitig in die Peritonealhöhle, nur seine Spitze wird vom *Sinus sternalis* berührt.) Bei etwas stärkerem Druck gelingt es auch leicht, eine schmale Fortsetzung des *Sinus subvertebralis* aufzublasen, die quer über die Ventralfläche des Pankreas herüberzieht und sich mit der *A. gastrica ventralis* und der *V. gastrica posterior* bis an den Magen erstreckt, wo sie spitz endet. Im Uebrigen tritt aber der Magen zu dem *Sinus subvertebralis* in keine directen Beziehungen.

Das weitere Verhalten der Lymphbahnen am Magen-Darm-Tractus wird bei der Anatomie dieser Organe dargestellt werden. (In Bezug auf den Magen siehe auch *Sinus perioesophageus*.)

Der Dorsalumfang des Rectums wird beim Männchen von der directen Fortsetzung des *Sinus subvertebralis* zwischen den Platten des Mesorectums bespült; das Verhalten dieses *Sinus mesorecti* im Bereiche des caudalen Abschnittes der Leibeshöhle wurde bereits geschildert. Beim Weibchen besteht auch ein *Sinus mesorecti*; derselbe wird in seinem caudalen Abschnitte in Folge des Verhaltens der Uteri zu einem *Sinus recto-uterinus*; er dehnt sich als solcher caudalwärts zwischen den Uteris und dem Rectum aus, um schliesslich, lateralwärts gelangend, jederseits in den *Sinus pelvicus* einzumünden.

Die Milz, die der linken *Lamina mesenterialis* ansitzt, blickt mit ihrer Basis in den *Sinus subvertebralis*.

Von der Niere blickt die ganze Dorsalfläche und ausserdem noch von der Ventralfläche ein schmaler medialer Streifen (bis zur Austrittsstelle der *Vv. renales revehentes*), sowie das caudale Drittel in den *Sinus subvertebralis*. Die caudale Spitze der Niere wird somit ziemlich allseitig von dem Lymphraume umspült, nur ihr lateraler Rand hängt hier beim Weibchen am Uterus fest. Die *V. dorso-lumbalis* läuft frei durch den Sinus zur Niere. Auch in das Mesorchium und in das Mesovarium dehnt sich der *Sinus subvertebralis* aus, und die Basis der Fettkörper blickt in ihn. Die Platten des Mesotubarium

liegen cranial eng an einander, caudal weichen sie aus einander und enthalten eine etwas ausgedehntere Fortsetzung des *Sinus subvertebralis*.

Von dem Uterus blickt der grösste Theil der Dorsalfläche in den *Sinus subvertebralis*, nur ein beschränkter Bezirk am cranialen Ende wird eng vom Peritoneum bedeckt. Das caudale Uterusende wird dorsal bespült von dem ventralen abgesonderten Abschnitte des *Sinus subvertebralis*, der bereits geschildert wurde (*Sinus retrouterinus*). Er wird dorsal durch die *Membrana subcoccygea* begrenzt. Auch von der ventralen Fläche des Uterus wird ein medialer Streifen von einer directen Fortsetzung des *Sinus subvertebralis*, dem oben erwähnten *Sinus recto-uterinus*, bespült. Ein kleiner lateraler Bezirk der Ventralfläche des Uterus blickt noch in den *Sinus vesicalis lateralis*, der auch mit dem *Sinus subvertebralis* zusammenhängt (s. *Sinus pelvicus*). — Die Dorsalwand des Uterus wird durch sehr zahlreiche Fäden mit der Niere und der *Membrana subcoccygea* verbunden.

Communicationen. Der *Sinus subvertebralis* nimmt die Lymphgefässe von dem bei weitem grössten Theile des Magen-Darm-Tractus, von der Leber (nach Jourdain; doch dürften wohl die meisten Lymphbahnen von der Leber in den *Sinus sternalis* einmünden), der Milz, den Nieren, den Genitalorganen auf; er steht ferner in weiter Verbindung mit dem *Sinus pelvicus* und dessen Fortsetzungen an der Blase. Dagegen ist ein directer Zusammenhang mit dem *Sinus perioesophageus* nicht vorhanden; ein indirecter wird hergestellt durch die Lymphgefässe des Magens. Auch mit den beiden anderen subserösen Lymphräumen der vorderen Körperhälfte, dem *Sinus sternalis* und dem *Sinus pulmonalis*, besteht keine directe Verbindung.

Bisher nachgewiesen sind folgende Verbindungen des *Sinus subvertebralis*: 1. Mit dem *Sinus pelvicus*, und zwar direct, seitlich von der Cloake, und indirect, durch den *Sinus vesicalis lateralis*, in den sich der *Sinus subvertebralis* fortsetzt. Da beide Sinus mit dem *Sinus pubicus*, dieser aber wieder mit dem *Saccus abdominalis* communicirt, so ist es möglich, von letzterem aus den *Sinus subvertebralis* aufzublasen. 2. Mit dem *Saccus iliacus*, durch die oben geschilderte Oeffnung. 3. Mit dem *Sinus subscapularis*. Es gelingt, den *Sinus subscapularis* vom *Sinus subvertebralis* aus aufzublasen. Die Communication findet durch das *Septum dorso-oesophageum* hindurch statt, doch scheinen in der Lage der Oeffnungen Schwankungen vorzukommen. Am constantesten fand ich eine Oeffnung zwischen dem dritten und vierten Spinalnerven, aber auch hinter dem vierten Spinalnerven vermochte ich einige Male eine solche festzustellen (eine oder mehrere Oeffnungen hinter dem *Proc. transversus vert. IV*, an der Austrittsstelle des *N. spinalis V*, führen nur in den *Sinus transversarius*). 4. Mit dem hinteren Lymphherzen durch die oben geschilderte Oeffnung. Es kann somit der Inhalt des *Sinus subvertebralis* entweder dem vorderen Lymphherzen (durch den *Sinus subscapularis*), oder dem hinteren Lymphherzen (direct oder durch den *Saccus iliacus*) zugeführt werden. 5. Ausserdem bestehen nun aber noch Communicationen des *Sinus subvertebralis* mit der Pleuroperitonealhöhle. Dieselben sind zuerst 1866 durch Schweigger-Seidel und Dogiel beschrieben worden und werden hergestellt durch eine ganze Anzahl mikroskopisch kleiner Oeffnungen, die die *Membrana subvertebralis* durchsetzen. Schweigger-Seidel und Dogiel sehen in ihnen die präformirten Wege, auf denen feine körperliche Bestandtheile (Carmin) aus der Bauchhöhle des Frosches in das Lymphsystem gelangen können, und in dem Vorhandensein derselben den Beweis für die Zugehörigkeit der Pleuroperitonealhöhle zum Lymphsystem. Neuer-

dings hat sich Jourdain wieder gegen diese Deutung der „stomatoïdes" erklärt und angegeben, dass es sich um Zellenanhäufungen handele, deren Grund nicht durchbrochen, sondern geschlossen sei. Nach Ranvier's Auffassung sind zwar Oeffnungen vorhanden, aber durch bewegliche Lippen ventilartig verschlossen, so dass diese erst auseinandergedrängt werden müssen, wenn Inhalt der Peritonealhöhle in den *Sinus subvertebralis* eintreten soll.

2. Sinus pelvicus.

2. *Sinus pelvicus.*

Als *Sinus pelvicus* möchte ich den Sinus bezeichnen, der, in der Tiefe der Beckenhöhle gelagert, die Organe derselben lateral bespült und sich auch mehr oder minder weit an den Endabschnitten der Organe selbst cranialwärts ausdehnt. Er ist die unmittelbare paarige Fortsetzung des *Sinus subvertebralis* und steht ventral mit dem *Sinus pubicus* in Verbindung, so dass durch ihn die beiden genannten Sinus vereinigt werden. Der *Sinus pelvicus* ersetzt somit das subseröse Beckenbindegewebe. Sein Hauptabschnitt liegt in der Tiefe der Beckenhöhle, lateral von der Cloake und dem Rectum, dem caudalen Ende der Blase und, beim Weibchen, des Uterus. Lateralwärts bildet der *M. compressor cloacae* die Begrenzung. Die Verbindung mit dem *Sinus subvertebralis* erfolgt dorsal, beim Männchen seitlich vom Rectum, beim Weibchen seitlich vom Uterus. Es ist die ventral von der *Membrana subcoccygea* gelegene Partie des *Sinus subvertebralis*, in die der *Sinus pelvicus* übergeht. Die Verbindung mit dem *Sinus pubicus* wird hergestellt durch die mediane, röhrenförmige Verlängerung des letzteren, die in den *Sinus pelvicus* einmündet, und ferner durch den gleich zu erwähnenden *Sinus vesicalis ventralis*.

Der *Sinus pelvicus* dehnt sich am lateralen Umfange des Rectum nicht sehr weit cranialwärts aus. Ausgedehntere Fortsetzungen erstrecken sich aber an die Blase und beim Weibchen an den Uterus, und schieben sich auch zwischen diese Organe und das Rectum ein, den ventralen und dorsalen Umfang desselben bespülend.

An der Blase finden sich: ein *Sinus vesicalis ventralis*, jederseits ein *Sinus vesicalis lateralis*, ein unpaarer *Sinus recto-vesicalis*. Letzterer steht mit den beiden seitlichen Sinus an der Dorsalwand der Blase in weiter Verbindung, so dass die ganze Dorsalwand von einem grossen Lymphraume bedeckt ist.

Der unpaare *Sinus vesicalis ventralis* zieht sich an der Ventralfläche der Blase vom Scheitel derselben caudalwärts, in der Befestigungslinie des *Lig. vesicale medium* an der Blase. Er ist nicht sehr breit und verschmälert sich caudalwärts noch bedeutend. Am Scheitel der Blase steht er in weiter Communication mit dem *Sinus pubicus* durch den röhrenförmigen Raum im freien Rande des *Lig. vesicale medium*, am Blasengrunde mündet er mit der röhrenförmigen Verlängerung des *Sinus pubicus*, die an der Beckensymphyse entlang zieht, zusammen und in den *Sinus pelvicus* ein.

Die beiden *Sinus vesicales laterales* sind sehr viel ausgedehnter, sie liegen jederseits am lateralen Rande und an der Dorsalfläche der Blase, zwischen den Platten der *Ligg. vesicalia lateralia*. Ein jeder von ihnen fliesst am Blasengrunde mit dem *Sinus recto-vesicalis*, dem *Sinus vesicalis ventralis* und dem *Sinus pelvicus* zusammen; ausserdem besitzt aber ein jeder noch eine Communication mit dem Hauptraume des *Sinus subvertebralis*, und zwar an dem breiten vorderen Abschnitte der Wurzel des *Lig. vesicale laterale* auf der *Membrana subvertebralis*. Da beim Weibchen der vordere Theil des *Lig. vesicale laterale* auch von der Ventralfläche des Uterus ausgeht, so blickt auch von dieser ein kleiner Abschnitt

in den lateral-cranialen Theil des *Sinus vesicalis lateralis* hinein. Die speciellen Verhältnisse des *Lig. vesicale laterale* werden bei der Anatomie des Peritoneums geschildert werden.

Der mediane *Sinus recto-vesicalis* ist schmal und liegt zwischen der Ventralwand des Rectum und der Dorsalwand der Blase. Caudal findet er seinen medianen Abschluss an der Verwachsungsstelle von Blase und Rectum, mündet aber hier lateralwärts in den *Sinus pelvicus* ein. Der craniale Abschluss wird durch den Uebergang des Peritoneum von der Blase auf das Rectum hergestellt; seine laterale Ausdehnung wird am Rectum durch die Verwachsung des Peritoneums mit dem lateralen Umfange desselben bestimmt; an der Blase findet eine völlige Trennung des *Sinus recto-vesicalis* von den beiden seitlichen Blasensinus überhaupt an keiner Stelle statt, und nur durch zwei Reihen von einzelnen dünnen Bälkchen wird eine Begrenzung der drei Räume auf der Dorsalfläche der Blase angedeutet. Die Räume gehen aber weit und continuirlich in einander über.

Die Verhältnisse am dorsalen Umfange der Cloake und des Rectums, die beim Männchen einfacher sind als beim Weibchen, wurden bereits geschildert (S. 524). Der *Sinus mesorecti* des Männchens, wie der *Sinus rectouterinus* und der *Sinus retrouterinus* des Weibchens gehen in den *Sinus pelvicus* über.

3. *Sinus pubicus* (Fig. 145). 3. Sinus pubicus.

Der *Sinus pubicus* ist ein unpaarer Lymphraum, der an der Dorsalfläche der ventralen Bauchwand unmittelbar cranial von der Beckensymphyse gelegen ist. Gegen die Peritonealhöhle wird er durch die *Membrana subrescialis* abgeschlossen; seine caudale Begrenzung bilden der cranialwärts blickende Theil

Fig. 145.

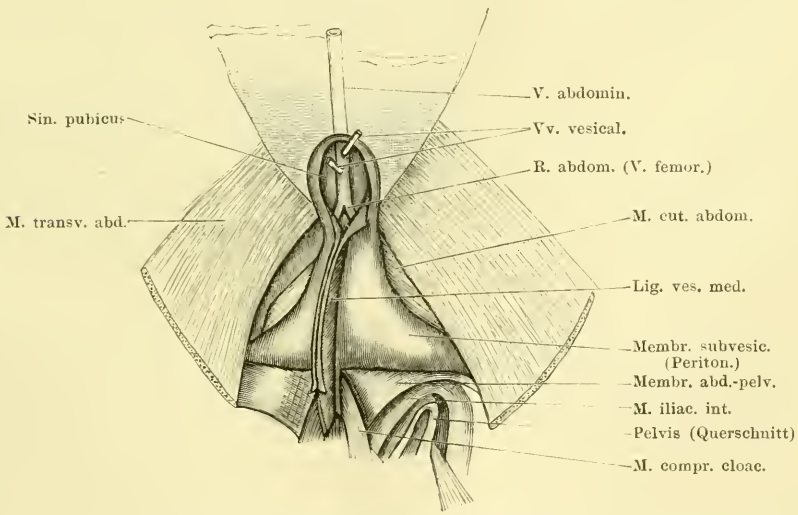

Sinus pubicus, aufgeblasen, an der Bauchwand eröffnet. Die Blase ist vom Lig. vesicale medium abgeschnitten. Ansicht von der Dorsalseite.

der Beckensymphyse nebst den Ursprüngen der *Mm. adductor longus*, *sartorius* und *cutaneus abdominis* jeder Seite; ventralwärts wird er jederseits abgeschlossen durch einen kleinen Bezirk der Dorsalfläche des hintersten Rectussegmentes (resp. der bedeckenden Transversusaponeurose), ein sehr kleines Stück des *M.*

transversus und Abschnitte der *Membrana abdomino-pelvica*. Einer dieser Abschnitte liegt ventral: es ist die ventral-mediale Partie der Membran, zwischen den caudalen Rändern der *Mm. transversi* und ihrer Aponeurosen einerseits und den Rändern der *Mm. cutanei abdominis* andererseits; ein zweites, kleineres und dreieckiges Stück der *Membrana abdomino-pelvica*, das noch in den *Sinus pubicus* blickt, liegt weiter dorsal, am Beckeneingange und wird dorsalwärts begrenzt durch die Befestigungslinie der *Membrana subresecialis*. Zwischen dem scharfen Rande des *M. transversus* und dem *M. cutaneus adominis* buchtet sich die Wand des *Sinus pubicus* etwas nach aussen vor; der scharfe mediale Rand des *M. cutaneus abdominis* ist unterminirt. — Der *Sinus pubicus* besitzt zwei Fortsetzungen: einmal in den freien Rand des *Lig. vesicale medium* und mit diesem an die Ventralfläche der Blase (*Sinus vesicalis ventralis*), und ferner in den Raum des kleinen Beckens hinein. Hier setzt sich in der Mittellinie, am ventralen Zusammenstoss der *Mm. compressores cloacae*, ein manchmal unvollkommen in zwei Hälften getheilter Sinus canalwärts fort, und mündet am Blasengrunde in den *Sinus pelvicus* ein. Die schmale Wand, die ihn gegen die Peritonealhöhle abschliesst, ist die Fortsetzung der *Membrana subvesicalis*.

In den *Sinus pubicus* tritt von jeder Seite, und zwar von der dorsal-lateralen Ecke aus, durch die *Membrana abdomino-pelvica* der *R. abdominalis* der *V. femoralis* ein, läuft ventralwärts, über den Ursprung des *M. cutaneus abdominis* hinweg, und vereinigt sich dann mit dem der anderen Seite zur *V. abdominalis*. Auch der Anfangstheil der letzteren liegt noch im *Sinus pubicus*, und nimmt die durch den Sinus des *Lig. vesicale medium* verlaufenden Blasenvenen auf. Mit den letzteren verlaufen die *Aa. vesicales ventrales*. Schliesslich tritt noch jederseits von der Mittellinie durch eine Lücke der *Membrana abdomino-pelvica* die *V. cutanea femoris anterior medialis* in den Sinus und zum *R. abdominalis* der *V. femoralis*. — Der *Sinus pubicus* grenzt an die Peritonealhöhle (dorsal und cranial), den *Saccus iliacus* (dorsal und caudal), das *Spatium praepubicum mediale* (ventral).

Communicationen. 1. Mit dem *Spatium praepubicum mediale* und durch dieses mit dem *Saccus abdominalis*. Die Communicationsöffnung liegt in der *Membrana abdomino-pelvica* und wird durch die *V. abdominalis* verdeckt. 2. Mit dem *Saccus iliaeus*, durch Oeffnungen in der Nachbarschaft der Eintrittsstelle des *R. abdominalis* der *V. femoralis*. 3. Mit dem *Sinus vesicalis ventralis* durch den Raum im freien Rande des *Lig. vesicale medium*. 4. Mit dem *Sinus pelvicus* durch die röhrenförmige Verlängerung dorsal von der Beckensymphyse.

4. Sinus pulmonalis.

4. *Sinus pulmonalis* (*Grande plesso linfatico polmonale* Panizza).

Der *Sinus pulmonalis* ist ein unpaarer Raum, der aus zwei Seitentheilen und einem verbindenden Mittelstücke besteht. Der laterale Abschnitt jeder Seite umgiebt ringförmig die Lungenwurzel, er liegt retroperitoneal. Durch die Aponeurose des *M. transversus* wird er vom *Sinus sternalis* getrennt, medial bespült er einen Theil der lateralen Herzbeutelwand, dorsal: den Oesophagus und den Theil des Ringknorpels, der der Ventralfläche desselben anliegt. Das unpaare Mittelstück dehnt sich quer vor dem eben genannten Ringknorpelabschnitt und dem Oesophagus aus, und bespült (ventral) die Dorsalwand des *Sinus venosus*. Das genauere Verhalten des Bauchfelles in der Nachbarschaft des *Sinus pulmonalis* wird bei der Anatomie der Pleuroperitonealhöhle geschildert werden. Der *Sinus pulmonalis* wird von zahlreichen Fäden und Bälkchen durchsetzt, die die Lungenwurzeln mit seinen Wandungen verbinden; ausserdem ziehen durch ihn

hindurch die *Vasa pulmonalia*. Auch der *R. cardiacus* des *N. vagus* gelangt in ihm zum *Sinus venosus*. Caudalwärts grenzt der *Sinus pulmonalis* an den ventralen Theil des *Sinus perioesophageus*. Der *Sinus pulmonalis* bespült aber nur den ventralen Umfang des Oesophagus dicht hinter dem Kehlkopfe, und greift nur wenig auf den lateralen Umfang über, während der *Sinus perioesophagus* allseitig den Oesophagus umgiebt.

Der *Sinus pulmonalis* nimmt in erster Linie die Lymphgefässe der Lungen auf; seine centralen Verbindungen sind bisher nicht bekannt.

5. *Sinus perioesophageus* (*Réservoir périoesophagien* Robin). 5. Sinus perioesophageus.

Der *Sinus perioesophageus* umgiebt ringförmig den Oesophagus und den Anfangstheil des Magens. Seine Ausdehnung an diesem letzteren ist bestimmt durch die *A. gastrica dorsalis* und die *V. gastrica media*, an die sich die Wand des Sackes anlegt, und deren periphere Aeste durch den Sinus hindurch verlaufen. Am Oesophagus reicht der Sinus cranialwärts bis nahe an die Lungenwurzeln, doch wird er von diesen durch den *Sinus pulmonalis* getrennt, mit dem er sich am ventralen Umfange des Oesophagus berührt. Die Wand des Sinus blickt fast allseitig frei in die Pleuroperitonealhöhle, und der Sinus kann daher sehr leicht von dieser her vermittelst eines kleinen Einstiches aufgeblasen werden. Er besitzt im aufgeblasenen Zustande etwa die Grösse einer Haselnuss (bei grossen Thieren noch grösser), ist ovoid gestaltet und wird in der Richtung seiner längsten Axe vom Oesophagus durchsetzt, der mit den Wandungen des Sinus nur durch sehr spärliche Fäden zusammenhängt. Ein schmaler Streifen der dorsalen Sinuswand ist vom Peritonealepithel nicht überzogen, sondern blickt in den *Sinus subvertebralis*; der bei weitem grösste Theil der Oberfläche des Sinus sieht in den linken, nur ein kleiner Bezirk der Wandung in den rechten *Recessus anterior* der Pleuroperitonealhöhle. Der Sinus mit dem Oesophagus ragt nach links hin frei in die Pleuroperitonealhöhle, während sein rechter Umfang in der Mittellinie fixirt ist. Bei der Anatomie des Peritoneums wird das Genauere angeführt werden.

Der *Sinus perioesophagus* nimmt die Lymphgefässe des Oesophagus und Magens auf; über den Verbleib seines Inhaltes ist aber nichts bekannt. Eine directe grössere Communication mit irgend einem anderen Lymphsinus ist bisher nicht nachgewiesen. Rusconi hat den Gedanken geäussert, dass die Trennung des Oesophagus von seinem Serosaüberzuge durch einen weiten Zwischenraum auch insofern zweckmässig sei, als dadurch eine etwaige Zerreissung des Peritoneums beim Passiren der oft sehr grossen Nahrungsobjecte (z. B. Käfer) verhindert wird.

Der *S us perioesophageus* war schon Panizza (1833) bekannt und wurde von ihm, wie auch von Rusconi, abgebildet. Robin entdeckte ihn 1846 selbstständig aufs Neue. Da die ihn begrenzende Membran sehr dünn und durchsichtig ist, so eignet sie sich ausserordentlich zu histologischen Untersuchungen (S. Mayer, Ranvier).

6. *Spatium inguinale*. 6. Spatium inguinale.

Das *Spatium inguinale* liegt in der Inguinalgegend, d. h. zwischen dem caudalen Umfange der Bauchwandung und dem ventralen Umfange des proximalen Abschnittes des Oberschenkels. Gegen den Bauch hin wird es begrenzt durch die Aussenfläche des *M. transversus abdominis* und die *Membrana abdominopelvica*; auch von dem *M. obliquus externus* blickt ganz medial noch ein kleiner Abschnitt in das *Spatium inguinale* hinein. Der Aussenfläche des *M. trans-*

versus liegt hier der *N. iliohypogastricus* nebst den begleitenden Gefässen (*A.* und *V. abdominalis postrema*) an. Dorsal wird das *Spatium inguinale* durch das *Septum iliacum laterale* mit dem *M. cutaneus abdominis* vom *Saccus iliacus* getrennt, gegen die Oberfläche hin (*Saccus lateralis trunci*) wird es abgeschlossen durch das *Septum inguinale profundum*. Medialwärts reicht es bis zum *Septum pubicum laterale* und wird durch dieses von dem *Spatium praepubicum laterale* getrennt. Vom proximalen Abschnitte des Oberschenkels blicken der *M. sartorius*, sowie der *M. adductor longus*, von einer kräftigen Fascie bedeckt, in das *Spatium*

Fig. 146.

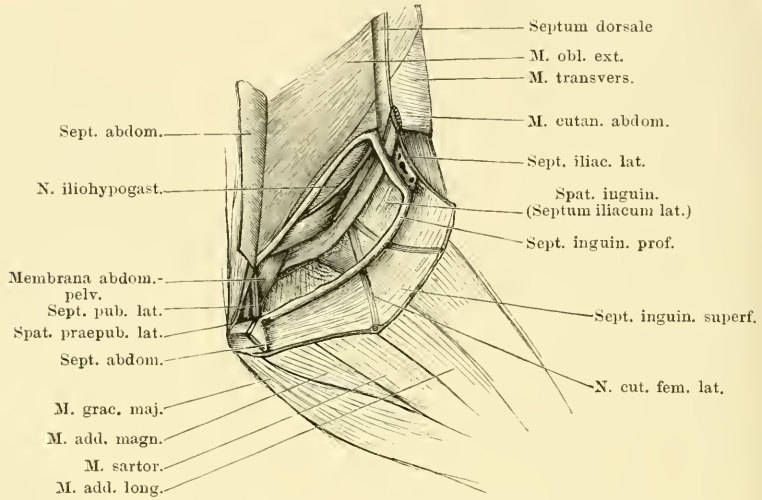

Spatium inguinale und Spatium praepubicum laterale der linken Seite. Das Septum inguinale profundum ist gespalten und die Wände des Spatium inguinale sind stark auseinandergezogen.

inguinale (zwischen der *Membrana abdomino-pelvica* und dem femoralen Rande des *Septum inguinale profundum*); ihnen liegt auch der *M. cutaneus abdominis* eine kurze Strecke weit auf, bevor er in das *Septum iliacum laterale* tritt.

Ob das *Spatium inguinale* wirklich im Sinne eines grösseren Lymphraumes aufzufassen ist, bleibe dahingestellt; genauere diesbezügliche Untersuchungen habe ich nicht vorgenommen. Eine dünne zusammenhängende Membran, die die geschilderten Wände bekleidet, ist darstellbar. In dem Raume selbst findet sich ein sehr lockeres, zartes, dünnfaseriges Gewebe, das besonders die abdominale Wand und das *Septum iliacum laterale* mit einander verbindet. Durch das *Spatium inguinale* wird der *M. cutaneus abdominis* von der Bauchwandung, zu der er seiner Herkunft nach gehört, abgetrennt und erlangt eine grosse Selbständigkeit dieser gegenüber.

7. Spatia praepubica.

7. *Spatia praepubica.*

Dorsal von den caudalen Hälften der hintersten Segmente beider *Mm. recti abdominis* liegt, cranial von der Beckensymphyse und den hier entspringenden Muskeln, ein Raum, der gegen die Bauchhöhle hin durch die *Membrana abdominopelvica*, und auf jeder Seite durch ein *Septum pubicum laterale* und den inneren Abschnitt des *Septum inguinale profundum* begrenzt wird. Durch die beiden *Septa pubica medialia* wird dieser Raum noch in drei Abtheilungen zerlegt,

zwei seitliche, *Spatia praepubica lateralia*, und ein mediales, *Spatium praepubicum medium*. Letzteres stellt einen schmalen Spalt dar, der die Einsenkung zwischen den caudalen Enden beider *Mm. recti* bis zur *Membrana abdomino-pelvica* hinleitet, und, da diese hier Lücken besitzt, den *Saccus abdominalis* mit dem *Sinus pubicus* in Verbindung setzt (s. *Saccus abdominalis* und *Sinus pubicus*). Das *Spatium praepubicum laterale* jeder Seite steht durch Lücken im *Septum inguinale profundum* mit dem *Saccus abdominalis* in Verbindung. Durch das *Septum pubicum laterale* wird es vom *Spatium inguinale*, durch die *Membrana abdomino-pelvica* vom *Sinus pubicus* getrennt. Es ist möglich, dass auch das *Spatium praepubicum laterale* mit dem *Sinus pubicus* in Verbindung steht, doch habe ich mich davon nicht überzeugen können.

III. Tiefe Lymphräume der vorderen Extremität.

III. Tiefe Lymphräume der vorderen Extremität.

An der vorderen Extremität finden sich tiefe Lymphräume zwischen den Muskeln an der Hand, dem Vorderarm und Oberarm.

An der *Vola manus* liegt ein tiefer Lymphraum oberflächlich zwischen dem *M. intercarpalis* und dem *M. palmaris profundus*, ein zweiter mehr in der Tiefe, unter dem *M. intercarpalis* in der *Fovea volaris carpi*. Beide gelangen in Begleitung der Gefässe an den Vorderarm zu dem *Sinus brachialis profundus*, in den sie sich fortsetzen.

Am *Dorsum manus* wird der *Arcus venosus dorsi manus* von einem tiefen Lymphraume begleitet, der unter dem *M. extensor digg. longus* und der Sehne des *M. abductor indicis longus* liegt. Auch dieser dorsale Raum geht in den *Sinus brachialis profundus* am Handgelenk über (mit der *V. interossea*).

Der *Sinus brachialis profundus* liegt am Vorderarm in der Nachbarschaft der *Vasa interossea* und des *N. brachialis longus inferior*. Er wird gegen die Oberfläche begrenzt durch den *M. flexor carpi radialis*, *M. flexor carpi ulnaris* und *M. palmaris longus*; gegen die Tiefe durch den *M. flexor antibrachii medialis*. Vom *Saccus brachialis medialis* aus führen am Handgelenk drei Zugänge in diesen Raum hinein: einer zwischen der Sehne des *M. abductor indicis longus* und dem *M. flexor carpi radialis*, ein zweiter zwischen dem *M. flexor carpi ulnaris* und dem *M. palmaris longus*, ein dritter zwischen dem *M. palmaris longus* und dem *M. epitrochleo-cubitalis*, am proximalen Rande des *M. palmaris profundus*.

Eine vierte Communication des *Saccus brachialis medialis* mit dem tiefen Armsinus besteht am medialen Umfange des Ellenbogengelenkes, zwischen den Ursprüngen des *M. flexor carpi radialis* und *M. flexor carpi ulnaris*. Der Sinus begleitet hier den *N. brachialis longus inferior* und setzt sich mit diesem unter der Ursprungssehne des *M. flexor antibrachii medialis* fort. — Vom *Saccus brachialis lateralis* aus dringen Fortsetzungen: 1. zwischen dem *M. extensor digg. communis* und *M. extensor carpi ulnaris* über dem Handgelenk unter den *M. extensor digg. communis*; 2. an der Spitze des *M. abductor secundus dig. V* zwischen die Muskeln am ulnaren Rande der Hand.

Bläst man den *Sinus brachialis profundus* vom *Saccus medialis* aus (Lücke zwischen *M. abductor indicis longus* und *M. flexor carpi radialis*) auf, so gelingt es nicht schwer, eine dünnwandige Fortsetzung desselben aufzublähen, die in Begleitung des *N. brachialis longus inferior* im *Septum brachiale mediale* verläuft und mit dem Nerven zum *Sinus subscapularis* gelangt, in den sie einmündet.

Ein besonderer kleiner *Sinus cubitalis* liegt in der Ellbogengegend zwi-

schen den *Mm. flexores antibrachii* (*medialis* und *lateralis*) und dehnt sich in die Tiefe bis zum Ansatz der Sehne des *M. coraco-radialis* am Unterarmknochen aus. Von dem *Saccus brachialis anterior* wird er durch eine Scheidewand getrennt, die von der Sehne des *M. coraco-radialis* ausgeht. Durch eine Lücke in derselben communiciren beide Räume. Ausserdem scheint aber der *Sinus cubitalis* auch mit dem oben erwähnten Lymphraum im *Septum brachiale mediale* zusammen zu hängen.

Schliesslich gehen anscheinend auch in Begleitung der *A. profunda brachii* tiefe Lymphbahnen zum *Sinus subscapularis*. — Alle diese tiefen Lymphwege der vorderen Extremität erfordern erneute Untersuchung.

IV. Tiefe Lymphräume der hinteren Extremität.

IV. Tiefe Lymphräume der hinteren Extremität.

Zwischen den Muskeln aller drei Abschnitte der hinteren Extremität finden sich Lymphräume, von denen einige sogar festere, mehr selbständige Wandungen besitzen. Am Fuss sind ein *Sinus dorsalis profundus* und ein *Sinus plantaris profundus* zu unterscheiden, am Unterschenkel ein *Sinus profundus cruris anterior* und ein *Sinus suralis*. Ein besonderer ausgedehnter *Sinus popliteus* nimmt die Kniekehle ein; von ihm aus setzt sich am Oberschenkel vor Allem ein subfascial gelegener *Sinus iliofibularis* fort. Dieser stösst am proximalen Abschnitte des Oberschenkels noch an einen kleinen, aber wichtigen Raum, den *Sinus paraproctalis*, an und communicirt auch mit ihm. Der *Sinus paraproctalis* ist einer von den Räumen, die direct in das hintere Lymphherz einmünden.

Die genannten Räume dehnen sich theils in der Tiefe zwischen Muskeln aus, theils gelangen sie in mehr oberflächliche, subfasciale Lage. Gegen die subcutanen Säcke werden sie abgeschlossen durch die oberflächliche Fascie, die fast an der ganzen hinteren Extremität von beträchtlicher Stärke ist. Durch die Entwickelung des *Sinus popliteus*, *Sinus iliofibularis* und *Sinus paraproctalis* werden einige Abschnitte dieser Fascie zu besonderen selbständigeren Scheidewänden zwischen oberflächlichen und tiefen Lymphräumen, und sind daher auch als besondere Septa zu schildern. Die meisten der trennenden Membranen werden dagegen bei den Sinus selbst erwähnt werden.

Am Oberschenkel finden sich ausserdem noch zwischen den Muskeln am dorsalen, medialen und vorderen Umfange ausgedehnte Spalträume. Ihre Stellung zum Lymphsystem wurde bisher nicht untersucht.

Frühere Schilderungen der tiefen Lymphräume an der hinteren Extremität liegen nur spärlich vor.

Rusconi erwähnt in seinem Hauptwerke über das Lymphsystem ein *Ricettacolo femoro-tibiale* und bildet dasselbe auch ab. In der Hauptsache entspricht dasselbe dem von mir „*Sinus iliofibularis*“ genannten Raum; es scheint aber, dass Rusconi durch starken Druck beim Injiciren auch den unter dem

Sinus iliofibularis gelegenen intermusculären Spaltraum gefüllt hat. Die Fortsetzung an den Unterschenkel „*fino all' articolazione della tibia con le due ossa del metatarso*“ dürfte der von mir „*Sinus suralis*“ genannte Raum sein. — Auch Nussbaum hat den *Sinus iliofibularis* bereits beschrieben.

Den Namen des Sinus wählte ich von dem Namen des Muskels, den er begleitet.

a) Die Septa.

1. *Septum popliteum.*

1. Septum popliteum.

Die Grundlage des *Septum popliteum* bildet die Kniekehlenfascie. Das Septum geht somit in die Fascie des Ober- und Unterschenkels über, erfährt aber durch die Ausdehnung des *Sinus popliteus*, den es gegen die Oberfläche hin abschliesst, proximal und distal eine Begrenzung. Die laterale und mediale Begrenzung wird gebildet durch den *M. iliofibularis* und den *M. sartorius*. Der proximale Rand des Septums beginnt am *M. iliofibularis* in einiger Entfernung oberhalb des Kniegelenkes und zieht in schiefer Linie, medial- und distalwärts, über den *M. semimembranosus* (zwischen beiden Muskeln geht das Septum in das *Septum iliofibulare* über), *M. gracilis minor*, *M. gracilis major* bis zum *M. sartorius*. An diesem läuft der mediale Rand des Septums distalwärts und geht auf die Sehne des *M. semitendinosus* über. Hier beginnt der distale Rand des Septums; er zieht lateral- und proximalwärts (also in der gleichen schiefen Richtung wie der proximale Septumrand) über den Ursprung des *M. tibialis posticus* und den *M. plantaris longus* hinweg bis zu dem sehnigen lateralen Ursprunge des letztgenannten Muskels. An diesem befestigt sich der laterale Rand des Septums und geht von ihm aus auf den *M. iliofibularis* über.

Das Septum ist in einer Linie, die quer über dasselbe hinwegzieht, fest mit der Haut verwachsen. Die beiden Endpunkte dieser Linie liegen am *M. gracilis minor* und medial vom *M. iliofibularis*. An ersterem Punkte läuft das *Septum femorale inferius*, an dem zweiten das *Septum femorale superius* auf das *Septum popliteum* aus. Durch die lineare Verwachsungszone mit der Haut ergänzt das *Septum popliteum* das *Septum annulare genu*. Es wird zudem durch diese Linie in zwei Hälften, eine proximale und eine distale, getheilt, die bei der Beugung des Kniees von der Kniekehle abgehoben, bei der Streckung straffer gespannt werden.

Eine Oeffnung findet sich medial in der proximalen Hälfte des Septums, distal vom *M. gracilis major*. Durch sie communiciren der *Sinus popliteus* und der *Saccus femoralis* mit einander. In der distalen Hälfte finden sich einige von klappenartigen Lippen verschlossene Oeffnungen, durch die der *Saccus cruralis* mit dem *Sinus popliteus* communicirt.

2. *Septum iliofibulare.*

2. Septum iliofibulare.

Das *Septum iliofibulare* ist der Theil der *Fascia femoris*, der den *Sinus iliofibularis* verschliesst. Es spannt sich im proximalen Abschnitte des Oberschenkels zwischen dem *M. glutaeus* und dem *M. semimembranosus*, weiter distal zwischen dem *M. semimembranosus* und dem *M. iliofibularis* aus. Hinten geht es in das *Septum popliteum* über, vorn endet es mit einem zur Längsrichtung des Schenkels quer verlaufenden Rande, an dessen mediale Hälfte sich das *Septum paraproctale* anschliesst. Dieser vordere Rand überschreitet den *M. piriformis* etwa auf der Grenze zwischen dem medialen und mittleren Drittel, quer zur Faserrichtung des Muskels, und spannt sich von ihm herüber zum *M. semimembranosus*. An diesem vorderen Rande setzt sich nach vorn und medialwärts

der hintere Rand des *Septum paraproctale* an, von ventral her stösst an ihn die Scheidewand an, die den *Sinus iliofibularis* vom *Sinus paraproctalis* trennt.

Schräg über das *Septum iliofibulare* zieht, nahe seinem vorderen Rande, das *Septum femorale intermedium* herüber. Aus diesem treten die *Vasa cutanea femoris posteriora* in das *Septum iliofibulare* ein, verlaufen in ihm aber nur eine kurze Strecke weit vorwärts und senken sich auf der Grenze zwischen dem *Septum iliofibulare* und dem *Septum paraproctale* in die Tiefe (medial vom *M. piriformis*). Auch das *Septum femorale superius* verläuft über das *Septum iliofibulare*, ganz nahe dem Rande des *M. glutaeus*. Das *Septum iliofibulare* liegt zum grössten Theil im Bereiche des *Saccus suprafemoralis*, mit einem kleinen, dreieckigen Abschnitte (vor dem *Septum intermedium*) im *Saccus interfemoralis*, und mit einem sehr schmalen Streifen im Bereiche des *Saccus femoralis*.

3. Septum paraproctale.

3. *Septum paraproctale.*

Das *Septum paraproctale* ist ein kleiner Abschnitt der Schenkelfascie, der sich vorn an das *Septum iliofibulare* anschliesst. Es spannt sich aus: zwischen dem lateralen Umfange der Cloake (der Oberfläche des *M. sphincter ani*), dem hinteren Umfange des inneren Drittels des *M. piriformis*, dem vorderen (lateralen) Rande des *M. semimembranosus*, und dem proximalen Rande des *Septum iliofibulare*. Das ganze Septum besitzt also viereckige Form. Es verschliesst den *Sinus paraproctalis*, d. h. die hintere Hälfte desselben, gegen die Oberfläche, und blickt mit dieser ganz in den *Saccus interfemoralis*. Durch eine Oeffnung gestattet es die Communication beider Räume.

b) Die Lymphräume.

1. Sinus dorsalis pedis profundus.

1. *Sinus dorsalis pedis profundus.*

Am Fussrücken liegt ein tiefer Lymphraum zwischen dem *M. intertarsalis* und dem *M. tarsalis anterior*, dehnt sich aber auch subfascial (unter der *Fascia dorsalis pedis*) aus, vor Allem proximal, am Ursprunge des *M. tarsalis anterior*. Hier geht er in den *Sinus profundus cruris anterior* über.

Communicationen. 1. Mit dem *Saccus subcutaneus dorsalis pedis*, durch eine grosse Lücke medial vom Ursprunge des *M. tarsalis anterior*, zwischen diesem und dem *Os tibiale*, sowie durch mehrere kleinere Oeffnungen der *Fascia dorsalis*, lateral vom *Os tibiale*. 2. Mit dem *Saccus subcutaneus plantaris pedis*, durch mehrere Oeffnungen in der Umgebung der Sehne des *Caput fibulare M. tibialis antici*, lateral vom Ursprunge des *M. abductor brevis dorsalis dig. V*. Die schlitzförmigen Oeffnungen führen in proximaler Richtung.

Dass auch zwischen den dorsalen Muskeln des Metatarsus Spalträume liegen, die eine directe Beziehung zum Lymphsystem besitzen, geht aus dem Vorhandensein von Oeffnungen hervor, die aus dem *Saccus subcutaneus pedis dorsalis* in die Tiefe führen. Sie liegen einerseits zwischen dem *M. extensor brevis superficialis dig. I* und dem *M. abductor brevis dorsalis hallucis*, andererseits zwischen dem *M. abductor brevis dorsalis hallucis* und dem *M. abductor praehallucis*.

2. Sinus plantaris pedis profundus.

2. *Sinus plantaris pedis profundus.*

An der Fusssohle liegt ein tiefer Spaltraum zwischen dem *Lig. calcanei* und dem Anfange der Plantaraponeurose. Durch eine grosse Oeffnung medial vom Anfange der Plantaraponeurose steht er mit dem *Saccus subcutaneus plantaris pedis* in Zusammenhang. Auch zwischen dem *M. intertarsalis* und den *Mm. plantaris profundus* und *flexor digg. superficialis brevis* findet sich ein Spaltraum; seine Zugehörigkeit zum Lymphsystem bleibe dahingestellt.

Zwischen den Muskeln am Metatarsus breiten sich schliesslich Spalträume aus, deren Zugehörigkeit zum Lymphsystem darum kaum zweifelhaft sein kann, weil sie mit dem *Saccus subcutaneus plantaris* in Verbindung stehen. Letztere wird hergestellt durch eine Oeffnung am lateralen Fussrande, zwischen den Ursprüngen der *Mm. abductor brevis plantaris dig. V* und *lumbricalis brevis dig. V*.

3. *Sinus profundus cruris anterior.*

3. Sinus profundus cruris anterior.

Der *Sinus dorsalis pedis* geht am oberen Sprunggelenk in einen Raum über, der sich vor dem *Os cruris* proximalwärts ausdehnt, gegen die Oberfläche abgeschlossen zunächst durch die Fascie, höher oben durch den *M. tibialis anticus longus*. Von dem *Sinus suralis* wird er getrennt durch ein dünnes Septum, in dem die *V. peronea* verläuft, und das sich zwischen dem *M. peroneus* und dem Knochen ausspannt.

Communicationen. Ausser mit dem *Sinus dorsalis pedis profundus* steht der Raum noch in Verbindung mit dem *Saccus cruralis*, und zwar am lateralen Umfange des Unterschenkels a) durch Oeffnungen hinter der Sehne des *Caput fibulare* des *M. tibialis anticus longus*, b) durch eine Oeffnung unter dem *Arcus tendineus*, den der *M. peroneus* an seinem Ansatze bildet. Der Zugang zu dieser Oeffnung wird verdeckt durch das Septulum, in dem die *V. cutanea cruris lateralis inferior* verläuft. Am medialen Umfange des Unterschenkels führen ebenfalls Lücken aus dem *Saccus cruralis* in den *Sinus profundus anterior*, und zwar in der Fascie zwischen dem *Os cruris* und dem *M. tibialis anticus brevis*. — In diesen Verbindungen des tiefen, vorderen Lymphraumes, einerseits mit den beiden oberflächlichen Lymphsäcken des Fusses und andererseits mit dem *Saccus cruralis*, ist natürlich auch für die Lymphe aus jenen oberflächlichen Räumen ein Weg in den *Saccus cruralis* gegeben. Auch mit dem *Sinus popliteus* steht der *Sinus profundus cruris anterior* am lateralen Umfange des Crus im Zusammenhange.

4. *Sinus suralis.*

4. Sinus suralis.

Liegt an der Wadenseite des Unterschenkels unter dem *M. plantaris longus*. Der mediale Abschluss wird durch die kräftige Fascie bewirkt, die den *M. plantaris longus* mit dem *M. tibialis posticus* verbindet, der laterale durch die sehr viel dünnere Fascie zwischen *M. plantaris longus* und *M. peroneus*, in der Tiefe einer Einsenkung zwischen beiden Muskeln. Vom *Sinus anterior* wird der *Sinus suralis* durch die oben erwähnte Scheidewand getrennt, vom *Sinus popliteus* durch ein dünnes Septum, in dem die *V. poplitea* verläuft. Er communicirt mit dem *Sinus popliteus*.

5. *Sinus popliteus.*

5. Sinus popliteus.

Der sehr geräumige *Sinus popliteus* nimmt die Kniekehle ein und wird gegen die Oberfläche (*Saccus cruralis* und *Saccus femoralis*) vor Allem abgeschlossen durch das *Septum popliteum*. Dazu kommt lateral noch die Fascie zwischen dem *M. iliofibularis* und *M. glutaeus*, medial die Fascie zwischen *M. sartorius* und *M. cruralis*. Gegen den Unterschenkel endet der *Sinus popliteus* blindsackartig, in der Mitte bedeckt vom *M. plantaris longus*, lateral wie medial von diesem aber sich dünnwandig hervorbuchtend. Der mittlere Theil der dünnen Wandung trennt den *Sinus popliteus* vom *Sinus suralis*; in ihm verläuft die *V. poplitea*. Von den beiden äusserlich hervortretenden Blindsäcken wird der laterale bedeckt von dem sehnigen *Caput laterale* des *M. plantaris longus*; an diesem, wie an dem Bauch des *M. plantaris longus* und dem Unterschenkelknochen ist seine dünne Wand befestigt. Ueber diese zieht der *N. peroneus*

hinweg. Der mediale Blindsack schiebt sich zwischen dem *M. plantaris longus* und dem *M. tibialis posticus* vor; durch ihn verlaufen der *R. profundus* des *N. tibialis* und die *A. tibialis posterior*. Die Sehnen der *Mm. semitendinosus, semimembranosus, gracilis major* und *iliofibularis*, sowie der Ansatz des *M. adductor magnus* liegen im *Sinus popliteus*; die beiden Theiläste des *N. ischiadicus* und die *Vasa poplitea* laufen durch ihn hindurch.

Communicationen. 1. Mit dem *Saccus cruralis*, und zwar a) durch eine Oeffnung im lateralen Blindsack, hinter dem *N. peroneus*; b) durch Oeffnungen am medialen Umfange des Crus, in dem Sehnenansatz des *M. semitendinosus* und am hinteren Rande desselben; c) durch Ostia im *Septum popliteum*. 2. Mit dem *Saccus femoralis*, an zwei Stellen, nämlich a) medial durch die oben erwähnte Lücke in der proximalen Hälfte des *Septum popliteum*; und b) lateral durch eine Oeffnung in der Fascie zwischen dem *M. iliofibularis* und dem *M. glutaeus*. — Der *Sinus popliteus* vermittelt somit eine tiefe Verbindung zwischen dem *Saccus cruralis* und dem *Saccus femoralis*. 3. Mit dem *Sinus profundus cruris anterior*. 4. Mit dem *Sinus suralis*.

6. Sinus iliofibularis.

6. *Sinus iliofibularis* (*Ricettacolo femoro-tibiale* Rusconi). Fig. 135.

Der *Sinus iliofibularis* liegt ziemlich oberflächlich, unter dem *Septum iliofibulare*, am Dorsalumfange des Oberschenkels. Sein cranialer Abschnitt ist am geräumigsten und vor Allem am tiefsten: er liegt zwischen den cranialen Abschnitten des *M. glutaeus* und des *M. semimembranosus*, vorn bis zum *M. piriformis* reichend. Vom *M. piriformis* aus geht die den Sinus auskleidende Membran auf die beiden anderen Muskeln über. Dieser vordere Theil des Sinus dringt auch an den medialen Umfang des *M. iliofibularis* (der dem *M. glutaeus* angeschlossen ist) in die Tiefe. Durch eine Membran, die in der Tiefe zwischen dem *M. iliofibularis* und dem *M. semimembranosus* ausgespannt ist, wird der *Sinus iliofibularis* gegen einen unter ihm gelegenen intermusculären Spaltraum verschlossen, in dessen Wand der *N. ischiadicus* und die *Vasa ischiadica* verlaufen.

Der vordere geräumige Theil des *Sinus iliofibularis* setzt sich caudalwärts in einen schmalen Canal fort, der sehr oberflächlich zwischen dem *M. iliofibularis* und dem *M. semimembranosus*, unter dem *Septum iliofibulare*, liegt, und sich distal in den *Sinus popliteus* öffnet.

Communicationen. 1. Mit dem *Sinus popliteus*. Der *Sinus iliofibularis* ist die directe Fortsetzung desselben. 2. Mit dem *Saccus suprafemoralis*, durch Lücken, lateral vom *Septum intermedium*, im *Septum iliofibulare*. 3. Mit dem *Saccus iliacus*, durch Lücken in der vorderen Wand des Sinus, zwischen *M. piriformis* und *M. glutaeus*. 4. Mit dem *Sinus paraproctalis*, durch Lücken in der Membran zwischen dem *M. piriformis* und dem *M. semimembranosus*.

7. Sinus paraproctalis.

7. *Sinus paraproctalis*. Fig. 135.

Der *Sinus paraproctalis* ist ein kleiner Lymphraum, der seitlich von der Cloake gelegen ist. Er wird bedeckt vom *M. piriformis*, dehnt sich aber vor wie hinter diesem Muskel eine Strecke weit aus. Seine hintere Hälfte wird gegen die Oberfläche zugedeckt durch das *Septum paraproctale*, das sich zwischen *M. piriformis*, *M. semimembranosus* und *M. sphincter ani cloacalis* ausspannt; die vordere Hälfte liegt unter der Stelle, wo das *Septum iliacum mediale* mit dem *Septum glutaeale superficiale* zusammenstösst. Der Sinus grenzt nach vorn an den *Saccus iliacus* und wird von diesem durch das *Septum ischiadicum* getrennt,

hinten wird er abgeschlossen durch den Uebergang seiner Auskleidungsmembran vom *M. piriformis* auf den *M. semimembranosus*. Er stösst hier an den *Sinus iliofibularis* an. In den *Sinus paraproctalis* blicken die laterale Fläche der hinteren Hälfte des *M. compressor cloacae*, der ventral-laterale Umfang der hinteren Hälfte des hinteren Lymphherzen, der laterale Umfang des *M. sphincter ani cloacalis*, der *M. obturator internus* und der *M. gemellus*. Durch ihn hindurch verlaufen die *Vasa cutanea femoris posteriora* mit dem gleichnamigen Nerven. Die Arterie und der Nerv dringen aus der Tiefe durch den Sinus hindurch, treten in dem Winkel zwischen *M. piriformis*, *Septum iliofibulare* und *Septum paraproctale* aus ihm heraus, und ziehen im *Septum iliofibulare* distalwärts, um an der Wurzel des *Septum femorale intermedium* in dieses einzutreten. Mit ihm gehen sie zur Haut. Die Vene begleitet die Arterie und den Nerv in umgekehrtem Verlauf.

Communicationen. Der *Sinus paraproctalis* communicirt mit einer grösseren Anzahl anderer Lymphräume und erscheint dadurch als ein nicht unwichtiges Sammelbecken. 1. Mit dem *Saccus interfemoralis* bestehen zwei Verbindungen, eine hintere, ventral vom *M. piriformis* im *Septum paraproctale*, und eine vordere, am Vorderrande des *M. piriformis*, an der Basis des *Septum glutaeale superficiale*. 2. Mit dem *Sinus iliofibularis* communicirt der *Sinus paraproctalis* durch Oeffnungen in der trennenden Membran zwischen *M. piriformis* und *M. semimembranosus*. 3. Mit dem *Saccus iliacus*, durch Oeffnungen im *Septum ischiadicum*. 4. Mit dem hinteren Lymphherzen (s. S. 447).

D. Die kleineren Lymphräume der einzelnen Organe.

D. Die kleineren Lymphräume der einzelnen Organe.

Diese werden im Zusammenhang mit der Anatomie der Organe ihre Darstellung finden.

E. Lymphadenoide Organe.

E. Lymphadenoide Organe.

Eigentliche Lymphdrüsen fehlen dem Frosch. Dass an ihrer Stelle andere Organe ihre Function, d. h. die Neubildung farbloser Blutzellen, erfüllen, ist eine Anschauung, die zuerst 1868 von Toldt in einer speciellen Arbeit über die lymphoiden Organe der Amphibien geäussert wurde. Als solche Organe sprach Toldt an: die Thymus, ferner das bis dahin als Thyreoidea gedeutete, später von Maurer als „ventraler Kiemenrest“ erkannte Körperchen („Pseudothyreoidea“ S. Mayer), und einige kleine Knötchen, die jederseits den Anfängen der grossen Arterienstämme ansitzen. Die genannten Organe wurden von Maurer hinsichtlich ihrer Genese und ihres Baues genauer untersucht, und dabei für die Thymus und den ventralen Kiemenrest der lymphadenoide Bau ebenfalls festgestellt, für die kleinen Knötchen („Epithelkörperchen“ Maurer) aber eine Zusammensetzung aus Epithelzellen erkannt. Auf Grund genauer histologischer Untersuchung

des Baues des Thymus und der Pseudothyreoidea erklärte sich dann auch S. Mayer geneigt, die von Toldt hinsichtlich der functionellen Bedeutung geäusserte Anschauung anzunehmen.

Auch wohl abgegrenzte Lymphfollikel kommen beim Frosch nicht vor.

Dagegen sind aber an mehreren Stellen des Körpers diffuse Anhäufungen von Leukocyten vorhanden, und als Brutstätten für lymphatische Zellen angesprochen worden. Hierher gehören: Anhäufungen von Leukocyten in der Nachbarschaft der Intestinalarterien, auf ihrem Verlaufe durch die Fortsetzungen des *Sinus subvertebralis* zwischen den Platten des Mesenterium (Cuénot), ferner solche in der Schleimhaut des Darmes (Cuénot u. A.), der Harnblase (v. Recklinghausen).

Wie auf S. 247 bereits angeführt, ist jedoch in erster Linie, nach Neumann, das Knochenmark als das Organ zu nennen, welches das circulirende Blut mit Leukocyten versorgt.

Die Thymus und die Pseudothyreoidea werden unter den Derivaten des Darmrohres, die diffusen Anhäufungen von lymphatischen Zellen in den verschiedenen Organen bei der Anatomie dieser selbst geschildert werden. Auch die Milz soll in der Eingeweidelehre ihre Stelle finden.

Zusätze und Berichtigungen.

Zu Seite 396.

Dass die laterale und mediale Venenbahn des Armes auch noch am Oberarm völlig getrennt bleiben, ist nicht richtig. Bei neuerdings wiederholten Untersuchungen finde ich stets eine Anastomose beider Venen in der Ellenbogengegend, die sogar recht bedeutend ist, mir aber früher entgangen war. Diese *Vena anastomatica cubitalis* geht von der *V. radialis* aus und tritt zwischen dem *Caput superius* und dem *Caput inferius* des *M. flexor antibrachii lateralis superficialis* medialwärts, läuft dicht vor dem *Os humeri*, zwischen diesem und der Sehne des *M. coracoradialis*, hinweg und vereinigt sich mit der *V. interossea*, kurz bevor diese mit der *V. superficialis antibrachii* zur *V. brachialis* zusammenmündet. Die *V. anastomotica cubitalis* nimmt Aeste aus dem *M. extensor carpi radialis* und *M. flexor antibrachii lateralis superficialis* auf, und erhält noch einen kräftigen Zufluss vom vorderen Umfange des Ellenbogengelenkes (*V. nutritia humeri*?). Die *Vena anastomotica* ist sehr kräftig, wohingegen die *V. radialis* am Unterarm oft ausserordentlich dünn erscheint. — (Danach sind die Angaben über die Aeste der *V. radialis* auf S. 398 und über die der *V. interossea* auf S. 406 zu ergänzen.)

Zu Seite 400.

Die *V. cutanea magna* tritt schon bald, nachdem sie über der Wurzel des Oberarmes hinweg verlaufen ist, in das *Septum abdominale* ein und läuft in diesem, das nur sehr niedrig ist, caudalwärts bis zu der Umbiegungsstelle (s. auch S. 463).

Zu Seite 419.

Zeile 5 von oben lies: Nierenkante statt Nierenvene.

Zu Seite 447.

Ausser dem *Saccus iliacus*, *Saccus crunio-dorsalis* und *Sinus paraproctalis* mündet auch noch der *Sinus subvertebralis* direct in das hintere Lymphherz ein (s. S. 523).

Literatur zur zweiten Abtheilung (Schluss).

(Erste Hälfte des Verzeichnisses siehe Seite 228 bis 234.)

Blut und Lymphe. Blutbildung.

1. Aly, W., Ueber die Vermehrung der rothen Blutkörperchen bei Amphibien. Diss. Halle 1884.
2. Arndt, R., Untersuchungen an den rothen Blutkörperchen der Wirbelthiere. I. Virchow's Archiv, Bd. LXXVIII, 1879.
3. Arnold, J., Beobachtungen über Kerne und Kerntheilungen in den Zellen des Knochenmarkes. Virchow's Archiv, Bd. XCIII, S. 1—37, 1883.
4. Derselbe, Weitere Beobachtungen über die Theilungsvorgänge in den Knochenmarkzellen und weissen Blutkörpern. Virchow's Archiv, Bd. XCVII, S. 107—129, 1884.
5. Auerbach, L., Ueber die Blutkörperchen der Batrachier. Anatom. Anz., V. Jahrg., 1890.
6. Beale, L. S., Observations upon the nature of the red bloodcorpuscle. Quarterly Journal of microscopical science. 1864.
7. Bethe, M., Beiträge zur Kenntniss der Zahl- und Maassverhältnisse der rothen Blutkörperchen. Morphol. Arbeiten, herausgeg. von G. Schwalbe. I. Bd. 1891.
8. Bizzozero, G., Ueber die Theilung der rothen Blutkörperchen. Centralblatt für die medicinischen Wissenschaften. 1881.
9. Derselbe, Ueber einen neuen Formbestandtheil des Blutes und dessen Rolle bei der Thrombose und der Blutgerinnung. Virchow's Archiv, Bd. XC, S. 261—331, 1882.
10. Derselbe, Ueber die Bildung der rothen Blutkörperchen. Virchow's Archiv, Bd. XCV, 1884.
11. Derselbe und Torre, A. A., Ueber die Entstehung der rothen Blutkörperchen bei den verschiedenen Wirbelthierclassen. Virchow's Archiv, Bd. XCV, 1884.
12. Brücke, E., Ueber den Bau der rothen Blutkörperchen. Wiener Sitzungsberichte, Bd. LVI, 1867.
13. Cuénot, L., Études sur le sang et les glandes lymphatiques dans la série animale. Pt. I: Vertébrés. Archives de zoologie expérimentale et générale. Sér. II. Tome VIII. Paris 1889.
14. Dekhuyzen, M. C., Ueber Mitosen in frei im Bindegewebe gelegenen Leukocyten. Anatom. Anz., VI. Jahrg., 1891.
15. Derselbe, Ueber das Blut der Amphibien. Verhandlungen der anatom. Ges. a. d. VI. Vslg. in Wien 1892.

16. Eberth, C. J., Ueber die Vermehrung der rothen Blutkörperchen nach Untersuchungen von W. Aly. Fortschritte der Medicin. Bd. III, 1885.
17. Eberth, C. J., Zur Kenntniss der Blutplättchen bei den niederen Wirbelthieren. Gratulationsschrift f. Kölliker. 1887.
18. Derselbe und Schimmelbusch, C., Ueber Thrombose beim Kaltblüter. Virchow's Archiv. Bd. CVIII, 1897.
19. Ehrlich, P., Methodologische Beiträge zur Physiologie und Pathologie der verschiedenen Formen der Leukocyten. Zeitschr. f. klin. Medicin, Bd. I, 1880.
20. Fuchs, E., Beitrag zur Kenntniss des Froschblutes und der Froschlymphe. Virchow's Archiv. Bd. LXXI, 1877.
21. Gaule, J., Beobachtungen über die farblosen Elemente des Froschblutes. Archiv f. Anatomie und Physiologie, Jahrg. 1880. Phys. Abth.
22. Griesbach, H., Ueber Plasmastructuren der Blutkörperchen im kreisenden Blute der Amphibien. Festschrift f. Rud. Leuckart. 1892.
23. Gulliver, G., Measurements of the red blood-corpuscles of Batrachians. Proceedings of the zoological society. London 1873.
24. Hayem, Recherches sur l'évolution des hématies dans le sang de l'homme et des vertébrés. Archives des Physiologie, 2. Sér., Tome V, 1878; Tome VI, 1879.
25. Derselbe, Du sang et de ses altérations anatomiques. Paris 1889.
26. Knoll, Ph., Ueber die Blutkörperchen bei wechselwarmen Wirbelthieren. Sitzungsber. der math.-naturw. Cl. d. Kais. Akad. d. Wiss., Bd. CV, Abth. III. Wien 1896.
27. Kollmann, J., Bau der rothen Blutkörperchen. Zeitschr. für wissenschaftl. Zoologie. Bd. XXIII. 1873.
28. Löwit, M., Ueber Neubildung und Zerfall weisser Blutkörperchen. Sitzungsber. d. math.-naturw. Cl. d. Kais. Akad. d. Wiss., Bd. XCII, Abth. III. Wien 1885.
29. Derselbe, Die Anordnung und Neubildung von Leukoblasten und Erythroblasten in den Blutzellen bildenden Organen. Archiv f. mikr. Anatomie, Bd. XXXVIII. 1891.
30. Macallum, Studies on the blood of Amphibia. Publication from the biological Laboratory of the University of Toronto. Transact. of the Canadian Institute, Vol. II. 1892.
31. Marquis, C., Das Knochenmark der Amphibien in den verschiedenen Jahreszeiten. Inaug.-Diss. Dorpat 1892.
32. Minot, Ch. S., Zur Morphologie der Blutkörperchen. Anatom. Anz., Bd. V, 1890.
33. Derselbe, Morphology of the Blood Corpuscles. Proc. of the Americ. Assoc. for the Advanc. of Science for the 33. Meeting held at Indianopolis, Indiana, Aug. 1890. Salem 1891.
34. Muir, R., Contributions tho the physiology and pathology of the blood. Journal of Anatomy and Physiology, Vol. XXV, N. S. vol. V, 1891.
35. Müller, H. F., Zur Frage der Blutbildung. Sitzungsber. d. Wiener Akad., math.-naturw. Cl., Abth. III, 1889, Bd. XCVIII.
36. Neumann, E., Zur Histologie der rothen Blutkörperchen. Centralbl. f. d. med. Wissensch., 1865.
37. Derselbe, Hämatologische Studien. I. Ueber die Blutbildung von Fröschen. Virchow's Archiv, Bd. CXLIII, 1896.
38. Owsjannikow, P., Zur Histologie der Blutkörperchen. Bulletin de l'Acad. des sciences de St. Pétersbourg, Tome VIII. 1865.
39. Pappenheim, A., Ueber Entwickelung und Ausbildung der Erythroblasten. Virchow's Archiv f. pathol. Anatomie, Bd. CXLV, 1896.

40. Peremeschko, Ueber die Theilung der rothen Blutkörperchen bei Amphibien. Centralbl. f. d. medic. Wissensch. 1879.
41. Prévost et Lebert, Mémoire sur la formation des organes de la circulation et du sang dans les Batraciens. Annales des sciences naturelles, III. série, Zoologie, Tome I, 1844.
42. Recklinghausen, v., Ueber die Erzeugung von rothen Blutkörperchen. Arch. f. mikr. Anatomie, Bd. II. 1866.
43. Rollet, A., Versuche und Beobachtungen am Blute. Wiener Sitzungsberichte, Bd. XLVI.
44. Schiefferdecker, P., u. Kossel, A., Gewebelehre, mit besonderer Berücksichtigung des menschlichen Körpers. II. Bd. Braunschweig 1891.
45. Schumacher, L., Pharmakologische Studien über die Auswanderung farbloser Blutkörperchen. Inaug.-Diss. Dorpat 1892.
46. Stricker, Beobachtungen über die Entstehung des Zellkernes. Wiener Sitzungsberichte, Bd. LXXVI, 1877.
47. Thoma, R., Die Ueberwanderung farbloser Blutkörperchen von dem Blute in das Lymphgefässsystem. Heidelberg 1873.
48. Tornier, O., Das Knochenmark. Inaug.-Diss. Breslau 1890.
49. Török, L., Die Theilung der rothen Blutzellen bei Amphibien. Archiv f. mikr. Anatomie 1888, Bd. XXXII, S. 603—612.
50. Vulpian, A., De la régénération des globules rouges du sang chez les grenouilles à la suite d'hémorrhagies considérables. Compt. rendus hebd. des séances de l'Acad. des Sciences de Paris, Tome LXXXIV, p. 1279—1284, 1877.
51. Welker, H., Grösse, Zahl, Volum, Oberfläche und Farbe der Blutkörperchen bei Menschen und Thieren. Henle und Pfeuffer's Zeitschr., Bd. XX, 1864.
52. Westphal, E., Ueber Mastzellen. Inaug.-Diss. Berlin 1880.

Arbeiten, die sich auf mehrere Abschnitte des Gefässsystemes beziehen.

1. Boas, J. E. V., Ueber den Conus arteriosus und die Arterienbogen der Amphibien. Morpholog. Jahrb., Bd. VII, 1882.
2. Derselbe, Beiträge zur Angiologie der Amphibien. Morpholog. Jahrb., Bd. VIII, 1883.
3. Brücke, E., Beiträge zur vergleichenden Anatomie und Physiologie des Gefässsystemes. I. Ueber die Mechanik des Kreislaufes bei den Amphibien. Denkschr. d. Kais. Akad. d. Wissensch., math.-naturw. Cl. III. Bd. Wien 1852.
4. Burow, C. H. A., Die vasis sanguiferis ranarum. Diss. inaug. Regimonti 1834.
5. Fritsch, G., Zur vergleichenden Anatomie der Amphibienherzen. Archiv f. Anatomie, Physiologie u. wissenschaftl. Medicin, Jahrg. 1869.
6. Hochstetter, F., Entwickelung des Gefässsystemes. Merkel und Bonnet's Ergebnisse, Bd. I, 1891.
7. Klaatsch, H., Zur Morphologie der Mesenterialbildungen am Darmcanal der Wirbelthiere. I. Theil. Amphibien und Reptilien. Morpholog. Jahrb., Bd. XVIII, 1892. (Enthält Angaben über die Arterien und Venen des Darmes.)
8. Milne Edwards, H., Leçons sur la Physiologie et l'Anatomie comparée. Tome IV. Paris 1859.
9. Müller, Joh., Handbuch der Physiologie des Menschen. I. Bd. 4. Aufl. 1844.
10. Nussbaum, M., Ueber den Bau und die Thätigkeit der Drüsen. Fünfte Mittheilung. Zur Kenntniss der Nierenorgane. Archiv f. mikr. Anatomie, Bd. XXVII, 1886. (Enthält eine eingehende Schilderung der Gefässe der Niere.)

11. Sabatier, A., Études sur le coeur et la circulation centrale dans la série des Vertébrés. Montpellier et Paris 1873. (Im Auszuge mitgetheilt in: Annales des sciences naturelles, V. Sér., Tome XVIII, Zoologie, 1873.)
12. Virchow, H., Ueber die Gefässe im Auge und in der Umgebung des Auges beim Frosche. Zeitschr. f. wissenschaftl. Zoologie, Bd. XXXV, 1880.

Herz.

1. Arnstein, C. Nikita Lawdowsky. Ueber die Fortsätze der Nervenzellen in den Herzganglien. Arch. f. mikr. Anat., Bd. XXIX, 1887.
2. Aubert, H., Die Innervation der Kreislauforgane. Hermann's Handb. d. Physiologie, Bd. IV. Leipzig 1880.
3. Berkley, H. J., On complex nerve terminations and ganglion cells in the muscular tissue of the heart ventricle. Anat. Anz., Jahrg. VIII, 1893.
4. Bernays, A. C., Entwickelungsgeschichte der Atrioventricularklappen. Morph. Jahrb., Bd. II, 1876.
5. Bidder, F., Ueber functionell verschiedene und räumlich getrennte Nervencentra im Froschherzen. Archiv f. Anat., Physiol. u. wiss. Medicin 1852.
6. Derselbe, Zur näheren Kenntniss des Froschherzens und seiner Nerven. Archiv f. Anat., Physiol. u. wiss. Medicin 1866.
7. Derselbe, Die Endigungsweise der Herzzweige des N. vagus beim Frosche. Arch. f. Anat., Physiol. u. wiss. Medicin 1868.
8. Czermak, J. N., Ueber die Herznerven des Frosches, Rana temporaria. Archiv f. Anat. u. Physiol. 1851.
9. Dogiel, J., Die Ganglienzellen des Herzens bei verschiedenen Thieren und beim Menschen. Archiv f. mikr. Anat., Bd. XIV, 1877.
10. Derselbe, Die Nervenzellen und Nerven des Herzventrikels beim Frosche. Arch. f. mikr. Anat., Bd. XXI, 1882.
11. Derselbe, Die Geschichte der Herzinnervation. Centralbl. f. d. med. Wiss. 1890.
12. Ecker, A., Icones physiologicae. Leipzig 1859.
13. Eckhard, C., Ein Beitrag zur Theorie der Ursachen der Herzbewegung. Beiträge z. Anat. u. Physiol., I. Bd., 2. Heft. Giessen.
14. Derselbe, Kritische Beleuchtung der über die Ursachen der Herzbewegung bekannten Thatsachen. Beiträge z. Anat. u. Physiol., II. Bd., Giessen 1860.
15. Derselbe, Einige neue Beobachtungen über die Herznerven. Beiträge z. Anat. u. Physiol., VII. Bd.
16. Engelmann, T. W., Der Bulbus aortae des Froschherzens. Pflüger's Arch. 1882, Bd. XXIX.
17. Friedländer, Ueber die nervösen Centralorgane des Froschherzens. Untersuchungen aus dem physiologischen Laboratorium in Würzburg, 1867.
18. Gaskell, On the rythm of the heart of the frog, and on the nature of the action of the vagus nerve. Philosoph. Transactions, Part III, 1882.
19. Gompertz, C., Ueber Herz und Blutkreislauf bei nackten Amphibien. Archiv f. Anat. u. Physiol., Physiol. Abth., 1884.
20. Heidenhain, R., Disquisitiones de nervis organisque centralibus cordis cordumque ranae lymphaticorum, experimentis illustratae. Diss. inaug. Berolini 1854.
21. Derselbe, Erörterungen über die Bewegungen des Froschherzens. Müller's Archiv 1858.
22. Heymans, Ueber Innervation des Froschherzens. Archiv f. Anat. u. Physiol., Physiol. Abth., 1893.

23. Hofmann, Fr., Ueber die Function des Scheidewandnerven des Froschherzens. Pflüger's Arch. f. d. ges. Physiol., Bd. LX, 1895.

24. Hyrtl, Vorläufige Anzeige über gefässlose Herzen. Sitzungsber. d. math.-naturw. Cl. d. Kaiserl. Akad. d. Wiss., Bd. XXXIII, Jahrg. 1858, Wien 1859.

25. Hyrtl, Ueber die sogenannten Herzvenen der Batrachier. Sitzungsber. d. Kais. Akad. d. Wiss., Wien, Bd. L, math.-naturw. Cl., Jahrg. 1864. Wien 1865.

26. Jacques, M. P., Recherches sur les Nerfs du Coer chez la Grenouille et les Mammifères. Journ. de l'Anat. et de la Phys., 30. année, 1894.

27. Kasem-Beck, Zur Kenntniss der Herznerven. Archiv f. mikr. Anat., Bd. XXIV, 1885.

28. Derselbe, Beitrag zur Innervation des Herzens. Archiv f. Anat. u. Physiol., Anat. Abth., 1888.

29. Klug, F., Ueber die Herznerven des Froseh es. Arch. f. Anat. u. Entw.-Gesch. 1881. (Archiv f. Anat. u. Phys., Anat. Abth.)

30. Lahousse, P., Die Structur des Nervenplexus in der Vorhofscheidewand des Froschherzens. Archiv f. Anat. u. Phys., Phys. Abth., 1886.

31. Langer, A., Ueber die Entwickelungsgeschichte des Bulbus cordis bei Amphibien und Reptilien. Morphol. Jahrb., Bd. XXI, 1894.

32. Langerhans, P., Zur Histologie des Herzens. Virchow's Archiv f. pathol. Anat. etc., Bd. LVIII, 1873.

33. Ludwig, C., Ueber die Herznerven des Frosches. Arch. f. Anat. u. Phys. 1848.

34. Marchand, Der Verlauf der Reizwelle des Ventrikels bei Erregung desselben vom Vorhofe aus und die Bahn, auf der die Erregung zum Ventrikel gelangt. Pflüger's Archiv, Bd. XVII, 1878.

35. Mayer, H. F. J. C., Analekten für vergleichende Anatomie. Bonn 1835.

36. Openchowski, Th. v., Beitrag zur Kenntniss der Nervenendigungen im Herzen. Archiv f. mikr. Anat., Bd. XXII, 1883.

37. Pettigrew, J. B., On the Physiology of the Circulation in Plants, in the lower animals and in Man. Edinburgh medical Journ., July, Decembre 1872 and January 1873.

38. Pohl-Pincus, Ueber die Muskelfasern des Froschherzens. Archiv f. mikr. Anat., Bd. XXIII, 1884.

39. Rabl, C., Ueber die Bildung des Herzens der Amphibien. Morphol. Jahrb., Bd. XII, 1886.

40. Retzius, G., Zur Kenntniss der motorischen Nervenendigungen. Biolog. Untersuchungen, N. F. III, 1892.

41. Röse, C., Beiträge zur vergleichenden Anatomie des Herzens der Wirbelthiere. Morphol. Jahrb., Bd. XVI, 1890.

42. Rosenberger, G., De centris motuum cordis disquisitiones anatomico-physiologicae. Dorpati 1850.

43. Smirnow, A., Die Structur der Nervenzellen im Sympathicus der Amphibien. Arch. f. mikr. Anat., Bd. XXXV, 1890.

44. Solger, B., Studien zur Entwickelungsgeschichte des Coeloms und des Coelomepithels bei Amphibien. Morphol. Jahrb., Bd. X, 1885.

45. Volkmann, Nachweisung der Nervencentra, von welchen die Bewegung der Lymph- und Blutgefässherzen ausgeht. Müller's Archiv 1844.

46. Weismann, A., Ueber die Muskulatur des Herzens beim Menschen und in der Thierreihe. Müller's Archiv f. Anat. u. Phys. 1861.

Arteriensystem.

1. Boas, J. E. V., Ueber die Arterienbogen der Wirbelthiere. Morpholog. Jahrbuch. Bd. XIII, 1888.
2. Hochstetter, F., Ueber die ursprüngliche Hauptschlagader der hinteren Gliedmaassen des Menschen und der Säugethiere, nebst Bemerkungen über die Entwickelung der Endäste der Aorta abdominalis. Morpholog. Jahrbuch, Bd. XVI, 1890.
3. Howes, G. B., On the intestinal canal of the Ichthyopsida with especial reference to its arterial supply and the Appendix digitiformis. Journal of the Linnean society. Zoology. Vol. XXIII, 1890.
4. Huschke, Ueber die Carotidendrüse einiger Amphibien. Treviranus' Zeitschrift für Physiologie, Bd. IV, 1831.
5. Hyrtl, J., Beobachtungen aus dem Gebiete der vergleichenden Gefässlehre. III. Medicinische Jahrbücher des österreichischen Staates, Bd. XXV, 1838.
6. Klinckowström, A., Quelques recherches morphologiques sur les artères du cerveau des vertébrés. Bihang til K. Svenska Vet. Akad. Handlingar, Bd. XV. Stockholm 1890.
7. Maurer, F., Die Kiemen und ihre Gefässe bei anuren und urodelen Amphibien, und die Umbildungen der beiden ersten Arterienbogen bei Teleostiern. Morphol. Jahrb., Bd. XIV, 1888.
8. Derselbe, Schilddrüse, Thymus und Kiemenreste der Amphibien. Morphol. Jahrb., Bd. XIII, 1888.
9. Watson, Abnormality in the arterial system of the Frog. Zoolog. Anzeiger, Bd. XIX. 1896.
10. Zimmermann, W., Ueber die Carotidendrüse von Rana esculenta. Berlin 1887.
11. Zuckerkandl, E., Zur Anatomie und Entwickelungsgeschichte der Arterien des Vorderarms. Theil II. Anatom. Hefte, Heft 15 (Bd. V), 1895.
12. Derselbe, Zur Anatomie und Entwickelungsgeschichte der Arterien des Unterschenkels und des Fusses. Anatom. Hefte, Heft 15 (Bd. V), 1895.

Venensystem.

1. Bles, E. J., On the communication between peritoneal cavity and renal veins through the nephrostomial tubulus in the frog (R. temporaria). Proc. of the Cambridge Philosophical society. Vol. IX, Pt. II, 1896.
2. Derselbe, On the openings in the wall of the body cavity of Vertebrates. Proceedings of the Royal Society, Vol. LXII, 1897.
3. Buller, A. H. R., Abnormal anterior abdominal vein in a frog. Journ. of Anatomy and Physiology, Vol. XXX. N. S. Vol. X, 1896.
4. Field, H. H., The development of the pronephros and segmental duct in Amphibia. Bull. of the Museum of comparative zoology, at Harvard College, Vol. XXI, 1891.
5. Goette, A., Abhandlungen zur Entwickelungsgeschichte der Thiere. 5. Heft. Entwickelungsgeschichte des Flussneunauges (Petromyzon fluviatilis). Erster Theil. Hamburg und Leipzig, L. Voss, 1890.
6. Gratiolet, Note sur le système veineux des Reptiles. L'Institut. 1853, T. XXI, p. 60.
7. Grosser, O., und Brezina, E., Ueber die Entwickelung der Venen des Kopfes und des Halses bei Reptilien. Morphol. Jahrb., Bd. XXIII. 1895.
8. Gruby, Recherches anatomiques sur le système veineux de la Grenouille. Annales des sciences naturelles, Sec. Série, Tome XVII. Zoologie. Paris 1842.

9. Hochstetter, F., Zur Morphologie der V. cava inferior. Anat. Anzeiger, III. Jahrg., 1888.
10. Derselbe, Beiträge zur vergleichenden Anatomie und Entwickelungsgeschichte des Venensystems der Amphibien und Fische. Morph. Jahrb., Bd. XIII, 1888.
11. Derselbe, Ueber das Gekröse der hinteren Hohlvene. Anat. Anzeiger, III. Jahrg., 1888.
12. Derselbe, Entwickelung des Venensystems der Wirbelthiere. Merkel und Bonnet, Ergebnisse, Bd. III, 1893.
13. Derselbe, Ueber die Entwickelung der Abdominalvene bei Salamandra maculata. Morph. Jahrb., Bd. XXI. 1894.
14. Howes, G. B., On the azygos vein in the Anurous Amphibia. Proc. Zoolog. Society 1888.
15. Jacobson, Ludwig, Ueber eine wichtige Function der Venen. (Auszug aus einer der königlichen Societät der Wissenschaften zu Kopenhagen im März 1816 vorgelegten Abhandlung.) Deutsches Archiv f. d. Physiol. von J. F. Merkel, Bd. III, 1817.
16. Derselbe, De systemate venoso peculiari in permultis animalibus observato Hafniae 1821. Abgedruckt in Isis von Oken. Jahrg. 1822, Bd. I, S. 114.
17. Derselbe, Recherches anatomiques et physiologiques sur un système veineux particulier aux Reptiles. Bull. de la Société philomatique de Paris. Avril 1813. Abgedruckt in Isis von Oken. Jahrg. 1823, Heft 12, S. 1410.
18. Jourdain, S., Recherches sur la veine porte rénale. Annales des sciences naturelles, 4. Sér., Tom. XII, 1859.
19. Kerschner, L., Zur Morphologie der Vena cava inferior. Anat. Anzeiger, Jahrg. III, 1888.
20. Derselbe, Nochmals zur Morphologie der Vena cava inferior. Anat. Anz., Jahrg. III., 1888.
21. Martino, A. de, Mémoire sur la direction de la circulation dans le système rénal de Jacobson chez les Reptiles. Annales des sciences naturelles, Sér. II, Tom. XVI, 1841.
22. Milne-Edwards s. Rusconi (Bemerkung betr. die V. bulbi cordis posterior). 1845.
23. Nicolai, J. A. H., Disquisitiones circa quorundam animalium venas abdominales. praecipue renales. Diss. inaug. med. Berolini 1823.
24. Nicolai, A. H., Untersuchungen über den Verlauf und die Vertheilung der Venen bei einigen Vögeln, Amphibien und Fischen. besonders die Venen der Nieren betreffend. Isis von Oken, Jahrg. 1826, Bd. I, S. 404.
25. Nicolai, Untersuchungen über die Harnwerkzeuge einiger Amphibien. Isis von Oken, Jahrg. 1826, Bd. I (der ganzen Zeitschrift Bd. XVIII), S. 527.
26. Parker, W. Newton, On the occasional persistence of the left posterior cardinal vein in the frog, with remarks on the homologies of the veins in the Dipnoi. Proc. zoolog. society of London 1889.
27. Rathke, H., Ueber den Bau und die Entwickelung des Venensystems der Wirbelthiere. 3. Bericht über das naturwissenschaftliche Seminar bei der Universität zu Königsberg. Königsberg 1838.
28. Rex, H., Beiträge zur Morphologie der Hirnvenen der Amphibien. Morph. Jahrb., Bd. XIX, 1893.
29. Rusconi, Observations sur le système veineux de la grenouille. Nebst einer Bemerkung von Milne-Edwards. Annales des sciences naturelles. 3ème série, Tom. IV, 1845.
30. Salzer, H., Ueber die Entwickelung der Kopfvenen des Meerschweinchens. Morph. Jahrb., Bd. XXIII, 1895.
31. Warren, E., An abnormality in Rana temporaria. Anat. Anz., Bd. XIV, 1898.

Lymphgefässsystem.

Auf die Anführung der sehr umfangreichen, die Innervation der Lymphherzen behandelnden physiologischen Literatur ist verzichtet worden.

1. Broueff, A., und Eberth, Zur Kenntniss der Epithelien. Würzburger naturwissensch. Zeitschr., Bd. V, 1864.
2. Cuénot, L., Études sur le sang et les glandes lymphatiques dans la série animale. P. I: Vertébrés. Archives de zoologie expérimentale et générale, Série II. Paris 1889.
3. Dugès. Recherches sur l'ostéologie et la myologie des Batraciens à leurs différents âges. Paris 1835.
4. His, W., Ueber das Epithel der Lymphgefässwurzeln und über die v. Recklinghausen'schen Saftcanälchen. Ztschr. f. wiss. Zool., Bd. XIII, 1863.
5. Jourdain, S., Recherches sur le système lymphatique de la Rana temporaria L. Revue des sciences naturelles, 3e Série, T. I, Nr. 2, 1881; T. I, Nr. 4. 1882 (10e année).
6. Langer, C., Ueber das Lymphgefässsystem des Frosches. Wiener Sitzungsber., Bd. LIII, 1866; Bd. LV, 1867; Bd. LVIII, 1868.
7. Leydig, Fr., Lehrbuch der Histologie des Menschen und der Thiere. 1857.
8. Maurer, F., Schilddrüse, Thymus und Kiemenreste der Amphibien. Morphol. Jahrb., Bd. XIII, 1887.
9. Mayer, S., Die Membrana perioesophagealis. Anat. Anz., Bd. VII, 1892.
10. Derselbe, Zur Lehre von der Schilddrüse und Thymus bei den Amphibien. Anat. Anz., Jahrg. III, 1888.
11. Meyer, Jos., Systema amphibiorum lymphaticum. Disquisitionibus novis examinatum. C. 5 tabb. Diss. inaug. Berlin 1845.
12. Müller, Joh., Beobachtungen zur Analyse der Lymphe, des Blutes und des Chylus. Poggendorff's Annalen der Physik und Chemie, Bd. XXV, Stück 4 (Jahrg. 1832, Stück 8).
13. Derselbe. On the existence of four distinct hearts, having regular pulsations, connected with the lymphatic system in certain Amphibious Animals. Philosoph. Transactions, for the year 1833, Pt. I (Read: 14. Februar 1833). London 1833.
14. Derselbe, Ueber die Existenz von vier getrennten, regelmässig pulsirenden Herzen, welche mit dem lymphatischen System in Verbindung stehen, bei einigen Amphibien. Müller's Archiv f. Anat., Physiol. u. wissensch. Medicin. Jahrg. 1834.
15. Nussbaum, M., Zur Mechanik der Eiablage bei Rana fusca. Archiv f. mikroskop. Anat., Bd. XLVI, 1895 (Sinus sternalis!).
16. Derselbe. Nerv und Muskel. II. Mittheilung. Der Oberschenkel einiger anuren Batrachier. Archiv f. mikroskop. Anat., Bd. LII, 1898.
17. Oehl, Sui cuori linfatici posteriori della Rana. Rendiconti di reale Istituto di scienze e lettere, Ser. II, Vol. XXIII, 1890. (Diese Arbeit war mir leider nicht zugänglich.)
18. Derselbe, Sur les coeurs lymphatiques postérieurs de la grenouille. Arch. ital. d. Biologie, T. XVII, 1892. (Das Original befindet sich nach Angabe des Referates in: Memorie del R. Istit. lomb. d. sc. e lett., vol. XVI, VII, VIII, de la Sér. III, Cl. d. sc. mat. et nat. — In der Angabe der Bände scheint ein Druckfehler zu bestehen. — War mir nicht zugänglich.)
19. Panizza, B., Sopra il sistema linfatico dei Rettili, ricerche zootomiche. Pavia 1833.
20. Priestley, J., An account of the Anatomy and Physiology of Batrachian Lymph-Hearts. The Journal of Physiology, Vol. I. 1878/79.

21. Ranvier, L., Technisches Lehrbuch der Histologie. Uebers. v. Nicati und Wyss. Leipzig 1888.
22. Derselbe, De la membrane du sac lymphatique oesophagien de la grenouille Compt. rend. de l'Acad. d. sciences, T. 111, Paris 1890.
23. v. Recklinghausen, F., Die Lymphgefässe und ihre Beziehung zum Bindegewebe. Berlin 1862.
24. Derselbe, Das Lymphgefässsystem. Stricker's Handbuch der Lehre von den Geweben, Bd. I, 1871.
25. Robin, Ch., Observations faites sur la Grenouille verte. L'Institut (Tome XIV), p. 35, 1846.
26. Derselbe, Note sur les lymphatiques des viscères abdominaux des Grenouilles et sur leurs réservoirs. L'Institut (Tome XIV), p. 54, 1846.
27. Derselbe, Note (sur le système lymphatique abdominal des Grenouilles). L'Institut (Tome XIV), p. 200, 1846.
28. Derselbe, Die in den vorigen Nummern angeführten Arbeiten von Robin sind mitgetheilt unter den Titeln: 1. Ueber die Lymphgefässe der Abdominaleingeweide der Frösche, sowie deren Lymphbehälter. Froriep's neue Notizen a. d. Gebiete der Natur- und Heilkunde, Bd. XXXVII. 1846. Der Name des Verf. ist hier fälschlich Robinson genannt (Orig.: L'Institut, Nr. 622, 1846). 2. Ueber das Lymphsystem der Frösche. Froriep's neue Notizen etc., Bd. XL, 1846 (Orig.: L'Institut, Nr. 649, 1846). [Die Entstellung des Namens hat dazu geführt, dass in der Literatur nicht selten zwei Autoren, Robin und Robinson, angeführt werden!]
29. Rusconi, M., Observations sur les vaisseaux lymphatiques de la Salamandre et de la Grenouille. Annales des sciences nat., II. Serie, T. XV. Zoolog., 1841.
30. Derselbe, Ueber die Lymphgefässe der Amphibien. Arch. f. Anat. u. Physiol., 1843.
31. Derselbe, Rifflessioni sopra il sistema linfatico dei Rettili. Pavia 1845. (Ist das Hauptwerk Rusconi's über diesen Gegenstand.)
32. Schiff, M., Remarques sur l'innervation des coeurs lymphatiques des Batraciens anoures. Rec. zool. suisse, T. II. (Enthält genaue Literatur-Uebersicht!)
33. Schweigger-Seidel, F., und Dogiel, J., Ueber die Peritonealhöhle bei Fröschen und ihren Zusammenhang mit dem Lymphgefässsysteme. Berichte d. Kgl. sächs. Ges. d. Wiss., Bd. XVIII. Leipzig 1866.
34. Toldt, C., Ueber lymphoide Organe der Amphibien. Sitzungsber. d. k. Akad. d. Wiss., Bd. LVIII, II. Abth. Wien 1868.
35. Waldeyer, W., Anatomische und physiologische Untersuchungen über die Lymphherzen der Frösche. Zeitschr. f. rationelle Medic. (Henle u. Pfeuffer). Dritte Reihe, Bd. XXI, 1864.
36. Weber, E. H., Ueber die Lymphherzen der Amphibien. Von Panizza. Briefliche Mittheilung an Joh. Müller. Dazu: Nachschrift von Joh. Müller. Müller's Arch. f. Anat., Physiol. u. wiss. Medicin, Jahrg. 1834.

Verlag von Friedrich Vieweg & Sohn in Braunschweig.

Ueber abnorme Behaarung des Menschen

insbesondere über die sogenannten Haarmenschen.

Gratulationsschrift, Herrn **Carl Theodor von Siebold** zur Feier seines 50jährigen Doctorjubiläums am 22. April 1878 dargebracht von

Alexander Ecker,

Professor an der Universität Freiburg.

Mit Abbildungen. 4. geh. Preis 1 ℳ.

Die Hirnwindungen des Menschen

nach eigenen Untersuchungen, insbesondere über die Entwicklung derselben beim Fötus und mit Rücksicht auf das Bedürfniss der Aerzte dargestellt von

Dr. Alexander Ecker,

Professor an der Universität Freiburg.

Zweite Auflage. Mit Holzstichen. gr. 8. geh. Preis 2 ℳ.

Zur Kenntniss der Wirkung

der Skoliopaedie des Schädels

auf Volumen, Gestalt und Lage des Grosshirns und seiner einzelnen Theile.

Gratulationsprogramm, Herrn Dr. **Louis Stromeyer,** Generalstabsarzt und Professor a. D. in Hannover, zu seinem 50jährigen Doctorjubiläum am 6. April 1876. Im Namen und Auftrag der medicinischen Facultät der Universität Freiburg dargebracht von dem d. z. Senior derselben

Dr. Alexander Ecker,

Professor an der Universität Freiburg.

Mit einer Tafel. gr. 4. geh. Preis 2 ℳ.

Die

Functionen des Centralnervensystems

und ihre Phylogenese

von **Professor Dr. med. J. Steiner.**

Erste Abtheilung: **Untersuchungen über die Physiologie des Froschhirns.** Mit 32 eingedruckten Holzstichen. gr. 8. geh. Preis 5 ℳ.

Zweite Abtheilung: **Die Fische.** Mit 27 eingedruckten Holzstichen und 1 Lithographie. gr. 8. geh. Preis 5 ℳ.

Dritte Abtheilung: **Die wirbellosen Thiere.** Mit 46 eingedruckten Holzstichen und 1 Tafel in Farbendruck. gr. 8. geh. Preis 10 ℳ.

Lehrbuch

der

praktischen vergleichenden Anatomie

von **Carl Vogt** und **Emil Yung,**

Director Assistent

des Laboratoriums für vergleichende Anatomie und Mikroskopie der Universität Genf.

Erster Band. Mit 425 Abbildungen. gr. 8. geh. Preis 28 ℳ. — **Zweiter Band.** Mit 373 Abbildungen. gr. 8. geh. Preis 30 ℳ.

Verlag von Friedrich Vieweg & Sohn in Braunschweig.

Handbuch

der topographischen Anatomie.

Zum Gebrauch für Aerzte von

Dr. Fr. Merkel,

Professor der Anatomie in Göttingen.

Mit zahlreichen mehrfarbigen Holzstichen. gr. 8. geh.

Erster und zweiter Band. Preis pro Band 28 ℳ., geb. 30,75 ℳ.

(Dritter Band in Vorbereitung.)

Anatomischer Hand-Atlas

zum Gebrauch im Secirsaal von

Dr. J. Henle,

Professor der Anatomie in Göttingen

gr. 8. geh.

1. Heft: **Knochenlehre.** Dritte Auflage. Preis 2 ℳ.
2. Heft: **Bänderlehre.** Dritte Auflage. Preis 1 ℳ. 60 ₰
3. Heft: **Muskellehre.** Dritte Auflage. Preis 3 ℳ.
4. Heft: **Eingeweidelehre.** Dritte Auflage. Preis 5 ℳ. 20 ₰
5. Heft: **Gefässlehre.** Zweite Auflage. Preis 3 ℳ.
6. Heft: **Nervenlehre.** Zweite Auflage. Preis 4 ℳ.

Ueber den

angeborenen und früh erworbenen

Schwachsinn.

Für Aerzte und Lehrer dargestellt von

Dr. O. Berkhan,

Sanitätsrath in Braunschweig.

gr. 8. geh. Preis 1.60 ℳ.

Die Vorbildung der Medicin-Studirenden

im

Hinblick auf den Entwurf der neuen Prüfungsordnung

von **Dr. med. Julius Bernstein,**

o. ö. Professor der Physiologie an der Universität Halle, Geh. Medicinalrath.

8. geh. Preis 0,80 ℳ.

Leitfaden

für den

praktisch-chemischen Unterricht

der Mediciner

zusammengestellt von

Dr. Franz Hofmeister,

o. Professor der physiologischen Chemie an der Universität Strassburg.

8. Preis gebunden in Calico 3 ℳ.



3 2044 072 189 517

Date Due

~~OCT 2 [illegible] 1947~~	
JUL 2 2 1952	
JUN 1 1 1953